Über dieses Buch

Dies ist ein digitales Exemplar eines Buches, das seit Generationen in den Regalen der Bibliotheken aufbewahrt wurde, bevor es von Google im Rahmen eines Projekts, mit dem die Bücher dieser Welt online verfügbar gemacht werden sollen, sorgfältig gescannt wurde.

Das Buch hat das Urheberrecht überdauert und kann nun öffentlich zugänglich gemacht werden. Ein öffentlich zugängliches Buch ist ein Buch, das niemals Urheberrechten unterlag oder bei dem die Schutzfrist des Urheberrechts abgelaufen ist. Ob ein Buch öffentlich zugänglich ist, kann von Land zu Land unterschiedlich sein. Öffentlich zugängliche Bücher sind unser Tor zur Vergangenheit und stellen ein geschichtliches, kulturelles und wissenschaftliches Vermögen dar, das häufig nur schwierig zu entdecken ist.

Gebrauchsspuren, Anmerkungen und andere Randbemerkungen, die im Originalband enthalten sind, finden sich auch in dieser Datei – eine Erinnerung an die lange Reise, die das Buch vom Verleger zu einer Bibliothek und weiter zu Ihnen hinter sich gebracht hat.

Nutzungsrichtlinien

Google ist stolz, mit Bibliotheken in partnerschaftlicher Zusammenarbeit öffentlich zugängliches Material zu digitalisieren und einer breiten Masse zugänglich zu machen. Öffentlich zugängliche Bücher gehören der Öffentlichkeit, und wir sind nur ihre Hüter. Nichtsdestotrotz ist diese Arbeit kostspielig. Um diese Ressource weiterhin zur Verfügung stellen zu können, haben wir Schritte unternommen, um den Missbrauch durch kommerzielle Parteien zu verhindern. Dazu gehören technische Einschränkungen für automatisierte Abfragen.

Wir bitten Sie um Einhaltung folgender Richtlinien:

+ *Nutzung der Dateien zu nichtkommerziellen Zwecken* Wir haben Google Buchsuche für Endanwender konzipiert und möchten, dass Sie diese Dateien nur für persönliche, nichtkommerzielle Zwecke verwenden.

+ *Keine automatisierten Abfragen* Senden Sie keine automatisierten Abfragen irgendwelcher Art an das Google-System. Wenn Sie Recherchen über maschinelle Übersetzung, optische Zeichenerkennung oder andere Bereiche durchführen, in denen der Zugang zu Text in großen Mengen nützlich ist, wenden Sie sich bitte an uns. Wir fördern die Nutzung des öffentlich zugänglichen Materials für diese Zwecke und können Ihnen unter Umständen helfen.

+ *Beibehaltung von Google-Markenelementen* Das "Wasserzeichen" von Google, das Sie in jeder Datei finden, ist wichtig zur Information über dieses Projekt und hilft den Anwendern weiteres Material über Google Buchsuche zu finden. Bitte entfernen Sie das Wasserzeichen nicht.

+ *Bewegen Sie sich innerhalb der Legalität* Unabhängig von Ihrem Verwendungszweck müssen Sie sich Ihrer Verantwortung bewusst sein, sicherzustellen, dass Ihre Nutzung legal ist. Gehen Sie nicht davon aus, dass ein Buch, das nach unserem Dafürhalten für Nutzer in den USA öffentlich zugänglich ist, auch für Nutzer in anderen Ländern öffentlich zugänglich ist. Ob ein Buch noch dem Urheberrecht unterliegt, ist von Land zu Land verschieden. Wir können keine Beratung leisten, ob eine bestimmte Nutzung eines bestimmten Buches gesetzlich zulässig ist. Gehen Sie nicht davon aus, dass das Erscheinen eines Buchs in Google Buchsuche bedeutet, dass es in jeder Form und überall auf der Welt verwendet werden kann. Eine Urheberrechtsverletzung kann schwerwiegende Folgen haben.

Über Google Buchsuche

Das Ziel von Google besteht darin, die weltweiten Informationen zu organisieren und allgemein nutzbar und zugänglich zu machen. Google Buchsuche hilft Lesern dabei, die Bücher dieser Welt zu entdecken, und unterstützt Autoren und Verleger dabei, neue Zielgruppen zu erreichen. Den gesamten Buchtext können Sie im Internet unter `http://books.google.com` durchsuchen.

LIBRARY *of the*
OHIO STATE
UNIVERSITY

Digitized by Google

Digitized by Google

Digitized by Google

ZEITSCHRIFT FÜR HALS-, NASEN- UND OHRENHEILKUNDE

FORTSETZUNG DER
ZEITSCHRIFT FÜR OHRENHEILKUNDE UND FÜR DIE KRANKHEITEN DER LUFTWEGE
(BEGRÜNDET VON H. KNAPP UND S. MOOS)
SOWIE DES
ARCHIVS FÜR LARYNGOLOGIE UND RHINOLOGIE
(BEGRÜNDET VON B. FRÄNKEL)
ORGAN DER
GESELLSCHAFT DEUTSCHER HALS-, NASEN- UND OHRENÄRZTE

UNTER MITWIRKUNG VON
ALEXANDER IN WIEN, ALBRECHT IN TÜBINGEN, AMERSBACH IN PRAG, BARTH IN LEIPZIG, BROCK IN ERLANGEN, BRÜGGEMANN IN GIESSEN, BRÜNINGS IN MÜNCHEN, BURGER IN AMSTERDAM, DENKER IN MÜNCHEN, ECKERT-MÖBIUS IN HALLE, GRÜNBERG IN BONN, GÜTTICH IN KÖLN, HABERMANN IN GRAZ, HAJEK IN WIEN, HEGENER IN HAMBURG, HERZOG IN MÜNSTER, HEYMANN IN BERLIN, HINSBERG IN BRESLAU, HOLMGREN IN STOCKHOLM, KAHLER IN FREIBURG, KÜMMEL IN HEIDELBERG, LINCK IN GREIFSWALD, MARX IN WÜRZBURG, NADOLECZNY IN MÜNCHEN, NAGER IN ZÜRICH, NEUMANN IN WIEN, NEUMAYER IN MÜNCHEN, OPPIKOFER IN BASEL, OERTEL IN DÜSSELDORF, QUIX IN UTRECHT, SEIFERT IN WÜRZBURG, SPIESS IN FRANKFURT A. M., STENGER IN KÖNIGSBERG, STEURER IN ROSTOCK, THOST IN HAMBURG, UFFENORDE IN MARBURG, VOSS IN FRANKFURT, WAGENER IN GÖTTINGEN, WALB IN BONN, WITTMAACK IN HAMBURG, ZANGE IN GRAZ, ZIMMERMANN IN KIEL

HERAUSGEGEBEN VON
O. KÖRNER
ROSTOCK

REDIGIERT VON
C. v. EICKEN BERLIN
G. FINDER BERLIN
W. LANGE LEIPZIG

26. BAND
MIT 215 TEXTABBILDUNGEN

BERLIN
VERLAG VON JULIUS SPRINGER
1930

Digitized by Google

RF1
Z 483
v. 26

Druck der Spamerschen Buchdruckerei in Leipzig. — Printed in Germany.

STANFORD
UNIVERSITY
Digitized by Google

Inhaltsverzeichnis.

Seite

Körner, O. Die Darstellung der Schallannäherung und der Schallentfernung in malenden Versen bei Homer und Vergil. (Mit 3 Textabbildungen) 1

Schröder, K. Hämatogene, umschriebene Labyrinthentzündung. (Mit 2 Textabbildungen) 8

Dobromylski, F., und B. Daschewskaja. Zur Klinik der akutverlaufenden Formen der Tuberkulose der äußeren Larynx. (Mit 5 Textabbildungen) 15

Steinmetz, Helmut. Zur Kenntnis der Fehlbildungen des Kehlkopfes. (Mit 5 Textabbildungen) 21

Heermann, H. Zur Frage der Plastik bei Gehörgangsradikaloperationen. (Mit 4 Textabbildungen) 35

Bernovits, M. Modifizierter Attikspülapparat nach Prof. Rejtö. (Mit 1 Textabbildung) 42

Huber, Karl. Über den Wert des Muckschen Adrenalin-Sondenversuchs für die Untersuchung der Taubstummen 44

Vermeulen, B. S. Solitäres Neurofibrom unter dem Nasenflügel. (Mit 5 Textabbildungen) 57

Weber, Moritz. Zur Theorie der experimentellen Otosklerose. (Das Knochenbild der Otosklerose in seinen Beziehungen zur Osteodystrophia fibrosa und Osteogenesis imperfecta.) (Mit 8 Textabbildungen) 62

Katz, F. G., und G. v. Salis. Quantitative Hörprüfung mit Sprache. (Mit 6 Textabbildungen) 106

Cohn, Erich. Bemerkungen zu dem Aufsatz von *Unterberger* über Ozaenabehandlung usw. 127

Fachnachrichten 129

Richard Rohden † Nachruf, verfaßt von *Kretschmann* 131

Marx, H. Carcinom und Cholesteatom des Ohres. (Mit 4 Textabbildungen) 133

Kelemen, Georg. Thrombose und embolischer Lungeninfarkt nach submuköser Septumresektion 139

Claus, Georg. Experimentelle Studien über den Verschluß der Tuba Eustachii beim Hunde. (Mit 15 Textabbildungen) 143

Réthi, Aurel. Die desensibilierende Behandlung der Rhinitis vasomotorica 175

Richter, Helmuth. Beitrag zur Röntgenographie der Kieferhöhlen. Gleichzeitig Bericht über Uroselectan als Kontrastmittel. (Mit 8 Textabbildungen) 181

Érczy, Nikolaus. Verschmälerung des hyperkonvexen Nasenspitzenknorpels durch Reimplantation. (Mit 5 Textabbildungen) 194

Hesse. Experimentelle Untersuchungen zur Frage des Lokalisationsvermögens von Bakterien, besonders im Hinblick auf tonsillogene sekundäre Erkrankungen 198

Bárány, R. Ein Fall von monoculärer Lähmung aller seitlichen willkürlichen Blickbewegungen, bei Intaktheit der vertikalen Blickbewegungen, mit horizontalem Konvergenz- und Divergenznystagmus im Bereich des für die Willkürbewegungen gelähmten Abducens. (Mit 1 Textabbildung) 237

Lifschitz, B. M. Über den Einfluß der allgemeinen Narkose und der lokalen Anästhesie auf den Blutdruck bei operativen oto-laryngologischen Eingriffen 245

690039 Digitized by Google

Seite

Halle. Über cerebrale und septische Komplikationen bei Nebenhöhleneiterung. (Zu der gleichbetitelten Arbeit von Dr. *Schreyer* in Bd. 25, H. 2, 1929 d. Z.) 251
Fachnachrichten 260
Berichtigung 260
Mayer, Otto. Über die Entstehung der Spontanfrakturen der Labyrinthkapsel und ihre Bedeutung für die Otosklerose. (Mit 7 Textabbildungen) 261
Langenbeck, Bernhard. Ein Fall von Labyrinthitis mit beiderseitiger Sinusthrombose und seltenen anatomischen Verhältnissen. Kasuistische Mitteilung. (Mit 5 Textabbildungen) 280
Meyer, Max. Über Osteogenesis imperfecta congenita der Labyrinthkapsel. (Zu den Arbeiten von *Moritz Weber* in Bd. 25 u. 26 d. Zeitschr.) (Mit 4 Textabbildungen) 297
Adler, Herbert. Ein Beitrag zu neurogenen Geschwülsten der Nase. (Mit 8 Textabbildungen) 305
Brandes, Martha. Lassen sich aus den Mandelkeimen bei Polyarthritis rheumatica gelenk-spezifische Toxine gewinnen? 318
Riecke, Heinz-Gerhard. Zur „Fremdkörper-Tuberkulose" der Kieferhöhle. (Mit 2 Textabbildungen) 337
Peter, K. Zur Schnittführung bei Kieferhöhlenoperationen. (Mit 15 Textabbildungen) 340
Körner, O. Zur Kenntnis des Niesreflexes 350
Fetissow, A. G. Über den Raumanalysator bei Taubstummen. (Mit 2 Textabbildungen) 351
Fachnachrichten 358
Löllke, Hans. Gichtablagerungen in der Rachenschleimhaut. (Mit 8 Textabbildungen) 359
Yoshitake, S. Rheumatismus infectiosus specificus der oberen Speisewege und des Kehlkopfes. (Mit 8 Textabbildungen) 366
Belosor, I. Der operative Zutritt zur Resektion des N. laryngeus superior. (Mit 2 Textabbildungen) 391
Langenbeck, Bernhard. Eine einfache Methode zur Herstellung stereoskopischer Röntgenbilder. (Mit 8 Textabbildungen) 399
Boente, J. Erkennung perisinuöser Abscesse im Röntgenbild. (Mit 9 Textabbildungen) 418
Waldapfel, Richard. Ein weiterer Beitrag zur Pathogenese der postanginösen Pyämie. (Mit 11 Textabbildungen) 429
Stamberger, Emmerich. Komplikation nach Tonsillektomie auf Grund von Zirkulationsstörung 442
Werner, Cl. F. Das Labyrinth als hydrostatisches Organ und die Funktion des offenen Ductus endolymphaticus bei Fischen 444
Theissing, G. Knochenneubildung in den Labyrinthhohlräumen nach Labyrinthdestruktion mit Spätmeningitis. (Ein Beitrag zur Frage der Insolationsmeningitis.) (Mit 3 Textabbildungen) 451
Halász, Géza. Behandlung chronischer Pharyngitiden durch Tonsillenextrakt 461
Möller, Jörgen. Das Körnersche Septum im Warzenfortsatz. (Mit 14 Textabbildungen) 464
Perwitzschky, R. Eine neue Theorie und Methode des Hörens. (Zu dem Vortrag von *Jellinek* und *Scheiber*.) (Vorläufige Mitteilung.) (Mit 2 Textabbildungen) 477
Fachnachrichten 482

Digitized by Google

Seite

Barth, Hermann. Studien über die Anatomie, Entwicklungsgeschichte und normale Pneumatisation der menschlichen Schläfenbeinschuppe. (Mit 15 Textabbildungen) 483

Fröschels, Emil. Über einen durch Schallreiz ausgelösten Augenmuskelreflex bei hochgradig Schwerhörigen 511

Döderlein, W. Histologische Studien über Cholesteatombildung. (Mit 14 Textabbildungen) 521

Dillon, J. G., und B. S. Preobraschensky. Über Pneumatisation des Schläfenbeins bei Otosklerose nach Ergebnissen der Röntgenographie 537

Schmidt, Herbert. Comedonensteine der Ohrmuschel. (Mit 1 Textabbildung) 549

Jockisch, Günther. Entfernung einer Münze aus dem rechten Bronchus 24 Jahre nach der Aspiration. (Mit 1 Textabbildung) 551

Körner, O. Eine Meningocele postoperativa nach der Entleerung eines otogenen Schläfenlappenabscesses 556

Plewka. Gibt es Dauerschädigungen im Hals nach Kampfgasvergiftung? 559

Kurzhals, Rudolf. Zur Kenntnis der Chondrome des Kehlkopfes. (Mit 4 Textabbildungen) 571

Büch, E. Die Deutung und praktische Bedeutung des Muckschen Adrenalin-Sonden-Versuchs bei Kindern 582

Brühl, Gustav. Bemerkungen zu *O. Mayers* Arbeit. „Über die Entstehung der Spontanfrakturen der Labyrinthkapsel und ihre Bedeutung für die Otosklerose.“ (Diese Zeitschrift Bd. 26, Heft 3, 1930.) 587

Fachnachrichten 591

Autorenverzeichnis 592

Digitized by Google

Digitized by Google

Die Darstellung der Schallannäherung und der Schallentfernung in malenden Versen bei Homer und Vergil.

Von
O. Körner in Rostock.

Mit 3 Textabbildungen.

(*Eingegangen am 19. März 1930.*)

Malende Verse finden wir schon in den *homerischen Epen*. Sie sind nicht für Leser, sondern für *Hörer* gedichtet. Darum kann auch der Otologe neben dem Philologen und dem Ästhetiker zu ihrem Verständnis beitragen.

Die Grundlage malender Verse ist der *Rhythmus*. Er kann in dem für den mündlichen Vortrag besonders geeigneten Sprechverse, dem Hexameter, schon für sich allein durch die Verteilung der Daktylen und Spondeen und die verschiedenen Cäsuren *situationsmalend* wirken, indem er den Rhythmus natürlicher Vorgänge oder menschlicher Handlungen nachahmt, wie z. B. des Bergabrollens des Sisyphussteines in der Odyssee (11, 598) und des schwerfällig-taktmäßigen Hämmerns der schmiedenden Kyklopen bei *Vergil* (Aeneis 8, 452). Diese Wirkung kann verstärkt werden durch die Verwendung von *Alliterationen* und *Assonanzen*, also Faktoren mit musikalischem Charakter, und diese sind es in der Regel, die im Vereine mit dem Rhythmus eine poetische Darstellung zur Tonmalerei, einen Vers zum malenden machen.

Alliteration und Assonanz sind gebunden an *Konsonanten allein* oder an Konsonanten *und* Vokale oder Diphthonge. Einige Beispiele mögen das zeigen.

Die Vorstellung verhaltener Wut und Entrüstung in den Worten des Odysseus

ἀλλ' ἀκέων κίνησε κάρη, κακὰ βυσσοδομεύων,

(„schüttelte schweigend sein Haupt und sann auf Verderben") wird hervorgerufen durch das 5 mal wiederkehrende *κ*.

Ein 3 mal wiederholtes *χ* in Verbindung mit den Vokalen *ι* und *α* malt Odyssee 9, 70—71 das Ritsch-Ratsch-Geräusch[1] beim Reißen der Segel im Sturm:

— — — — — ἵστια δέ σφιν
τριχθά τε καὶ τετραχθὰ διέσχισεν ἲς ἀνέμοιο.

[1] Richtiger „Rick-Rack-Geräusch", da im Altgriechischen das *χ* wie kh gesprochen wurde.

Digitized by Google

Ein 4maliges λ nebst den weichen Diphthongen αι, ει und οι versinnbildlicht das eindringliche Schmeicheln, womit Kalypso Od. 1, 56—57 den Odysseus zu bewegen sucht, Ithaka zu vergessen:

αἰεὶ δὲ μαλακοῖσι καὶ αἰμυλίοισι λόγοισιν
θέλγει, ὅπως Ἰθάκης ἐπιλήσεται.

Weitere Beispiele alliterierender Konsonanten, zum Teil in anderen Versmaßen, findet man z. B. bei *Horaz* (sat. II 8, 77—78, carm. I 4, 1 und 13) und bei *Lucretius* (de rerum natura III 494, V 217, 266 und 1226, vortrefflich übersetzt von *Diels*).

Anders ist es mit den musikalisch noch stärker wirksamen *Vokalen. Für sich allein bewirken sie keine Alliteration*, dienen aber *Homer* und *Vergil* dazu, in Verbindung mit dem Rhythmus *die Vorstellung des Herannahens sowie der allmählichen Entfernung und des Verklingens eines Schalles in der Ferne* hervorzurufen.

In der Ilias lehrt uns das der 535. Vers des 10. Buches. Diomedes und Odysseus waren bei Nacht hinausgegangen, um das Lager neuangekommener Hilfsvölker der Troer auszukundschaften. Schon waren zwei Drittel der Nacht vergangen, und mit Sorgen harrten die Heerführer ihrer Rückkehr. Da hörte der alte Nestor in der Ferne Hufschlag und rief den Genossen zu:

ἵππων μ' ὠκυπόδων ἀμφὶ κτύπος οὔατα βάλλει,

„schnell hertrabender Rosse Gestampf umtönt mir die Ohren" (*Voss*). Kaum war sein Wort verklungen, da langten die beiden auf erbeuteten Pferden wohlbehalten an.

Nun hören wir wohl aus der *Voss*schen Übersetzung die Tonmalerei des stampfenden Hufschlags heraus, aber das griechische Original sagt uns mehr: *wenn wir es laut sprechen, hören wir nicht nur den Rhythmus des Hufschlags, sondern auch*, besonders in dem Abschlusse ατα βάλλει, *dessen Näherkommen.*

Als ich diese unerwartete und — soweit mir bekannt — bisher nirgends erwähnte Wirkung der Tonmalerei empfand, kam mir der Vers des *Vergil* in Erinnerung:

quadrupedante putrem sonitu quatit ungula campum,

der ebenfalls den Hufschlag eilender Rosse malt und in der *Voss*schen Übersetzung lautet:

„malmend zerstampfte das Feld in geviertelteltem Takte der Hufschlag".

Ich hatte diesen Vers einst in der Schule neben anderen malenden Versen auswendig gelernt, aber nie das 8. Buch der Aeneis, in dem er steht, gelesen, kannte also den Zusammenhang nicht. Beim Sprechen hatte ich sogleich den Eindruck, daß *Vergil kein Herankommen* wie *Homer*, sondern ein *Fortreiten* malt, das durch das allmähliche Verklingen des Hufschlags in der Ferne sinnfällig wird. Daß mich mein Gefühl nicht

Digitized by Google

getäuscht hatte, war leicht durch Nachschlagen in der Aeneis festzustellen.

Um die Richtigkeit meiner Empfindung zu prüfen, habe ich dann den homerischen und den vergilischen Vers anderen Leuten vorgesprochen und sie um Auskunft gebeten, ob sich der darin geschilderte Hufschlag nähere oder entferne. Fast ausnahmslos stimmte das Urteil mit meiner Auffassung überein.

Zunächst erhebt sich da die Frage, ob noch mehr malende Verse in der Literatur vorhanden sind, in denen ein Schall sich dem Standorte des Hörers nähert oder von ihm entfernt. Manches scheinbar Brauchbare erwies sich bei näherer Prüfung als ungeeignet. So erweckt z. B. in der Schilderung des bergabrollenden Felsblocks (Od. 11, 598):

αὖτις ἔπειτα πέδονδε κυλίνδετο λᾶας ἀναιδής,

„hurtig mit Donnergepolter entrollte der tückische Marmor" (*Voss*) die ununterbrochene Daktylenreihe zwar den Eindruck der schnellen Fortbewegung, aber nicht den einer Annäherung oder Entfernung des Gepolters; das wollte der Dichter auch gar nicht zum sinnlichen Ausdruck bringen, denn er gibt nicht an, welche Stellung der Hörer zur Richtung des Abrollens einnahm.

Der angeführte *Vergil*sche Vers (Aeneis 8, 596) findet sich noch einmal (ebenda 11, 875) mit unbedeutenden Wortänderungen (quadrupedumque statt quadrupedante und cursu statt sonitu); aber hier ist der Standort des Hörers unbestimmt und bedeutungslos, da der Dichter ein hin und her wogendes Gefecht schildert, in dem die Reiter durcheinander geraten sind.

Vergils Vorbild findet sich bei *Ennius*, aus dessen Annalen der Vers in zwei Fassungen erhalten ist, nämlich

Edit. *Vahlen* VIII 277:
consequitur, summo sonitu quatit ungula terram,
und XVII 439:
it eques et plausu cava concutit ungula terram;

aber diese Verse sind außer allem Zusammenhang überlieferte Fragmente, so daß man nicht erkennt, welche Richtung die Reiter nehmen.

Andere, den besprochenen vergleichbare Verse habe ich in der altgriechischen und lateinischen Literatur trotz eifriger Beihilfe befreundeter Philologen nicht finden können. Es ist das auch gar nicht zu verwundern, denn es dürfte nicht leicht sein, noch andere als die in den beiden Versen dargestellten Vorgänge ausfindig zu machen, bei denen eine Annäherung oder Entfernung von Schalleindrücken zu schildern gewesen wäre.

Auch in der *deutschen* Dichtung finde ich nichts dieser Art. Mehrfach wurde ich auf *Bürgers* Lenore hingewiesen; aber da handelt es sich

Digitized by Google

nur um sinnlose Interjektionen statt sinnvoller Worte zur Nachahmung von Pferdegetrampel ohne Andeutung von Näherkommen oder Verklingen: „trapp trapp trapp" und „hurre hurre hopp hopp hopp", noch schlechter als das Froschquaken bei *Ovid* (quamvis sint sub *aqua* sub *aqua*, maledicere tentant) und das Trompetengeschmetter bei *Ennius* (at tuba terribili sonitu *taratantara* dixit).

Im „Siebzigsten Geburtstag" schildert *Voss* lautmalend die Ankunft eines Pferdeschlittens auf tiefverschneiter Bahn mit den Worten:

— — — „näher und näher
kam das Gekling' und das Klatschen der Peitsch und der Pferde Getrampel";

aber die Annäherung wird nicht durch Lautmalerei ausgedrückt, sondern nur in schlichten Worten erwähnt, und wenn *Wilhelm Wackernagel* dazu bemerkt: „es ist nicht bloß der daktylische Rhythmus, es ist vielmehr die Mischung der Laute k, kl, p, tsch, die das Getrampel der Pferde malerisch nachahmt", so geht er irre, denn die genannten Konsonanten versinnlichen wohl das „Gekling" der Schlittenschellen und das Klatschen der Peitsche, aber kein Pferdegetrampel, das übrigens im tiefen Schnee auch kaum gehört wird, weshalb man ja die Schlittenpferde mit Schellen behängt.

Ebensowenig wie hier *Voss* wollte *Goethe* in „Hermann und Dorothea" in der folgenden Schilderung durch Lautmalerei wirken:

— — — „Man hörte der stampfenden Pferde
Fernes Getöse sich nahn, man hörte den rollenden Wagen,
Der mit gewaltiger Eile nun donnert unter den Torweg".

Auch in der *Vossschen Übersetzung unserer beiden Verse aus der Ilias und der Aeneis* (s. o.) kommt zwar die Lautmalerei des rhythmischen Hufschlags, aber nicht sein Stärker- bzw. Schwächerwerden zum Ausdruck. Das gleiche gilt von der Übersetzung der *Homer*-Stelle durch *Wiedasch*:

„Deutlich umtönt mein Ohr das Gestampf schnellfüßiger Rosse",

und von den Übertragungen des *Vergil*schen Verses:

„Donnernd zerstampft im Galoppe der Huf das zerstäubende Blachfeld" (*Neuffer*);

„stampft der dumpfhallende Huf rasch trappender Rosse die Felder" und „dumpflaut ertönet der Grund von dem raschen Getrappe der Rosse" (*Spitzenberger*);

„donnert der lockere Grund vom Gestampf galoppierender Rosse" und „Trabender Rosse Gestampf durchdonnert das lockere Blachfeld" (*Hertzberg*);

aber keine von diesen Übersetzungen malt das Verklingen in der Ferne.

Digitized by Google

Das legt uns die Frage nahe, ob die *Übersetzer* die Zu- bzw. Abnahme des Schalles gar nicht empfunden haben oder ob sie nicht imstande waren sie nachzubilden. Wahrscheinlich sind sie sich derselben, geradeso wie die Erklärer, gar nicht bewußt geworden. Da wir nicht mehr wie einst die Zeitgenossen *Homers* und der Landmann und begeisterte Schilderer des Landlebens *Vergil* in inniger Beziehung zu der uns umgebenden Natur leben, sind wir auch nicht mehr so sehr wie sie auf die Ausnutzung unserer Sinnesorgane angewiesen, und manchem kann wohl infolge mangelnder Gewohnheit und Übung eine Feinheit der sinnlichen Wahrnehmung wie die in Rede stehende entgehen, solange er nicht weiß, daß sie möglich ist; wer aber einmal auf diese Möglichkeit aufmerksam geworden ist, vermag, wie oben gezeigt wurde, meist auch die Erscheinung wahrzunehmen.

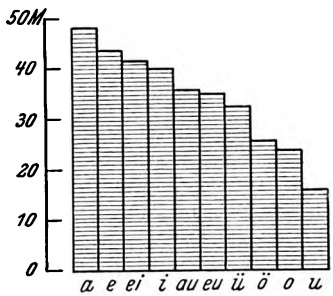

Abb. 1. Graphische Darstellung der Hörweite der Vokale, Umlaute und Diphthongen beim Flüstern mit Reserveluft in Metern. Nach den Versuchen von *Reuter*.

Auch bietet die Übersetzung große Schwierigkeiten. Etwas lebhaft Empfundenes so klar und erschöpfend darzustellen, daß es bei anderen die gleiche Empfindung und Vorstellung erweckt, ist leichter, als es in einer anderen Sprache gleichwertig wiederzugeben, denn der Übersetzer kann nicht frei schalten wie der Dichter, sondern wird durch den Inhalt und das im Originale gegebene räumlich-zeitliche Maß der Verse und Versfüße beengt und findet auch die Schallqualitäten in den Worten des Originals, auf deren Anordnung der Ausdruck des Näherkommens und Entfernens beruht, in Art und Anwendungsmöglichkeit verschieden von denen der Übersetzungssprache.

Die Empfindung dessen, was beide Dichter in den besagten Versen lautmalend ausdrücken wollten, fällt nun heutzutage dem Ohrenarzte leichter als anderen, weil er alltäglich die Hörweite einzelner Worte und Wortteile bei seinen Gehörprüfungen ermittelt, um daraus diagnostische Schlüsse zu ziehen, und hierdurch über Kenntnisse und Fähigkeiten verfügt, die es ihm möglich machen, klarzustellen, welche Eigentümlichkeit im Bau tonmalender Verse uns das Gefühl der Annäherung oder Entfernung einer Schallquelle zum Bewußtsein bringt. Es ist kurz folgendes:

Die Hörweite des einzelnen Wortes ist abhängig von der Lautstärke seiner Vokale und Konsonanten (*O. Wolf*). Nach Untersuchungen von *mir* und von *Reuter* werden *die Vokale ohne Ausnahme weiter gehört, d. h. sie sind lautstärker als alle Konsonanten,* und ihre Lautstärke ist, wie sich aus der graphischen Darstellung in Abb. 1 ersehen läßt, sehr

Digitized by Google

verschieden. *Worte mit den lautstarken Vokalen a, e, i werden viel weiter,* unter Umständen doppelt so weit *gehört wie solche mit den lautschwachen o und u.* Will nun der Dichter das *Herannahen eines Schalles* darstellen, so *häuft er die lautstarken Vokale am Schlusse des Verses* (Abb. 2) und er-

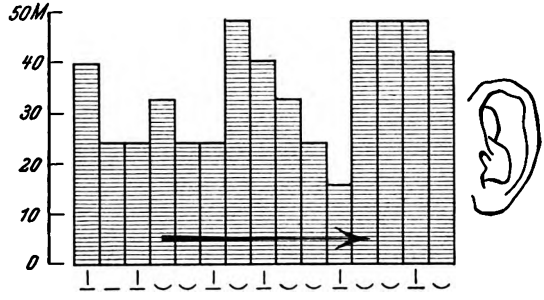

Abb. 2. Der Vers Ilias 10, 535. Hörweiten der Vokale und Diphthongen in Metern. Die Ohrmuschel bezeichnet den Standort des Hörers, der Pfeil die Richtung des Laufs.

weckt damit beim Hörer die Vorstellung vom Herannahen des durch Worte und Rhythmus angedeuteten Schalles. Will er aber eine zunehmende *Schallentfernung* akustisch zum Ausdruck bringen, so ruft er den Eindruck des allmählichen Schallverklingens hervor, indem er *in den letzten Versfüßen überwiegend lautschwache Vokale verwendet* (Abb. 3).

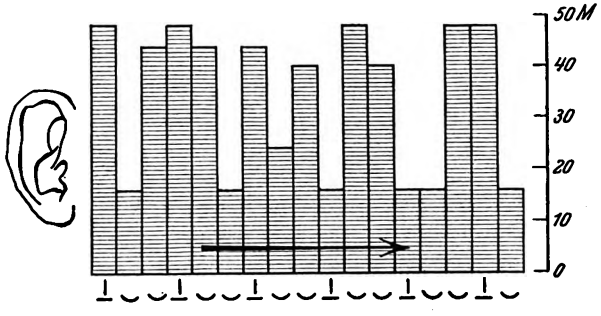

Abb. 3. Der Vers Aeneis 8, 596. Erklärung wie Abb. 2.

Daß er diesen Kunstgriff fast nur in den letzten Versfüßen durchführen kann, ist begreiflich, denn ein gleichmäßiges Ansteigen- oder Sinkenlassen der Lautstärke durch den ganzen Vers hin wird durch die unabänderliche Mischung lautstarker und lautschwacher Vokale *innerhalb* der meisten Worte unmöglich. In unseren beiden Versen liegt aber gerade hierin ein Vorteil für die naturwahre Darstellung, denn der Schall des Hufschlags nimmt zwar entsprechend der Annäherung oder Entfernung an Stärke allmählich zu oder ab, wird aber *im ganzen Verlaufe*

Digitized by Google

bald lauter, bald schwächer, je nachdem er auf harten oder weichen Bodenstrecken erzeugt wird, und läßt auch *vorübergehend* für das Ohr des Hörers nach, wenn ihm Schallhindernisse, z. B. Baumgruppen, die umritten werden müssen, oder Hügel im Wege sind. Darum stört es auch nicht den vom Dichter gewollten Eindruck des Schallverklingens, wenn am Schlusse des *Vergil*schen Verses in „ungula campum" die drei lautschwachen u durch zwei lautstarke a unterbrochen werden, zumal von diesen nur eines betont ist.

Die Forderung des Philologen *Sievers*, Sprachstudien nicht nur mit den lesenden Augen, sondern auch mit den hörenden Ohren zu betreiben, hat sich hier als wohl berechtigt erwiesen.

Literatur.

Körner, O., Münch. med. Wschr. Nr 31 (1902) und Lehrbuch der Ohren-, Nasen- u. Kehlkopfkrankheiten 1.—12. Aufl. 1906—1930. — *Reuter*, Z. Ohrenheilk. 47, 91 (1904). — *Wolf, O.*, Sprache u. Ohr. Braunschweig 1871. — *Bücher, K.*, Arbeit und Rhythmus. 4. Aufl. 1909. — *Gerber, G.*, Die Sprache als Kunst. Bromberg 1873. — *Norden*, Aeneis VI. 3. Aufl. 1926. — *Sievers, Ed.*, Rhythm.-melod. Studien. Streitbergs Germ. Bibl. II. Abt. 5 (1912). — *Wackernagel, W.*, Poetik, Rhetorik u. Stilistik. Halle 1873.

Digitized by Google

(Aus der Universitätsklinik für Ohren-, Nasen- und Halskrankheiten in Leipzig. — Direktor: Prof. *W. Lange.*)

Hämatogene, umschriebene Labyrinthentzündung.

Von
Dr. **K. Schröder,** Assistenzarzt.

Mit 2 Textabbildungen.

(*Eingegangen am 6. Februar 1930.*)

Wiewohl man nach klinischer Beurteilung geneigt ist, mit der Möglichkeit einer hämatogenen Infektion des Ohrlabyrinthes zu rechnen, so ist, wenn man von den serös-fibrinösen Labyrinthitiden bei Leukämien absieht, eine sicher auf dem Blutweg entstandene entzündliche Veränderung im Bereich des menschlichen Labyrinthes histologisch bisher nicht beobachtet worden. Da wir kürzlich einen solchen Befund erheben konnten, fühlen wir uns verpflichtet, ihn im folgenden kurz mitzuteilen.

Der 39jährige Patient wurde am 31. XII. 1928 in die Klinik aufgenommen mit den Symptomen einer Meningitis: leichte Benommenheit, Nackensteifigkeit, angedeuteter Kernig, verwaschene Grenzen der Sehnervenpapillen und trüber Liquor cerebrospinalis mit positivem Nonne und Pandy, sowie einem Zellgehalt von 6400 vorwiegend segmentkernigen Leukocyten. Außerdem bestand noch eine Lähmung der rechten Körperhälfte. Wir nahmen an, daß die Erkrankung vom linken Ohr ausginge, denn es fanden sich ferner eine Rötung und mäßige Vorwölbung des linken Trommelfelles, linksseitige Facialislähmung, sowie ein Nystagmus nach beiden Seiten und vor allem links zum mindesten eine starke Einschränkung des Gehöres; sicheres Hörvermögen konnte nicht nachgewiesen werden. *Rechts hörte der Patient Flüstersprache aus mehr als 6 m Entfernung; auch otoskopisch war rechts kein pathologischer Befund zu erheben.* Die genaueren Funktionsprüfungen der Ohren waren wegen der Benommenheit des Patienten nicht auszuführen.

Aus der Krankengeschichte des vorbehandelnden praktischen Arztes ist zu erwähnen, daß der Patient am 22. XI. erkrankte und über Schmerzen im linken Ohr klagte; damals sollen leichte Injektion des Trommelfelles und geringe Druckschmerzhaftigkeit des Warzenfortsatzes bestanden haben. Am 29. XI. trat linksseitige Facialislähmung, Schwindel und Erbrechen auf. Bei einer auswärtigen fachärztlichen Untersuchung und einer Untersuchung in unserer Poliklinik konnte damals kein Anhalt für eine Erkrankung des Ohres gewonnen werden. Am 5. XII. wurde erstmalig Schwerhörigkeit links und Nystagmus beobachtet. Am 27. XII. Fieber bis 39,2°, Nackensteifigkeit, am 30. XII. Lähmung der rechten Körperhälfte. Einweisung in die Medizinische Universitätsklinik Leipzig; von dort am 31. XII. Verlegung in unsere Klinik zur Operation. *Über das rechte Ohr wurde während der ganzen Zeit nicht geklagt.*

Digitized by Google

Der Patient wurde sofort operiert. Es wurde eine linksseitige Labyrinthoperation ausgeführt und eine größere subdurale Eiteransammlung eröffnet und drainiert. Der makroskopische Befund bei der Operation ergab keinen Anhalt für eine Tuberkulose des Ohres.

Zwei Stunden nach der Operation Exitus.

Bei der Obduktion fand sich eine Miliartuberkulose aller Lungenlappen und eine akute tuberkulöse Entzündung der weichen Hirnhäute sowie ein subduraler Absceß der linken hinteren Schädelgrube.

Bei der histologischen Untersuchung zeigt das *linke* Felsenbein das typische Zustandsbild nach Labyrinthoperation. In den Gewebstrümmern in der Operationshöhle und in den entzündlich infiltrierten erhaltenen Schleimhautpartien in der Pauke sind Anhaltspunkte für eine tuberkulöse Mittelohrentzündung nicht zu gewinnen.

Bei der Untersuchung des *rechten* Felsenbeines stellten wir einen überraschenden Befund fest; es sei daher genauer beschrieben:

Das Mittelohr läßt eine entzündliche Veränderung seiner Schleimhaut nicht erkennen. Es findet sich lediglich ein feiner, homogener mit Eosin rot gefärbter Exsudatsaum, der in Tube und Pauke sowie in einigen pneumatischen Räumen der Schleimhaut aufliegt. Außerdem sind allenthalben die Gefäße stark gefüllt und erweitert; an einigen Stellen ist es auch zu kleinen perivasculären Blutaustritten gekommen, meist unter dem Epithelniveau, teilweise jedoch auch diesem aufliegend. Die Gegend der Fenster ist unversehrt und der Knochen zeigt überall, insbesondere auch, wo er die Paukenhöhle vom Innenohr trennt, eine normale Struktur.

Die perilymphatischen Räume, vor allem der Schnecke, und die endolymphatischen besonders in den Bogengängen, zeigen wiederum fast überall auf dem Epithel eine feine homogene rotgefärbte Schicht, die an keiner Stelle Zellen enthält. Der Ductus cochlearis ist, wohl durch eine Erweiterung der perilymphatischen Räume in der Schnecke, völlig zusammengedrückt, so daß die Reißnersche Membran dem Cortischen Organ und dem Ligamentum spirale anliegt. Auf den Zustand der spezifischen Organe des häutigen Labyrinthes wollen wir nicht näher eingehen, da sie außer den Leichenveränderungen keinen pathologischen Befund zeigen. Im oberen Bogengang, nahe dem gemeinsamen Schenkel des hinteren und oberen sowie nahe dem Scheitel des oberen Bogenganges fanden sich Veränderungen, die wir zum Schluß näher besprechen wollen.

Der Ductus endolymphaticus enthält in seinem mittleren Teil einige desquamierte, zum Teil verfettete Epithelien.

Im Meatus acusticus internus findet sich an der Unterfläche der Nervenstämme ein subduraler Bluterguß, der wohl mit dem Operationstrauma in Zusammenhang zu bringen ist. Die Pia enthält zahlreiche,

Digitized by Google

vorwiegend einkernige weiße Blutzellen; eine größere Ansammlung solcher Zellen findet sich zwischen den Fasern des Nervus cochlearis und vestibularis in den Lymphräumen der Area, besonders zur Area vestibularis hin. Epitheloides Gewebe und Nekrosen sahen wir hier nicht. Facialis samt Ganglion geniculi, Ganglion spirale und die Vestibularisganglien erscheinen unverändert.

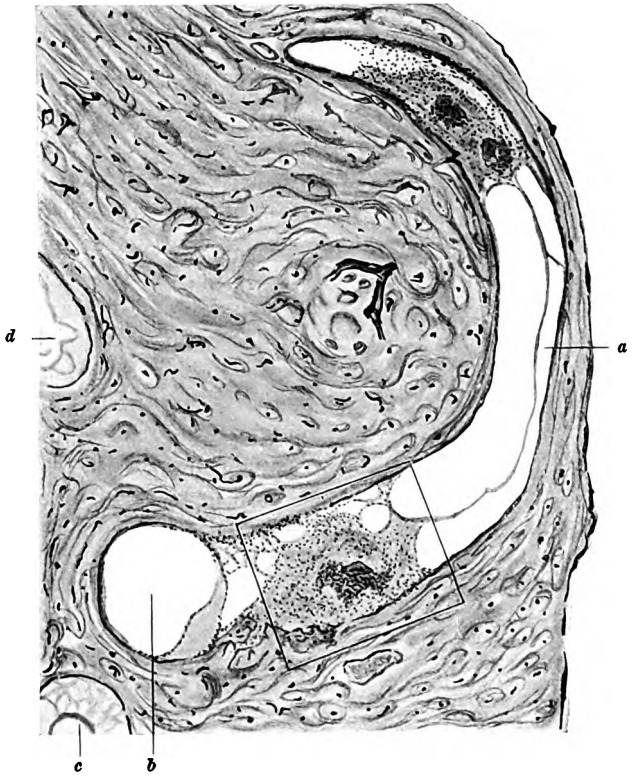

Abb. 1. Schnitt senkrecht zur oberen Pyramidenkante durch den oberen Bogengang. *a* = häutiger Bogengang; *b* = gemeinsamer Schenkel des hinteren und oberen Bogenganges; *c* = hinterer Bogengang; *d* = äußerer Bogengang.

Die bis jetzt geschilderten Veränderungen lassen sich unschwer zusammenfassen zu dem Bilde der *akuten* meningogenen serösen Labyrinthitis. Die feinen Exsudatsäume und Blutaustritte im Mittelohr kann man, soweit sie nicht postmortal entstanden sind, durch das Operationstrauma und die Narkose erklären.

Nun die bereits erwähnten, gesondert zu besprechenden Herde:

Die Lagebeziehungen gehen aus dem beifolgenden Übersichtsbilde hervor.

Digitized by Google

Im oberen Bogengang nahe dem gemeinsamen Schenkel findet sich ein hauptsächlich der konvexen Wand aufsitzender, das Lumen fast ganz ausfüllender knötchenförmiger Herd (s. Abb. 2). Das Zentrum des Herdes wird von einigen kleinen Knochensequestern gebildet, die an Knochenkanälchen deutlich als solche zu erkennen sind. Ihnen liegen einige vielkernige Resorptionsriesenzellen an und des weiteren sind sie umgeben von einem zellreichen, hauptsächlich aus einkernigen Elementen, Fibroblasten, Fibrocyten und Lymphocyten bestehenden Gewebe.

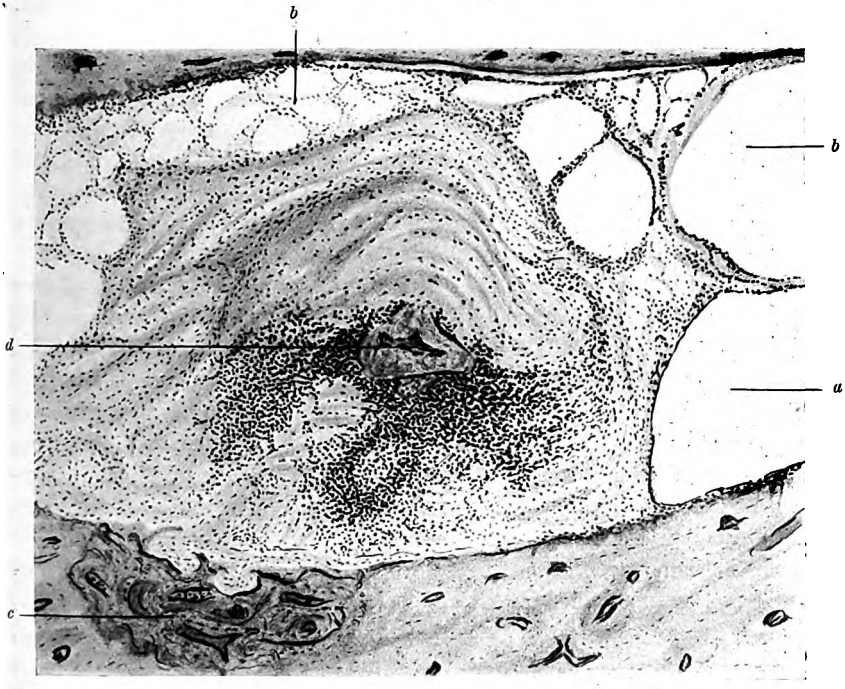

Abb. 2. Herd im oberen Bogengang in der Nähe des gemeinsamen Schenkels. (Das Rechteck in Abb. 1 in stärkerer Vergrößerung.) *a* = häutiger Bogengang; *b* = perilymphatischer Raum; *c* = neugebildeter Knochen in der Knochenlücke; *d* = Knochensequester.

Dieses wiederum ist eingekapselt von zunächst mehr kollagenen, am Rande strafferen, kernarmen Bindegewebszügen. Mit den gegenüberliegenden Wandungen des knöchernen Bogenganges ist der Herd durch ein feines Maschenwerk perilymphatischen Gewebes verbunden. Der an anderen Stellen unveränderte häutige Bogengang ist durch ihn anscheinend unterbrochen. An der Basis des Herdes erkennt man in den sonst normalen Knochen eingebettet einen kahnförmigen mit Hämatoxilin blaugefärbten Knochenbezirk, von dem einige kleine mit Eosin zart rot gefärbte Bälkchen osteoiden Gewebes in den Herd hinein-

Digitized by Google

streben. Dieser Knochenbezirk unterscheidet sich von dem umliegenden Knochen außer in der allgemeinen Färbbarkeit durch das vollkommene Fehlen der Interglobularräume. Ferner sind in ihm gutgefärbte Knochenzellen in größerer Anzahl erkennbar und seine Knochenkanälchen sind weiter und enthalten deutliche Gefäße. Offenbar handelt es sich hier also um neugebildeten Knochen, der eine Knochenlücke ausgefüllt hat; und zwar muß diese Knochenlücke schon vor geraumer Zeit entstanden sein, denn der Knochen ist bereits kompakt und die Kanälchen sind nicht mehr so weit, wie sie in einem ganz jungen Knochen sein würden. Ich will der Besprechung der Befunde hier vorwegnehmen, daß wir, um die wahrscheinliche Herkunft der Knochensequester aus dieser Knochenlücke sicherzustellen, sie daraufhin ansahen, ob in ihnen noch Interglobularräume mit Knorpelzellen nachzuweisen wären. Dies war jedoch nicht möglich. Da es sich bei den Sequestern wohl nur noch um geringe der Resorption noch nicht anheimgefallene Reste des ursprünglichen nekrotischen Knochens handelt, die ebenfalls in ihrer Struktur schon verändert sind, so ist dies nicht verwunderlich.

Der zweite bereits erwähnte Herd nahe dem Scheitel des oberen Bogenganges ist ganz ähnlich dem beschriebenen gebaut. Auch hier wieder Knochensequester in der Mitte mit Fremdkörper-Riesenzellen in zellreichem Gewebe und außen die Kapsel aus faserigem kernarmen Bindegewebe. An der Basis erkennt man auch hier wieder, wenn auch nicht so deutlich abgesetzt wie bei dem anderen, Knochenpartien, die sich durch ihre andere Färbbarkeit, den Reichtum an Knochenzellen sowie das Fehlen der Interglobularräume von dem normalen Kapselknochen unterscheiden.

Die beiden beschriebenen Herde sind ganz innerhalb der endochondralen Kapsel gelegen. Der periostale Labyrinthkapselknochen, insbesondere zur Dura und lateral von den Herden zum Antrum hin, ist völlig unverändert.

Zusammenfassend wäre also zu sagen, daß wir in einem Bogengang zwei dem histologischen Bau nach ältere, abgekapselte Herde von Fremdkörper-Granulationsgewebe fanden, die einige offenbar dem Kapselknochen entstammende Sequester umgaben. Die Herde ließen keine Anzeichen für Tuberkulose erkennen.

Wie mußten wir uns nun die Entstehung der Knötchen denken? Ein ätiologischer Zusammenhang der Herde mit der Erkrankung, die zum Tode führte, erschien nicht wahrscheinlich, schon wegen der zeitlichen Verhältnisse. Man könnte eine *meningogene* Entstehung für möglich halten: die ersten meningitischen Symptome traten aber erst 4 Tage vor dem Tode auf. Wenn man auch annehmen darf, daß die Meningitis schon einige Tage oder gar Wochen vorher symptomlos bestanden hat, so könnte in so kurzer Zeit doch nicht ein so gut ab-

Digitized by Google

gekapselter Herd mit so ausgedehntem Knochenanbau entstanden sein. Aber auch der übrige histologische Befund läßt eine solche Deutung nicht zu, denn die Herde sind, wie schon erwähnt, ganz innerhalb der endochondralen Kapsel gelegen und das sonstige Labyrinth, das die Infektion vom Meatus internus vermittelt haben müßte, zeigt keine Veränderungen, die zeitlich mit den beschriebenen Herden gemeinsam entstanden wären. Dies, sowie die entzündungsfreie Paukenhöhle schließen auch die *tympanogene* Entstehung aus. Es blieb also nur der *Blutweg* als Eintrittspforte übrig. Wir studierten daraufhin noch einmal das Krankenblatt des Patienten und fanden die Anmerkung, daß er vor 3 Jahren eine Sepsis durchgemacht hätte. Auf Anfrage teilte uns der einweisende Arzt mit, daß es sich damals um eine schwere, von einem Daumenballenabsceß ausgehende Allgemeininfektion gehandelt hätte mit multiplen Gelenkeiterungen, Venenentzündungen an den Beinen, Endokarditis und Myokarditis. Labyrintherscheinungen wurden allerdings nicht beobachtet.

Trotzdem ist es möglich, daß seinerzeit auch eine Verschleppung von Bakterien in das Labyrinth stattgefunden hat. Die Lokalisation der Infektion muß man sich in je einem der Ästchen denken, die von der in der Konkavität des Bogenganges verlaufenden Hauptarterie zum Periost ziehen und dieses wie wohl auch zum mindesten den inneren Teil der endochondralen Knochenkapsel ernähren. Es kam so zu einer umschriebenen Periostitis, Ostitis mit Knochennekrosen und Labyrinthitis.

Es könnte verwundern, daß eine Infektion, die zur Knochennekrose führte, nicht auch eine diffuse Labyrinthitis verursachte. Wenn man sich aber vergegenwärtigt, daß der Labyrinthkapselknochen beim Erwachsenen ein kaum ernährtes Gewebe ist mit sehr trägem Stoffwechsel, also auch ohne wesentliche Reaktionsfähigkeit, und wenn man andererseits an die starke Reaktionsbereitschaft des gut durchbluteten perilymphatischen Gewebes denkt, so kann man sich dadurch leicht erklären, daß eine geringe Anzahl von Bakterien oder solche von schwacher Virulenz im knöchernen Labyrinth eine Nekrose erzeugen können, und daß dieser Knochenherd vom perilymphatischen Gewebe gut gegen das übrige häutige Labyrinth demarkiert werden kann. Das gleiche dem perilymphatischen Gewebe entstammende Granulationsgewebe hat dann von den Seiten einwachsend den nekrotischen Knochen auch vom gesunden Knochen abgegrenzt und zum größten Teil bereits resorbiert. Bei dem überschüssigen Wachstum des Demarkationsgewebes gegen das freie Bogengangslumen hin wurden dann auch die Knochensequester hierher verlagert, wo wir die noch nicht resorbierten Reste fanden. Gleichzeitig mit der Resorption des nekrotischen Knochens ging die Ausfüllung der Knochenlücken mit neugebildetem Knochen vor sich.

Digitized by Google

Nach den Befunden dürfte es also keinem Zweifel unterliegen, daß der Fall es ermöglichte, zum ersten Male den histologischen Nachweis zu erbringen für die theoretisch längst angenommene Möglichkeit des Zustandekommens einer umschriebenen Labyrinthitis auf dem Blutwege.

Bezüglich der Lokalisation der Knötchen im vestibulären Teile des Labyrinthes ist es interessant, daß auch die serös-fibrinösen Labyrinthitiden bei Leukämien sich besonders häufig in den Bogengängen und ihren Ampullen finden. Ebenso hat *O. Mayer* auch bei der experimentellen hämatogenen Infektion des Ohrlabyrinthes mit Aspergillus fumigatus die entstehenden Veränderungen fast ganz auf den Vestibularapparat beschränkt gefunden.

Literatur.

[1] *Alexander, G.*, Über lymphomatöse Ohrerkrankungen. Z. Hals- usw. Heilk. **27** (1906). — [2] *Eichler, O.*, Die Wege des Blutstromes durch den Vorhof und die Bogengänge des Menschen. Abh. kgl. sächs. Ges. Wiss., Math.-phys. Kl. **21**. — [3] *Fleischmann, O.*, Allgemeine Pathologie des Ohres. In Handbuch der Hals-, Nasen- und Ohrenheilkunde von Denker-Kahler. **6**: Gehörorgan I. — [4] *Lange, W.*, Das Ohr des Kindes. In Handbuch der Anatomie des Kindes von Peter, Wetzel und Heiderich. **2**. — [5] *Lange, W.*, Beiträge zur pathologischen Anatomie der tuberkulösen Labyrintherkrankungen. Beitr. Anat. usw. Ohr usw. **6**. — [6] *Mackencie, W. G.* (Philadelphia), Neurolabyrinthitis of Focal infection origin. Vom 1. internationalen Oto-Laryng. Kongreß, Kopenhagen 1928; ref. im Zbl. Hals- usw. Heilk. **13** (1929). — [7] *Manasse, P.*, Zur Lehre von der Typhustaubheit. Arch. Ohr- usw. Heilk. **79** (1909). — [8] *Manasse, P.*, Handbuch der pathologischen Anatomie des Ohres. Wiesbaden 1917. — [9] *Mayer, O.*, Über experimentelle hämatogene Infektion des Ohrlabyrinthes. Mschr. Ohrenheilk. **50** (1916). — [10] *Trautmann, E.*, Die embolischen Erkrankungen des Gehörorganes. Arch. Ohr- usw. Heilk. **14** (1879). — [11] *Trautmann, F.*, Über Vestibularschlag. Münch. med. Wschr. **68** (1921). — [12] *Wittmaack, K.*, Die entzündlichen Erkrankungsprozesse des Gehörorganes. In Handbuch der speziellen pathologischen Anatomie und Histologie von Henke-Lubarsch. **12**: Gehörorgan.

Digitized by Google

(Aus der laryngologischen Abteilung des Institutes für soziale Krankheiten in Moskau [Direktor Dr. med. *W. Holzmann*, Abteilungsleiter Dr. med. *L. Bassenko*], und der vierten Tuberkulosenfürsorgestelle. Leitender Arzt Frl. Dr. med. *R. Senderoff**.)

Zur Klinik der akutverlaufenden Formen der Tuberkulose der äußeren Larynx.

Von

Dr. med. **F. Dobromylski** und Dr. med. **B. Daschewskaja.**

Mit 5 Textabbildungen.

(*Eingegangen am 27. Februar 1930.*)

Die spärlichen Literaturangaben über akute Formen der Larynx-Tbc. beschränkten sich auf den Hinweis der Seltenheit dieser Affektion und das schnelle Übergreifen des Prozesses auf den gesamten Larynx[1]. An unserem Material konnten wir noch eine Eigenartigkeit des Prozesses bemerken, nämlich die ungewöhnliche Lokalisation im äußeren Larynx-Ring (Epiglottis, Ary-Knorpel und Plicae aryepiglotticae).

Es steht fest, daß die Larynx-Tbc. gewöhnlich an den inneren Teilen der Larynx beginnt[2]. Diese Tatsache wird von niemanden bestritten, und es werden nur Versuche einer theoretischen Erklärung (Expositionstheorie — *Bumba* und Dispositionstheorie — *Blumenfeld*) gemacht[3]. Unsere Fälle akut entstehender und akut verlaufender Larynx-Tbc., wo primär der äußere Ring befallen wird (Epiglottis 98% gegen 13% bei Brauch, Stimmbänder 4% gegen 16%) bieten deshalb besonderes Interesse. Unsere Betrachtungen stützen sich auf 48 Fälle (zur Zeit mehr), welche etwa 11% der gesamten Larynx-Tbc. der Fürsorgestelle darstellen. Die Genese dieser Formen wurde von uns an anderer Stelle beschrieben („Zur Klinik und Pathogenese der Tbc. des äußeren Teiles der Larynx"). [Wird nächstens in „Woprossy tuberkulosa" erscheinen.]

In dieser Abfassung beschränken wir uns auf die laryngologischen Einzelheiten.

Die I. Gruppe (23 Kranke) besteht aus Fällen, die sich vor der Entwicklung der Larynx-Tbc. für gesund hielten.

* Vortrag auf dem 3. Kongresse der Oto-Laryngologen der U. S. S. R. in Odessa den 31. VIII 1929.

Digitized by Google

Die II. Gruppe (25 Kranke) — aus früher Tbc.-kranken Personen. Bei 74% (17 Fälle) der I. Gruppe sind keine Tb. im Sputum, die Temperatur normal, das Allgemeinbefinden befriedigend, die physikalische Untersuchung der Lungen negativ. Diese Momente erschweren die rechtzeitige Diagnose und lenken dieselbe auf einen falschen Weg (Grippe, Angina usw.). Das Bild der Larynx-Tbc. ist für beide Gruppen gleich. Meist treffen wir die Kranken im Moment, wo der Prozeß, trotz seines kurzen Bestandes, bereits den ganzen äußeren Larynxring ergriffen hat, und nur selten gelingt es schrittweise, die Entwicklung des Prozesses zu beobachten.

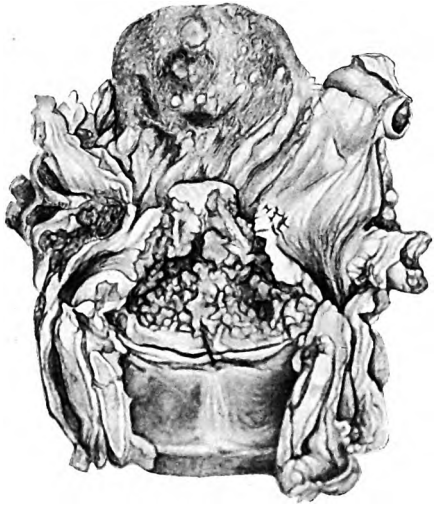

Abb. 1. Kol., 60jährig. Ein Präparat der Larynx eines Kranken, der $3^1/_2$ Monate nach Beginn der Larynxkrankheit zugrunde ging. Der Prozeß begann akut und schritt von außen nach innen der Larynx. Wahre Stimmbänder und S. Morg. intakt. *Pulm.* massive frische Herde.

Ein besonders demonstratives Beispiel:

B-off, 28 Jahre alter Angestellter. 4 Jahre lungenkrank. Larynx mehrmals untersucht — normal. Neuerdings Klagen über Dysphagie. Aryknorpel hyperämisch verdickt. Nach 3 Tagen werden die Schmerzen heftiger und die Hyperämie der Knorpel stärker. Am 8. Tage Schwellung der Plica aryepiglottica, sowie des rechten Randes der Epiglottis. Mit jedem neuen Tage schreitet der Prozeß immer weiter fort, und am 11. Tage ist der ganze äußere Ring infiltriert. Nach 2 Monaten Exitus an vorgeschrittener Tbc. der Lungen und des Larynx.

Oft beginnt der Prozeß am Rande der Epiglottis, und die infiltrierten Bezirke stechen deutlich ab von den noch intakten Teilen.

Der infiltrierte Teil ist 4 bis 8mal dicker als der gesunde. In den ersten Stadien sind diese Unterschiede nicht so klar, und die Übergänge vom kranken zum gesunden können übersehen werden. Seltener beginnt der Prozeß an Aryknorpeln (siehe oben), wobei der infiltrierte Knorpel die Größe eines Kirschkernes erreichen kann. Seine Farbe variiert von hellrot bis fahlgrau, dies hängt vom Grade des Ödems ab. Oft gesellt sich dazu die Infiltration der entsprechenden Plica ary-epiglottica. Bei der Laryngoskopie sehen wir in diesen Fällen einen Infiltrationswall mit kolbenartigen Verdickungen der Knorpel. In den ganz akuten Fällen (etwa 8% unseres Materials) konnten wir das Übergreifen des Prozesses auf den ganzen äußeren Ring während 1 bis 2 Wochen beobachten. Manchmal konnten wir bei der ersten Unter-

Digitized by Google

suchung nichts Pathologisches entdecken, und beim nächsten Besuche, nach 1—2 Wochen, war schon der ganze äußere Ring befallen.

Abb. 2. Ger., 33jährig. Akuter Beginn (1 Monat Dauer). Befallenheit des Larynxeingangs (mehr links) und der Pharynx. Dysphagia. Stimme rein. In der Lunge alte inaktive Herde in der linken Spitze. Der Prozeß in der Larynx und der Pharynx schreitet fort. Zur Zeit ist der ganze äußere Larynxring infiltriert und geschwürig.

Abb. 3. Paw., 56jährig. Akuter Beginn mit Übergang in subakute Form (Anfang an der Epiglottis). Wahre Stimmbänder intakt, Stimme rein. Dauer der Krankheit 8 Monate. In den Lungen ein die ganze Lunge durchsetzender disseminierter Prozeß.

Abb. 4. Tum., 42jährig. Subakuter Beginn mit Befallenheit des ganzen äußeren Larynxrings. Wahre Stimmbänder und Stimme rein. Übergang in chronischen Verlauf und Besserung nach El. coagulation (nach 5 Monaten). Pulm.-prod.-cirrhotischer Prozeß.

Abb. 5. Efr., 36jährig. Subakuter Beginn (von der Epiglottis) mit Übergang in chronisch zeitweise sich aktivierende progressive Form. In den Lungen großer Prozeß.

Beispiel 2. B. Sch. Straßenbahnführer. Disseminierte acinös nodöse Lungentuberkulose. 18. V. 1928 Laryngoskopie in der Fürsorgestelle — keine Abweichungen. 21. VII. Nach kurzem Aufenthalt zu einer Lungenheilstätte (Wissokij gori) — Larynx-N. 28. IX. Sprechstunde in der Fürsorgestelle. — Seit 2 Monaten heftige Dysphagie; der ganze äußere Ring des Larynx infiltriert, Infiltration und

Digitized by Google

miliare Aussaat des weichen Gaumens, der Uvula, der Tonsillen. Die Dysphagie setzte 1 Woche nach Entlassung aus der Heilstätte ein und entwickelte sich der Prozeß im Larynx und Pharynx in 2 Monaten. 1 Monat später Exitus.

Bei totaler Infiltration des Introitus laryngis haben wir folgendes Bild. Der Eingang ist eingeengt infolge der Infiltration der Epiglottis, die nach hinten verdrängt wird, der Plicae aryepiglotticae und der Aryknorpel, welche einen Wall mit kolbenartigen Verdickungen bilden. Die Dicke des Walles, die Farbe der Schleimhaut variieren entsprechend dem Grade der Infiltration und der Exsudation. Die Schleimhaut ist glatt außer in den Fällen, wo wir eine subepitheliale Aussaat haben, welche der Schleimhaut ein eigenartiges Aussehen verleiht. Die Verengung des Introitus kann so stark sein, daß dadurch die Untersuchung des Larynxinnern verhindert wird. Wenn man die Epiglottis nach vorn verdrängt, erkennt man die intakten Stimmbänder. In vorgeschrittenen Fällen sind auch die inneren Abschnitte der Larynx infiltriert und exulceriert. In einigen Fällen wird auch die Plica pharyngo-epiglottica infiltriert. In 23% beobachtete man zugleich oder in kurzen Zwischenräumen miliare Aussaaten von Tuberkelknötchen, die zu schnellem Zerfall neigen, auch in anderen Abschnitten der oberen Luftwege. Am stärksten wird der weiche Gaumen, die Tonsillen, die hintere Pharynxwand usw. befallen. Die subjektiven Symptome weichen vom gewöhnlichen Bilde ab. Als erste Beschwerde geben die Kranken die Dysphagie und Schluckbeschwerden und nicht die Aphonie an (nur in einem Falle begann die Erkrankung mit Heiserkeit). Die Stimme bleibt in vielen Fällen bis zum Exitus rein, eventuell wird sie heiser, wenn die echten Stimmbänder befallen werden. Die Schmerzen entstehen „plötzlich" ohne sichtbare Ursache oder nach „Erkältung" (Eis, kaltes Bier usw.) oder nach einer „Angina". Seltener wird eine allmähliche Entwicklung angegeben. Das Essen ist wie bei fester, so auch bei flüssiger Speise schmerzhaft. Auch über Schmerzen beim Leerschlucken wird geklagt. Eine sorgfältige Anamnese und Beschreibung der subjektiven Symptomen gestattet uns zu eruieren, wo der Prozeß begonnen hat und wo er sich jetzt lokalisiert (Schmerzen beim Leer-Schlucken — Beginn an den Aryknorpeln, Schmerzen beim Schlucken fester Speise —, Beginn an der Epiglottis; Schluckbeschwerden sprechen auch für Infiltration der Epiglottis). Manchmal genügt eine solche Klage, um eine Erkrankung des äußeren Ringes bei einem Phthisiker vermuten zu können. Schwerer ist die Diagnose bei einem anscheinend Gesunden. Hier ist eine genaue Untersuchung und besonders eine Durchleuchtung, mit Platte kombiniert, notwendig. Bei der Differentialdiagnose sollen alle akuten Larynxerkrankungen ausgeschlossen werden (Erysipelas, Quinckesches Ödem, Phlegmone, postgrippöse Laryngitis), welche ein analoges Bild aufweisen. Sie unter-

Digitized by Google

scheiden sich von der Tbc. durch ein ausgesprochenes Ödem, bei der Tbc. tritt aber an erster Stelle die Infiltration, und das Ödem ist nur perifokal und nicht durch Lymphstauung verursacht, welche bei nichtspezifischen Prozessen sich entwickelt. Die WaR. und die Analgesie gestattet die Lues leicht auszuschließen.

Der Krankheitsverlauf ist in unserem Material rapid (Exitus nach 2—4 Monaten bei 29 von 48 Kranken), manchmal nimmt aber der Prozeß einen subakuten und chronischen Verlauf mit Remissionen und Umschwung der Reaktion (besonders bei Kranken, die hospitalisiert wurden oder eine Kurortbehandlung erhielten). Wir stimmen mit *St. Cl. Thomson*[4] darin überein, daß die Formen, welche an der Epiglottis beginnen, eine günstigere Prognose geben als die an den Knorpeln beginnenden. Die Einzelheiten der Behandlung erwähnen wir nicht. Wir machen nur darauf aufmerksam, daß während der Progredienz des Prozesses keine aktiven Eingriffe gestattet sind. Die Schmerzen werden geringer durch Orthoform-Einblasungen, Cocainisierung vor dem Essen, Stauungshyperämie des Halses nach Bier. Bei Fehlschlucken muß man den Kranken zum Saugen der flüssigen Speise durch ein Glasrohr (in Bauchlage) anweisen. Die Ulcerationen behandeln wir in einigen Fällen mit Chloressigsäure. Die Alkoholinjektionen nach *Hoffmann* geben selten Erfolg, da die linguale Fläche der Epiglottis (und Plica pharyngoepiglottica) nur zum geringen Teil durch den N. laryngeus sup. innerviert werden.

Was die Pathogenese unserer Fälle und ihre Stelle im wellenartigen Verlauf des Tbc.-Prozesses betrifft, so scheint uns, daß die erste Gruppe zum protrahierten Sekundärstadium gerechnet werden sollte, die zweite aber als akuter Schub eines tertiären Prozesses mit dem Umschwung in die sekundäre Allergie betrachtet werden sollte. Die Anwesenheit der gleichzeitigen hämatogenen Disseminationen in der Lunge und den anderen Organen und die Lokalisation der ersten Herde in den Teilen des äußeren Larynxringes, welche am wenigsten der Kontaktinfektion ausgesetzt sind, bringt uns zur Vermutung eines hämatogenen Verbreitungsweges bei diesen Fällen der Larynx-Tbc. Dafür spricht noch die Anwesenheit eines selbständigen Blutversorgungssystems des äußeren Larynxringes (A. laryngea super.), das von dem Gefäßnetz des Kehlkopfinneren unabhängig ist. Ein Fall, bei welchem wir eine Tbc. spondylitis und miliare Lungenaussaat hatten, stützt uns in unserer Auffassung. Dafür sprechen auch die Untersuchungen der Frau Dr. med. *Meleschkewisch* aus unserem Institut, die in 29 Fällen hämatogener Lungentuberkulose mit Larynx-Tbc. 27mal den Prozeß im äußeren Ringe feststellte und nur 2mal in den inneren Teilen der Larynx (sämtliche Fälle klinisch-röntgenologisch und pathohistologisch bestätigt).

Digitized by Google

Zusammenfassung.

1. Akute Formen der Larynx-Tbc. sind nicht so selten wie man meint (etwa 11% sämtlicher Larynx-Tbc.).

2. Diese Formen haben ihre ursprüngliche Lokalisation in dem äußeren Larynxring.

3. Der für diese Formen eigenartige Symptomenkomplex besteht in der Dyspagie beim Ausbleiben der Aphonie.

4. In 58% Exitus nach 2—4 Monaten seit Beginn der Larynxerkrankung. Bei rechtzeitiger Krankenhaus- und klimatischer Behandlung trat in einem beträchtlichen Teile der Fälle eine wesentliche Besserung und chronischer Verlauf ein.

5. Der akute maligne Verlauf erfordert eine baldige Einweisung in das Tuberkulosekrankenhaus.

6. Es ist anzunehmen, daß die Genese dieser Formen eine hämatogene ist und daß diese Formen teils zum protrahierten Sekundärstadium, teils zum akuten Schub der Tertiärphthise mit Umschwung in sekundäre Allergie gehören.

7. Die Einteilung nach der Lokalisation, wie sie in der Klassifikation die in den Moskauer Tuberkulosefürsorgestellen angewandt wird (*P. externa* — der äußere Kehlkopfring und *P. interna* — der innere Kehlkopf) muß durch den Hinweis auf den akuten Charakter des Prozesses ergänzt werden.

Literatur.

[1] *Heryng, F.*, Lehrbuch der Kehlkopftuberkulose 1911. — [2] *Blumenfeld*, Handbuch der Tuberkulose **2** (1923). — [3] *Bumba*, Die Kehlkopftuberkulose vom Standpunkt der immunbiolog. Forschung. 1923. — [4] *Thomson, St. C.*, zitiert nach *Plum.* Z. Tbk. **49**, H. 2, 1 (1927).

Digitized by Google

(Aus dem Pathologisch-anatomischen Institut der Universität Wien. — Vorstand: Prof. *R. Maresch.*)

Zur Kenntnis der Fehlbildungen des Kehlkopfes.

Von

Helmut Steinmetz,

approb. Arzt, Volontärarzt des Institutes.

Mit 5 Textabbildungen.

(*Eingegangen am 15. Februar 1930.*)

Fehlbildungen des Kehlkopfes sind an sich selten. Ganz besonders gilt dies von solchen, die ein Weiterleben des Trägers zulassen.

Völliger Mangel des Organes wurde nur bei ganz schweren Mißbildungen wie etwa Amorphen beobachtet. Unter den übrigen Fehlbildungen des Kehlkopfes stehen zahlenmäßig die *Atresien* und die *Diaphragmenbildungen* an erster Stelle. Ihre schwerste Form — die völlige Atresie des Larynx — wird nur selten gefunden und schließt ein Fortleben aus; an sie reihen sich dann die verschiedenen Grade von Diaphragmenbildung bis zu ihrer leichtesten Form, der Fältchenbildung am vorderen Stimmbandwinkel. Die leichteren Grade von Diaphragmenbildung sind dabei auch häufiger und mit dem Leben vereinbar, ja in der letztgenannten Form (Fältchenbildung) sogar ohne irgendwelche Bedeutung für den Träger.

Ferner ist die *Epiglottis* häufig Sitz mannigfaltiger Fehlbildungen. Auch hier werden neben völligem und teilweisen Mangel, namentlich ihrer Pars pharyngea, abnorme Spaltbildungen beobachtet. Als selten sind weiterhin *Spaltbildungen* des Kehlkopfes zu bezeichnen, die vor allem den Schildknorpel betreffen. Ganz selten sind auch Teildefekte an der Platte des *Ringknorpels* beschrieben. Schließlich gehören angeborene Cysten und die — weil schon bei Neugeborenen beobachteten — Papillome hierher. Verbildungen, wie Verdoppelung der aryepiglottischen oder der glossoepiglottischen Falten oder etwa eine den Stimmbändern entlang verlaufende Furche leiten von den echten Fehlbildungen bereits zu den Variationen über.

Die aus der angeführten Aufzählung ersichtliche Einteilung der Fehlbildungen des Kehlkopfes, welche im wesentlichen der von *Hart* und

Digitized by Google

Mayer[1] gegebenen folgt, bedarf vielleicht insofern einer Ergänzung, als die innige Beziehung mancher Fehlbildungen des Kehlkopfes zu solchen des Rachens und der Speiseröhre deutlicher hervorgehoben werden könnte. Wie wir später zeigen wollen, spielt diese Beziehung bei der Erklärung solcher Kehlkopffehlbildungen oft eine wichtige Rolle.

So könnte in der erwähnten Einteilung ein im folgenden beschriebener Fall schwer untergebracht werden, bei dem eine Spaltung der hinteren Larynxwand mit einer Fehlbildung des Rachens und der Speiseröhre in Beziehung steht.

Wenn wir nunmehr zur Mitteilung von 2 Fällen von Fehlbildungen des Kehlkopfes übergehen, so geschieht dies wegen der Seltenheit derartiger Bildungen überhaupt, ferner auch wegen des Umstandes, daß sie trotz ihrer Schwere längere Zeit mit dem Leben vereinbar waren. Vor allem erscheint die Veröffentlichung deshalb berechtigt, weil unsere Fälle an der Hand der entwicklungsgeschichtlichen Erkenntnisse eine ziemlich einwandfreie Erklärung der Genese erlauben und sich in die Reihe schon bekannter Kehlkopfverbildungen als ergänzende Glieder gut einfügen oder sich wenigstens mit ihnen in Beziehung bringen lassen. Außerdem wurde durch eine Zerlegung der Objekte in vollständige Schnittreihen eine besonders genaue — auch mikroskopische — Untersuchung ermöglicht. Schließlich wird vielleicht der Umstand, daß in unseren Fällen genaue Angaben des klinischen Verlaufes gegeben werden können, dazu beitragen, auch das Interesse des Praktikers für unsere Mitteilung zu erwecken.

Zur Deutung der formalen Genese der zu beschreibenden Fehlbildungen des Kehlkopfes, die naturgemäß nur an der Hand der entwicklungsgeschichtlichen Tatsachen möglich ist, erscheint uns ein Hinweis auf die Grundzüge der normalen Entwicklung von Kehlkopf und Vorderdarm, soweit sie zum Verständnis unserer Fälle gehören, nötig zu sein und wir möchten deshalb diese der Anführung unserer eigenen Fälle voranstellen. Wir folgen dabei im wesentlichen den Ausführungen *Fischels* und *Hertwigs* in ihren Lehrbüchern der Entwicklungsgeschichte.

Das Epithel für Luftröhre, Lungen und Kehlkopf entwickelt sich aus dem hinter der Area mesobranchialis, der ventralen Wand des Kiemendarms, gelegenen sogenannten Lungenfeld. Dem Längenwachstum des Embryo entsprechend streckt sich auch die Anlage des Respirationstraktes, welche dem Darmrohr ventral aufsitzt, in die Länge. Zu Ende der 3. Embryonalwoche tritt dann zu beiden Seiten des Darmrohres eine seitliche Längsfurche auf, die kranialwärts immer tiefer bis zur Teilungsstelle der Lungenrinne vom Darm einschneidet und auf diese Weise das Darmrohr in zwei Röhren, eine dorsale und eine ventrale, trennt. Die dorsale Röhre bildet die Speiseröhre, aus der ventralen gehen Kehlkopf, Trachea und Lungen hervor. Die Scheidewand wird bekanntlich als Septum oesophagotracheale bezeichnet. Am Ende der 4. Embryonalwoche kommt dann der Ab-

[1] *Lubarsch-Henke*, Handbuch der pathologischen Anatomie **3 I**, 290.

Digitized by Google

schnürungsprozeß zur Ruhe. Die Verbindung zwischen Respirations- und Digestionstrakt bildet dann der sich entwickelnde Kehlkopf. Durch Zunahme des Mesoderms an beiden Seiten der Laryngotrachealrinne entwickeln sich zwei Wülste, die Arytaenoidwülste, die nach vorne durch einen Querwulst, die Furcula, miteinander in Verbindung stehen. Zu Beginn des 2. Embryonalmonates zerfällt die Furcula in einen vorderen und einen hinteren Abschnitt. Der vordere Teil dient zur Bildung des Zungengrundes, der hintere teilt sich abermals in einen mittleren, dickeren und zwei seitliche, schmälere Teile. Aus diesem mittleren Gebiete entwickelt sich dann der Kehldeckel, die seitlichen Gebiete bilden sich zurück und werden durch verschmälerte Fortsätze der Arywülste, die Plicae aryepiglotticae, ersetzt.

Die Knorpel entstehen durch Verdichtung des embryonalen Bindegewebes. Der Ringknorpel erscheint bereits am Ende des 1. Monats als ringförmiges Gebilde verdichteten embryonalen Bindegewebes im caudalen Teile des Kehlkopfes. Dieser Knorpel steht in engerer Beziehung zum Trachealskelett, was sich auch aus der zur selben Zeit beginnenden Anlage der Knorpelhalbringe der Trachea erkennen läßt. Die Platte des Ringknorpels entwickelt sich dann im 2. Monat durch Verbreiterung des kranialen Randes der dorsalen Ringhälfte. Seine Verknorpelung beginnt als erste der gesamten Kehlkopfknorpel. Im 3. Embryonalmonat sind dann Knorpelring und Lamina voll ausgebildet.

Fall 1. Krankengeschichte der Universitäts-Kinderklinik in Wien[1]: Alexandra H., 14 Tage alt, aufgenommen am 4. V. 1926.

Vorgeschichte: Gleich nach der Geburt nur mißtöniges, leises Schreien, Stridor, zeitweise Asphyxie, daher am gleichen Tage auf die Kinderklinik verlegt.

Krankheitszustand: Haut rot, Gesicht und Extremitäten cyanotisch, starke Lanugobehaarung am ganzen Stamm. Links kleinknopfgroße Brustdrüsenschwellung, Lymphdrüsen nicht vergrößert. Fontanelle $2^1/_2 \times 2^1/_2$ cm. Milz nicht vergrößert, Leber 1 cm unter dem Rippenbogen. Über beiden Lungen grobes Rasseln. Corium o. B. Augenachsen schiefgestellt. Langes Frenulum linguae. An beiden Händen 4 normale Finger, der 5. Finger beiderseits sehr mangelhaft entwickelt, Phalangen fehlen ihm scheinbar vollkommen, die Füße kurz und plump, in leichter Supinationsstellung.

Krankheitsverlauf: 4. bis 8. V. Stridoröse Atmung, mitunter Cyanose, einmal 1 minutenlanger Atemstillstand.

Röntgenuntersuchung ergibt für einen pathologischen Befund am Mediastinum keinen Anhaltspunkt.

In den nächsten Tagen zunehmende Cyanose, neuerlicher Atemstillstand. Schließlich unter Lungenerscheinungen (Rasseln beiderseits, rechts basal Knisterrasseln) am 20. V. Exitus.

Obduktionsbefund (Assistent Dr. *Feller*): Vollständiger Defekt der Epiglottis; oberhalb dieses Defektes am Zungengrund in der Medianlinie an Stelle der Plica glossoepiglottica mediana ein dreieckiger, von Schleimhaut überzogener Bürzel. Mißbildung der Lungen, die beiderseits nur unvollständig in Lappen unterteilt sind. Rechts wie links symmetrische Mißbildungen an Fingern und Zehen; Hand: 4 dreigliedrige Finger, an Stelle des 5. am ulnaren Rand in der Höhe des Metakarpophalangealgelenkes je 1 etwa erbsengroßer, weicher, kurzgestielter Hautanhang. Fuß: Große Zehe auffallend gut beweglich, beiderseits opponierbar.

Ausgedehnte konfluierende Lobulärpneumonie in den abhängigen Partien beider Lungen, venöse Hyperämie der Abdominalorgane.

[1] Weiland Prof. *v. Pirquet*, der so freundlich war, uns die Krankengeschichte zur Veröffentlichung zur Verfügung zu stellen, sei hier dankbar erwähnt.

Digitized by Google

Makroskopische Beschreibung des Kehlkopfes (Abb. 1): Von der auffallend breiten Incisura interarytaenoidea aus verläuft — als hintere Umrandung des Kehlkopfeinganges — nach aufwärts unter einem Winkel von etwa 45° gegeneinander geneigt je eine sonst regelrecht gestaltete Schleimhautfalte, an welcher die Wrisbergischen und Santorinischen Höcker zu sehen sind. Diese Falten enden seitlich mit einem ebenfalls von Schleimhaut überzogenen, flachen Fortsatz. Jeder dieser beiden Fortsätze geht nach vorne in einen annähernd ringförmigen Wulst (*w*) über, der in der Medianlinie eine etwa 2 mm tiefe Einkerbung (*e*) aufweist und anscheinend dem von Schleimhaut überzogenen oberen Rand der Schildknorpelplatten entspricht. In der Höhe der erwähnten Fortsätze verläuft beiderseits, rechts besser ausgebildet als links, eine quere Schleimhautfalte zur Rachenwand entsprechend der Plica pharyngoepiglottica (*pl*). Oberhalb des mit Schleimhaut überzogenen freien Randes der Schildknorpelplatten seitlich von der Mittellinie je eine flache Grube, von welcher aus die Schleimhaut ohne scharfe Grenze auf den Zungenrücken übergeht; die Schleimhaut dieser flachen Gruben ist fein gefältelt. Unmittelbar oberhalb der Incisura thyreoidea superior, durch einen sehr schmalen queren Spaltraum von ihr getrennt, dem hinteren Rande der Zunge in ihrer Mittellinie anhaftend, ein flacher, anscheinend knorpeliger, ebenfalls von Schleimhaut überzogener Fortsatz von ungefähr dreieckiger Gestalt (*d*). Die dem Zungengrund anliegende Basis des Dreieckes 7 mm, beide Seitenränder je 5 mm lang.

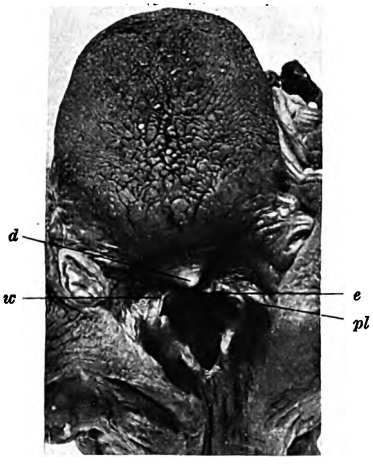

Abb. 1. Halsorgane Fall 1: Epiglottisdefekt. *d* = dreieckiger Fortsatz des Zungenbeins; *e* = Einkerbung, entsprechend der Incisura thyr. superior; *pl* = Plica pharyngoepiglottica; *w* = ringförmiger Wulst an Stelle des Epiglottisdefektes.

Der Kehlkopfeingang somit abnorm gestaltet und auffallend weit, besonders in seinem queren Durchmesser. Er wird vorn vom Schildknorpel und dem dreieckigen Knorpelfortsatz, hinten von der auffallend weiten Incisura interarytaenoidea und den an sie anschließenden, seitlich mit einem Fortsatz versehenen und daher unvollständig entwickelten aryepiglottischen Falten umgrenzt. Die wahren und die falschen Stimmbänder, sowie der Ventriculus laryngis normal. Knapp oberhalb der Taschenbänder beiderseits je ein kleines Grübchen von etwa Mohnkorngröße.

Kehlkopfmaße: Größter querer Durchmesser des Kehlkopfeinganges 8 mm, größter anteroposteriorer Durchmesser desselben 9 mm, Entfernung von der

Digitized by Google

Incisura thyreoidea superior bis zur vorderen Commissur der wahren Stimmbänder 5 mm, Länge der Rima glottidis 5 mm, Entfernung der Tubercula corniculata 3 mm, Höhe des dreieckigen Bürzels 3 mm.

Mikroskopischer Befund. (Vollständige Querschnittsreihe durch den Kehlkopf.)

Die histologische Untersuchung bestätigt im wesentlichen den bereits makroskopisch erhobenen Befund. Auf den obersten Querschnitten wird zunächst ventral eine querovale Platte aus hyalinem Knorpel getroffen, die dem Zungenbeinkörper entspricht. Allmählich treten bei Verfolgung in der Schnittreihe an der Hinterfläche dieser Knorpelplatte beiderseits von der Mittellinie Dellen auf, die sich schließlich zu rundlichen Hohlräumen ausgestalten und durch welche von einem vorderen, mehr schalenförmigen Knorpel ein hinterer, mehr dreieckig gestalteter Knorpelfortsatz abgetrennt wird. Hinter den seitlichen, sich allmählich verdünnenden Anteilen dieses Knorpels (Zungenbeinhorn) wird beiderseits das Schildknorpelhorn sichtbar. Abb. 2 zeigt bereits diese Verhältnisse.

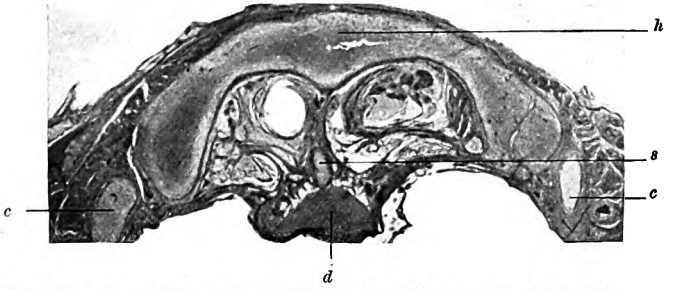

Abb. 2. Mikrophotogramm aus der Schnittreihe des Falles 1. *c* = oberes Schildknorpelhorn; *d* = dreieckiger Zungenbeinfortsatz; *h* = Zungenbeinknorpel; *s* = medianes Knorpelstäbchen zur Verbindung von Zungenbein und seinem dreieckigen Fortsatz (*d*).

Der dreieckige, aus dem Zungenbeinknorpel hervorgegangene, nach hinten vorspringende Fortsatz (*d*) hat sich bereits vom Zungenbeinkörper (*h*) losgelöst und ist mit diesem durch ein sagittal eingestelltes, zartes Knorpelstäbchen (*s*) in Verbindung. Ferner liegen dem Zungenbein die riemenförmigen Halsmuskeln an, hinter ihm finden sich beiderseits von der Mittellinie rundliche Hohlräume, die mit einem lockeren Bindegewebe, Fettgewebe und Gefäßen erfüllt sind.

In den weiter abwärts gelegenen Schnitten (Abb. 3) werden bereits die beiden Schildknorpelplatten (*th*) sichtbar, die sich zunächst entsprechend der Incisura thyreoidea superior (*i*) in der Mitte noch nicht vereinigt haben. Vom Vereinigungswinkel der beiden Schildknorpelplatten aus finden sich an der Hinterfläche derselben beiderseits von der Mittellinie kleine, rundliche und zum Teil spangenförmige, zusammenfließende Areale aus elastischem Knorpel (*ek*) (Elasticafärbung positiv), die sich beiderseits bogenförmig um den Aditus ad laryngem gruppieren und sich im Verlaufe der Schnittserien bis an die Wrisbergschen und Santorinischen Knorpel verfolgen lassen. In ihren hinteren Anteilen liegen sie in einer Schleimhautduplikatur (*d*), die in ihrem Verlaufe etwa dem einer aryepiglottischen Falte entspricht. Von den in den vorangehenden Schnitten beschriebenen knorpeligen Gebilden, die aus der bogenförmigen Knorpelspange (Zungenbein) hervorgegangen sind, ist der mittlere Teil bereits verschwunden, während von den seitlichen Anteilen noch beiderseits je ein ovaler Knorpelkomplex (großes Zungenbeinhorn) übriggeblieben ist, in dem nunmehr beiderseits ein größerer Knochenkern

Digitized by Google

nachweisbar ist. Nach der Vereinigung der Schildknorpelplatten ist entsprechend der Prominentia laryngea eine auffallende Abplattung an der Vorderfläche der Schildknorpelplatten zu bemerken. In den nach abwärts folgenden Schnitten keine pathologischen Veränderungen.

Zusammenfassend handelt es sich also um einen vollständigen Defekt der Epiglottis und einen abnormen Fortsatz des Zungenbeines am Zungengrund bei einem 16 Tage alten Kind. Aus seiner Krankengeschichte ist ein mit der Geburt beginnender, im Verlaufe des Lebens zunehmender Stridor hervorzuheben, wobei auftretender Atemstillstand nach Fütterung besonders bemerkenswert ist. Ähnliche Epiglottisdefekte wurden von *Beck*, *Eberth* und *Kallius* beschrieben. Diese seien hier wegen der Ähnlichkeit mit unserer Mißbildung kurz erwähnt.

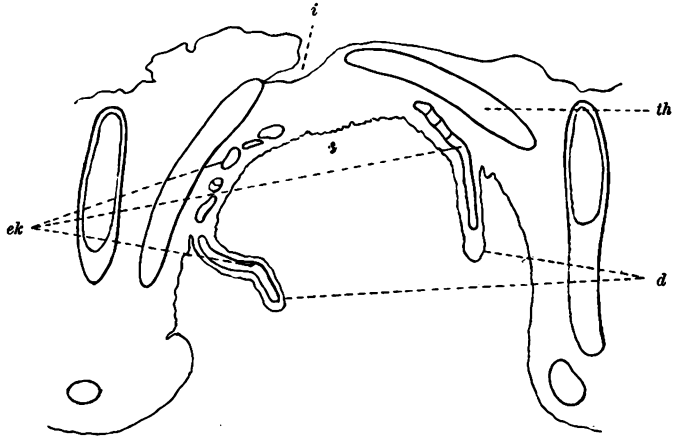

Abb. 3. Lineare Skizze eines Mikrophotogrammes aus der Schnittreihe von Fall 1. *d* = Schleimhautduplikatur; *ek* = elastische Knorpelstückchen im Bereiche des ringförmigen Wulstes am Kehlkopfeingang; *i* = Incisura thyreoidea superior; *th* = Schildknorpelplatte.

Beck beschreibt den schwersten Defekt, eine völlige Agenesie der Epiglottis. In den übrigen Fällen lag nur ein Fehlen der Pars pharyngea der Epiglottis vor.

Der *Eberth*sche Fall ist der älteste in der Literatur überhaupt angegebene. Es handelt sich um eine an Cholera verstorbene 56jährige Frau, die intra vitam keinerlei Erscheinungen dieser schweren Fehlbildung geboten hatte. An der Stelle der Epiglottis fand sich eine 5 mm hohe Schleimhautfalte. Da Zeichen einer abgelaufenen Entzündung oder Substanzverluste nicht nachzuweisen waren, nimmt der Verfasser wohl mit Recht einen kongenitalen Defekt an. Eine nähere Untersuchung wurde, um das Präparat zu erhalten, nicht angeschlossen, auch wurde eine Erklärung der Fehlbildung nicht versucht.

Kallius ist der erste, der eine befriedigende Erklärung der von ihm beschriebenen Mißbildung gibt. Er faßt den Defekt als Hemmungsbildung auf, derart daß der mittlere, skeletthaltige Teil des Epiglottiswulstes rudimentär geblieben ist. Den Terminationspunkt legt er dabei an das Ende der ersten Schwangerschaftshälfte, ohne den Zeitpunkt näher einzuengen.

Digitized by Google

Aus der mikroskopischen Untersuchung unseres Falles ergibt sich ergänzend, daß der in der makroskopischen Beschreibung erwähnte, dreieckige Bürzel am Zungengrund einem Fortsatz des Zungenbeins entspricht, also vermutlich einem Epiglottisrest nicht gleichkommt.

Ferner fanden sich bei Untersuchungen der Schnittserien kleine Knorpelstückchen und Knorpelspangen im Bereiche einer bogenförmig verlaufenden Schleimhautduplikatur, welche, am Vereinigungswinkel der Schildknorpelplatten entspringend, gegen die Incisura interarytaenoidea verläuft. Diese Knorpelstückchen könnten als Reste einer unvollkommenen Anlage der seitlichen Anteile des Kehldeckels angesehen werden, könnten aber auch andrerseits akzessorischen Knorpelchen entsprechen, wie sie auch an anderen Stellen des Kehlkopfes im Bereiche von ligamentartigen Bindegewebszügen beobachtet werden, so z. B. im Ligamentum hyothyreoideum laterale. Obwohl die in der erwähnten Schleimhautduplikatur eingelagerten kleinen Knorpel elastische Knorpel sind, möchten wir sie schon wegen ihrer Vielheit eher als akzessorische Knorpel ansehen; eine Erklärung derselben als Reste von seitlichen Anteilen der Epiglottis erscheint uns aus dem Grunde sehr schwierig, da es kaum vorstellbar sein dürfte, daß solche sich bilden, wenn der mittlere, aus der Furcula hervorgehende Hauptanteil nicht angelegt ist. Übrigens entsprechen diese kleinen Knorpelchen auch ihrer Lage nach nicht seitlichen Epiglottisanteilen, da das in Betracht kommende Faltenstück, d. h. das Stück zwischen Epiglottis und Tuberculum Wrisbergi normalerweise frei von Knorpel ist. Da sich aber die aryepiglottischen Falten aus seitlichen Furculaanteilen entwickeln, also aus dem gleichen Anlagematerial wie die Epiglottis hervorgehen, so wäre denkbar, daß sie auch die Fähigkeit besitzen, elastischen Knorpel zu bilden, was hier in umfänglicherer Weise geschehen ist als sonst.

Seiner *formalen Genese* nach wäre der beschriebene Epiglottisdefekt (Fall 1) als eine Hemmungsmißbildung aufzufassen. Der mittlere Teil des hinteren Furculaabschnittes hat sich nicht weiter entwickelt und ist rudimentär geblieben. Der Terminationspunkt wäre in den zweiten Embryonalmonat zu verlegen.

Klinisch wäre noch von Wichtigkeit, eine Erklärung für das stridoröse Atmen des Kindes zu finden; das pathologisch-anatomische Bild des Kehlkopfeinganges gibt uns zunächst keinen Anhaltspunkt für die Deutung desselben. Das klinische Bild entspricht der als Stridor laryngis congenitus bezeichneten Erkrankung der Säuglinge. Eine ganze Reihe Autoren macht anatomische Veränderungen am Kehlkopfeingang und zwar Einrollung der Seitenteile der Epiglottis nach innen infolge noch mangelhafter Stützung durch den Knorpel hierfür verantwortlich. *Trumpp* hingegen glaubt, daß der Stridor congenitus eher funktionell bedingt ist. Er nimmt an, daß durch mangelhafte Tätigkeit oder auch

Digitized by Google

durch geringere Ausbildung der Glottisöffner diese Form der Atmung hervorgerufen wird und die pathologische Form des Kehlkopfeinganges sekundär bedingt ist durch Ansaugung der weichen Teile des Kehlkopfes. Diese Anschauung erfährt durch unsere Beobachtung eine weitere Stütze. Durch das Fehlen der Epiglottis fällt eine Unterstützung der seitlichen Teile des Kehlkopfeinganges völlig aus. Bei der Atmung erfolgte eine spaltförmige Zusammenziehung, die sich naturgemäß beim Schluckakt so verstärken konnte, daß bisweilen die erwähnten schweren Cyanoseanfälle auftraten. Wegen der verhältnismäßig kurzen Lebensdauer des Kindes war eine Einengung des Kehlkopfeinganges pathologisch-anatomisch noch nicht festzustellen.

Fall 2. Krankengeschichten der Reichsanstalt für Säuglingsfürsorge Wien und der Laryngologischen Klinik der Universität Wien[1, 2]: Alfred T., 8 Monate alt.

Vorgeschichte: Normale, rechtzeitige Geburt am 12. X. 1923. Zweites Kind gesunder Eltern. Seit der Geburt lautes, stridoröses Atmen. Wegen Husten in den letzten Tagen am 7. II. 1924 Einlieferung in die Reichsanstalt.

Krankheitszustand: Sehr blasses, wachsfarbenes, leicht cyanotisches, mageres, dabei lebhaftes Kind. Gewicht 4800 g. Ekzem am Bauch. Furunkulose. Lymphdrüsenschwellung der Achsel- und Leistendrüsen. Skelett derb. Schädel rund. Fontanelle in ihren größten Durchmessern 3 × 4 Querfinger breit, auffallend weit, nicht gespannt. Gesichtsskelett sehr breit angelegt, Nasenrücken stark verbreitert, Augen von der Nase weiter abstehend als gewöhnlich, Epicanthus; linke Lidspalte enger als die rechte. Hypospadie. Anfallsweises, stridoröses Atmen, besonders bei Aufregung und im Anschluß an Schreien. Beteiligung der auxiliären Atemmuskel, Einziehung im Jugulum. Im Anfall verschärftes, pfeifendes Inspirium bei normalem Perkussionsbefund. Herz o. B. Sehr breites Zungenbändchen. Massiger Gaumen (Idiot?). Schlaf mit geschlossenem Mund. Sehnenreflexe sehr lebhaft. Pirquetreaktion negativ.

Krankheitsverlauf: Anfänglich nur anfallsweise, besonders bei Mahlzeiten, dann immer häufiger auftretender Stridor. Schlechtes Gedeihen. Nach vorübergehender Gewichtszunahme unter häufiger werdendem Erbrechen Gewichtsabnahme. Wegen zunehmender Erschwerung des Atmens am 12. VI. auf die *Laryngologische Klinik* verlegt.

Daselbst wegen sehr großer Atemnot Tracheotomie, daraufhin Trinken und Atmung gut. Direkte Laryngoskopie vom Mund her läßt weder im Larynx noch subglottisch eine pathologische Veränderung erkennen.

In den folgenden Tagen bronchitische Geräusche und Temperaturen von 39—39,8°. Schließlich Infiltration rechts hinten unten. Exitus am 20. VI.

Obduktionsbefund (Assistent Dr. *Feller*): Mediane Spaltung der hinteren Larynxwand in der Fortsetzung der Incisura interarytaenoidea. Tracheotomia inferior. Croupöse Tracheobronchitis und konfluierende Lobulärpneumonie in beiden Unterlappen. Fibrinös-eitrige Pleuritis beiderseits. Parenchymatöse Degeneration der Organe. Frische Stauung der Leber. Chronischer Milztumor. Marasmus. Hypospadie.

[1] Für die freundliche Überlassung der Krankengeschichten sei dem Direktor der Reichsanstalt für Säuglingsfürsorge, Herrn Hofrat Prof. *Moll*, und dem Vorstand der Laryngologischen Universitätsklinik, Herrn Prof. *M. Hayek*, an dieser Stelle bestens gedankt.

[2] Über den klinischen Verlauf dieses Falles wurde von *Haslinger* (Ges. d. Ärzte in Wien, Sitzung vom 1. VII. 1924) kurz berichtet.

Digitized by Google

Makroskopische Beschreibung des Larynxdefektes (Abb. 4):

Bei der Eröffnung der Trachea von vorne findet sich in der Mitte der Hinterwand des Kehlkopfes in der Fortsetzung der Incisura interarytaenoidea eine tiefe, mediane Einkerbung, die sich anscheinend über den größten Teil der Ringknorpelplatte erstreckt. Vom Tuberculum Santorini an gerechnet nach abwärts ist diese Spalte 12 mm tief. Der rechte Seitenrand dieser Spalte der hinteren Kehlkopfwand ist scharf und von knapp anliegender Schleimhaut bedeckt. Der linke Seitenrand der Spalte trägt ein tropfenförmig gestaltetes, 9 mm langes und 3 mm im Durchmesser haltendes, weiches, bewegliches und von Schleimhaut überzogenes Gebilde von mehr rötlicher Farbe, welches entlang dem ganzen Spaltrande befestigt ist und sich in das Cavum laryngis vorwölbt. Bei Besichtigung des Kehlkopfeinganges vom Pharynx aus (Abb. 4) sieht man, wie schon erwähnt, diese Spalte (*s*) der hinteren Kehlkopfwand in der Fortsetzung der Incisura interarytaenoidea. Durch die polypenartige Bildung am linken Seitenrand der Kehlkopfspalte (*p*) erscheint diese etwas nach rechts von der Mittellinie verlagert und zieht erst mit ihrem untersten Anteil gegen die Mittellinie. Unmittelbar unterhalb des Endes der Spalte findet sich eine winkelig abgeknickte Schleimhautleiste (*pl*), die entlang der Umrandung des untersten Teiles der Spalte verläuft. In der Medianlinie in Fortsetzung des durch die winkelige Abknickung dieser Schleimhautfalte entstandenen, spitzen Winkels sieht man eine nach abwärts sich allmählich verlierende, rapheähnliche Schleimhautverdickung (*ra*) an der Vorderwand der Speiseröhre. Etwas unterhalb der Tubercula Santorini (*sa*) findet sich beiderseits je eine annähernd quere, nach oben leicht konkav verlaufende Schleimhautfalte (*f*), die von der seitlichen Kehlkopfwand zur seitlichen Pharynxwand zieht und jederseits den Sinus piriformis nach unten abschließt.

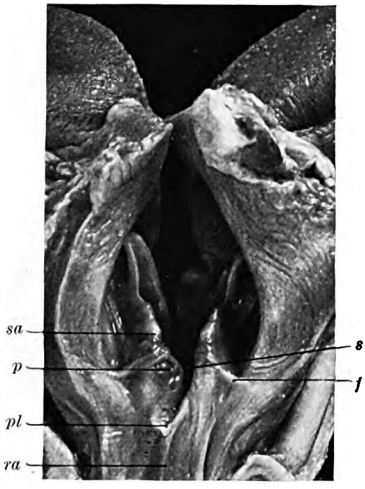

Abb. 4. Halsorgane Fall 2: Totale Spaltung der Ringknorpelplatte (Ansicht von hinten). *f* = Schleimhautfalte zur seitlichen Pharynxwand; *p* = polypenähnliche Schleimhautwucherung am linken Seitenrand der Spalte; *pl* = Schleimhautleiste am unteren Rande der Spalte; *ra* = rapheartige Verdickung der Oesophagusschleimhaut; *s* = Spalte der Ringknorpelplatte; *sa* = Tuberculum Santorini.

Mikroskopische Untersuchung. (Vollständige Querschnittsreihe durch den Kehlkopf.)

In der Schnittreihe durch den Kehlkopf erweist sich hinten in der Medianlinie die Ringknorpelplatte nirgends verschlossen (Abb. 5), an ihrer Stelle finden

Digitized by Google

sich in annähernd sagittaler Richtung gelagert zwei mächtige Knorpelplatten (*ri*), die etwas nach hinten konvergieren. Die Konvergenz dieser beiden Platten nimmt nach abwärts zu, so daß der auf diese Art entstandene, hintere Kehlkopfspalt in den oberen Anteilen des Kehlkopfes weiter ist als in den unteren. Dort wo bereits der Bogen des Ringknorpels mitgetroffen ist, erscheint der Querschnitt des Ringknorpels hufeisenförmig. Während die Schleimhaut des Pharynx (*ph*) an der rechten Platte sich ziemlich glatt in die des Cavum laryngis fortsetzt, findet sich an der linken Ringknorpelplattenhälfte ein polypöser Schleimhautwulst (*p*), der einen großen Teil der Larynxspalte ausfüllt. Das Stroma dieser polypenartigen Schleimhautwucherung besteht aus einem ziemlich gefäßreichen Bindegewebe, in das zahlreiche Schleimdrüsen eingelagert sind. Der Musculus cricoarytaenoideus posticus (*mc*)[1] entspringt an der lateralen Fläche der beiden

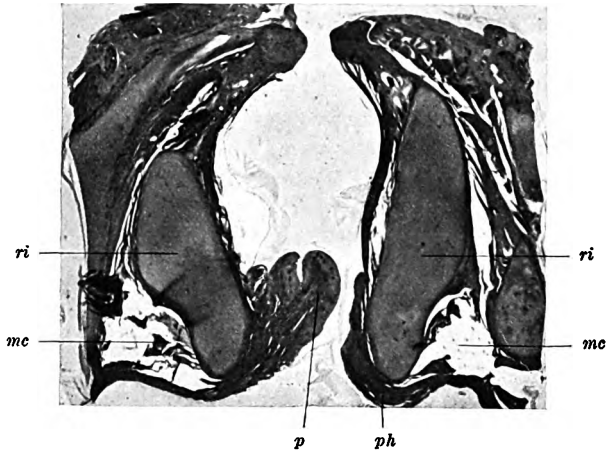

Abb. 5. Mikrophotogramm aus der Schnittreihe des Falles 2. *mc* = Musculus cricoarytaenoideus posticus; *p* = polypenähnlicher Schleimhautwulst am linken Seitenrand der Ringknorpelspalte; *ph* = Pharynxschleimhaut; *ri* = Hälften der gespaltenen Ringknorpelplatte.

Ringknorpelplattenhälften. Parallel verlaufende Bündel dieses Muskels sind bis an den hinteren freien Rand der beiden Plattenhälften zu verfolgen. Der Plattenepithelüberzug des Pharynx setzt sich eine Strecke weit in die hintere Kehlkopfspalte fort und überzieht auch den größten Teil des in der linken Hälfte beschriebenen polypösen Schleimhautwulstes. Er geht dann ziemlich unvermittelt in die Zylinderepithelauskleidung des Cavum laryngis über. In den untersten Schnitten, wo bereits der Ringknorpel die erwähnte Hufeisenform erkennen läßt und die hinteren freien Enden der beiden Plattenhälften noch immer deutlich einen Zwischenraum zwischen sich erkennen lassen, ist trotzdem die Spalte des Kehlkopfes nicht mehr offen, sondern von einer Weichteilbrücke verschlossen. Diese besteht pharynxwärts aus geschichtetem Plattenepithel, welches durch eine umschriebene Verdickung annähernd in der Mittellinie die in der makroskopischen Beschreibung erwähnte Schleimhautleiste (*ra*) hervorgerufen hat. An diese Schleimhaut schließt sich eine zellarme Bindegewebslage an, in der auch spärlich quergestreifte Muskelbündel und zahlreiche Schleimdrüsen eingelagert sind. Gegen das Cavum laryngis zu wird diese Brücke von zylindrischem Flimmerepithel

[1] Im abgebildeten Schnitt zerrissen.

Digitized by Google

überzogen, wobei auch hier eine gewisse Unebenheit durch zahlreiche Vorsprünge und Buchten des Epithelüberzuges zustande kommt.

Zusammenfassend handelt es sich somit um eine totale mediane Spaltung der hinteren Kehlkopfwand, wodurch eine weite Kommunikation zwischen Cavum laryngis und Pharynx zustande kommt. Bemerkenswert ist das bei dieser seltenen Fehlbildung erreichte Alter von 8 Monaten.

Die mikroskopische Untersuchung brachte die Bestätigung, daß die Ringknorpelplatte wirklich in ganzer Höhe einen medianen Spalt aufweist, der nach unten allmählich enger wird. Hervorzuheben ist noch die eigenartige, mehr sagittale Einstellung der durch den Spalt getrennten Hälften der Ringknorpelplatte, an deren Außenflächen der M. cricoarytaenoideus posterior seinen Ursprung nimmt. Aus dem mikroskopischen Befund ist ferner hervorzuheben, daß der erwähnte, im linken Seitenrand der Kehlkopfspalte beschriebene Polyp aus einem zellreichen, sehr gefäßreichen Gerüst aufgebaut ist, durch welch letzteren Umstand er wohl Größenschwankungen unterworfen sein kann. Man könnte sich versucht fühlen, dieses Gebilde als das Ergebnis einer kompensatorischen Wucherung der Schleimhaut aufzufassen, mit dem Ziele, den spaltförmigen Defekt zu decken. Zu erwähnen ist schließlich, daß sich der Plattenepithelüberzug des Rachens noch in die Kehlkopfspalte hinein fortsetzt, um dann schließlich in die Zylinderzellenauskleidung des Cavum laryngis überzugehen.

Bisher hat eine analoge Fehlbildung nur *Meili* beschrieben, auf dessen Fall wir hier etwas näher eingehen müssen, weil er bis dahin einzigartig war und teilweise Übereinstimmung mit der Mißbildung unseres Falles zeigt.

Es handelt sich bei *Meili* um ein 8 Tage altes Kind, das seit der Geburt an heftigen Anfällen von Cyanose litt und an Bronchopneumonie starb. Bei der Sektion fand sich in Fortsetzung der Incisura interarytaenoidea eine Spaltung der hinteren Ringknorpelplatte und noch eines kurzen Stückes der Trachea, infolgedessen eine Kommunikation zwischen Larynx, Trachea und Oesophagus, eine Mißbildung, die *Meili* — wohl nicht mit Recht — als oesophago-laryngotracheale „Fistel" bezeichnet. Als Erklärung gibt *Meili* an, daß die beiden von unten heraufwachsenden Längsleisten, die die Atemrinne in Darmrohr und Atemrohr trennen, sich in ihrem obersten Teil nicht vereinigt haben. Die mikroskopische Untersuchung, die in Querschnitten durchgeführt wurde, zeigte, daß das Epithel von Speiseröhre und Kehlkopf glatt ineinander übergeht und daß der Interarytaenoidmuskel zweifach angelegt ist. Ein genauer Terminationspunkt wird nicht angegeben.

Es wäre hier noch kurz ein Fall von *Schmitt* zu erwähnen, der bei einem 8monatigen Fetus gleichfalls eine mediane Spaltung des Ringknorpels beschreiben konnte. Hier lag aber außerdem eine totale Agenesie beider Lungen vor, ebenfalls war die Trachea nur in ganz kurzer Ausdehnung vorhanden, um sich dann breit in den Oesophagus fortzusetzen, eine schwerste Mißbildung, die natürlich von vornherein jedes Leben ausschließt. Es handelt sich also bei *Schmitt* um einen ausgedehnten Defekt des gesamten Respirationstraktes, während in unserem Fall nur eine isolierte Fehlbildung im Kehlkopfeingang vorliegt.

Digitized by Google

Eine ähnliche, noch schwerere Form von Ringknorpelmißbildung beschreibt *Trumpp*. Bei einem $1^1/_2$jährigen Kind fehlt der Ringknorpel fast völlig, ebenso besteht eine Aplasie des 1. und 2. Trachealknorpels. Die Mißbildung war während des Lebens ganz symptomlos geblieben. Vom Ringknorpel war der obere Teil erhalten und die Articulationes cricoarytaenoideae normal ausgebildet. Der Verf. faßt den Defekt als eine Entwicklungshemmung vor Beginn der Differenzierung der Knorpelanlagen auf und verlegt den Terminationspunkt in die 4. Embryonalwoche.

Schließlich erwähnt noch *Eppinger* einen Fall, bei dem die Ringknorpelanlage vollkommen durch Bandmassen ersetzt wurde. Seiner Beschreibung ist aber nicht zu entnehmen, ob eine isolierte Mißbildung des Ringknorpels gemeint ist.

Jedenfalls wurde bisher von keinem Forscher eine bloß auf den Ringknorpel beschränkte Defektbildung beschrieben.

Wenn wir nun die Frage nach der *formalen Genese* unseres zweiten Falles aufwerfen und ihn zunächst in einen Zusammenhang mit bisher bekannten ähnlichen Fällen von Spaltung der hinteren Larynxwand bringen wollen, so könnten wir diese Fehlbildung am ehesten den als Oesophagotrachealfisteln bezeichneten Mißbildungen des Respirationstraktes an die Seite stellen.

Diese angeborenen Defekte werden recht häufig beobachtet: Trotzdem naturgemäß nur ein kleiner Teil dieser Fehlbildungen veröffentlicht wird, sind über 200 Fälle von Oesophagotrachealfisteln im Schrifttum angeführt, wobei man bekanntlich als typische Mißbildung eine Kommunikation des Oesophagus mit der Trachea in ihren unteren Abschnitten und eine gleichzeitig vorhandene Atresie des oberen Oesophagusdrittels ansieht. Auch andere Mißbildungen, besonders des Herzens, die man zur Erklärung der Fehlbildung in neuerer Zeit herangezogen hat, wurden gleichzeitig beobachtet.

Widmann fand bei einer Zusammenstellung von Oesophagusatresien diese in 87% mit Fistelbildung kombiniert. Über die Genese haben sich die Anschauungen erheblich gewandelt. Die ersten Untersucher, die diese Mißbildung beobachteten, nahmen entzündliche Prozesse während des Embryonallebens als Ursache an. Heute jedoch glauben die meisten Forscher an eine entwicklungsgeschichtlich bedingte Fehlbildung und nehmen eine Hemmungsbildung an.

Anders, der in neuerer Zeit diesbezügliche Untersuchungen angestellt hat, spricht von einer Störung des Wachstums des Septum tracheo-oesophageale mit einer Abschnürung des oberen Oesophagusdrittels. Die gleichzeitige Erklärung von Fistel und Atresie machte immer gewisse Schwierigkeiten.

Schmitz nimmt eine rein mechanische Entstehung dieser Mißbildung an. Als solche mechanisch wirksame Faktoren führt er die Rückenkrümmung, die Nackenbeuge und den Druck der Herzanlage des Fetus an, der besonders in der Gegend der späteren Bifurkation einwirke. Die Stärke der einwirkenden Kräfte bestimme die Art der Mißbildung, für die von weiterer Wichtigkeit sei, wieweit sich der Abspaltungsprozeß zwischen Atmungs- und Darmrohr vollzogen hat. Er glaubt, daß allein die Intensität des Druckes genüge, die verschiedenen Arten der Mißbildung hervorzurufen. Starker Druck bei noch völlig getrennten Längsleisten soll zur typischen Mißbildung führen, geringerer Druck nur zur Fistelentstehung.

Welche Kraft nun im einzelnen Falle die maßgebende ist, wagt der Verf. nicht zu entscheiden. Das Wichtigste an seiner Hypothese scheint ihm, daß mit

Digitized by Google

ihrer Hilfe die gleichen Faktoren für die typische Mißbildung und ihre Variationen verantwortlich gemacht werden können.

Isoliert vorkommende Fistelanaloga zu unserem Falle 2 sind ein noch selteneres Ereignis als die ebenfalls nur vereinzelt zu beobachtenden reinen Oesophagusatresien; im Handbuch für Laryngologie von *Denker-Kahler* führt *Wessely* nur 4 derartige Fälle an.

Ferner konnte *Stübler* einen solchen Fall beobachten; bei einem 2 Tage alten Kind fand sich eine Fistel von 8 × 3 mm und 3,3 cm unterhalb der Incisura interarytaenoidea gelegen. Der Verf. bezeichnet diese Verbildung als große Rarität und führt aus der ältesten Literatur zwei weitere Bildungen dieser Art an.

In allen diesen Fällen (*Wessely, Stübler*) handelt es sich jedoch um wirkliche Fisteln, die *unter* der Ringknorpelplatte beginnen, im Gegensatz zu unserem und dem von *Meili* beschriebenen Fall. Da hier die Kommunikation zwischen Respirations- und Digestionstrakt bereits in Fortsetzung der Incisura interarytaenoidea beginnt, können wir nur von einer *Spaltung* der hinteren Rachenwand, *nicht* von einer *Fistelbildung* sprechen.

Uns scheint die Erklärung dieser Mißbildung durch die Entwicklungsgeschichte einwandfrei gegeben. Die Verwachsung der Längsleisten, die Atemrohr und Darmrohr in caudal-kranial fortschreitender Richtung voneinander trennen, ist in ihrem letzten Teil ausgeblieben und hat zu der beschriebenen Kommunikation geführt. Die Trennung, die sich bis zum Ende der 4. Embryonalwoche vollzogen haben soll, ist bereits kurze Zeit vorher zum Stillstand gekommen. Da nun die Teilung des Vorderdarms bekanntlich zu Ende der 3. Embryonalwoche beginnt, ist demnach der Terminationspunkt unserer Mißbildung in die 3. bis 4. Embryonalwoche zu verlegen. Durch welche Faktoren die völlige Ausbildung des Septum oesophagotracheale aufgehalten worden ist, also die Frage nach der causalen Genese, ist nicht zu entscheiden, wir müssen uns mit der einwandfreien Klärung der formalen Genese begnügen.

Die Wirksamkeit mechanischer Faktoren oder abnorme Druckverhältnisse sind in unserem Fall nicht anzunehmen, da irgendwelche Einengungen des Oesophaguslumens nicht nachweisbar sind. Die oben angeführte Anschauung von *Schmitz* (Nackenbeuge, Druck von seiten der Herzanlage) erscheint überhaupt wenig wahrscheinlich, da es schwer vorstellbar ist, daß sich bei einem im ganzen 4 mm langen Embryo so geringe Druckdifferenzen auswirken können, gar aber, daß sie imstande sein sollen, Veranlassung zu solch schweren angeborenen Fehlbildungen zu geben.

Die in *klinischer* Hinsicht hervorzuhebende, verhältnismäßig lange Lebensdauer des Kindes ist wohl dadurch zu erklären, daß der am linken Seitenrand der Spalte befindliche „Polyp" einen fast völligen Verschluß der breiten Kommunikation herbeiführen und so einen sofortigen Über-

Digitized by Google

tritt von Nahrung in die Trachea mit anschließender Schluckpneumonie auf längere Zeit hinausschieben konnte. Die Stellung der klinischen Diagnose Stenosis tracheae beruhte auf der stridorösen Atmung des Kindes. Der Schleimhautwulst, der in seiner Größe durch wechselnde Blutfülle seiner ausgedehnten Gefäße möglicherweise Schwankungen unterworfen war, konnte das Atemrohr einengen und der Umstand, daß gerade bei Aufregungen und bei Einnahme von Mahlzeiten verstärkte Atembeschwerden anfallsweise auftraten, würde dafür sprechen, daß eben unter solchen Umständen infolge stärkerer Blutfülle eine Vergrößerung des Polypen und damit eine Erschwerung der Atmung auftrat.

Zusammenfassung.

Zur Kenntnis der Fehlbildungen des Kehlkopfes werden zwei weitere seltene Fälle mitgeteilt, von denen sich auf Grund genauer makroskopischer und mikroskopischer Untersuchungen der *erste* als ein *vollkommener Defekt des Kehldeckels*, der *zweite* als *totale mediane Spaltung der Ringknorpelplatte* erweisen. Der zweite Fall ist deshalb besonders bemerkenswert, weil er — als „Pharynx-Larynxfistel" aufgefaßt — einen Übergang zu den Fällen von Oesophagustrachealfisteln darstellen könnte.

In beiden Fällen läßt sich die formale Genese aus der normalen Entwicklungsgeschichte einwandfrei ableiten.

Die Erklärung der klinisch beobachteten Erscheinungen eines anfallsweise auftretenden Stridors konnte im Fall 1 unter Zuziehung der Ansicht *Trumpps* als funktionell und im Falle 2 als unmittelbar durch die anatomischen Veränderungen bedingt gegeben werden.

Literatur.

Anders, H. E., Schwalbes Mißbildungslehre **3**, Kap. IV. — Erg. Anat. **26** (1925). — *Beck, K.*, Mschr. Ohrenheilk. **65**, 249 (1912). — *Beck, K.*, u. *P. Schneider*, Mißbildungen und Anomalien des Kehlkopfes, der Luftröhre und der großen Bronchien. Handbuch der Hals-, Nasen- und Ohrenheilkunde v. Denker-Kahler **2**, 409 (1926). — *Eberth, C.*, Virchows Arch. **43**, 135 (1868). — *Eppinger*, zit. nach *Hart* u. *Mayer*. — *Fischel, A.*, Entwicklungsgeschichte des Menschen. Springer, Berlin 1929. — *Hart, C.*, u. *E. Mayer*, Kehlkopf, Luftröhre und Bronchien. Handbuch der pathologischen Anatomie v. Henke-Lubarsch **3** I, 288 (1928). — *Kallius, E.*, Anat. Hefte **9**, 332 (1897). — *Meili, L.*, Frankf. Z. Path. **31**, 524 (1925). — *Schmitt, H.*, Virchows Arch. **134**, 25 (1893). — *Schmitz, J. A.*, Virchows Arch. **247**, 278 (1923). — *Schneider, P.*, Die Mißbildungen der Atmungsorgane. Schwalbes Mißbildungslehre **3** II, 763. — *Stübler*, Virchows Arch. **229**, 382 (1921). — *Trumpp, J.*, Arch. Kinderheilk. **50**, 242 (1909). — *Wessely, E.*, Mißbildungen des Oesophagus. Handbuch für Hals-, Nasen- und Ohrenheilkunde v. Denker-Kahler **9**, 117 (1929). — *Widmann, E.*, Virchows Arch. **233**, 185 (1921).

Digitized by Google

(Aus der Hals-Nasen-Ohren-Abteilung des Kruppschen Krankenhauses in Essen. Chefarzt: Sanitätsrat Dr. *J. Heermann.*)

Zur Frage der Plastik bei Gehörgangsradikaloperationen.

Von

Dr. H. Heermann.

Mit 4 Textabbildungen.

(*Eingegangen am 27. Februar 1930.*)

Kein anderes Gebiet der Chirurgie des Ohres ist zur Zeit so umstritten wie die Gehörgangsradikaloperation. *R. Hoffmann*, der zuerst die Methode veröffentlichte (Korrespondenzblätter des allg. ärztlichen Vereins Thüringen 1892) wurde von den Fachkollegen überhaupt nicht beachtet. Als die Brüder *Thieß*, Leipzig, die Methode (J.-V. Heidelberg 1908) zum zweitenmal veröffentlichten, stießen sie zunächst auf allgemeine Ablehnung. Erst nach und nach folgten ihnen einige Fachkollegen, wie *Karlowitz* (Arch. Ohrenheilk. 103), *J. Heermann* (Arch. Ohrenheilk. 108), *Gyergyay* u. a. An Universitätskliniken wurde das Verfahren bis 1923 nirgendwo geübt. Das änderte sich, als *von Eicken* 1924 seine Fräse zur Resektion der lateralen Kuppelraumwand publizierte. Zwar wurde das Instrument auch von seinem Erfinder bald wieder aufgegeben, da die beim Fräsen auftretende Wärme in der Nähe des Vestibularapparates zu unangenehme Reaktionen auslöste (J.-V. Königsberg 1929), doch hat die von Eickensche Fräse bewirkt, daß die Versuche mit der Gehörgangsradikaloperation wieder auflebten und das Verfahren an verschiedenen Universitätskliniken Eingang fand.

In der Jahresversammlung zu Königsberg 1929 wurde über das Verfahren ausgiebig diskutiert. Von Gegnern und Anhängern der Methode werden zur Zeit die extremsten Ansichten verfochten. *Karlowitz* behauptete (Arch. Ohrenheilk. 103), auch weitgehend pneumatisierte Warzenfortsätze vom Gehörgang aus radikal operieren zu können. *Thieß* soll nach Angabe *von Eickens* einen Schläfenlappenabceß mit Erfolg vom Gehörgang aus operiert haben.

Neumann dagegen vertritt nach wie vor den Standpunkt, daß nur solche chronischen Eiterungen nach der Gehörgangsoperation ausheilten, die auch bei entsprechender konservativer Behandlung geheilt worden

Digitized by Google

wären (Schlußbemerkung zu einem Referat in Kopenhagen 1928). Die Übersicht über das Operationsgebiet sei so schlecht, daß man evtl. Komplikationen unmöglich erkennen könne. Man dürfe deshalb seinen Patienten das Risiko nicht zumuten. Er selbst habe das Verfahren schon vor 1908 versucht, es aber völlig wieder aufgegeben.

Löbell gibt an (J.-V. Königsberg 1929), daß man an der Marburger Klinik das Verfahren ebenfalls nach einigen mißglückten Versuchen wieder aufgegeben habe. *Kümmel* veröffentlicht (J.-V. Königsberg 1929) einen Exitus nach Gehörgangsoperation an Parotisabsceß und Cavernosusthrombose. Aus den Angaben *Kümmels* ist aber nicht mit Sicherheit festzustellen, ob der Patient infolge oder trotz der Operation verstorben ist. Die von dem Patienten geklagten außerordentlich heftigen Kopfschmerzen, die auf eine Rentenneurose zurückgeführt wurden, konnten ebensogut durch die schon beginnende tödliche Infektion hervorgerufen worden sein. Wenn aber wirklich die Operation die Todesursache gewesen sein sollte, so muß man nach den Angaben *Kümmels* annehmen, daß es sich um eine Eiterretention nach dem Eingriff gehandelt hat. Die Retention wurde durch ein Ödem des bei der Operation erhalten gebliebenen Plastiklappens hervorgerufen, der den Gehörgang bei der Nachbehandlung völlig verlegte und die Operationshöhle unzugänglich machte. Da außerdem, wie sich bei der Nachoperation von außen ergab, ein Teil des Cholesteatoms nicht ausgeräumt worden war, war eine Eiterretention unvermeidlich.

Soll man nun nach diesen Erfahrungen *Kümmels* den Plastiklappen einfach wegschneiden? Fast alle Autoren, welche die Gehörgangsoperation empfehlen, scheinen dieser Ansicht zu sein. Übereinstimmend wird angegeben, daß es für die Ausheilung belanglos sei, ob man eine Plastik mache oder den Lappen fortschneide. Vergleicht man damit, welch großen Anklang *Stacke* mit seinem Vorschlag gefunden hat, die Haut des Gehörgangs zur Ausheilung der Operationshöhle plastisch zu verwenden, beachtet man weiter, daß noch heute größere wissenschaftliche Arbeiten über die beste Art der Plastik veröffentlicht werden, so machen obige Angaben doch einen sonderbaren Eindruck. Es ist zunächst nicht einzusehen, warum die Plastik bei der Gehörgangsoperation belanglos, bei der Operation mit Hautschnitt aber sehr wichtig sein soll, wo wir doch in beiden Fällen denselben operativen Eingriff am Knochen vornehmen. Man muß schon annehmen, daß alle Gehörgangsoperateure ähnlich ungünstige Erfahrungen mit dem Plastiklappen gemacht haben wie *Kümmel*, wenn auch nicht mit demselben tragischen Ausgang.

Da der Lappen nach außen geklappt werden muß, verengert er stark die Gehörgangsöffnung. Quetscht man trotzdem gewaltsam ein möglichst großes Ohrspeculum hinein, so wird der Lappen sehr ge-

Digitized by Google

schädigt. Legt man ihn nach der Operation wieder in die Höhle hinein, so wird er schlecht anheilen, ödematös oder evtl. nekrotisch werden und sich im Laufe der Zeit abstoßen. Die Ausheilung wird daher mit Lappen eher länger dauern als ohne Lappen.

Da man nach Wegschneiden des Lappens außerdem einen größeren Trichter einschieben kann, die Übersicht also besser wird, so ist es leicht erklärlich, daß fast alle Autoren allmählich dazu gekommen sind, den Lappen wegzuschneiden. Wären diese Schwierigkeiten nicht vorhanden, so würde man die Plastik hier ebensowenig für überflüssig erklären als bei der äußeren Operation.

Ist es nun nicht möglich, die Gehörgangsöffnung so stark zu erweitern, daß man ein großes Speculum einschieben kann, ohne den Plastiklappen zu stark zu quetschen?

Diesen Weg hat zuerst *Karlowitz* versucht. Er schnitt einen Körnerschen Lappen bis an die Concha heran, klappte ihn nach außen und schob einen 9 mm weiten Trichter in die Öffnung. Weiter in die Ohrmuschel hineinzuschneiden scheute er sich aus Furcht vor Perichondritiden. Da aber trotzdem bei der *Karlowitz*schen Operation etwa eine Stunde lang mit eitrig infizierten Instrumenten an der wenn auch kleinen Knorpelschnittfläche herumgearbeitet wird, so ist es nicht verwunderlich, daß C. unter 240 Operationen 4 Perichondritiden zählte. Würde man die Öffnung dadurch vergrößern, daß man noch weiter in die Muschel hineinschnitte, so würden sich die Fälle mit völliger Verstümmelung der Ohrmuschel noch gewaltig häufen.

Seit etwa $1^1/_2$ Jahren verwende ich nun eine Schnittführung, welche eine viel größere Übersicht gewährleistet wie das Karlowitzsche Verfahren, die Gefahr der Perichondritis aber völlig vermeidet. Die topographische Anatomie des Ohrknorpels zeigt, daß die äußere Gehörgangsöffnung von einem geschlossenen Knorpelring umgeben ist, der nur an einer Stelle von Bindegewebe unterbrochen ist. Diese Stelle liegt vorn oben zwischen Sulcus auris anterior und Tragus. An dieser Stelle kann man die äußere Gehörgangsöffnung aufschlitzen und erweitern, ohne dabei Knorpel zu durchschneiden (Abb. 1).

Auf Grund dieser Überlegung schnitt ich einen Panseschen Lappen, dessen oberer Schnitt etwa 1 cm über die Gehörgangsöffnung hinaus verlängert wurde. Abb. 2 zeigt schematisch in 2 Querschnitten die Form des Lappens im Gehörgang, Abb. 1 die Verlängerung des Schnittes nach außen. Unbedingt muß beachtet werden, daß der obere Schnitt im äußeren Gehörgang nicht zu weit nach vorn gelegt wird und in der äußeren Haut direkt am Perichondrium der Muschel entlang zieht. Bei geringer Aufmerksamkeit läßt sich dann eine Verletzung der Parotis, die sonst topographisch möglich ist, sicher vermeiden.

Digitized by Google

Andererseits muß in der inneren Hälfte des Gehörgangs der Schnitt so weit vorn liegen, daß der Kuppelraum bequem ausgeräumt werden kann und nach vorn kein Knochenvorsprung stehenbleibt. Der Schnitt muß also korkzieherartig verlaufen, wie Abb. 2 zeigt. Die Länge des äußeren Hautschnittes richtet sich nach der Größe des Gehörgangs, nach der Größe der Knochenoperation und nach der Übung des Operateurs.

Der untere Schnitt wird genau in der bei der Panseschen Plastik üblichen Weise geführt. Man schneidet zweckmäßig mit einem zur Schneide herübergebogenen Nasenmesserchen, damit das Periost noch weiter durchtrennt werden kann als die äußere Haut.

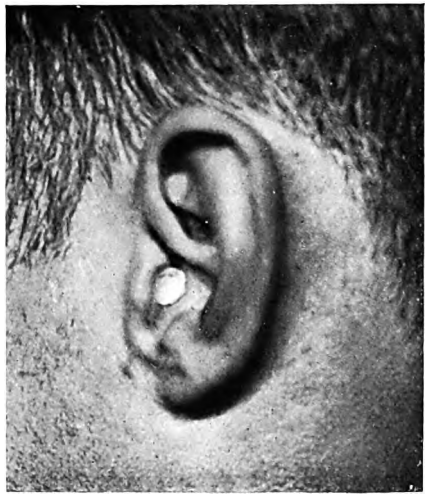

Abb. 1.

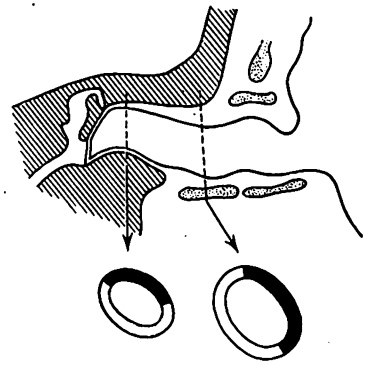

Abb. 2. Die Skizze zeigt oben einen Frontalschnitt, unten 2 Querschnitte durch den linken Gehörgang. In den Querschnitten ist schwarz derjenige Teil des Gehörgangsschlauchs dargestellt, der als Lappen nach außen geklappt werden soll. Im inneren Teil liegt er mehr nach oben und vorn als im äußeren.

Der Hautperiostlappen wird mit einem Halleschen Nasenelevatorium abgehoben, nach außen geklappt und mit einem Faden festgehalten, die Spina suprameatum und die dahinterliegende Corticalis des Warzenfortsatzes etwa 1 cm breit freigelegt.

Mit einem gewöhnlichen Nasenspeculum läßt sich eine ausgezeichnete Übersicht über Gehörgang, Spina suprameatum und einen Teil der Corticalis erzielen (Abb. 3).

Bei nicht zu engem knöchernem Gehörgang kann jetzt mit einem nach rückwärts gebogenen Westschen Hohlmeißel die Operation nach *Stacke* oder *Zaufal* begonnen werden. Bei sehr engem Gehörgang, wie bei Kindern, wird zweckmäßig der von *J. Heermann* angegebene schmale Meißel mit seitlich aufschraubbarem Griff während des ersten Teils der Operation verwendet.

Ob der Operateur Meißel und Speculum oder Meißel und Hammer führen soll, hängt ganz von der Geschicklichkeit der Assistenz ab. Ich

Digitized by Google

persönlich wechsle während der Operation öfter. Hat man eine sehr ungeübte Assistenz, so empfiehlt es sich, statt des Nasenspeculums einen großen Ohrtrichter von 15 mm kleinstem Durchmesser mit angelötetem Handgriff zu verwenden (*Fischer*, Freiburg), den die Assistenz hält. Er hat uns zur Einschulung unserer assistierenden Krankenschwester gute Dienste geleistet.

Sobald das Antrum freigelegt und die Spina suprameatum weggemeißelt ist, läßt sich mit den gewöhnlichen schmalen und breiten

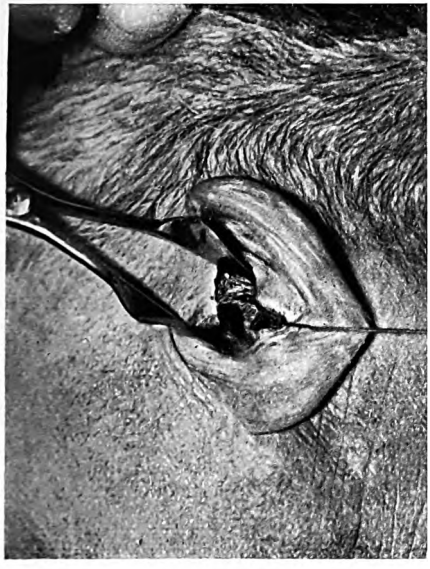

Abb. 3.

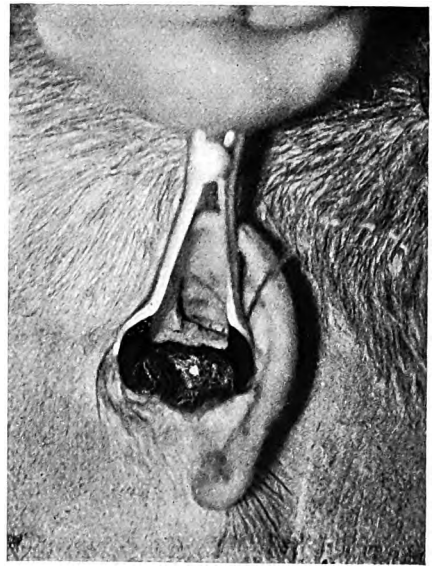

Abb. 4.

Ohrmeißeln die Operation fortsetzen. Die Corticalis muß wenigstens $^1/_2$ cm weit nach hinten abgetragen werden, damit trotz postoperativem Anschwellen des Lappens die Übersicht über die Operationshöhle bei der Nachbehandlung tadellos bleibt.

Abb. 4 zeigt den Einblick in die fertig operierte Höhle. Facialissporn und erhaltenes Trommelfell sind in der Tiefe sichtbar. Die Übersichtlichkeit dürfte, wie die Photographie zeigt, auch den größten Ansprüchen genügen.

Der Lappen wird jetzt hineingeklappt und an der Hinterwand der Höhle antamponiert. Der äußere Schnitt schließt sich durch die Elastizität des Ohrknorpels von selbst, sobald das Speculum entfernt wird. Will man eine weite Gehörgangsöffnung haben, wie bei der Körnerschen Plastik, so braucht man die untere Hälfte des Hautschnittes

Digitized by Google

nur eine Zeitlang durch Tampons gespreizt halten. Ein Thierschscher Lappen, an diese Stelle nach der Operation transplantiert, kann die Ausheilung sehr beschleunigen.

Die Nachbehandlung unterscheidet sich durch nichts von der sonst üblichen.

Das hier geschilderte Verfahren ist zwar keine reine Gehörgangsoperation (GO.). Doch vereinigt es in idealer Weise die Vorteile der GO., den kleineren chirurgischen Eingriff, mit den Vorteilen der äußeren Operation (ä. O.), der besseren Übersichtlichkeit. Es erübrigt vollkommen die Differentialdiagnose zwischen kompaktem und noch pneumatisiertem Warzenfortsatz. Wir haben deshalb in allen Fällen, in denen nicht eine Komplikation sicher feststand, die Operation vom Gehörgang aus begonnen. Zeigte sich in den zweifelhaften Fällen eine Komplikation, so wurde die Operation von außen fortgesetzt. Irgendein Zeitverlust war damit nicht verbunden, da die Gehörgangsplastik ja doch ausgeführt werden muß.

Die gute Übersicht und der kleinere chirurgische Eingriff zeigen sich auch in einer Verkürzung der Operationsdauer. Ceteris paribus ersparen wir gegenüber der ä. O. etwa 15—20 Minuten, während sonst die GO. meist mehr Zeit beanspruchl als die ä. O.

Die Arbeitsfähigkeit des Patienten wird viel rascher wiederhergestellt wie bei der ä. O. und ebenso schnell wie bei der gewöhnlichen GO. Ein 8jähr. Kind konnte auf seinen eigenen Wunsch nach 10 Tagen schon ohne Verband in die Schule gehen.

Die Epidermisierung geht in der äußeren Hälfte der Wundhöhle entschieden schneller vor sich als bei der ä. O., weil die Höhle hier sehr viel kleiner ist. Antrum und Kuppelraum dagegen erfordern die gleiche Zeit, da hier die Bedingungen die gleichen sind.

Krankenhausaufenthalt ist ebenso wie bei der GO. nicht unbedingt erforderlich, doch ist er für Arzt und Patienten zweifellos angenehmer als ambulante Behandlung.

Im letzten Jahre wurden in der hiesigen Abteilung 25 Radikaloperationen vorgenommen (1 Operation auf etwa 370 Fälle der Ambulanz). Davon wurden von außen begonnen oder beendet 12, vom Gehörgang aus 13. Die Indikationsstellung der 12 ä. O. war: 5mal Durchbruch nach außen und nach dem Gehgang, 2mal schwere Labyrinthfistelsymptome, 1mal Nachoperation eines früher auswärts antrotomierten Cholesteatoms, 2mal Pachymeningitis externa mit Verdacht auf Hirnabsceß (Punktion), 1mal Schläfenlappenabsceß und 1mal Sinus und Bulbusthrombose.

Bei den 13 Gehörgangsoperationen war die Indikationsstellung: 2mal schwere Labyrinthfistelsymptome, 5mal zunehmende, durch konservative Behandlung sich nicht bessernde Kopfschmerzen (davon

Digitized by Google

2mal leichte Pachymeningitis externa). Nur in 6 Fällen wurde nach etwa 3 Monate langer konservativer Behandlung die Operation aus palliativen Gründen vorgenommen, da Absonderung und Foetor sich nicht besserten. Von den 25 Operierten starb einer (Schläfenlappenabsceß). Eine Nachoperation von außen, die nicht in derselben Sitzung ausgeführt wurde, war in keinem Falle erforderlich.

Die Statistik zeigt, daß die Indikationsstellung strenger gewesen ist, als sie im allgemeinen gehandhabt wird. *Neumanns* Behauptung, daß nur solche Fälle bei der GO. ausheilten, die auch bei entsprechender konservativer Behandlung ausheilen würden, trifft hier keinesfalls zu.

Auf Grund der bisherigen guten Erfahrungen und der gesteigerten Übung glauben wir es verantworten zu können, künftig sowohl die drohenden Durchbrüche nach außen (soweit sie frühzeitig zur Opetion kommen) als auch die Labyrinthfistelfälle nach der beschriebenen Methode zu operieren. Den Hautschnitt halten wir nur noch bei Eingriffen am Sinus oder im Schädelinneren für erforderlich.

Wer die Antrotomie vom Gehörgang nach dem Vorschlage von *Julius Lempert* übt (V. d. Berl. otol. Ges. 1928), wird sich mit großem Vorteil der hier beschriebenen Schnittführung bedienen. Wir haben uns zu diesem Verfahren nicht entschließen können. Bei akut entzündeten Warzenfortsätzen ist die Blutung während der Operation unverhältnismäßig viel stärker als bei chronischen Entzündungen. Sie läßt sich auch durch Adrenalinumspritzung meist nicht wesentlich vermindern. Trotz an sich ausreichender Übersichtlichkeit wird man daher bei der Gehörgangsantrotomie meist im Dunkeln ohne Leitung des Auges operieren müssen.

Zusammenfassung.

Der Knorpelring der äußeren Gehörgangsöffnung ist zwischen Sulcus auris anterior und Tragus durch einen Bindegewebsstreifen unterbrochen. Durch Einschnitt an dieser Stelle läßt sich ohne Verletzung des Ohrmuschelknorpels der Gehörgang so stark erweitern, daß eine allen Ansprüchen genügende Übersichtlichkeit für eine Radikaloperation des Mittelohres erzielt wird.

Digitized by Google

(Aus der Ohrenabteilung des Neuen St. Johannes-Spitals in Budapest. Primarius: Prof. *A. Rejtö.*)

Modifizierter Attikspülapparat nach Prof. Rejtö.

Von

Dr. M. Bernovits.

Mit 1 Textabbildung.

(*Eingegangen am 24. Februar 1930.*)

In der Ohrenabteilung des Neuen St. Johannes-Hospitales behandeln wir auf Cholesteatom verdächtige chronische Mittelohreiterungen weder mit Wasser, noch mit wässerigen Lösungen, weil nach neueren Erfahrungen das Wasser einen schädlichen Einfluß auf die Heilung des Cholesteatoms hat. Vom Wasser schwellen nämlich die Epidermiszellen an, und dies allein schadet schon, daneben fördern wir in artifiziell naß gehaltenen Höhlen selbst das Entstehen und das Wachsen des Cholesteatoms. Schon seit Jahren behandeln wir also diese Fälle nur mit absolutem Alkohol, und zwar durch Ohrtropfen und durch Attikspülungen.

Zu diesen Attikspülungen verwenden wir gewöhnlich eine Rekordspritze mit Attikröhrchen nach *Hartmann.* In den kleinen Spritzen ist wenig Flüssigkeit, das Röhrchen steht steif und macht beim Drücken doch eine kleine Bewegung, welche bei kleinen Perforationen schmerzhaft ist; mit größeren Spritzen kommen andere Unannehmlichkeiten vor. Diese Unannehmlichkeiten schließt Prof. *Rejtös* Attikspülapparat aus, welcher aus einem 30 ccm großen Glasbehälter in Metallfassung besteht, luftfrei sperrbar und mit 2 Öffnungen versehen ist. Die eine Öffnung ist die Fortsetzung des Flüssigkeitsrohres, auf diese kommt ein Gummirohr mit dem Attikröhrchen. Auf die andere Öffnung passen wir einen Doppelballon an. Auf dieser Öffnung ist der Sperrzapfen. Wenn wir den Zapfen sperren und den Ballon aufblasen, entsteht ein Überdruck, welcher nach dem Öffnen des Zapfens die Flüssigkeit durch das Attikrohr hervorstoßt. Den kleinen Apparat können wir im Knopfloch aufhängen und so sind beide Hände bei der Behandlung frei. Während der Behandlung halten wir das Ohr und das Speculum mit der linken Hand und mit der rechten führen wir das Attikröhrchen ein. So können wir mit Hilfe dieses Apparates 20 ccm Flüssigkeit in das

Digitized by Google

Digitized by Google

(Aus der Ohren-, Nasen- und Kehlkopfklinik der Universität Heidelberg. — Dir.: Geheimer Hofrat Prof. Dr. *Werner Kümmel.*)

Über den Wert des Muckschen Adrenalin-Sondenversuchs für die Untersuchung der Taubstummen.

Von

Dr. Karl Huber.

(*Eingegangen am 14. März 1930.*)

In jedem Fall von Taubstummheit hat der Untersucher die Frage der Ätiologie nach Möglichkeit zu entscheiden. In hervorragendem Maße ist für die Klärung dieser Aufgabe die Anamnese zu verwerten, und in vielen Fällen sind wir imstande, endgültig aus ihr ein Urteil zu bilden. Doch wie häufig sich hier Schwierigkeiten ergeben, ist nur zu bekannt. Mangelhafte Angaben, ungenügende Beobachtung seitens der Angehörigen, und nicht zuletzt absichtliches Verschweigen der wahren Ursachen lassen die richtige Diagnosestellung unmöglich werden. Auch mag eine Fehldiagnose des behandelnden Arztes vorkommen, der eine früher beobachtete fieberhafte Erkrankung als Meningitis angesprochen hat, während die erst später beobachtete Taubstummheit hereditär bedingt ist, und die Meningitis vielleicht eine Pneumonie war. Oder die exakte Exploration läßt hereditäre Belastung des Kindes erkennen, und gleichzeitig hören wir von Krämpfen im Säuglingsalter, oder eine Lues hereditaria wird erkannt. Drei mögliche Ursachen, aber welche ist nun die wahre? Diese Schwierigkeiten veranlassen uns, die Anamnese mit äußerster Kritik zu betrachten.

Die pathologische Anatomie gibt uns das Rüstzeug, eine große Anzahl intra vitam ungeklärter Taubstummer post mortem richtig einzureihen in die von *Hammerschlag, Urbantschitsch, Goerke, Steurer, Siebenmann* und *Denker* aufgestellten Schemata zur Klassifizierung der Taubstummen. Der Besitz an autoptischen Befunden ist jedoch noch sehr gering, und eine große Anzahl von Sektionsbefunden mehrerer Ätiologien fehlt uns noch. Wir sind also verpflichtet, den klinischen Befund einschließlich der Prüfung mit der Bezoldschen kontinuierlichen Tonreihe und der statischen Phänomene zu erheben und nach neuen Methoden zu suchen, die die Arbeit des Taubstummenarztes fördern können.

Der *Muck*sche ASV. schien uns ein geeignetes Verfahren zu sein für die Untersuchung der Ursachen von Taubstummheit. *Muck* hat schon

Digitized by Google

häufig Taubstumme zu seinen Untersuchungen herangezogen. Es war verlockend, die Ergebnisse des ASV. bei Schwerhörigen und Tauben in Beziehung zu setzen zur Ursache der Gehörschädigung. Es war zu erwarten, daß dieses Phänomen sich auch bei Taubstummen zeigen müsse, die Erkrankungen der Meningen und des Gehirns durchgemacht hatten. Die Residuen isolierter Erkrankungen des Labyrinths sowie otogener Labyrinthitiden genügen nicht zur Hervorrufung des weißen Strichs[21]. Jedenfalls war es der Mühe wert, die Dignität des ASV. für dieses Gebiet zu prüfen.

Durch das verständnisvolle und stets hilfsbereite Entgegenkommen des Herrn Direktor *Singer*, des Leiters der Taubstummenanstalt in Heidelberg, war ich imstande, 110 Kinder auf das Mucksche Phänomen hin zu prüfen, wofür ihm hier der Dank ausgesprochen sei.

Über den *Muck*schen ASV. sind folgende Vorbemerkungen erforderlich. Die Methode ist wiederholt geschildert von *O. Muck*, am anschaulichsten in der unter 12 des Literaturverzeichnisses genannten Arbeit. Zu unterscheiden ist der positive und negative Ablauf des Versuchs. *Positiv* wird er genannt, wenn während des Abklingens der Adrenalinblässe und noch länger der Sondenstrich weiß (anämisch) auf rotem Grund zu sehen ist. Bleibt der Strich aus, so ist der ASV. *negativ*. Eine dritte Reaktionsform bezeichnet *Muck* als „*Kontraktion*". Es handelt sich um ein eigenartiges Bild an der von der Sonde bestrichenen Stelle. Während die Muschel wieder normale Blutfülle gewinnt, bleibt das Muschelgewebe hier runzelig. Ein Unterschied im Farbton (Anämie) ist nicht wahrzunehmen. Eine Erklärung für diese Erscheinung ist schwer zu finden. Jedenfalls rechnet *Muck* diesen Befund nicht als positives Ergebnis. Ihn negativ zu werten, geht wohl auch zu weit. Jedenfalls spielen sich hier Vorgänge ab, die von der Regel abweichen, deren Ursache noch sehr unklar ist, die vielleicht lokal im Muschelgewebe bedingt sind und den Ablauf des ASV. hemmen. Dieses Bild ist sehr selten und stört infolgedessen auch unsere Untersuchungen wenig.

Zum Verständnis des erwähnten Reflexablaufs dienen folgende *anatomische Feststellungen*. *Grünwald*[7] schildert die Schwellkörper der Nasenmuschel, an der das Experiment angestellt wird, als Schaltstücke, denen arterielles Blut zufließt aus Oberflächencapillaren, die selbst gespeist werden von der Art. nasalis post. Diese venösen Schaltstücke geben ihr Blut wieder ab an submucöse Gefäße. Die offensichtlich als Venen anzusprechenden Schaltstücke besitzen in ihrer Wand starke Muskeleinlagerungen und erhebliche elastische Bindegewebszüge, die in ihrer Ausdehnung an den Aufbau des Arterienrohres erinnern.

Da von *Muck* der Tonus des *Ganglion cervicale supremum* mit seinen Ästen und Verzweigungen als Regulator für den Ablauf des ASV. angesehen wird[12, 16], sei die Anatomie dieses Organs kurz gestreift. Das oberste

Digitized by Google

Halsganglion liegt vor den Querfortsätzen der oberen Halswirbel beiderseits und schickt postcelluläre Nervenfasern auch zur Art. carotis int., die sie als Plexus caroticus weiter begleiten in die Schädelkapsel[24]. Die sympathischen Fasern folgen weiter den Verzweigungen der Art. carot. int., also der Art. ophthalmica und der von ihr abgegebenen Art. ethmoidalis ant.; diese versorgt den vorderen Anteil der lateralen Nasenwand und steht in engen anastomotischen Beziehungen zur Art. nasalis post[5]. Nach *Stöhr* jr. sind auch die Gefäße der Pia vom Plexus caroticus innerviert[24], ja, er hält eine antagonistische Innervation für sicher. Und *Gläser* zeigt im Mikrophotogramm Capillaren, die von einem Nervennetz umsponnen sind, ausgehend von 2 Nerven[24]. Nach *Platz* besteht Grund zur Annahme[24], daß „die Vasoconstrictoren vom obersten Halsganglion und vom Halsmark innerviert werden". Im physiologischen Experiment hat *Muck*[20] gezeigt, daß bei Personen mit negativem ASV. nach mechanischer Reizung des Ganglion supremum der ASV. positiv wird, d. h. weiße Strichzeichnung auftritt und bis zu 4 Wochen nachweisbar bleiben kann. Durch die anatomischen und physiologischen Verhältnisse wird es verständlich, daß ein vorübergehender oder dauernder Reiz im Ausbreitungsgebiet der Nerven aus dem Ganglion supr. zur vorübergehenden oder dauernd bestehenden Bereitschaft zur weißen Strichzeichnung führt. Diese Auffassung findet im obenerwähnten Versuch eine erhebliche Stütze.

Der positive Ausfall des ASV. ist also nach *Muck* aufzufassen als das Zeichen einer *lokalen Hypertonie im Kopfteil des Sympathicus*. Diese Hypertonie ist nicht mit Notwendigkeit Folge einer allgemeinen Sympathico-Hypertonie im Sinne von *Eppinger* und *Hess*. Im übrigen scheinen neuere Arbeiten zu erweisen, daß überhaupt Dystonien im autonomen System nicht auf das gesamte System sich zu erstrecken brauchen, sondern sich in Teilgebieten auswirken (*Scepai*, *Sanguinetti*, *Platz*[24]). Es handelt sich in unserem Fall um Tonusstörungen im Kopfteil des sympathischen Geflechts.

Positiver Ausfall wird beobachtet bei Schwangerschaft[9, 10, 13, 14, 32]. Eklampsie[28], Epilepsie, besonders im anfallsbereiten Stadium[15, 32], Migräne[8, 32], Labyrinthopathia vasogenica, gemeinhin Menièrescher Symptomenkomplex genannt[9, 32]. Traumatische Hirnverletzung[9, 11, 16, 17, 18, 23, 32]. Hirntumor[18], (Heidelberger Fälle). Lues cong., Lues III und Metalues[2, 3, 9, 12, 19, 32]. Encephalitis[9, 32]. Meningitis[9, 11]. Störungen im Sympathicusgebiet[32]. Otosklerose (nach mündlicher Mitteilung *Mucks*). Schließlich experimentell[20, 21, 22*].

---

* *Coester* (Arch. Ohr- usw. Heilk. **120**, H. 2 u. 3) fand positiven Ausfall bei zahlreichen weiteren Erkrankungen (wie Cerumen obturans, Otitis media usw.). Von *Muck* wird die Verläßlichkeit dieser Befunde bestritten; wir gehen hier auf diese Frage nicht ein, da sie trotz der Diskussion zwischen *Muck* und *Berberich* (Ebenda **124**, 41 u. 2) noch nicht endgültig entschieden ist.

Digitized by Google

Der Vorwurf, bei der großen Zahl von möglichen Ursachen für „Mucographia alba" sei die diagnostische Bedeutung des ASV. gering zu veranschlagen, ist nicht berechtigt. Der ASV. will und kann nur etwas aussagen über den gegenwärtigen oder dauernden Tonus des Sympathicus-Kopfteils. Von diesem Standpunkte aus ist erst ein Verständnis für die Dignität des Phänomens zu gewinnen. Es sei hier ein durchaus berechtigter Vergleich gestattet mit einem unserer wichtigsten neurologischen Symptome, nämlich dem Babinskischen Zeichen. Dieses ist ja ein Symptom für eine Störung der Pyramidenbahn, doch welcher Art die Störung ist, und wo sie sitzt, sagt es uns nicht. Auch hier ist die Zahl der möglichen Ursachen nicht gering. Und auch das Babinskische Symptom ist nicht in 100% aller Pyramidenläsionen anzutreffen. An seine Stelle können andere spastische Symptome treten. Aber dennoch ist seine Prüfung ungemein wichtig. Es ist abwegig, im ASV. eine „diagnostische Panacee" (sit venia verbo) erblicken zu wollen, ebenso verfehlt ist es aber, ihn abzulehnen, weil seine Ausführung und besonders die Deutung Schwierigkeiten bieten kann. Es kann sich nur darum handeln, dem ASV. den Platz in der Diagnostik zu verschaffen, der ihm zukommt. Wer die Technik kennt, klare physiologische und anatomische Vorstellungen besitzt und den fesselnden, wechselvollen Verlauf der an den Muschelgefäßen sich abspielenden Dynamik richtig beobachtet, wird bei kritikvoller Anwendung viel Gewinn ziehen können. Inwieweit der Versuch imstande ist, in der Physiologie eine Rolle zu spielen bei Reizversuchen, einem von *Muck* neubeschrittenen Gebiet[20, 21, 22] ist noch nicht abzusehen.

Das von *Denker* modifizierte *Siebenmann*sche Schema[6] dürfte zur *Klassifizierung unseres Taubstummenmaterials* am geeignetsten sein, da es die ätiologischen Faktoren mit den klinischen Tatsachen am besten zur Darstellung bringt.

I. Angeborene Taubstummheit.

a) Intrauterin entzündlich (Meningo-encephalitis, durch Placentarinfektion erworbene Syphilis);

b) Bildungsanomalien (ererbte kretinische Degeneration und hereditäre Degeneration).

II. Durch intra partum erlittene Blutungen und deren Folgen entstandene Taubstummheit.

III. Nach der Geburt:

a) meningitischen Ursprungs;

b) tympanogen;

c) primäre Labyrinthveränderungen nicht durch Übergreifen entzündlicher Prozesse der Umgebung (Mumps, Trauma, Lues acquisita).

Für den Ausfall des ASV. dürfte es von Wichtigkeit sein, an welcher Stelle bei jedem dieser Typen die anatomische Läsion ihren Sitz hat,

Digitized by Google

und welche Gebiete mit Notwendigkeit gleichzeitig mit geschädigt worden sind.

Veränderungen an den Hirnhäuten dürfen wir annehmen bei der Gruppe Ia, den Ertaubungen nach intrauteriner Meningitis. Schädigungen der Hirnhäute bestehen auch nach extrauteriner Meningitis (IIIa) hier ist die Labyrinthitis eine sekundäre. Ebenso erklärt sich die Ertaubung nach Masern und Scharlach. Für diese wird eine Masern- und Scharlachmeningitis als Ursache angenommen[1, 25, 29]. Blutungen in das Gehirn und seine Häute werden beobachtet bei einem Geburtstrauma (II), das zu Blutungen in das Labyrinth führt. Diese Blutungen wurden stets nebeneinander gefunden[27, 30, 31]. Die Fälle unter Ib, deren pathologisch-anatomisches Substrat in Hypo- und Aplasie des Labyrinths besteht neben Atrophie des 8. Hirnnerven[6], beruhen auf Entwicklungshemmung. Die Meningen bleiben dabei unberührt. Ebensowenig liegt eine Hirnhautbeteiligung vor bei der tympanogenen Labyrinthitis — sofern nicht eine labyrinthogene Meningitis daraus entsteht (IIIb) — und bei den primären Labyrinthveränderungen (IIIc).

Der Untersuchung von Kindern steht eine Reihe von Schwierigkeiten entgegen, die selbst von *Muck*, der zweifellos die größte Erfahrung auf diesem Gebiet hat, nicht verkannt werden. Gelingt es, die natürliche Scheu des Kindes, besonders des taubstummen, zu überwinden, was nicht immer möglich ist, so kommt die zweite Schwierigkeit. Das Kind hält im allgemeinen nicht so still, wie der Erwachsene (Ausnahmen nicht selten), so daß der wiederholte Sondenstrich nicht immer die gleiche Stelle berührt. Die kindlich kleine Nasenmuschel bietet dem Untersucher nicht die große Angriffsfläche wie die des Erwachsenen. Dadurch wird die Beurteilung des Reflexes sehr erschwert. Die günstigste Stelle für den Sondenstrich ist das mittlere Drittel der unteren Muschel (der Länge nach). Die Enge der kindlichen Nase verhüllt in den meisten Fällen diesen Teil, und wir sind auf das häufig durch den bohrenden Finger gereizte Vorderende angewiesen. Daß hierdurch fragliche Ergebnisse erzielt werden, dürfte verständlich sein. Das Gelingen meiner Untersuchungen ist nicht zuletzt darauf zurückzuführen, daß ich Gelegenheit hatte, unter *Mucks* persönlicher Anleitung die Methode zu erlernen und häufig unter seinen Augen zu üben. Daß die Technik nicht leicht ist, mußte ich damals einsehen.

Die Untersuchungen wurden ausgeführt an den internen Zöglingen der Taubstummenanstalt Heidelberg. Im ganzen 115. Befunde konnten nicht erhoben werden in einem Fall wegen dauernden Reizzustandes der Muscheln, in 2 Fällen wegen Unübersichtlichkeit (erhebliche Septumverbiegung), in 2 Fällen wegen Negativismus, es bleiben also 110 Untersuchte, teils mehrmals untersuchte Kinder.

Digitized by Google

I. 63 Kinder von diesen 110 sind unter Berücksichtigung der Vorgeschichte als *taub geboren* anzusehen, davon 36 mit einer Familienanamnese, die einwandfrei hereditäre Belastung mit Taubstummheit und Verwandtenehen aufweist. Auf diese 36 hereditär belasteten Kinder kommt 7 mal weiße Strichzeichnung, auf die 27 übrigen „Taubgeborenen" 5 mal. Wodurch kann nun die weiße Strichzeichnung entstanden sein?

Zunächst betrachten wir die 7 positiven ASV-Fälle bei den 36 mit familiärer Taubstummheit belasteten Kinder. Keines von den 7 hatte Zeichen einer Lues, bei 5 davon die WaR. geprüft und negativ gefunden.

Ed. K.: Hirnkrämpfe im 9. Monat (Meningitis).

Fi. D.: Zahnkrämpfe (Meningitis?).

He. W.: Eine Ursache für die Strichzeichnung ist nicht zu ermitteln. Man muß hier an das Geburtstrauma[27, 30, 31] denken, das doch oft weitgehende Schädigungen des Gehirns und seiner Häute hervorruft. Es ist nicht die Möglichkeit von der Hand zu weisen, daß auch hierdurch die weiße Strichzeichnung ausgelöst werden kann.

Kl D.: Encephalitis im 4. Lebensjahr.

Le. R.: Diphtherie im 1. Lebensjahr mit beiderseitiger Mittelohreiterung. Ob damals meningitische Symptome bestanden haben, ist nicht bekannt. Einziger Überrest besteht in Einziehung beider Trommelfelle. Im 8. Lebensjahr Grippe. Auch hier wäre eine Schädigung der Meningen nicht unmöglich. Welche der genannten Krankheiten zur Strichzeichnung geführt hat, ist nicht zu entscheiden.

Vo. P.: Meningitis im 3. Lebensjahr.

Mü. E.: Meningitis im 1. Lebensjahr.

Bleiben noch 27 angeboren Taubstumme, von denen erbliche Belastung *nicht bekannt* ist.

Hier interessiert die mündlich mitgeteilte Erfahrung des schon oben genannten Herrn Direktor *Singer*, Erfahrungen, die er in früheren Jahren bei längeren Aufenthalten in den Schwarzwaldtälern sammeln konnte. Eine große Anzahl von Kindern, die als erworben taubstumm in der Anstalt geführt worden waren, stammte trotz anderer Angaben der Eltern aus Familien, die mehrere taubstumme Mitglieder hatten. Durch persönliche Anfragen bei Ärzten, Pflarrern, Lehrern und anderen in der Öffentlichkeit stehenden Personen kamen die verheimlichten Tatsachen an das Licht. Diese Feststellung sei hier vermerkt, ohne irgendwelche Schlußfolgerungen daraus. Fünfmal fand sich hier positiver ASV. Bei diesen 5 (Eck, Ch.; Fr., E.; Ma., E.; Pf., K.; Si., A.) ist von einer im postembryonalen Leben hervorgetretenen Ursache für die weiße Strichzeichnung nichts bekannt. Zu vermuten blieben hier intrauterine entzündliche Prozesse am Gehirn und seinen Häuten mit Einbruch in das Labyrinth. Ein Vorgang, der nach *Denker*[6] „als Ursache für die Vernichtung des Hörvermögens zugegeben werden muß". Auch dürfte Lues nicht von der Hand zu weisen sein, wenn auch sonstige Zeichen fehlen und die serologische Untersuchung keinen Hinweis gibt; wurde doch von *Muck* u. a. beobachtet, daß bei Lues positiver ASV. häufiger anzutreffen

Digitized by Google

ist als die positive Wa.R. Oder aber das Geburtstrauma ist auch hier verantwortlich[27, 30, 31]. Über den Geburtsverlauf sind wir in diesen Fällen aber nicht unterrichtet.

II. Die nächste Gruppe des *Denker*schen Schemas umgreift die infolge des *Geburtstraumas* taubstumm Gewordenen. Mit Sicherheit können wir nur bei 2 Kindern unserer Untersuchungsreihe diese Noxe als Ursache ansehen. Ein Kind war post partum asphyktisch (Hu., N.), hat nie gesprochen. Eine Zangengeburt liegt im zweiten Falle vor (St., H.). Beide zeigen den weißen Strich. Es ist oben schon auf diese Ätiologie hingewiesen. Die genannten Arbeiten von *Schwarz* und *Voss* sollten uns veranlassen, häufiger in fraglichen Fällen an das Geburtstrauma zu denken. Daß die von diesen Autoren veröffentlichten autoptischen Befunde geeignet sind, in vivo eine weiße Strichzeichnung hervorzurufen, liegt doch auf der Hand nach allem, was wir über Schädeltrauma und Hirngefäßsympathicus schon erfahren haben. (Gesamte Literatur über den ASV.).

III. Als *erworben taubstumm* sind auf Grund der Angaben in unseren Akten 31 Kinder anzusehen. Auffallend die Tatsache: von diesen zeigten 23 einen positiven ASV. (Bei den taubgeborenen Kindern hatten wir unter 63 Fällen nur 12mal die weiße Strichzeichnung gefunden.) Nun die Untersuchung des Verhältnisses der weißen Strichzeichnung zur Ätiologie der einzelnen Fälle.

a) Meningitischen Ursprungs. *Meningitis cerebrospinalis.* (Hierher wurden auch die Angaben über Krämpfe, Gichter u. ä. Bezeichnungen gezählt, wenn wir uns auch nicht der Tatsache verschließen können, daß gelegentlich unter der Geburt hirngeschädigte Kinder auch Krämpfe, Gichter u. ä. Bilder bieten können.) Hierher gehören 11 Fälle (Br. K., Fr. M., Ha. L., Hi. F., Kl. L., Kn. W., Ku. E., Mü. W., Schl. K., Wa. M., Zo. L.). Davon boten 8 das Bild der weißen Strichzeichnung, bei 3 (Ku. E., Schl. K., Wa. M.) war es nicht festzustellen. Die ätiologisch angeschuldigte Krankheit hat sich bei den 11 Kindern im Alter von 3 Monaten bis 4 Jahre abgespielt. 5 von diesen Kindern (Hi. F., Kn. W., Schl. K., Mü. W., Wa. M.) hatten vor der Erkrankung schon gesprochen und sind darnach ertaubt. Davon haben 2 Kinder (Schl. K., Wa. M.) negativen ASV. gezeigt. Das andere (Ku. W.) mit negativem ASV. soll die angeschuldigte Meningitis mit 4 Monaten überstanden haben. Ob der negative Ausfall des ASV. in solchen Fällen uns das Recht gibt, eine früher auf Meningitis gestellte Diagnose anzuzweifeln, sei dahingestellt.

Encephalitis. 5 Fälle (Es. J., Fe. A., He. H., Rö. R., Se. O.). Lues in 4 Fällen serologisch ausgeschlossen. 4mal weiße Strichzeichnung. 1mal (Fe. A.) Kontraktion. Das Phänomen wurde an einem 14jährigen Jungen beobachtet, der neben der Taubstummheit „choreiforme Bewegungen aufweist, die auf einen encephalitischen Prozeß in früher Kindheit hinweisen". (Befund der Kinderklinik.)

Digitized by Google

Pertussis wird einmal genannt als Ursache für die Ertaubung (Pf. J.). Im Alter von 2 Jahren. ASV. positiv, was durch Gefäßruptur (Blutungen im Gehirn und Labyrinth)[4,6] erklärlich ist. Autoptische Befunde über solche Erkrankungen fehlen, bezüglich der pathologischen Anatomie sind wir auf Hypothesen angewiesen.

Scharlach ohne Otitis (Ma. A.) ASV. positiv. Zu vermuten ist hier eine Scharlachmeningitis. Scharlach mit Otitis (Fr. K.) im 3. Lebensjahr, ASV. positiv. Rechts Trommelfellreflex verwaschen. Links Trommelfell o. B. WaR. negativ.

Tuberkulose (Re. M.) ASV. positiv. Im 2. Lebensjahr Krämpfe und Lungenspitzenkatarrh, Verdacht auf Meningitis tuberculosa, die mit Hinterlassung von Taubheit geheilt ist.

Meningitis und Kopftrauma (Ko. H.) ASV. positiv.

Pertussis und Meningitis (Bo. W.) ASV. positiv.

Lues (Ku. L.) im 6. Jahre ertaubt. ASV. positiv. WaR. positiv. (Tr. E.) mit $5^1/_2$ Jahren ertaubt. ASV. positiv. WaR. positiv.

Unklare Erkrankungen. (Bü. A.) im 2. Lebensjahr längere Zeit Fieber. ASV. positiv. (Me. A.) Luftröhrenentzündung im 2. Lebensjahr. ASV. positiv. WaR. negativ. (We. J.) mit 2 Jahren Erkrankung auf der Flucht aus Pommern. ASV. positiv.

b) *Tympanogene Erkrankungen.* (Di. E.) Totalaufmeißelung im 5. Lebensjahr an beiden Ohren. ASV. negativ. Die Taubheit ist hier zurückzuführen auf eine tympanogene Labyrinthitis oder eine Labyrinthzerstörung bei der Aufmeißelung.

c) *Primäre Labyrinthitis.* (Dü. J.) *Mumps*, Tuberkulose und Influenza, Morosche Reaktion positiv.

Unbekannte Ursache mit bekanntem Verlauf der Ertaubung (Vo. K.). Vom 4. Lebensjahr an zunehmende Schwerhörigkeit. WaR. negativ. ASV.-Kontraktion (vgl. S. 45). (Ga. N.) vom 7. Jahre an zunehmend ertaubt. WaR. negativ. ASV. negativ.

Aus dieser Aufstellung ergibt sich, daß überall da bei erworbener Taubstummheit die weiße Strichzeichnung auftritt, wo meningeale oder cerebrale Krankheiten oder Lues vorausgegangen waren. Negativer ASV. fand sich bei tympanogener Labyrinthtaubheit (Di. E.).

Mumps und Tuberkulose und Influenza (Dü. J.).

Unbekannter Ursache (Ga. N.).

3mal bei angeblicher Meningitis (Ku. E., Schl. K., Wa. M.), während 8 andere Kinder mit Meningitisanamnese ASV-positiv waren.

In einem unklaren Fall Kontraktion (Vo. K.). Kontraktion auch einmal nach Encephalitis (Fe. A.).

Aus dem Vorgetragenen ergeben sich nun folgende Tatsachen: Die familiäre, ererbte, auf Organminderwertigkeit beruhende Taubstummheit führt offenbar nicht zur weißen Strichzeichnung. Unter 36 Fällen wurde

Digitized by Google

sie 7mal angetroffen, wovon 6 Kinder zweifelsfrei die Strichzeichnung im extrauterinen Leben erworben hatten. Nur bei einem (He. W.) ließ sich die Ursache nicht feststellen, vielleicht liegt hier eine Geburtsschädigung vor. Diese Beobachtung zwingt geradezu den Satz auf: *Bei hereditärer, familiärer Taubstummheit ist der ASV. negativ*, wenn nicht spätere Erkrankungen eine positive Reaktion hervorrufen.

Die angeborene Taubstummheit ohne bekannte Heredität zeigte in 27 Fällen 5mal den weißen Strich. 4mal war die Ursache unklar. Es ist vielleicht zu vermuten, daß in diesen 4 Fällen eine intrauterine Meningo-Encephalitis vorgelegen hat, sofern die zum weißen Strich führende Kopfsympathicusschädigung nicht doch intra oder post partum stattgefunden hat. In dem 5. positiven Fall hören wir von Grippe im 2. Lebensjahr, einer Erkrankung, die ja nicht selten meningeale Symptome zeigt (Si. A.). WaR. negativ. Bleiben also noch 22 ASV.-negative Fälle, d. h. Taubgeborene ohne das Symptom der Hirn- oder Hirnhautschädigung. Sollte auch bei diesem eine Hemmungsbildung vorliegen, sollte an diesen Kindern die oben erwähnte Erfahrung des Herrn Direktor *Singer*, die in einsamen Schwarzwaldtälern gewonnen war, sich bestätigen? Es ist nicht allzu kühn, auch für diese 22 Kinder eine ererbte Taubstummheit anzunehmen. Die fehlende weiße Strichzeichnung würde dann erweisen, daß es sich um eine ererbte Taubheit handelt, denn in den Fällen, wo vor oder bei der Geburt erst eine Schädigung des Hörvermögens erfolgte, wurden zumeist auch Schädigungen des Gehirns oder der Hirnhäute beobachtet: Meningogene intrauterine Labyrinthitis und Geburtstrauma. Nichtmeningogene intrauterine Labyrinthitis ist unseres Wissens bisher noch nicht beobachtet worden. Nach allem, was wir von dem Muckschen Phänomen wissen, kommt dies nicht überraschend. Wir wissen, welchen Ausfall wir von dem ASV. erwarten dürfen nach einer Hirn- oder Hirnhautschädigung, und eine entzündliche Schädigung der genannten Organe müssen wir annehmen bei der intrauterinen meningogenen Labyrinthitis per continuitatem; Schädigung dieser Organe auch intra partum bei erschwerter Geburt. Bei der ererbten Taubstummheit handelt es sich im Gegensatz zu diesen destruktiven Prozessen und ihren Residuen um embryonale Hypo- und Aplasien.

Nur 2 sicher durch die Geburt Ertaubte haben wir, beide ASV.-positiv. Auch sie sind durch ihr weißes Stigma als exogen geschädigt zu erkennen.

Von 31 Taubstummgewordenen haben 23 den weißen Strich. Lassen wir die 2 Fälle mit Kontraktion als für den ASV. noch nicht recht deutbar weg. Also von 29 sind 23 ASV.-positiv. Sie sind geschildert auf S. 50 usw. Zusammengefaßt handelt es sich um Erkrankungen, von denen wir wissen (außer „unklares Fieber" und „Erkrankung auf der Flucht"), daß sie zum weißen Strich führen.

Digitized by Google

Interessant sind die auf S. 51 zusammengestellten Befunde mit negativem ASV. Die Folgezustände der isolierten Labyrinthitis führen nicht zum weißen Strich[21]. Der Mumps dürfte zur Gruppe von Ursachen für Taubstummheit mit primären Labyrinthveränderungen gehören[4]. *Moos* berichtet ja über eine spezifische Innenohrerkrankung bei Mumps[6] Im Fall Dü. J. könnte der Mumps durch eine primäre Labyrinthitis die Taubheit verursacht haben. Aber auch die Tuberkulose könnte schuldig sein an der Taubheit ohne weiße Strichzeichnung. Dies wäre zu erklären durch eine toxische Neuritis acustica im Sinne *Wittmaacks*[33]. Ga. M. hatte im 7. Lebensjahr langsam sich entwickelnde Taubheit erworben. Über Erkrankungen ist nichts bekannt. WaR. negativ. Sprache normal, ASV. negativ. Die Ätiologie ist völlig unklar. Zu denken ist an Lues, wenn auch jeder Hinweis fehlt. Die fehlende Strichzeichnung spricht auch nicht dafür.

Bezüglich der Kontraktion, die bei erworbener Taubstummheit 2mal beobachtet wurde, verweise ich auf S. 45. Diese Fälle wurden aus der Betrachtung ausgeschieden.

Die Anamnese ist ungenügend in folgenden 10 Fällen:

Ha. W.: Ob das Kind, das im Alter von $1^1/_2$ Jahren nach Masern ertaubt sein soll, vorher gehört hat, ist nicht zu ermitteln. Es soll vorher gesprochen haben, aber das sind in diesem Alter wohl nur Lallversuche gewesen. Der Vater ist an Tuberkulose gestorben. Bei dem Kind wäre auf Grund des negativen ASV. ein encephalitisch-meningitischer Vorgang abzulehnen, es wären also Masern, bei denen die Ertaubung auf dem Weg über die Meningen geht (S. 48), nicht anzunehmen, es sei denn, wir nehmen im Gegensatz zu *Denker* die Möglichkeit einer toxischen Schädigung des N. acust. bei Masern an.

He. El. Ch.: Vater vom 3. Lebensjahr an schwerhörig. 5 Aborte bei der Mutter, 1 Geschwister mit $1^1/_2$ Jahren gestorben. Krankheiten des Kindes sind nicht bekannt. Für Lues kein Anhaltspunkt. WaR. negativ, ASV. positiv. Daher möchten wir trotz der Möglichkeit einer hereditären Belastung doch an eine meningo-encephalitische Ursache vor oder nach der Geburt oder auch an Lues denken.

Le. L.: Wir wissen nur: uneheliche Geburt. Wann die Taubstummheit hervorgetreten ist, ist nicht bekannt. ASV. positiv, WaR. negativ.

Ma. M.: Taubstummheit mit $1^1/_2$ Jahren nach „Zahndurchbruch" bemerkt. Über Fieber oder Krämpfe ist nichts bekannt. ASV. positiv.

Ma. E.: Pluriglanduläre Insuffizienz, Fettsucht. Kein Zeichen von kretinischer Degeneration, kein Myxödem. ASV. positiv. Wann die Taubheit beobachtet wurde, ist nicht bekannt. Ebenso fehlen frühere Erkrankungen, die zur Strichzeichnung hätten führen können. Ob die pluriglanduläre Insuffizienz durch allgemeine Wirkung auf das autonome System und besonders den Kopfsympathicus weiße Strichzeichnung hervorrufen kann, wissen wir nicht. Es fehlen bisher Untersuchungen über diesen Gegenstand.

Pe. A. R.: Hier fehlen alle Angaben bis auf das Wort „Hirnhautentzündung." Keine Zeitangabe. ASV. negativ. Wir sind noch nicht berechtigt, auf Grund der Muckschen Mitteilungen die aphoristische Bemerkung Meningitis als Diagnose abzulehnen. Aber unsere Erfahrung zeigt: unter 13 Meningitisfällen (Anamnese), wobei einmal Kopftrauma und einmal Pertussis außer der Meningitis als Ursache

Digitized by Google

für die Taubheit angegeben werden, wurde nur 3mal die Strichzeichnung vermißt. Ob in diesen 3 Fällen wirklich eine Meningitis vorausgegangen war, ist nicht erwiesen. Deshalb muß die Wahrscheinlichkeit, daß trotz des negativen ASV. eine Meningitis im Falle Pe., A. R. vorausgegangen war, als sehr gering bezeichnet werden.

Schi. S.: Im 1. Lebensjahr Scharlach, Taubheit im 2. Jahr bemerkt. Rechts Antrotomienarbe. ASV. negativ. Ohrbefund: Rechts taub bis auf a^4, links Hörrest von e^2 bis a^4. An den Trommelfellen keine wesentlichen Veränderungen. Scharlachmeningitis ist hier nicht wahrscheinlich mit Rücksicht auf die fehlende Strichzeichnung. Tympanogene Labyrinthtaubheit beiderseits ist bei den geringen Trommelfellbefunden nicht anzunehmen. Eher schon eine toxische Neuritis acustica infolge von Scharlach[33]. Schließlich sind wir zur Frage nach angeborener, vielleicht hereditärer Taubstummheit berechtigt trotz Fehlens anamnestischer Anhaltspunkte.

We. J.: Vorgeschichte unbekannt. WaR. negativ. ASV. positiv, also Affektion des Gehirns oder seiner Häute anzunehmen. Wenn die Strichzeichnung nicht unabhängig von der Taubstummheit erworben ist, muß ein intracranieller Prozeß vor, während oder nach der Geburt als Taubheitsursache angenommen werden. Hereditäre Taubstummheit ist unwahrscheinlich.

Wö. K.: „Spricht" seit dem 7. Lebensmonat, aber sehr schwerfällig. Richtiger ist wohl zu sagen: Das Kind hat immer nur gelallt. Mit 6 Jahren Mittelohrentzündung beiderseits. Heute bestehen links trockene Residuen mit Perforation, rechts ohne Perforation. Demnach ist die Taubstummheit wahrscheinlich nicht auf tympanale Ursache zurückzuführen. Der positive ASV. spricht für Schädigung des Schädelinhalts vor, während oder nach der Geburt. Von meningealen Symptomen im Verlauf der Otitis media ist nichts bekannt.

Ro. H.: Angeblich erworben mit $1^1/_2$ Jahren nach Mittelohrentzündung rechts. Ob das Kind vorher gehört hat. ist nicht bekannt. Eine rechtsseitige Otitis kann offensichtlich keine beiderseitige Taubheit hervorrufen. Vielleicht handelt es sich um eine sekundäre Otitis bei einer Grundkrankheit (Tuberkulose, Diptherie, Typhus u. a. m.), die gleichzeitig eine Neuritis acustica hervorgerufen hat. Als Residuen haben wir rechts Trübung, links Einziehung des Trommelfelles. Die statischen Organe sind nicht gestört. Die Mutter ist an Tuberkulose gestorben, bei dem Kind Morosche Reaktion stark positiv, WaR. negativ. ASV. negativ. Der Verdacht auf angeborene Taubstummheit ist groß. Andererseits weisen die *Wittmaack*schen Befunde[33] auf die Möglichkeit einer toxischen Neuritis acustica infolge von Tuberkulose hin. Diese liegt nahe bei der erheblichen tuberkulösen Belastung.

Der Vollständigkeit halber seien folgende 4 Kinder, die nicht taub, sondern hörstumm sind, hier erwähnt:

Drei (Bu. W., Mü. L., Si. Ad.) haben keine besondere Vorgeschichte. ASV. negativ. Das 4. Kind (Sche. R.) ist ASV.-positiv. Die Anamnese erwähnt Mumps und Kehlkopfkatarrh. Was ist Kehlkopfkatarrh? Vielleicht Pneumonie und dabei eine begleitende Pneumokokkenmeningitis?

Zusammenfassung.

1. Die hereditär-familiäre Taubstummheit führt nicht zur weißen Strichzeichnung. 36 Fälle, davon 7 ASV.-positiv; unter diesen sind 6 bestimmt durch Erkrankungen zu erklären, die kausal nichts mit der

Digitized by Google

Ertaubung zu tun haben. In einem Fall ist die Ursache der Strichzeichnung nicht bekannt.

2. Familiäre Belastung ist offensichtlich häufiger anzunehmen, als sie bekannt ist. Von 27 taub Geborenen ohne (bekannte) Familienanamnese sind 5 im ASV. positiv. Es wird die Vermutung ausgesprochen, daß die 22 ASV.-negativen Fälle von Taubstummheit hereditär-degenerativer Natur sind. Die 5 ASV.-positiven ohne ermittelte Ursache der Strichzeichnung im extrauterinen Leben werden als intrauterin-entzündlichen Ursprungs aufgefaßt, oder ein Geburtstrauma wird angenommen.

3. Taubstummheit infolge von Geburtstrauma führt durch die begleitende Hirnschädigung zum positven ASV.

4. Erworbene Taubstummheit zeigt unter 31 Fällen 23 mal den weißen Strich, wofür die Ursache jeweils geklärt ist.

5. Von den 6 erworbenen Taubstummen ohne weiße Strichzeichnung lassen 2 nach Anamnese und Befund bestimmt auf Krankheiten schließen, deren Angriffspunkt im Labyrinth angenommen werden darf (Dü. J., Di. E.). In 3 Fällen steht fehlende Strichzeichnung und Anamnese (Meningitis) in Widerspruch. Entweder fallen diese negativen Befunde zu Lasten der Untersuchungsmethode, das wäre eine Fehlergebnis von nur 2,7%, oder die anamnestischen Angaben (Meningitis) sind falsch. Ein Fall ohne weiße Strichzeichnung (Ga. N.) ist diagnostisch völlig unklar.

6. Der ASV. bedeutet ein Hilfsmittel, um die hereditär-degenerativen Fälle von Taubstummheit von den übrigen Taubstummen, insbesondere den übrigen Taubgeborenen abzugrenzen.

Literatur.

[1] *Alexander, E.*, Über Atrophie des labyrinthären Sinnesepithels. Arch. Ohr- usw. Heilk. **74**, 112. — [2] *Arnescon, J. Y., Sachs, N. E. Stein*, Adrenalin-Sondenversuch bei Neurosyphilis. Vortrag im Hospital Graduates Club. N. Y. State J. Med. **1929**. — [3] *Barnewitz*, Der ASV. (Muck) bei Lues mit positivem Liquorbefunde. Z. Neur. **112**, H. 3/4. — [4] *Bever*, Statistik und Ätiologie der Taubstummheit. Handbuch Denker-Kahler **8**. — [5] *Corning*, Lehrbuch der topographischen Anatomie. München u. Wiesbaden: Verlag J. G. Bergmann. — [6] *Denker*, Die pathologische Anatomie der Taubstummheit. Handbuch Denker-Kahler **8**. — [7] *Grünwald*, Deskriptive und topographische Anatomie der Nase und ihrer Nebenhöhlen. Handbuch Denker-Kahler **1**, 76. — [8] *Hesse, W.*, Klinische Untersuchungen mit der Muckschen Adrenalin-Sondenprobe. Z. Hals- usw. Heilk. **17**, H 4. — [9] *Joel*, Erfahrungen mit dem Muckschen ASV. Z. Hals- usw. Heilk. **23**, H. 3. — [10] *Kuhlmann, P.*, Die Gehirngefäß-Sympathicushypertonie, darstellbar durch den Muckschen Adrenalin-Sondenversuch (ASV.) und ihre Bedeutung für Geburtshilfe und Gynäkologie. Inaug.-Diss. Frankfurt a. M. 1928. — [11] *Lunedei*, Le variazioni della reattivita capillare nasale in alcune affecioni delle meningi. Riv. otol. ecc. Roma **1928**. — [12] *Muck*, Der ASV., ein Hilfsmittel zur Diagnose der Spätlues. (Gehirngefäß-Sympathicohypertonie.) Z. Neur. **106**, H. 3. — [13] *Muck*, Der örtliche Hypertonus der Gehirnarterien während der Schwangerschaft, fest-

Digitized by Google

stellbar durch den ASV. Münch. med. Wschr. **1925**, Nr 46. — [14] *Muck*, Ist die weiße Strichzeichnung in dem sogenannten Adrenalin-Sondenversuch ein Hilfsmittel zur Frühdiagnose der Schwangerschaft? Mschr. Geburtsh. **77** (1927). — [15] *Muck*, Über die Beziehung der örtlichen Sympathicohypertonie (Kopfteil) zum epileptischen Anfall. Münch. med. Wschr. **1925**, Nr 37. — [16] *Muck*, Über Tonusstörungen im Hirngefäß-Sympathicusgebiet bei Hirnverletzten. Münch. med. Wschr. **1927**, H. 6. — [17] *Muck*, Beitrag zur Begutachtungsfrage Schädelverletzter. Meningopathia vasogenica posttraumatica. Z. Neur. **115**, H. 3/4. — [18] *Muck*, Beitrag zur topischen Diagnostik von Hirntumoren. Münch. med. Wschr. **1928**, Nr 4. — [19] *Muck*, Die Diagnostik der Lues congenita durch den sogenannten ASV. Z. Neur. **112**, H. 3/4. — [20] *Muck*, Über halbseitige Leitungsstörungen am Kopf- und Halsteil des N. sympathicus im rhinoskopischen Bild des Adrenalin-Sondenversuchs. Ebenda **118**, H. 3. — [21] *Muck, O.*, Über ein bei calorischer Reizung des Ohrlabyrinths durch Heißspülung entstehendes, im Adrenalin-Sondenversuch nachweisbares vasomotorisches Reflexphänomen. Z. Hals- usw. Heilk. **23**, H. 2. — [22] *Muck, O.*, Über eine vasomotorisch bedingte Nystagmusart. (Experimentelle Untersuchungen.) Z. Hals- usw. Heilk. **25**, H. 1. — [23] *Muck, O.*, Gehirnschädigungsdiagnostik von Unfallverletzten durch den ASV. Arch. Ohr- usw. Heilk. **124**, H. 1/2. — [24] *Müller, L. R.*, Die Lebensnerven. Berlin: Julius Springer 1924. — [25] *Nager, F.*, Beiträge zur Histologie der erworbenen Taubstummheit. Z. Ohrenheilk. **54**, 217. — [26] *Schlittler*, Angeborene Taubstummheit mit negativem Befund am inneren Ohr. Z. Ohrenheilk. **75**, 309. — [27] *Schwarz, Ph.*, Erkrankungen des Zentralnervensystems nach traumatischer Geburtsschädigung. Z. Neur. **90** (1924). — [28] *Seynsche, K.*, Über ein neues Vasomotorenphänomen und seine praktische Verwertbarkeit bei der Eklampsie. Mschr. Geburtsh. **78** (1928). — [29] *Uchermann*, Anatomischer Befund in einem Fall von Taubstummheit nach Scharlach. Z. Ohrenheilk. **23**, 70. — [30] *Voss*, Geburtstrauma und Gehörorgan. Z. Hals- usw. Heilk. **6**. — [31] *Voss*, Geburtstrauma und Gehörorgan. Acta oto-laryng. (Stockh.) **11** (1927). — [32] *Weiss, C.*, Untersuchungsergebnisse mit dem Muckschen ASV. Z. Neur. **114**, H. 1 u. 2. — [33] *Wittmaack*, Die toxische Neuritis acustica und die Beteiligung der zugehörigen Ganglienzellen. Z. Ohrenheilk. **46**, H. 1 u. 2 (1903).

Digitized by Google

(Aus der Universitäts-Ohren-Hals-Nasenklinik in Groningen. — Direktor: Prof. Dr. *C. E. Benjamins.*)

Solitäres Neurofibrom unter dem Nasenflügel.

Von

B. S. Vermeulen,

Assistent der Klinik.

Mit 5 Textabbildungen.

(*Eingegangen am 25. März 1930.*)

Die Beschreibung eines seltenen Falles, der uns zuerst Schwierigkeiten bereitete und zum Schlusse doch eine überraschende Diagnose ergab, möge hier mitgeteilt werden.

Am 10. VI. 1929 wurde ein Junge von 10 Jahren in die Klinik aufgenommen. Vor 2 Monaten bildete sich eine Schwellung an der linken Seite der Nase aus, die allmählich größer wurde. Die Nase war nicht verstopft und es war keine übermäßige Sekretion vorhanden. Mund, Pharynx und Ohren gaben keine Beschwerden, und weiterhin war das Kind auch gesund.

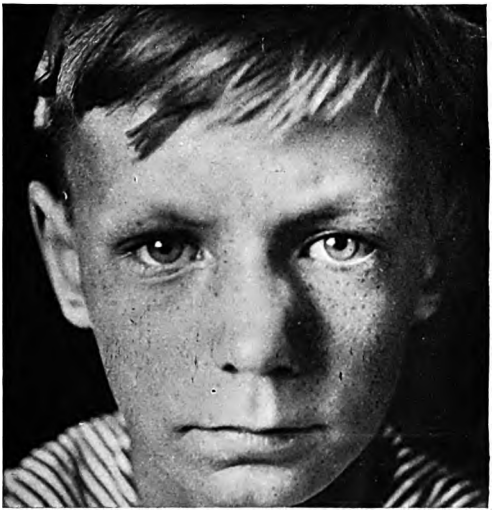

Abb. 1. Patient vor der Operation.

Bei der Untersuchung stellte sich heraus, daß der Patient eine deutliche bohnengroße Schwellung (Abb. 1) unten, oben und neben dem linken Nasenflügel besaß, die eine zweifelhafte Fluktuation zeigte und nicht druckempfindlich war. Merkmale einer Entzündung fehlten.

Die Nasolabialfalte war auf der linken Seite verstrichen. Die Haut des Nasenflügels im linken Vestibulum nasi prominierte etwas nach innen (Abb. 2). Die innere Nase war weiter normal. Die Schwellung war vom Munde aus unter der Oberlippe auch fühlbar. Am Gebiß und in den Nasennebenhöhlen lagen auch keine Abweichungen vor. Die Urinuntersuchung ergab nichts Näheres.

Digitized by Google

Was lag hier vor? Die Zähne waren gut erhalten. Dies wurde auch durch die Röntgenaufnahme bestätigt. Zahncyste konnte also ausgeschlossen werden. In diesem Gebiet gibt es nur eine Erkrankung, die man als typische nennen darf. Diese ist die sehr bemerkenswerte „Cyste am Naseneingang", die schon oft beschrieben wurde[1]. Weiterhin kann man Dermoidcysten in Erwägung ziehen, die haben aber ihren Sitz meistens etwas höher. Man kann auch an alle möglichen seltenen Tumoren, wie Lipome, Fibrome, Sarkome usw., denken.

Abb. 2. Die Nase von unten gesehen. Vorwölbung an der Innenseite des linken Nasenflügels.

Auf Grund der typischen Lokalisation wurde vor der Operation die Diagnose „Cyste am Naseneingange" gestellt. Wir waren überrascht, als wir während der Operation sahen, daß es sich um etwas anderes handelte.

Die Operation wurde von Herrn Prof. *Benjamins* unter Lokalanästhesie (Novocain, 1proz. Adrenalin) ausgeführt. Es wurde ein Schnitt durch die Schleimhaut und Periost vom 1. Schneidezahn bis zum 1. linken Prämolar geführt. Nach Abschiebung des Periostes war der Tumor deutlich zu sehen und auch in der Oberlippe abzutasten. Er fühlte sich fest an und reichte nach oben, 1 Fingerbreit unter dem inneren Augenwinkel.

Abb. 3. Der exstirpierte Tumor.

Der Tumor wurde stumpf von der Umgebung abpräpariert und zum Schluß an der oberen Grenze mit der Schere abgeschnitten. Die Geschwulst war von ungleichmäßiger Form, in der Mitte zusammengeschnürt (Abb. 3). Ein Stückchen der Innenwand und auch ein Teilchen der Außenwand des Nasenflügels wurden mit der Geschwulst herausgeschnitten.

Die Wunde wurde im Munde mit einigen Seidenfäden geschlossen und die Nase mit Vioformgaze tamponiert. Sie heilte ohne Störung, ohne unangenehme Folgen, und bis jetzt trat auch kein Rezidiv auf.

Die mikroskopische Untersuchung.

In dem mit Eosin-Hämatoxilin gefärbten Präparate sieht man mit schwächerer Vergrößerung viele quer- und wenige längsgetroffene

[1] U. a. *Eelco Huizinga*, Acta oto-laryng. (Stockh.) 8, 505.

Digitized by Google

Digitized by Google

Die Scheidewände, die die Bündel voneinander trennen, geben das Bild eines kernreichen oder hier und da sklerotischen Bindegewebes. Diese sind intensiver mit Eosin gefärbt als die oben beschriebener Bündel. Am schönsten sieht man den Farbenunterschied in den mit Gieson gefärbten Präparaten; hier sind die Scheidewände kirschrot gefärbt. Die Bündel sind auch rot, aber viel weniger stark und zeigen daneben eine gelbe Farbenmischung, wodurch man einen bräunlichen Ton bekommt.

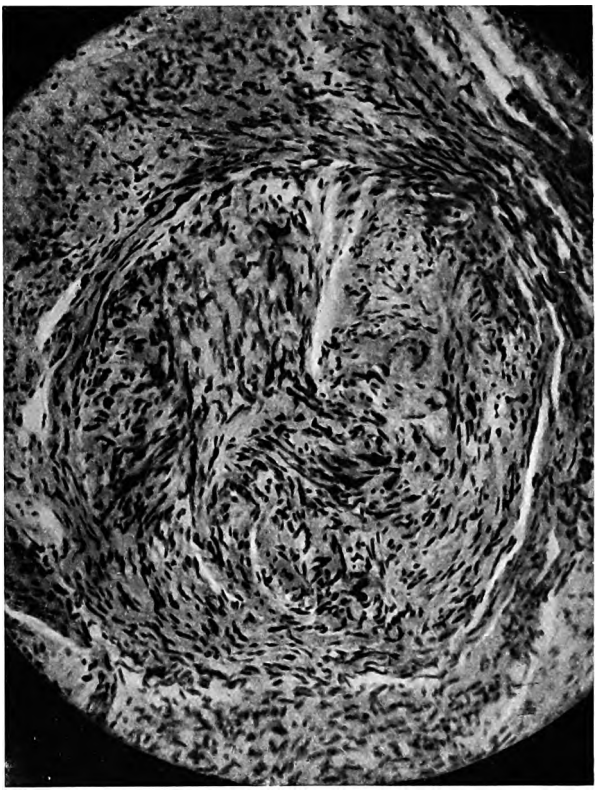

Abb. 5. Durchschnitt eines Bündels. 134fache Vergr.

Der Tumor ist ein Fibrom, die merkwürdige Gestalt und Anordnung der Bündel stimmt mit denen des Neurofibroms überein.

Nach dieser Feststellung war es wichtig, zu wissen:

1. Ob Ganglienzellen vorhanden waren,
2. ob auch Nervenbündel zwischen ihnen liefen.

Da das Neurofibrom von der bindegewebigen Scheide der in der Cutis verlaufenden Nerven ausgeht, enthält es meistens auch kein Nervenelement.

Digitized by Google

Wir haben auch vergebens nach Ganglienzellen gesucht, und auch mittels Markscheidenfärbung nach *Kultschitzky* wurden keine Nervenbündel gefunden. Auch nicht in den Präparaten mit Silberimprägnierung. Die von Gieson-Präparate, in denen ein deutlicher Farbenunterschied der Bündel gegenüber den kirschroten bindegewebigen Scheidewänden wahrzunehmen war, weisen darauf hin, daß es sich in unserem Falle um kein gewöhnliches Fibrom handelte. (Herr Professor *Deelman* war so freundlich, die Präparate durchzusehen, und er bestätigte unsere Diagnose.)

Da die Neurofibrome fast ausschließlich multipel auftreten wie bei der Recklinghausenschen Krankheit oder bei den Neurinomen von *Verocay*, mußte der Junge noch einmal ganz genau untersucht werden. Die Untersuchung von Kopf, Hals, Brust, äußeren Genitalien und Extremitäten ergab nichts Neues. Auch an den peripheren Nerven wurde nirgends etwas Abweichendes beobachtet.

In der Literatur fand ich keinen Fall von solitärem Neurofibrom an der beschriebenen Stelle in der Umgebung der Nase. Solitäre Neurofibrome sind bis jetzt in je einem Fall am Augenlid, N. opticus, acusticus und in der Zunge bekanntgeworden. Wir haben hier also eine noch nicht beschriebene Lokalisation des solitären Neurofibroms vor uns und müssen annehmen, daß es von einer der kleinen Nervenäste ausgegangen ist, die in dem entsprechenden Gebiete verlaufen.

Die Möglichkeit besteht natürlich, daß bei diesen Patienten in späterem Alter sich doch noch mehrere Tumoren entwickeln können.

Zum Schluß sei erwähnt, daß sich auch bei den Verwandten unseres Patienten keine derartigen Tumore fanden.

Digitized by Google

(Aus: The George Williams Hooper Foundation for Medical Research, University of California, San Francisco.)

Zur Theorie der experimentellen Otosklerose.

(Das Knochenbild der Otosklerose in seinen Beziehungen zur Osteodystrophia fibrosa und Osteogenesis imperfecta*.)

Von

Moritz Weber.

Mit 8 Textabbildungen.

(*Eingegangen am 1. Februar 1930.*)

Inhaltsverzeichnis.

Einleitung (S. 63).

I. Die Grundlage für die Beurteilung von Knochenerkrankungen (S. 64).
   1. Das normale Knochenbild (S. 64).
   2. Das pathologische Knochenbild (S. 67).

II. Das Knochenbild der Otosklerose (S. 70).
   1. Die Identität mit der lokalen Osteodystrophia fibrosa (S. 70).
   2. Das Zusammentreffen von Otosklerose und generalisierter Osteodystrophia fibrosa (S. 72).

III. Das Knochenbild der Osteogenesis imperfecta (S. 73).

IV. Die Beziehungen der Osteogenesis imperfecta zur Osteodystrophia fibrosa (S. 77).
   1. Die formalen Beziehungen (S. 77).
      a) Vergleich der Knochenbilder (S. 77).
      b) Theoretische Erklärung der Übereinstimmungen und Unterschiede (S. 79).
   2. Die kausalen Beziehungen (S. 81).
      a) Zusammentreffen von Osteogenesis imperfecta mit lokaler Osteodystrophia fibrosa (S. 81).
      b) Theoretische Erklärung für das Zusammentreffen von Osteogenesis imperfecta und lokaler Osteodystrophia fibrosa (S. 86).

V. Die Beziehungen der Osteogenesis imperfecta zur Otosklerose (S. 88).
   1. Das Vorkommen von Otosklerose auf dem Boden einer Osteogenesis imperfecta (S. 88).
      a) Osteogenesis imperfecta congenita und Otosklerose (S. 88).
      b) Osteogenesis imperfecta tarda und Otosklerose (S. 88).
   2. Die Theorien der Entstehung einer Otosklerose auf dem Boden einer Osteogenesis imperfecta (S. 89).
      a) Die Osteogenesis imperfecta als primäre Fehlanlage (S. 89).
      b) Die Osteogenesis imperfecta als Folge einer Dystrophie (S. 91).

* Mit Unterstützung des „John C. and Edward Coleman Memorial Fund".

Digitized by Google

VI. Ein Beitrag zur Theorie der Otosklerose (S. 92).
1. Allgemeines über Pathogenese und Ätiologie der Otosklerose (S. 92).
2. Über die Möglichkeiten der experimentellen Erzeugung der Otosklerose (S. 94).
a) Die indirekte Synthese auf dem Umweg über eine Osteogenesis imperfecta (S. 94).
b) Die Synthese als Teil einer generalisierten Osteodystrophia fibrosa (S. 98).
c) Die Synthese als reine lokale Osteodystrophia fibrosa (S. 99).
Zusammenfassung (S. 101).
Literaturverzeichnis (S. 103).

Einleitung.

Bestimmte Ergebnisse der Otoskleroseforschung haben dazu geführt, eine experimentelle Erzeugung der otosklerotischen Herderkrankung für möglich zu halten (*Wittmaack*[76]). Die in dieser Richtung angestellten Versuche befinden sich noch mehr oder weniger in ihren Anfangsstadien. Ihr Gelingen ist in erster Linie davon abhängig, ob aus der Analyse der pathologischen Veränderungen menschlicher Otosklerose das Wesen der Erkrankung erkannt wird, und ob die Versuchsanordnung für die Synthese am Tier den gewonnenen Erkenntnissen entsprechend aufgebaut werden kann.

Die zunächst unbekannte Ätiologie einer Krankheit wird ganz allgemein durch Beobachtungen und Schlußfolgerungen gefunden. Dabei spielt Intuition, Erfahrung und Ausdauer des Forschenden eine große Rolle. Das Ergebnis der Untersuchungen ist zunächst eine Hypothese, deren Richtigkeit durch das Tierexperiment erst zu beweisen ist. Ohne Belang für das schließliche Gelingen der Synthese ist es, wenn aus falschen Beobachtungen richtige Schlüsse gezogen werden. Führen hingegen richtige Beobachtungen zu falschen theoretischen Vorstellungen, dann ist ein Erfolg des Versuches weniger wahrscheinlich. Doch auch in diesem Falle ist die aufgewandte Arbeit nicht nutzlos gewesen, sofern nur die entwickelte Theorie selbst logisch aufgebaut wurde. So ist durch eine sich später als unrichtig erweisende Theorie sehr wohl eine Förderung der Erkenntnis ungelöster Probleme zu erwarten. Jede Hypothese hat jedoch nur so lange Gültigkeit, bis sie durch eine neue ersetzt wird, die das Naturgeschehen umfassender zu erklären vermag.

Die Untersuchungen früherer Autoren über die Otosklerose haben gezeigt, daß die Herderkrankung der Labyrinthkapsel fast niemals die einzige Veränderung im Organismus darstellt (Literatur, siehe *Duel*[22]). Die Kombination mit anderen Störungen, die sich sowohl dem Kliniker als auch dem Biochemiker und Pathologen darbieten, sind so mannigfaltiger Art, daß es nicht wundernimmt, wenn eine ganze Reihe von Theorien in bezug auf die Ätiologie und Pathogenese der Otosklerose entwickelt wurden. Ein solches Durcheinander und Widersprechen

Digitized by Google

finden wir — wie die Geschichte der Medizin lehrt — immer dann, wenn die prinzipiellen Grundvorstellungen, mit deren Hilfe die Beurteilung einer Erkrankung vorgenommen wurde, noch nicht genügend geklärt waren. Die Forschung ruht dann auf einem toten Punkt. Anstatt fortzuschreiten, bekämpfen sich die Autoren untereinander. In einem solchen Stadium scheint sich gegenwärtig auch die Erforschung des Otosklerose-problems zu befinden. Ein Ausweg aus diesem Chaos dürfte sich erst dann eröffnen, wenn es gelingt, eine Neuorientierung der Voraussetzungen vorzunehmen. Dadurch würde eine neue Verhandlungsbasis hergestellt werden. In bezug auf das Problem der Otosklerose muß diese neue Grundlage so beschaffen sein, daß sie es ermöglicht, den Kern des Problems herauszuschälen, d. h. das gemeinsame Prinzip für alle Fälle von Otosklerose zu erkennen. Wenn die sich daraus ergebende Theorie gegenüber den älteren Ansichten Anspruch auf Überlegenheit machen will, dann sollte sie es ferner ermöglichen, die bereits bekannten und sich bekämpfenden Anschauungen anderer Autoren zu überbrücken.

Um das Wesentliche der otosklerotischen Herderkrankung erfassen zu können, sind besonders die Beziehungen zu denjenigen Krankheiten von Bedeutung, auf deren Boden sich die Otosklerose erfahrungsgemäß mit „besonderer Vorliebe" entwickelt. Es ist anzunehmen, daß dieses Zusammentreffen nicht rein zufällig ist, sondern daß zwischen der Allgemeinerkrankung und der Herderkrankung ätiologische Berührungspunkte bestehen. Da die Otosklerose vor allem eine Knochenerkrankung ist, so sind naturgemäß die Beziehungen der Herderkrankung zu den generalisierten Knochenerkrankungen des Skeletts von besonderer Wichtigkeit. In erster Linie sind da die Osteodystrophia fibrosa (Ostitis fibrosa *von Recklinghausen* und *Paget*sche Krankheit) und die Osteogenesis imperfecta (Osteopsathyrosis oder „brittle bones" oder fragilitas ossium) zu nennen, bei denen schon mehrfach von seiten anderer Autoren eine Otosklerose beobachtet worden ist. Eigene Untersuchungen über das Wesen jeder dieser Erkrankungen veranlassen mich, die Beziehungen der Otosklerose gerade zu diesen Skeletterkrankungen abzuhandeln.

I. Die Grundlage für die Beurteilung von Knochenerkrankungen.

1. Das normale Knochenbild.

Ehe an die Frage der Beziehungen der Otosklerose zur Osteodystrophia fibrosa und Osteogenesis imperfecta herangetreten wird, sollen zunächst, als grundlegende Voraussetzung für die folgenden Untersuchungen, die neuen Gesichtspunkte festgelegt werden, nach denen in Zukunft die Beurteilung pathologischer Prozesse am Knochen ganz allgemein vorgenommen werden sollte.

Digitized by Google

Die Grundlage für das Verständnis pathologischer Veränderungen überhaupt ist die Kenntnis der normalen Verhältnisse. Somit ist auch der normale Knochen der Maßstab für die Beurteilung von Knochenveränderungen. Es erhebt sich die Frage: „Was stellt im Prinzip der normale Knochen dar?" Auf Grund eigener Untersuchungen (*Weber*[70]) möchte ich diese Frage folgendermaßen beantworten: „Der normale Knochen ist ein räumliches Konglomerat von Teilstücken verschiedener Wertigkeit. Jedes dieser Elemente verkörpert eine bestimmte, im Augenblick des Todes arretierte Phase der zeitlichen Entwicklung des Knochens in bezug auf seine Ontogenese und Phylogenese." Ordnet man diese „*Zeitphasen*" in der Reihenfolge ihres ontogenetischen bzw. phylogenetischen Auftretens, so ergibt sich eine „*Reihe*", die sich aus den einzelnen Entwicklungsstufen des Knochens aufbaut. Diese Reihe habe ich in ihrer Gesamtheit als das „*knochenbildende System*" bezeichnet. Vorerst lassen sich morphologisch mit Sicherheit fünf Stufen dieses Systems unterscheiden:

1. *Die Grundstufe.* Sie besteht aus mesenchymalem Gewebe mit stern- oder leicht spindelförmigen Mutterzellen. In ihrer reinsten Form liegt sie im Gerüstmark vor. Das mesenchymale Gewebe hat in bezug auf das knochenbildende System niedrigste Wertigkeit.

2. *Das Stadium der Differenzierung und Vermehrung der Intercellularsubstanz.* Es entstehen zwei Produkte: a) Die Differenzierung führt einerseits zu einem *fibrösen Gewebe* mit ziemlich dichtliegenden, spindeligen Zellen. Fast zu gleicher Zeit vermehrt sich die Intercellularsubstanz zwischen den Zellen. Sie färbt sich im Hämatoxylin-Eosinpräparat rosa (*fibroblastisches Osteoid*); b) andererseits findet eine Differenzierung zu blasigen Zellen statt, zwischen denen im Hämatoxylin-Eosinpräparat eine zuerst rötliche, später bläuliche Matrix gelegen ist (*Chondroid, Knorpel*).

3. *Das Stadium der „Kernbildung".* Durch Verkalkung der im vorigen Stadium entstandenen Produkte entstehen die „*Kerne*": a) Der *fibroblastische „Kern"*, d. h. der *Faserknochen* oder geflechtartige Knochen (fälschlich sog. metaplastischer Knochen) kommt durch Verkalkung des fibroblastischen Osteoids zustande. Die Farbe der Intercellularsubstanz ist dann rotblau. Es ist keine lamellöse Struktur erkennbar. Feinere und gröbere Fasern liegen parallel oder geflechtartig innerhalb der Grundsubstanz. Die eingeschlossenen Zellen liegen unregelmäßig. Die Zellen haben nur einige plumpe Ausläufer, die im Schliff oder im Thionin-Pikrinsäurepräparat meist — wenn auch nur schwer — zur Darstellung gebracht werden können. Osteoblasten in epithelartiger Anordnung finden sich bei der Bildung des fibroblastischen Kernes an der Außenseite der Neubildung nicht vor. b) Der *knorpelige „Kern"*; er entsteht durch die Verkalkung des Chondroids bzw. des Knorpels.

Digitized by Google

4. Das Stadium der Schalenknochenbildung. Auf die vorher entstandenen „Kerne" wird durch die Tätigkeit von Osteoblasten, die in epithelartigen Reihen angeordnet sind, der lamellöse Knochen („Schalenknochen" *Weidenreichs*[75]) abgelagert. Die neugebildete Substanz ist anfangs ein Osteoid und verkalkt erst anschließend. Die innerhalb der Lamellen liegenden Zellen des fertigen Knochens haben einen zierlichen, länglichen Leib, der parallel zum Verlauf der Lamellen gerichtet ist. Die Ausläufer der Zellen sind sehr zart und lang, mit vielen feinsten Verzweigungen. Der Schalenknochen unter dem Periost (sog. lamellöser Faserknochen, *Kölliker*[38]) enthält *Sharpey*sche Fasern, die bei der Ablagerung mit eingebaut wurden. Im übrigen wird der Schalenknochen um Gefäße abgelagert. Die Osteoblasten selbst stammen vermutlich von den Gefäßwandzellen ab und damit vom Mesenchym (*Hueck*[35], *Herzog*[34]). Der um die Gefäße gebildete Knochen ergibt das *Havers*sche System, das Osteon. Für den Verlauf des Osteons wirkt das Gefäß richtunggebend. Das Osteon stellt die höchste Einheit des knochenbildenden Systems dar. Es hat somit — wie überhaupt der lamellöse Knochen — die höchste Wertigkeit innerhalb des Systems.

5. Das Stadium der Resorption. Es stellt eine der wichtigsten Phasen des knochenbildenden Systems dar. Die Resorption kann jedes der vorgehend beschriebenen, bereits vollendeten Stadien angreifen oder auch ihre Entwicklung unterbrechen. Von besonderer „formender" Bedeutung ist natürlich die Resorption der Hartsubstanzen („Kerne", Schalenknochen). Die Resorption kann durch Osteoclasten (Riesenzellen) oder durch Gefäße (*Pommer*[55]) stattfinden. In jedem Fall bestehen nahe Beziehungen zum Gefäßsystem.

Die Zusammensetzung der soeben beschriebenen „Zeitphasen" des knochenbildenden Systems zu einer organischen Einheit ergibt das „*Knochenbild*". Auf den ersten Blick mag es erscheinen, als ob das Knochenbild bei ein und demselben Individuum verschieden sei. Es müssen daher diejenigen Faktoren aufgesucht werden, die diese Variabilität bedingen, so daß man sie in die Rechnung als bekannte Größen einsetzen kann.

Von entscheidender Bedeutung ist zunächst der *Ort*, an dem das zu untersuchende Material entnommen wird. Das Knochenbild bietet an verschiedenen Stellen des Skeletts natürlich unterschiedliche Bilder dar. Diese Unterschiede sind durch die genetischen Beziehungen bedingt, die die einzelnen „Zeitphasen" zu den zu untersuchenden Gebieten besitzen. So sieht das Knochenbild eines knorpelig vorgebildeten Knochens — besonders in der Jugend, später verwischt sich der Unterschied — ganz anders aus als das eines bindegewebig angelegten. Es ist also die Zusammensetzung des Knochenbildes bei ein und demselben Individuum verschieden in bezug auf den *Raum*, d. h. den Ort der Entnahme.

Digitized by Google

Außerdem ist das *Alter* des Individuums von ausschlaggebender Bedeutung für das Aussehen des Knochenbildes. Im Laufe der Lebenszeit finden durch fortgesetzte Transformations- und Regenerationsvorgänge bedeutende Änderungen des Knochens statt, vor allem auch dadurch, daß sich die Korrelation zwischen Anbau und Abbau allmählich verschiebt. Im wachsenden Knochen ist der Anbau größer als der Abbau, im ausgewachsenen etwa gleich dem Abbau; und im Senium wird der Abbau allmählich größer als der Anbau. Es ist somit die Zusammensetzung des Knochenbildes weiterhin wesentlich abhängig von der *Zeit*, d. h. dem Alter des Individuums.

Das Knochenbild ein und desselben Individuums unterliegt also normalerweise in bezug auf Raum und Zeit einer gewissen Variabilität. Berücksichtigt man diese Schwankungen, so ergibt sich für das normale Skelett jeweils eine ganz bestimmte ideale Zusammenfügung der einzelnen Phasen des knochenbildenden Systems. Dieses hypothetische Bild des normalen Knochens habe ich als das „*normale Knochenbild*" bezeichnet.

2. Das pathologische Knochenbild.

Während sich der normale Knochen aus einem Konglomerat von normalen Zeitphasen zusammensetzt, stellt der pathologisch veränderte Knochen ein räumliches Konglomerat von pathologisch veränderten Zeitphasen dar. Jede Stufe der Wertigkeit kann dabei für sich, ihr eigentümliche, Veränderungen aufweisen.

a) *Quantitativ bestimmte Veränderungen.* Einmal kann es zu einer Vermehrung, ein anderes Mal zu einer Verminderung der Grundstufe kommen. Eine Vermehrung des mesenchymalen Gewebes ist Ausdruck einer Reizung, die die Wurzel des Systems betroffen hat. Der Impuls pflanzt sich in normaler oder pathologischer Weise fort, je nachdem gleichzeitig eine progressive oder regressive Wachstumstendenz vorhanden ist. Es werden also die nächsten Stadien (Differenzierung, „Kernbildung") in mehr oder weniger starkem Maße reaktiv, als Folge der Erhöhung der Grundstufe, in Erscheinung treten. Eine Verminderung des mesenchymalen Gewebes im Vergleich zur Norm deutet hingegen auf eine Hemmung hin. Ihre Folge wird sein, daß auch die nächsten Stufen in vermindertem Maße zur Ausbildung gelangen. Mitunter kann die höchste Stufe, der Schalenknochen oder das Osteon, fehlen. Man kann dann — in Analogie zum Blutbild — von einer „*Linksverschiebung*" sprechen.

Ferner kann die Korrelation zwischen Anbau und Abbau gestört sein. Solche Störungen beeinflussen vor allem die anatomische Form des Knochens. Ist der Anbau im Vergleich zum Abbau stark erhöht, dann ergibt sich eine Verdickung des Knochens (absolute Vermehrung). Kommt es bei normalem Anbau zu verminderter Resorption, dann erfolgt ebenfalls eine Verdickung, die jedoch die absolute Menge des nor-

Digitized by Google

malerweise gebildeten Knochens nicht übersteigt (relative Vermehrung). Liegt hingegen eine starke Verminderung des Anbaus bei gleichzeitiger Erhöhung der Resorptionsprozesse vor, dann resultiert eine Verdünnung des Knochens (absolute Verminderung). Wenn bei vermindertem Anbau die Resorptionsvorgänge sich innerhalb normaler Grenzen bewegen, so ergibt sich ebenfalls eine Verdünnung, die aber nur eine relative ist (relative Verminderung). Dasselbe tritt ein, wenn bei gleichzeitiger Erhöhung von Anbau und Abbau die Summe der Abbauvorgänge überwiegt.

b) *Qualitativ bestimmte Veränderungen.* Außer den soeben genannten allgemeinen qualitativen Störungen des Mengenverhältnisses der einzelnen Phasen untereinander und der Korrelation von Anbau und Abbau, können qualitative Störungen auftreten. Diese betreffen außer der Form der Zellen vorwiegend die Zusammensetzung der Intercellularsubstanz. Es ist denkbar, daß unter pathologischen Umständen im Stadium der Differenzierung die eine Intercellularsubstanz in die andere übergeht, oder daß gar eine neue, dem Normalen fremde Matrix (Zwischenstufe zwischen Chondroid und Osteoid) zustandekommt, eine Möglichkeit, die für das Metaplasieproblem von Bedeutung ist.

Eine der größten Streitfragen der qualitativen Knochenpathologie ist das Problem der Halisterese (*Christeller*[15], *Axhausen*[13]). Ich bin überzeugt, daß identische histologische Bilder sowohl durch Entkalkung als auch durch mangelhafte Verkalkung zustandekommen können. Es ist daher meines Erachtens vom morphologischen Standpunkt aus unmöglich, allein aus dem pathologischen Zustandsbild — im Augenblick des Todes — die Bewegungsrichtung des chemischen Prozesses zu erschließen, d. h. zu entscheiden, ob es sich um ein junges mißgebildetes oder um ein altes degeneriertes Knochengewebe handelt. Sowohl die Zellen als auch die Intercellularsubstanz können in jedem Falle gleiche Bilder ergeben, deren Entstehungsmodus dann auch durch die Thioninmethode nicht zu erkennen sein dürfte. Vielleicht lassen sich mit Hilfe des Polarisationsmikroskops oder durch Analyse der Umgebung (Kittlinie usw.) gewisse Rückschlüsse ziehen. In jedem Falle — das steht fest — liegt eine qualitativ minderwertige Substanz vor. Gerade diese Frage ist von besonderer prinzipieller Bedeutung für die Burteilung des Knochenbildes der Otosklerose sowohl wie des der Osteogenesis imperfecta und Osteodystrophia fibrosa.

c) *Räumlich bestimmte Veränderungen.* Auch bei der Beurteilung pathologischer Knochenveränderungen ist es nicht gleichgültig, an welcher Stelle des Skeletts das Material entnommen wurde. In erster Linie spielen die genetischen Beziehungen der einzelnen pathologisch veränderten Phasen zu ganz bestimmten Orten eine bedeutende Rolle, ferner sonstige örtliche Besonderheiten. So können typische Störungen des Kno-

Digitized by Google

chens dort auftreten, wo Knorpel gelegen hat oder sich noch findet, wo Sehnen einstrahlen, wo anatomisch bedingte eigenartige Zirkulationsverhältnisse vorliegen oder besondere mechanische Beanspruchungen stattfinden.

d) *Zeitlich bestimmte Veränderungen.* Ganz besonders bedeutungsvoll für die Beurteilung pathologisch veränderten Knochens ist die Frage nach dem Alter des betreffenden Individuums. Wissen wir doch, daß bestimmte Altersstufen zu ganz bestimmten Erkrankungen disponieren (Kindheit, Pubertät, Gravidität, Klimakterium, Senium). Es kann allein schon das Alter zu einer Beschleunigung, zu einem Stillstand oder zu einer Rückwärtsbewegung des gesamten Knochenbildungsprozesses führen, so daß es sich von entscheidendem Einfluß auf den Ablauf pathologischer Prozesse erweist.

Das normale Knochenbild kann also in quantitativem, qualitativem, räumlichem und zeitlichem Sinne Veränderungen durchmachen. Berücksichtigt man diese Faktoren, so kann man für eine generalisierte Knochenerkrankung ein ideales Knochenbild aufstellen, das mit wenigen Worten das Wesen der jeweils vorliegenden Erkrankung umschreibt. Dieses hypothetische Bild als Funktion von quantitativ, qualitativ, räumlich und zeitlich bestimmten Veränderungen habe ich — in Analogie zum Blutbild — als das *„pathologische Knochenbild"* bezeichnet.

Handelt es sich nicht um eine Erkrankung des gesamten Skeletts, sondern nur um eine örtlich begrenzte Erkrankung des knochenbildenden Systems, so läßt sich auch für ein solches umschriebenes Gebiet ein hypothetisches Bild der dort vorliegenden Prozesse entwerfen. Es muß dann natürlich festgestellt werden, ob das übrige Skelett ein normales oder pathologisches Knochenbild darbietet. Liegt auch in der Umgebung eine pathologische Veränderung vor, so ist es natürlich von besonderem Interesse, zu erfahren, ob diese Veränderungen prinzipiell mit denen des örtlich begrenzten Gebietes parallel laufen, oder ob sie etwa grundsätzlich abweichender Natur sind.

Nach diesen neuen Gesichtspunkten soll in bezug auf das vorliegende Problem vorgegangen werden. Im einzelnen soll versucht werden, die folgenden Fragen zu beantworten: Welchen Aufbau zeigt das hypothetische pathologische Knochenbild der Otosklerose, der Osteodystrophia fibrosa und der Osteogenesis imperfecta? Welche Beziehungen bestehen zwischen diesen Knochenbildern? Was läßt sich für die Pathogenese, Ätiologie und experimentelle Erzeugung der Otosklerose aus der bekannten Tatsache schließen, daß das Knochenbild der Otosklerose zusammentrifft einmal mit einer generalisierten Osteodystrophia fibrosa und ein anderes Mal mit einer Osteogenesis imperfecta?

Digitized by Google

II. Das Knochenbild der Otosklerose.

1. Die Identität mit der lokalen Osteodystrophia fibrosa.

Eigene, mehrere Jahre lang fortgesetzte Studien (*Weber*[69, 72]) über die Natur der Osteodystrophia fibrosa (sog. Ostitis fibrosa) gaben Veranlassung, die bereits früher von anderen Autoren (*Manasse*[47], *O. Mayer*[51] u. a.) vermuteten Beziehungen der Otosklerose zur Osteodystrophia fibrosa eingehend zu analysieren. Die wesentlichsten Ergebnisse dieser Untersuchungen (*Weber*[72]) sollen hier in Kürze aufgeführt werden, da sie für die Beurteilung des Knochenbildes der Otosklerose von Bedeutung sind.

Beide Erkrankungen, die Otosklerose sowohl wie die Osteodystrophia fibrosa, lassen sich als einen degenerativ-reaktiven Vorgang auffassen: Eine, vermutlich auf dem Wege über das Gefäßsystem vermittelte, Dystrophie verursacht eine Degeneration des alten Knochens bzw. des Knorpels. Dadurch kommt es zu einer Reizung des knochenbildenden Systems, die sich in Resorption (Osteoclasten) und in damit verbundenem gleichzeitigen Auftreten von jungem, undifferenziertem mesenchymalen Gewebe äußert. Von diesem jugendlichen „Keimgewebe" aus — als der Grundstufe des knochenbildenden Systems — erfolgt eine erneute Differenzierung in: fibröses Markgewebe, fibroblastisches Osteoid und fibroblastische „Kernbildung" (sog. geflechtartiger Knochen der Autoren). An dieser Differenzierung beteiligen sich auch die auf das Gefäßsystem eingestellten Elemente. Die höchste Einheit des knochenbildenden Systems, das Osteon, kommt nicht zur Entwicklung, ebensowenig wie ein lamellöser Knochen überhaupt. Das Fortschreiten der Differenzierung, die Progression, wird vielmehr durch regressive Störungen unterbrochen, die vielleicht durch dieselbe Dystrophie verursacht werden, durch die der primäre Anstoß zur Entstehung der ganzen Erkrankung gegeben wurde. Dadurch kommt es zu einer Reihe von Fehldifferenzierungen: fibromähnliches Gewebe, hyaline Gebiete, Inseln dystrophischer Verkalkung, verpuffter, mißgebildeter Faserknochen, blut- und lymphgefüllte Cysten. Es handelt sich dabei weder um normale Bildungen noch um echte Tumoren, sondern um eigenartige Fehlbildungen. Durch Steigerung des Reizes entstehen Hyperplasien. Solche Bildungen sind unter dem Namen „braune Tumoren" wohl bekannt. In Wirklichkeit sind es resorptive Neubildungen oder Pseudotumoren. Sie wurden als Hamartoplasien bezeichnet (*Weber*[71]). Als eine solche *Hamartoplasie unter dem Bilde einer Osteodystrophia fibrosa* kann auch die Otosklerose aufgefaßt werden.

Der Ausdruck „Hamartoplasie" bezeichnet somit eine Mißbildung als Resultat einer Fehldifferenzierung aus einem jugendlichen Keimgewebe, das jedoch nicht aus fetaler Anlage stammt, sondern erst später (intra- oder extrauterin) neu aufgetreten ist als Folge einer Reizung des knochenbildenden Systems, dessen Grund-

Digitized by Google

stufe ursprünglich in normaler Menge vorhanden war. Für das Zustandekommen solcher Prozesse liegen infolge der großen Regenerationskraft die Verhältnisse beim Knochengewebe besonders günstig. Es handelt sich also weder um eine aus fehlerhafter, fetaler Anlage hervorgegangene Mißbildung (Hamartie, *Albrecht*), noch um eine daraus entstandene Hyperplasie (Hamartom), noch um einen daraus gewachsenen Tumor (Hamartoblastom).

Ein Vergleich der Otosklerose mit der Osteodystrophia fibrosa zeigt, daß die Histogenese beider Erkrankungen identisch ist. Das Knochenbild der am Ende der Entwicklung vorliegenden Otosklerose gleicht dem einer lokalisierten Osteodystrophia fibrosa. Man könnte die Otosklerose geradezu als eine „*Osteodystrophia otosclerotica*" auffassen. Sie kann — wie von anderer Seite mehrfach betont wurde — in einer nichthyperplastischen Form auftreten, dann wäre sie eine einfache lokale Osteodystrophia fibrosa, bei der die Abbauvorgänge etwa dem Anbau entsprechen. Meist liegt jedoch eine hyperplastische (lokale hyperostotisch-porotische bzw. sklerotische) Form vor in Gestalt eines Pseudotumors (Hamartoplasie). Es wäre dann bei gleichzeitig gesteigertem An- und Abbau der Anbau stärker erhöht als der Abbau. Nur diese lokal begrenzten Veränderungen innerhalb der Labyrinthkapsel dürfen als wirkliche Otosklerose, als „*genuine Otosklerose*" bezeichnet werden. Für das *Knochenbild der Otosklerose* ergibt sich also: *postfetale* (*oder fetale?*) *lokale Reizung und Fehldifferenzierung des knochenbildenden Systems mit relativer* (*nicht hyperplastische Form*) *oder absoluter* (*hyperplastische Form*) „*Linksverschiebung*" *des Knochenbildes*. Bei der gewöhnlichen lokalen Osteodystrophia fibrosa handelt es sich in der Regel um eine postfetale Reizung. Doch wurden von *Frangenheim*[28] gewisse Fälle von Frakturen bei Neugeborenen auf eine intrauterine Osteodystrophia fibrosa zurückgeführt. Die Frage, ob bei der Otosklerose eine fetale oder postfetale Reizung vorliegt, soll einstweilen offen bleiben. Doch sei erwähnt, daß — mit Ausnahme eines zweifelhaften Falles (*Goldinberg*[33]) — meines Wissens noch niemals eine typische Otosklerose beim Neugeborenen beobachtet werden konnte.

Die Lokalisation der otosklerotischen Herde an typischen Stellen innerhalb der Labyrinthkapsel wird aller Wahrscheinlichkeit nach durch die sich dort befindenden Knorpelreste bestimmt (*Eckert-Möbius*[24, 25]). Es wäre denkbar, daß die in Frage kommende dystrophische Stoffwechselstörung so geartet ist, daß sie zuerst und in besonderem Maße den Knorpel schädigt. Als Folge der Degeneration des Knorpels würden Riesenzellen auftreten, um das abbaufähige Gewebe zu entfernen. Die Vielzahl der Kerne innerhalb der Riesenzellen, sowie ihre Entstehung überhaupt, ist mit Kernagglutination erklärt worden (*Geschickter, Copeland, Bloodgood*[31]). In jedem Fall, auch wenn man dieser Ansicht nicht beipflichten will, sondern die Riesenzellen als abortive Gefäßsprosse auffaßt (*Konjetzny*[39]) oder einfach als Abkömmlinge des Mesenchyms (*Maximow*[48]), kommt

Digitized by Google

es gleichwohl zur Reizung des knochenbildenden Systems in der Umgebung des Knorpels, zu erneuter Differenzierung und Fehlbildung. Es könnte also im Hinblick auf die Knorpelreste eine generalisierte Stoffwechselstörung zu einer lokalen Osteodystrophia fibrosa führen. Da man über die Veränderungen des übrigen Skeletts bei der Otosklerose noch so gut wie nichts weiß, so kann die Möglichkeit nicht von der Hand gewiesen werden, daß die generalisierte Stoffwechselstörung regelmäßig auch zu Veränderungen an etwa noch vorhandenen Knorpelresten des übrigen Skeletts führt. Sollten diesbezügliche Untersuchungen diese Möglichkeit jedoch ausschließen, dann ist es allerdings wahrscheinlicher, daß der Entstehung der Otosklerose — wenn man sie als lokale Osteodystrophia fibrosa auffaßt — eine lokale Stoffwechselstörung zugrunde liegt.

Eine kürzlich von *Geschickter, Copeland* und *Bloodgood*[31] veröffentlichte Arbeit über „Ostitis fibrosa und Riesenzellentumor" vertritt den Standpunkt, daß die Knorpelreste regelmäßig als Determinationsfaktor bezüglich des Ortes bei der Entstehung der Epulis anzusehen sind. Wenn man sich daran erinnert, daß *Weber*[72] glaubte — auf Grund histologischer Studien über die Osteodystrophia fibrosa — die Otosklerose als eine Art intraossöser Epulis des Felsenbeins auffassen zu dürfen, so ist diese Schlußfolgerung der drei Amerikaner, die aus ganz anderen Erwägungen heraus für die lokale Osteodystrophia fibrosa und die Epulis gezogen wurden, außerordentlich bedeutungsvoll für das Otoskleroseproblem. Es ist damit eine wichtige pathogenetische Beziehung hergestellt, die zweifellos für die ätiologischen Zusammenhänge wichtig ist. Jedenfalls kann eine innerhalb der Labyrinthkapsel auftretende degenerative Knorpelstörung die eigentümliche Lokalisation und die Doppelseitigkeit der otosklerotischen Herde erklären.

2. Das Zusammentreffen von Otosklerose und generalisierter Osteodystrophia fibrosa.

Wie die Literatur zeigt, sind Fälle beschrieben worden, in denen sich auf dem Boden einer generalisierten Osteodystrophia fibrosa eine Otosklerose entwickelte (*O. Mayer*[49] u. a.). Über die Möglichkeit einer histologischen Diagnose „Otosklerose" in solchen Fällen ist folgendes zu sagen: Nach *Christeller*[15, 16] unterscheidet man heute zwei Erscheinungsformen der generalisierten Osteodystrophia fibrosa: 1. die mit Pseudotumoren und evtl. Cysten verlaufende *v. Recklinghausen*sche Erkrankung (Ostitis fibrosa im engeren Sinne) und 2. die ohne solche Pseudotumoren und Cysten vorkommende *Paget*sche Erkrankung (sog. Osteitis deformans). Da das Knochenbild der Otosklerose dem einer lokalisierten Osteodystrophia fibrosa gleicht, so kann die histologische Diagnose „genuine Otosklerose" nur in solchen Fällen von generalisierter Osteodystrophia fibrosa gestellt werden, in denen dennoch die Herdnatur einwandfrei erkennbar ist.

Digitized by Google

Das dürfte meines Erachtens nur bei der *v. Recklinghausen*schen Erkrankung möglich sein und auch nur dann, wenn die betreffenden Veränderungen in der Labyrinthkapsel selbst einen Pseudotumor darstellen. Eine Diagnose „genuine Otosklerose" bei *Paget*scher Erkrankung dürfte auf Grund der soeben gegebenen Definition nicht möglich sein. Findet sich bei einer *Paget*schen Erkrankung oder überhaupt bei einer Form der generalisierten Osteodystrophia fibrosa eine Stapesankylose, und ist die Herdnatur der Erkrankung nicht erkennbar, so dürfte der vorliegende Prozeß — soweit es sich nicht um eine reine Verkalkung des Ringbandes handelt — als Folge einer einfachen generalisierten Osteodystrophia fibrosa anzusehen sein. Die sich hieraus ergebenden scheinbaren Widersprüche zwischen der fälschlich sog. „klinischen Otosklerose" und der pathologisch-anatomischen Diagnose wurden in einer kürzlich erschienenen amerikanischen Arbeit (*Weber*[72]) im einzelnen abgehandelt und aufgeklärt.

Damit auf dem Boden einer generalisierten Osteodystrophia fibrosa eine Otosklerose entstehen kann, bedarf es, theoretisch gesprochen, einer lokalen Steigerung der der Erkrankung zugrunde liegenden dystrophischen Stoffwechselstörung. Liegt der gesamten Skeletterkrankung eine generalisierte Stoffwechselstörung zugrunde, so ist denkbar, daß die Steigerung, die zum Pseudotumor führt, von den Knorpelresten und ihren Abbauprodukten selbst herrührt. Die Vorbedingung ist, daß noch genügend solcher Knorpelreste vorhanden sind. Andererseits könnte natürlich auch eine lokale Reizung (Stauung?), die vielleicht durch den anfänglichen Prozeß verursacht ist, oder aber mit ihm nicht in Beziehung steht, zur Entstehung der lokalen Hyperplasie bei der generalisierten Osteodystrophia fibrosa geführt haben.

Die Erkenntnis, daß das Knochenbild der Otosklerose dem einer lokalisierten einfachen oder hyperplastischen Form der Osteodystrophia fibrosa gleicht, ist von großer Bedeutung für die Beziehungen zwischen Osteogenesis imperfecta und Otosklerose. Bevor in die nähere Untersuchung dieser Frage eingegangen wird, soll zunächst das Knochenbild der Osteogenesis imperfecta selbst aufgesucht werden.

III. Das Knochenbild der Osteogenesis imperfecta.

Seit der klassischen Darstellung, die uns *von Recklinghausen*[56] über das Wesen der Osteogenesis imperfecta („myeloplastische Malacie") hinterlassen hat, sind eine große Reihe von Arbeiten über diese Erkrankung erschienen. Erst kürzlich sind sie von *Dietrich*[19] kritisch zusammengefaßt worden.

Die Fortschritte in der Erkenntnis vom Bau des Knochengewebes in den letzten Jahren haben mich veranlaßt, das Wesen der Osteogenesis imperfecta auf Grund eigener Untersuchungen nach neuen Ge-

Digitized by Google

sichtspunkten darzustellen (*Weber*[73]). Im Hinblick auf die eingangs auseinandergesetzten Grundlagen für die Beurteilung von Knochenerkrankungen lautet die Frage nach dem Wesen der Osteogenesis imperfecta: „Wie haben sich im Vergleich zu einem normalen Neugeborenen — unter Berücksichtigung räumlicher Verschiedenheiten — die Zeitphasen des normalen knochenbildenden Systems prinzipiell in quantitativer und qualitativer Hinsicht geändert, damit das räumliche Konglomerat des bei der Osteogenesis imperfecta beobachteten pathologischen Knochenbildes entstehen konnte?" Mit diesem Grundgedanken wurde das Skelettsystem eines Falles von Osteogenesis imperfecta congenita untersucht. Um auf analytischem Wege zu einem ungetrübten hypothetischen Bilde vom Wesen der Erkrankung gelangen zu können, war es notwendig, die Knochenverhältnisse in der Umgebung der Frakturen zunächst außer acht zu lassen. Obwohl zwar die Frakturen unbedingt zum klinischen Bilde der Erkrankung gehören, sind sie doch als etwas Sekundäres anzusehen, als eine rein mechanisch bedingte Folgeerscheinung jener primären, das eigentliche Wesen der Erkrankung ausmachenden Störung. Die Knochenveränderungen an den Frakturen können also erst verstanden werden, wenn das Wesen bzw. das Knochenbild der Osteogenesis imperfecta im Prinzip festliegt. Zusammenfassend ergab sich auf Grund meiner Untersuchungen für das Wesen der Erkrankung folgendes:

1. Die Osteogenesis imperfecta ist eine *generalisierte Erkrankung des knochenbildenden Systems*. Alle Phasen zeigen Abweichungen von der Norm. So kommt es, daß das gesamte Skelettsystem gleichzeitig erkrankt ist. Die scheinbaren Unterschiede im Befallensein einzelner Skelettabschnitte erklären sich zwanglos aus den verschiedenen genetischen Beziehungen, die die einzelnen Elemente des knochenbildenden Systems zu den betreffenden Gebieten besitzen.

2. Die Erkrankung ist *angeboren*. Ihr Ursprung läßt sich weit in die intrauterine Periode zurückverfolgen.

3. Das Knochenbild deutet auf eine *Hemmung* der Entwicklung hin. Diese offenbart sich in passivem und aktivem Sinne.

4. Der passive Ausdruck der Hemmung ist etwas Negatives, das *Fehlen des lamellösen Knochens*. Damit fehlt auch das von lamellösem Knochen (Schalenknochen) gebildete Osteon, die höchste Einheit des knochenbildenden Systems. Es sind entweder keine Osteoblasten in Reihen vorhanden oder sie können die ihnen zugeschriebene Funktion nicht ausüben.

5. Diese Hemmung tritt nicht erst sekundär auf, sondern sie ist *primär*, d. h. niemals vorher ist es im ganzen Skelett zur Bildung von lamellösem Knochen gekommen. Bei einem normalen Neugeborenen ist regelmäßig bereits reichlich Schalenknochen vorhanden. Theoretisch

Digitized by Google

betrachtet könnte das Fehlen des lamellösen Knochens auch als eine zeitliche Störung im Vergleich zur Norm aufgefaßt werden, als eine Verspätung, wenn eine Bildung von lamellösem Knochen doch noch stattfinden sollte. Solche Verhältnisse liegen offenbar bei der Osteogenesis imperfecta tarda vor. Meist setzt jedoch der Tod der weiteren Entwicklung ein Ende (Osteogenesis imperfecta congenita), so daß die Verspätung nicht mehr eingeholt werden kann.

6. Die aktive Seite der Hemmung kommt in dem positiv greifbaren Gewebe zum Ausdruck. Die Analyse des Knochenbildes zeigt, daß die *Grundstufe stark verringert* ist, daß das *Stadium der Differenzierung ebenfalls gering* ist. *Das tatsächlich vorhandene Knochengewebe besteht bei der Osteogenesis imperfecta aus Faserknochen.* Da der Faserknochen als „Kern" erkannt wurde, so kann man sagen: *„Die Knochenentwicklung ist auf dem Stadium der „Kernbildung" stehen geblieben."* Das bezieht sich auch auf den knorpligen „Kern". Es zeigt sich nämlich, daß Knorpel noch in reichlichem Maße vorhanden ist, daß er normal eröffnet wurde und präparatorisch offenbar quantitativ normal verkalkt ist.

7. Die passive und die aktive Komponente der Hemmung kommen als Gesamtheit, als organische Einheit gesehen, im Knochenbild der Osteogenesis imperfecta zum Ausdruck. Sie führen zu einer *„Linksverschiebung" des Knochenbildes.* Würde man die einzelnen Stadien des knochenbildenden Systems — links beginnend — quantitativ graphisch darstellen, so würde sich zeigen, daß der Schwerpunkt der Anbauvorgänge in sich, im Vergleich zum Normalen, nach links gerückt ist. Das jüngste Stadium, das differenzierte mesenchymale Gewebe (ganz links), ist quantitativ verringert („myeloplastische" Malacie). Das ganz rechts gelegene Stadium, das den Höhepunkt der Entwicklung darstellt, der lamellöse Knochen, fehlt vollständig. Die mittleren Stadien, die Vorbereitung zur „Kernbildung" und die „Kernbildung" selbst, sind offenbar vermehrt. Diese Vermehrung ist jedoch nur eine relative. Sie kommt dadurch zustande, daß ein Abbau des in normaler Menge gebildeten Faserknochens durch lakunäre Resorption nicht stattfindet, denn *Osteoclasten fehlen vollständig.* Es besteht also in bezug auf die Korrelation der Summe des Anbaus zu der des Abbaus ein Gleichgewicht. Ob eine diffuse Resorption durch Halisterese stattfindet, kann aus Mangel einwandfreier technischer Methoden nicht entschieden werden. Bekanntlich hat *von Recklinghausen* geglaubt, daß ihm der Nachweis solcher „thryptischen" Prozesse gelungen sei (vgl. die Kritik *Axhausens*[3]). Er hat dazu eine besondere Thioninmethode ausgearbeitet. Ich halte in Übereinstimmung mit anderen Autoren die Thioninmethode für nicht beweiskräftig genug, um so mehr, als es noch niemandem wieder gelungen ist, auch nur annähernd so prächtige Bilder herzustellen, wie sie in dem Buche *von Recklinghausens*[56] abgebildet sind (*Schmorl*[60]). Außerdem stehen, wie oben aus-

Digitized by Google

geführt wurde, der Möglichkeit einer morphologischen Erkennung der Kalkberaubung theoretische Bedenken entgegen.

8. Der vorhandene Faserknochen zeigt schwere pathologische Veränderungen, die sowohl die eingeschlossenen Zellen, als auch die Intercellularsubstanz betreffen. Der Kalkgehalt der Matrix scheint zwar quantitativ nicht verringert zu sein, doch liegt zweifellos eine schwere qualitative Störung vor. Diese kommt dadurch zum Ausdruck, daß die Grundsubstanz bald ein körnig-krümeliges, bald ein mehr scholliges und gefleckte Aussehen aufweist. Die eingeschlossenen Zellen zeigen ebenfalls Veränderungen: Sie sind eigentümlich blasig und rund und lassen kaum Fortsätze erkennen. Die Kerne sind ebenfalls rund und haben ein deutliches Chromatingerüst. Die Zellen erinnern an manchen Stellen geradezu an Knorpelzellen. *Alles in allem handelt es sich um einen pathologischen Faserknochen.* Aller Wahrscheinlichkeit nach ist dieser Faserknochen nicht erst sekundär durch Halisterese (Thrypsis, Onkosis) verändert, sondern gleich von Anfang an minderwertig angelegt worden. Besonders deutlich läßt sich das wohl an denjenigen Stellen erkennen, an denen sich der Faserknochen noch in einem osteoiden Stadium befindet. Auch dort sieht man bereits Veränderungen. Da dieser pathologische Faserknochen sich unmittelbar aus dem jugendlichen, embryonalen (d. h. hier fetalen) Mesenchym entwickelt hat, so kann man wohl von einer *kongenitalen Fehldifferenzierung* mit dem Ergebnis einer *kongenitalen Mißbildung sprechen.* Immerhin ist es möglich, daß eine Kalkberaubung (dunkle Randzone?) im Sinne *von Recklinghausens*[56] mit der Fehldifferenzierung Hand in Hand geht und so zu einem summierten Effekt in bezug auf die Minderwertigkeit geführt hat.

9. Die Frage, ob die bei der Osteogenesis imperfecta beobachteten kongenitalen Veränderungen des Knochensystems auf ein Vitium primae formationis des Mesenchyms oder auf eine sekundäre Schädigung des Keimgewebes oder seiner Differenzierungsprodukte zurückzuführen sind, konnte nicht entscheidend beantwortet werden. So einleuchtend auch die Annahme eines Anlagefehlers ist, so schwer dürfte dafür ein exakter Beweis zu erbringen sein. Alle Veränderungen, die bei der Osteogenesis imperfecta beobachtet wurden, lassen sich meines Erachtens ebensogut auch durch sekundäre Schädigungen erklären. Es steht mir außer Zweifel, daß aus fehlerhafter Anlage sich Bilder entwickeln können, die den durch sekundäre degenerative Störungen entstandenen morphologisch völlig gleichen. Diese Frage läßt sich daher durch morphologische Studien allein wohl nicht lösen. Sie wird durch Tierversuche entschieden werden müssen, vielleicht durch experimentelle Schädigung gravider Tiere (Diät, Toxine usw.). Besonders dürfte die Verabreichung solcher Stoffe wirksam sein, die ganz allgemein einen hemmenden Einfluß auf die Differenzierung des mesenchymalen Gewebes besitzen. Eine ähnliche Wirkung ließe sich

Digitized by Google

vermutlich erzielen durch das Weglassen von Stoffen, die zur normalen Differenzierung nötig sind. Die Untersuchung des Knochensystems der neugeborenen Jungen von in dieser Weise geschädigten graviden Muttertieren könnte meines Erachtens sehr wohl eine Klärung der schwebenden Fragen herbeiführen.

Für das Knochenbild der Osteogenesis imperfecta congenita ergibt sich, zusammenfassend: ***Primäre*** *(**d. h. fetale**),* ***generalisierte Hemmung und Fehldifferenzierung des knochenbildenden Systems mit relativer Linksverschiebung des Knochenbildes.***

In einer besonderen Arbeit habe ich versucht, den Nachweis zu erbringen, daß auch die knöcherne Labyrinthkapsel im Falle von Osteogenesis imperfecta congenita im gleichen Sinne verändert ist wie das übrige Knochensystem (*Weber*[74]).

Das Knochenbild der Frakturen bei der Osteogenesis imperfecta wird in dem Kapitel über die *kausalen* Beziehungen zwischen Osteogenesis imperfecta und lokaler Osteodystrophia fibrosa abgehandelt werden. Zuvor sollen ganz allgemein die formalen Beziehungen der Osteogenesis imperfecta und Osteodystrophia fibrosa untersucht werden.

IV. Die Beziehungen der Osteogenesis imperfecta zur Osteodystrophia fibrosa.

1. Die formalen Beziehungen.

a) Vergleich der Knochenbilder.

Um die formalen Beziehungen zwischen beiden Erkrankungen aufdecken zu können, ist es notwendig, die einander entsprechenden, zeitlichen Phasen der Knochenbilder morphologisch zu vergleichen.

Übereinstimmungen: Wie bereits in einer früheren Arbeit eingehend auseinandergesetzt wurde, fehlt bei der Osteodystrophia fibrosa an den Höhepunkten der Erkrankung der lamellöse Knochen, vor allem seine vollendetste Ausbildungsform, das Osteon. Diese Eigentümlichkeit konnte bei einem Fall von *Paget*scher Erkrankung an Schliffen besonders mit Hilfe des Polarisationsmikroskops gezeigt werden (*Weber*[69], Abb. 22). Auch an den Stellen lokaler Steigerung des osteodystrophischen Prozesses, wie z. B. bei der intraossösen Epulis, konnte ein lamellöser Knochen nicht gefunden werden (*Weber*[71], Abb. 7). Der gleiche Befund wird auch für die Otosklerose erhoben. Dort kommt ebenfalls im Höhepunkt der Erkrankung eine Bildung von Schalenknochen oder gar Osteonen nicht vor.

Eine weitere Übereinstimmung des Knochenbildes bei der Osteogenesis imperfecta mit der Osteodystrophia fibrosa liegt darin, daß in beiden Erkrankungen ein pathologisch veränderter, minderwertiger Faserknochen (pathologische „Kernbildung") in quantitativ erhöhtem

Digitized by Google

Maße in Erscheinung tritt. Das Aussehen dieses pathologischen „Kernes" ist bei jeder Erkrankung selbst außerordentlich verschieden und wechselnd. Doch gibt es Bilder, die bei beiden Erkrankungen sich in gleicher Weise finden. Es liegt wohl in erster Linie eine qualitative Störung der Intercellularsubstanz vor. Diese dürfte in der Tat bei beiden Erkrankungen so ähnlich sein, daß dadurch identische Bilder entstehen. Die eingeschlossenen Zellen sind bei beiden Erkrankungen in übereinstimmender Weise verändert. Auch findet sich jene — für die Otosklerose beschriebene — eigenartige Zwischenstufe zwischen fibroblastischem Osteoid

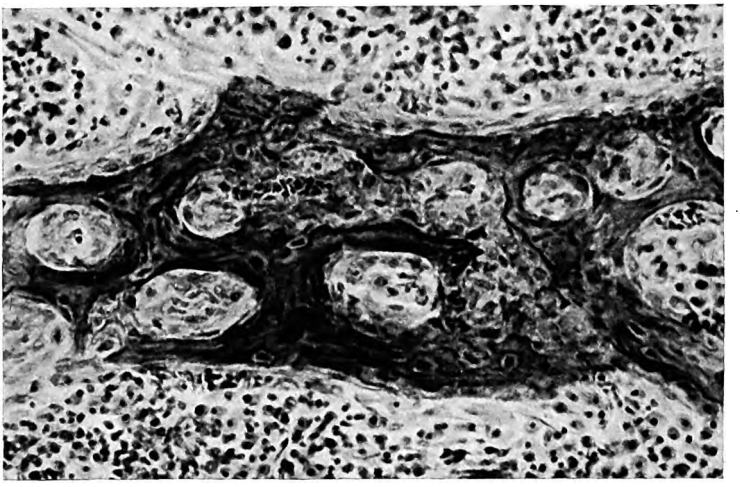

Abb. 1. Faserknochen in der „Corticalis" bei Osteogenesis imperfecta in der Nähe der Knorpelknochengrenze des l. Olecranon. „Siebartige Durchlöcherung", an Otosklerose erinnernd. Auffällig hämatoxylin-blaue Intercellularsubstanz. Unregelmäßige Lagerung der Zellen, ohne Ausläufer. Parlodion (Pr. 1181A); H.-E.; Leitz: Obj. 16 mm, Ok. 8×, Kameral. 73 cm. Vergr. 263 : 1.

und richtigem Chondroid, die an dem knorpelähnlichen Verhalten der Zellen zu erkennen ist. Gleichfalls wurde die starke Blaufärbung des neu entstandenen Faserknochens, wie sie der Otosklerose meist eigen ist, bei der Osteogenesis imperfecta beobachtet und ebenso der lockere Aufbau der Knochenbälkchen, die sog. „siebartige Durchlöcherung" (Abb. 1).

Unterschiede: Die Grundstufe des knochenbildenden Systems ist bei der Osteogenesis imperfecta absolut vermindert, was in der eigenartigen Beschaffenheit des Markes zum Ausdruck kommt. Auch die ersten Differenzierungsprodukte, das faserige und fibröse Gewebe, werden nur in ganz spärlicher Menge angetroffen. Ganz anders liegen die Verhältnisse bei der Osteodystrophia fibrosa. Dort ist das mesenchymale Gewebe stark vermehrt (Gerüstmark, Schwamm der braunen Tumoren). Die Vermehrung kommt auch in der Menge der daraus hervorgegangenen

Digitized by Google

Differenzierungsprodukte, dem fibrösen Gewebe, deutlich zum Ausdruck. Gerade von diesem Stadium stammt das die Erkrankung kennzeichnende Beiwort „fibrosa". Bekanntlich hat *O. Mayer*[51] in bezug auf die Otosklerose von einer „Fibromatosis" gesprochen.

Im Hinblick auf die Resorptionsprozesse durch Riesenzellen ergeben sich weitere Unterschiede: Bei der Osteogenesis imperfecta konnten im vorliegenden Fall überhaupt keine Osteoclasten beobachtet werden. Andere Autoren haben zwar Osteoclasten gesehen, doch berichten sie ausdrücklich, daß keinesfalls eine Vermehrung vorliegt. Bei der Osteodystrophia fibrosa ist gerade das Vorhandensein von Riesenzellen in mehr oder weniger reichem Maße ein diagnostisches Merkmal (*von Recklinghausen*[56]).

Ein Vergleich der Knochenbilder zeigt, daß sowohl Übereinstimmungen als auch Unterschiede zwischen den einzelnen Zeitphasen der Osteogenesis imperfecta und Osteodystrophia fibrosa (bzw. Otosklerose) bestehen.

b) Die theoretische Erklärung.

Da das „pathologische Knochenbild" der morphologische Ausdruck ist für das Wesen der jeweils zugrunde liegenden Erkrankung, so müssen sich die beim Vergleich der Knochenbilder beobachteten Übereinstimmungen und Unterschiede aus dem Wesen jeder einzelnen Erkrankung erklären lassen:

Die Grundstufe sowie das fibröse Gewebe und die Resorptionsvorgänge sind bei der Osteogenesis imperfecta vermindert; es liegt eine Hemmung des knochenbildenden Systems vor. Bei der Osteodystrophia fibrosa sind diese Stadien jedoch als Folge einer Reizung des Systems erhöht. Die Hemmung ergreift bei der Osteogenesis imperfecta das knochenbildende System von Anfang an; sie ist primär. Das zeigt sich einmal darin, daß die Erkrankung kongenital auftritt, und andererseits darin, daß sie stets generalisiert ist. Die Reizung bei der Osteodystrophia fibrosa hingegen ist sekundär, d. h. sie befällt in der Regel ein vorher normales Skelett; je nachdem diese das ganze Skelett ergreift oder nur einzelne Orte, kommt es zu einer generalisierten oder lokalisierten Form.

Das Fehlen des Schalenknochens bei der Osteogenesis imperfecta ist ein Zeichen der primären Entwicklungshemmung (primäre Dysfunktion des Parablasten, *Bauer*[4]). Bei der Osteodystrophia fibrosa hingegen kommt der Schalenknochen deswegen nicht *mehr* zur Ausbildung, weil durch die Reizung des knochenbildenden Systems die Nachfrage nach Knochensubstanz — zur Deckung der Defekte — so groß geworden ist, daß keine Möglichkeit mehr besteht, ein solches Spitzenprodukt, wie es der Schalenknochen ist, in Ruhe zur Ausreifung kommen zu lassen. Dazu trägt noch die Dystrophie das ihre bei, indem sie die Differenzie-

Digitized by Google

rung unterbricht und Fehlbildungen verursacht. Das Fehlen des Schalenknochens ist also eine Folge der sekundären Dystrophie (sekundäre Dystrophie des Parablasten, *Siegmund* und *R. Weber*[62]).

An Stelle des Schalenknochens wird in beiden Erkrankungen eine niedrigere Stufe von „Knochensubstanz" gebildet, ein Faserknochen. Dieser Vorgang wurde mit Linksverschiebung bezeichnet. Bei der Osteogenesis imperfecta bleibt das gesamte Knochensystem von Anfang an auf dem Stadium der „Kernbildung" stehen, bei der Osteodystrophia fibrosa neigt es sich zu ihm hinab. Dieser Faserknochen wird bei der Osteogenesis imperfecta in normaler Menge gebildet. Da jedoch die Abbauvorgänge durch Osteoclasten fehlen oder jedenfalls stark vermindert sind, so kommt es bei der Osteogenesis imperfecta zu einer scheinbaren Vermehrung („relative" Linksverschiebung). Bei der Osteodystrophia fibrosa hingegen wird, durch die Reizung des knochenbildenden Systems verursacht, tatsächlich mehr Knochen gebildet als in der Norm, es kommt zur hyperplastischen Form („abolute" Linksverschiebung).

In beiden Erkrankungen liegt ein qualitativ minderwertiger, pathologisch veränderter Faserknochen vor. Bei der Osteodystrophia fibrosa ist die Veränderung der Ausdruck einer regressiven Störung, die die Differenzierung unterbricht. Im Falle der Osteogenesis imperfecta ist diese Frage schwieriger zu entscheiden. Auch hier könnte eine Dystrophie, die schon sehr früh im fetalen Leben eingreift, im undifferenzierten Gewebe, sowie auch in den einzelnen Differenzierungsstadien degenerative Störungen hervorrufen. Da aber der Beweis für eine solche Dystrophie einstweilen nicht exakt erbracht werden kann, so scheint die Ansicht, daß eine primäre Anlagestörung des Mesenchyms vorliegt, mehr Wahrscheinlichkeit zu besitzen (*Bauer*[4, 5], *Kaufmann*[36], *Knaggs*[37]). Wie dem auch sei, es könnte das histologische Endbild in beiden Fällen identisch sein: Der Faserknochen ist minderwertig.

Es hat sich gezeigt, daß Übereinstimmungen und Unterschiede der Knochenbilder bei der Osteogenesis imperfecta und Osteodystrophia fibrosa aus dem bereits früher festgestellten Wesen jeder einzelnen Erkrankung in ganz verschiedener Weise ihre Erklärung finden. Als einzige positive Übereinstimmung — neben der negativen, dem Fehlen des Schalenknochens — bleibt der mißgebildete Faserknochen. Hier liegt der Punkt, an dem sich die Erkrankungen auch kausal-genetisch berühren könnten. In bezug auf die Entstehung dieser Mißbildung sind die ursächlichen Faktoren leider noch ungeklärt.

Wegen der großen Wichtigkeit, die diese Frage für das Otosklerose-problem besitzt, sollen die kausalen Beziehungen zwischen Osteogenesis imperfecta und Osteodystrophia fibrosa im folgenden näher untersucht werden.

Digitized by Google

2. *Die kausalen Beziehungen.*

a) Zusammentreffen von Osteogenesis imperfecta mit lokaler Osteodystrophia fibrosa.

Um aus den morphologisch festgestellten, formalen Übereinstimmungen einen kausalen Zusammenhang zwischen Osteogenesis imperfecta und Osteodystrophia fibrosa ableiten zu können, ist es erforderlich, daß beide Erkrankungen gemeinsam am gleichen Skelett beobachtet werden. Ein solcher Befund konnte bei dem von mir untersuchten Fall

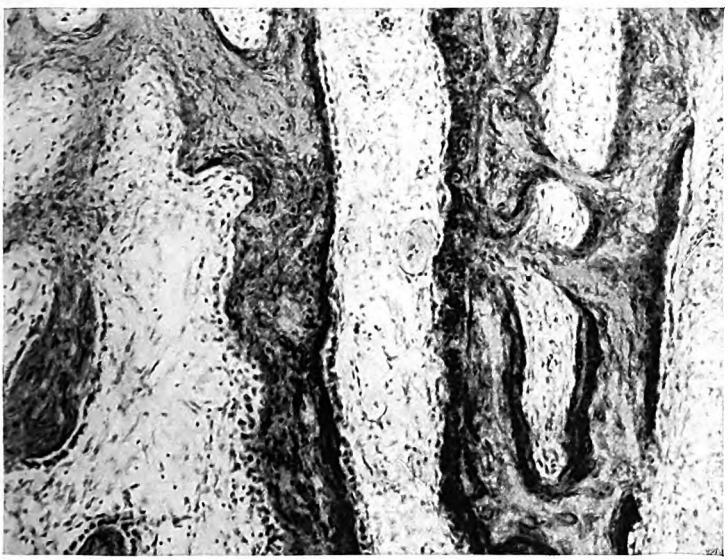

Abb. 2. Osteogenesis imperfecta. Fraktur des l. Radius. Rechts: alte „Corticalis" (dunkel). Links: Callusgewebe (hell). Beide Hartsubstanzen aus pathologisch verändertem, minderwertigem Faserknochen bestehend. Links: Osteoblasten in Reihen; jedoch keine Ablagerung von lamellösem Knochen (Linksverschiebung des Knochenbildes). Überall Gerüstmark. Parlodion (Pr. 1181B); H.-E.; Leitz: 16 mm, Ok. 4×, Kameral. 68 cm. Vergr. 122 : 1.

von Osteogenesis imperfecta in der Tat erhoben werden. Im Gebiet der Frakturen fand sich lokal begrenzt das Knochenbild der Osteodystrophia fibrosa. Wegen der großen Bedeutung, die dieser Tatsache in bezug auf das Otoskleroseproblem zukommt, sollen die Befunde ausführlich beschrieben werden:

Die Befunde an den Frakturen bei Osteogenesis imperfecta: Innerhalb der einzelnen Bruchstellen weist das Knochenbild gewisse Unterschiede auf. Um das hypothetische Bild zu erhalten, gilt es, aus der Vielzahl von Veränderungen die prinzipiellen Faktoren zu isolieren.

Während im ganzen übrigen Skelett — einschließlich der Labyrinthkapsel — das Mark im wesentlichen aus Lymphmark besteht, finden wir hier an den Frakturstellen eine *Vermehrung des mesenchymalen* Gewebes. Besonders deutlich ist diese

Digitized by Google

Vermehrung an den älteren Frakturen, in deren Bereich es bereits zu ausgedehnter Callusbildung gekommen ist. Abb. 2 stellt einen Längsschnitt durch die eine Hälfte des Callusgewebes und der alten „Corticalis" dar. Es handelt sich um den linken Radius und zwar um eine Stelle etwas distalwärts von der eigentlichen Frakturlinie. Der im Bilde rechts gelegene, dunkle Knochen ist das Fragment der ehemaligen „Corticalis", während die helleren, mit Osteoblasten bedeckten Knochenspangen (links) dem neugebildeten Callus angehören. Sowohl in den Markräumen des alten und neuen Knochens, als auch zwischen den beiden Knochengeweben findet sich ein gerüstmarkhaltiges, zartes Gewebe, in dem nur vereinzelte lymphoide Zellelemente eingelagert sind.

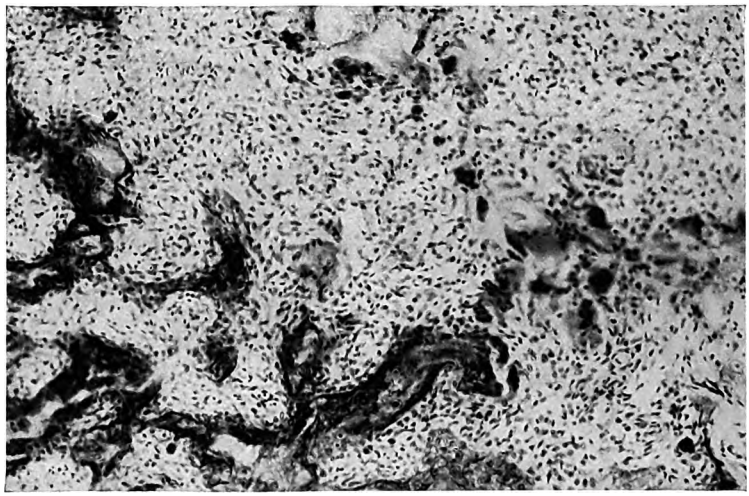

Abb. 3. Osteodystrophia fibrosa im Gebiet einer alten Fraktur der l. 8. Rippe bei Osteogenesis imperfecta congenita. Dichtes fibröses Gewebe (oft „fibromähnlich"). Riesenzellen; Inseln fibroblastischer Knochenneubildung, Fehldifferenzierung (pathologischer Faserknochen: tiefblau). Kein lamellöser Knochen vorhanden. Parlodion (Pr. 1178); H.-E.; Leitz: Obj. 16 mm, Ok. 4×, Kameral. 54 cm. Vergr. 97 : 1.

Aber nicht nur die Grundstufe des knochenbildenden Systems tritt innerhalb der Frakturen in vermehrtem Maße auf, sondern auch die Stadien, die mit „Differenzierung" und „Kernbildung" bezeichnet wurden. Abb. 3 zeigt die Verhältnisse an einer älteren Fraktur der linken 8. Rippe. Es liegt hier ein sehr *dichtes, fibröses Gewebe* vor, das aus langen Spindelzellen besteht und an einigen Stellen „fibromähnlich" verdichtet ist. Es sei ausdrücklich betont, daß ein solches Gewebe im vorliegenden Fall nur innerhalb der Frakturen gefunden wurde. Die zwischen diesen Zellen gelegene Intercellularsubstanz ist stellenweise vermehrt. Dadurch kommt es zur Bildung von Inseln, die sich mit Eosin stark rot färben. Diese Inseln müssen als ein *fibroblastisches Osteoid* angesehen werden. Zum Teil ist die Intercellularsubstanz der Inseln bereits verkalkt. Es ist also zur Bildung eines *fibroblastischen „Kernes"* gekommen. Die gesamte Callusmasse führt zu einer lokalen Verdickung des Knochens. Daraus ergibt sich, daß die *Vermehrung aller neugebildeten Elemente eine absolute* ist. Der in gesteigertem Maße aufgetretene Faserknochen ist pathologisch verändert in ähnlicher Weise wie der junge der Umgebung. Abb. 4 zeigt diesen Knochen bei starker Vergrößerung. Die Zellen

Digitized by Google

sehen eigenartig rundlich aus; sie haben keine Ausläufer. Die Intercellularsubstanz ist körnig-krümlig. An einigen Stellen liegen knorpelähnliche Bilder vor. Dabei handelt es sich aber weder um eine Umprägung von bereits fertigem Knorpel in Knochen, noch um einen Übergang oder eine Umformung von Knochen in Knorpel. Die Entstehung dieser eigenartigen Zwischenstufe ist vielmehr dadurch zu erklären, daß bei der Ausdifferenzierung des neuaufgetretenen mesenchymalen Gewebes eine Störung der Intercellularsubstanz oder der Zellen stattgefunden hat, die zu einer Fehldifferenzierung geführt hat. Der Ausdruck „metaplastischer" Knochen oder Knorpel ist daher zu verwerfen. Am besten läßt sich diese Bildung wohl als *pathologische „Kernbildung"* bezeichnen.

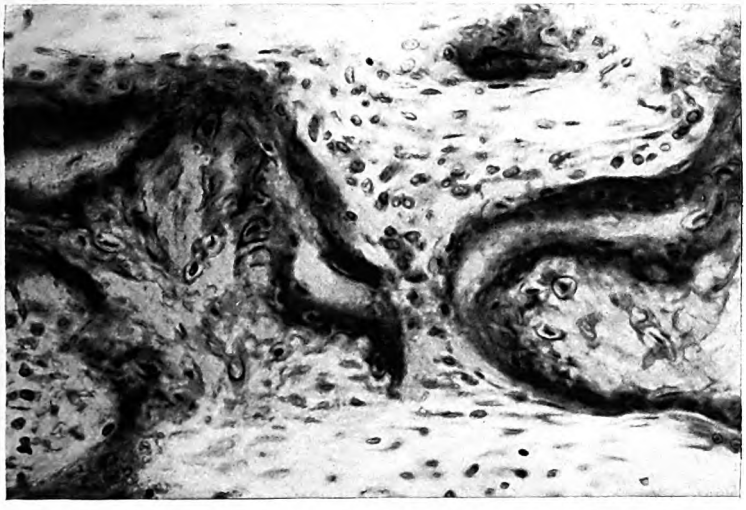

Abb. 4. Alte „Corticalis" aus dem Frakturgebiet des l. Radius bei Osteogenesis imperfecta. Zwischenstufe zwischen fibroblastischem Osteoid und Chondroid. Knorpelartige Zellen. Glänzende Zone mit dunklem Rand und dunkler Verfärbung nach dem vorher entstandenen „Kern" zu. Parlodion (Pr. 1181B); H.-E.; Leitz: Obj. 6a, Ok. 4×, Kameral. 46 cm. Vergr. 322 : 1.

Innerhalb des Frakturgebietes ist nun nicht nur die fibroblastische „Kernbildung" (d. h. Faserknochenbildung) in bezug auf die Norm erhöht, sondern auch die Bildung des „knorpligen Kerns". Abb. 5 stellt die Verhältnisse der Bruchlinie der linken Ulna dar. Man sieht ein riesiges Trümmerfeld aller möglichen Elemente. Vor allem ist die ausgedehnte Neubildung von knorpligem Gewebe auffallend. Es liegen alle möglichen Stadien der Differenzierung des Mesenchyms in Knorpel vor. Dabei ist deutlich sichtbar, daß die Knorpelzellen eine von der Norm abweichende Form und Lagerung besitzen. Man kann also wohl mit Recht von einem pathologisch veränderten neugebildeten Knorpel, von einer *Mißbildung*, sprechen.

Während im ganzen übrigen Skelett sich mit Hilfe der Thionin-Pikrinsäuremethode (*Schmorl*) keinerlei Knochenzellausläufer nachweisen ließen, konnten innerhalb der Frakturgebiete an einigen ganz vereinzelten Orten solche Fortsätze zur Darstellung gebracht werden. In Abb. 6 ist ein solches Gebiet wiedergegeben. Es handelt sich um eine Randzone, die schon bei schwacher Vergrößerung durch ihren eigentümlich hellen Glanz auffällt (Abb. 4). Diese Zone besteht aus einer sich mit Hämatoxylin und auch Thionin dunkelfärbenden Randzone, einer helleren

Digitized by Google

Mittelschicht und wiederum einer dunklen Zone, die durch eine scharfe Linie getrennt an den vorher entstandenen „Kern" anstößt. Es scheint mir außer Zweifel

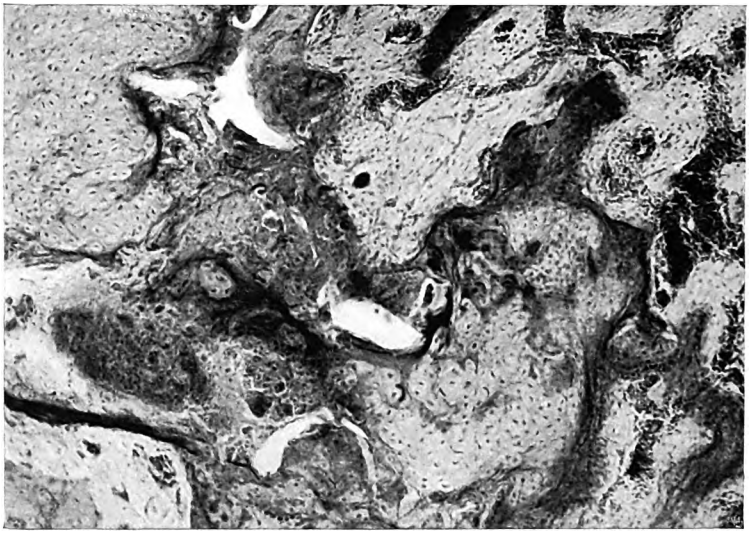

Abb. 5. Neubildung von Knorpel (zum Teil mißgebildet) im Frakturcallus der l. Ulna bei Osteogenesis imperfecta. Parlodion (Pr. 1181A); H.-E.; Leitz: Obj. 16 mm, Ok. 4×, Kameral. 49 cm. Vergr. 88 : 1.

Abb. 6. Knochenzellen mit plumpen Fortsätzen in einer neugebildeten Randzone (vgl. Abb. 4) innerhalb des Frakturgebietes des l. Radius bei Osteogenesis imperfecta. Parlodion (Pr. 1181B): Thionin-Pikrinsäure (*Schmorl*); Leitz: Obj. 6a, Ok. 8×, Kameral. 48 cm. Vergr. 672 : 1.

zu sein, daß diese Schicht eine Neubildung darstellt. Offenbar handelt es sich weder um einen Faserknochen, noch um einen richtigen lamellösen Knochen. Zwar

Digitized by Google

finden sich an einigen Stellen außen Osteoblasten in epithelartiger Anordnung (Abb. 2), doch können diese Zellen die ihnen zukommende Funktion offenbar nicht ordnungsmäßig ausüben. Der neuentstandene Knochen ist zwar schwach lamellär gebaut, doch weisen die Knochenzellen keine zierlichen Ausläufer auf, wie es beim normalen Schalenknochen der Fall ist. Sie haben zwar eine verhältnismäßig schlanke Form, doch sind die Ausläufer sehr dick und ziemlich kurz. Ich möchte diese Neubildung als einen in ganz geringer Menge aufgetretenen, mißgebildeten Schalenknochen ansprechen.

Auch *Resorptionsvorgänge* finden sich innerhalb der Frakturen (Abb. 3 und Abb. 7). Die Zahl der Riesenzellen ist recht beträchtlich. Es sei daran erinnert,

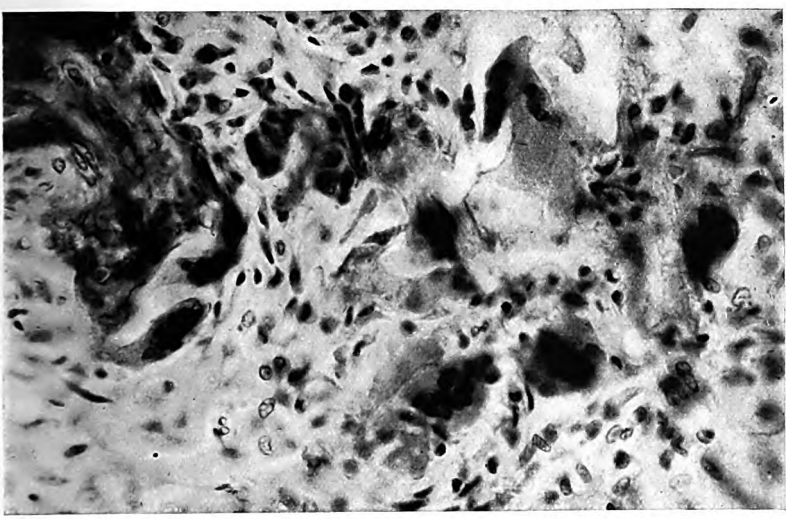

Abb. 7. Riesenzellen im fibrösen Gewebe (Reizung des knochenbildenden Systems). Fraktur bei Osteogenesis imperfecta. Dasselbe Präparat wie Abb. 3. Leitz: Obj. 6a, Ok. 4×, Kameral. 46 cm. Vergr. 322 : 1.

daß sonst, im ganzen sonstigen Knochensystem, sich nirgends auch nur eine einzige Riesenzelle vorfand. Die Tätigkeit der Riesenzellen richtet sich sowohl gegen den pathologischen Faserknochen als auch gegen das fibröse und mesenchymale Gewebe. Dort scheinen besonders diejenigen Stellen bevorzugt zu sein, die sich als kernarm (hyaline Inseln) erweisen oder die deutlich Zeichen von Degeneration oder Zerfall erkennen lassen.

Überblickt man die Veränderungen an den Frakturen, so zeigt sich, daß folgendes Verhalten des knochenbildenden Systems vorliegt: 1. Absolute Vermehrung des mesenchymalen Gewebes, des fibrösen Gewebes und der „Kernbildung"; 2. Fehldifferenzierung der aus der neuerwachten Proliferation hervorgegangenen Elemente; 3. Fehlen des Schalenknochens; 4. Vermehrung der Resorption, doch überwiegt die Summe der Anbauvorgänge die des Abbaus (Verdickung des Knochens im Callusgebiet). Daraus ergibt sich für das *„pathologische Knochenbild" im Bereich der Frakturen bei Osteogenesis imperfecta congenita: primäre*

Digitized by Google

(*d. h. fetale*) *lokalisierte Reizung und Fehldifferenzierung des knochenbildenden Systems mit absoluter Linksverschiebung des Knochenbildes.* Wenn man von dem zeitlichen Faktor absieht (primär, fetal), so *gleicht dieses Knochenbild völlig dem einer lokalisierten, hyperplastischen Osteodystrophia fibrosa.* Da es sich um eine lokales Befallensein des Skeletts handelt, so kann man vielleicht diese Bildung als einen Pseudotumor auffassen. Darin wird man unterstützt durch die Tatsache, daß stellenweise ein blutdurchtränktes mesenchymales Gewebe, sowie cystenartige Räume im Bereich der Frakturen zu beobachten sind. Es hat also gleichzeitig eine Fehldifferenzierung der auf das Gefäßsystem eingestellten Elemente stattgefunden, genau so, wie es bei der intraossösen Epulis beobachtet wurde.

Wenn auch die Entstehung dieses bei der Osteogenesis imperfecta beobachteten Pseudotumors zeitlich, d. h. in bezug auf den Beginn (fetal), einen Unterschied aufweist gegenüber den sonst postfetal auftretenden „braunen Tumoren", so stimmt doch das hypothetische Endbild in bezug auf alle Phasen mit einer solchen Bildung überein.

Um von diesem Befund später die Brücke zur Otosklerose schlagen zu können, wenden wir uns jetzt der Frage zu: „Wie ist das Auftreten eines dem Knochenbilde der Osteodystrophia fibrosa gleichenden Pseudotumors auf dem Boden einer Osteogenesis imperfecta theoretisch zu erklären, und zwar aus den Beziehungen, die zwischen dem Wesen beider Erkrankungen hergestellt werden können?"

b) Theoretische Erklärung für das Zusammentreffen von Osteogenesis imperfecta und lokaler Osteodystrophia fibrosa.

Bei der Osteogenesis imperfecta liegt eine primäre (fetale) Neigung vor, einen mißgebildeten Knochen zu produzieren. Ob es sich dabei um die Folge einer Anlageinsuffizienz oder einer sekundären dystrophischen Störung handelt, ist hierbei unwichtig. Die Neigung zur Fehldifferenzierung ist jedenfalls da. Auf dem Boden dieser generellen Neigung zur Mißbildung ist im Gebiet der Frakturen ein lokaler Reiz des knochenbildenden Systems erfolgt. Der primäre Reiz ist hier zunächst zweifellos mechanischer Art, doch wird er sicherlich sofort in Teilimpulse umgesetzt (Gefäß- und Bindegewebszerreißung mit ihren Folgen: Blutung, Hyperämie, Nekrose). Der primäre Impuls läuft also im Prinzip auf eine schwere lokale Stoffwechselstörung hinaus. Dieser Reiz wirkt nun auf das in verminderter Menge vorhandene Mesenchym und verursacht somit eine Proliferation (Reizung) der bis dahin schlummernden und gehemmten Zellen der Grundstufe. Als Folge davon setzt eine Differenzierung ein. Unter dem Einfluß der die Osteogenesis imperfecta beherrschenden Neigung zu Hemmungsmißbildungen verläuft diese Differenzierung jedoch im Sande. So entsteht ein Endbild, das einer lokalisierten Osteo-

Digitized by Google

dystrophia fibrosa völlig gleicht, wenn auch ihre Entwicklung einen ganz anderen Weg genommen hat, als es bei der gewöhnlichen Osteodystrophia fibrosa der Fall zu sein pflegt.

Das Callusgewebe eines normalen Knochens unterscheidet sich sowohl hinsichtlich des histologischen Bildes als auch der Prognose der Frakturheilung wesentlich von dem einer Osteogenesis imperfecta. Normalerweise dient der Callus als Platzhalter, als provisorische Schienung; er wird langsam von lamellösem Knochen ersetzt. Durch die Regenerationsfähigkeit des Knochengewebes kommt es am Ende zu einer „restitutio ad integrum". Ganz anders liegen die Verhältnisse bei der Osteogenesis imperfecta. Auch hier ist der Callus offenbar als „Kern" für die Ablagerung von lamellösem Knochen vorgesehen. Der entstandene Faserknochen ist aber mißgebildet und die der Osteogenesis imperfecta zugrunde liegende Neigung zur Fehldifferenzierung läßt — trotz der lokalen Reizung — einen lamellösen Knochen nicht entstehen; und dort wo sich etwas lamellöser Knochen bildet, ist er ebenfalls mißgebildet und wird nach kurzer Zeit wieder abgebaut. Außerdem überwiegt die Hemmung bald wieder, nämlich dann, wenn der mechanische Reiz und seine Folgen durch die zunehmende Festigkeit der faserknöchernen Callusmassen mehr oder weniger unwirksam geworden sind. Der Callus ist also bei der Osteogenesis imperfecta kein Provisorium, sondern das einzig denkbare Endstadium der Reparation, zu dem sich das knochenbildende System bei der Osteogenesis imperfecta überhaupt entwickeln kann. So lange die Grundkrankheit andauert, die den Knochen auf dem Stadium der „Kernbildung" festhält, wird auch der Callus nicht verschwinden. Auch dann nicht, wenn die Reizung aufhört. Eine wirkliche „restitutio ad integrum", d. h. zu normalem lamellösem Knochen, ist erst dann zu erwarten, wenn die Osteogenesis imperfecta selbst ausheilt.

Für die kausalen Zusammenhänge zwischen Osteogenesis imperfecta und lokalisierter, hyperplastischer Osteodystrophia fibrosa (Pseudotumor) folgt hieraus: Während das Auftreten eines solchen Pseudotumors bei der generalisierten Osteodystrophia fibrosa der Ausdruck einer lokalen Steigerung des die Erkrankung auslösenden dystrophischen Reizes ist und das solitäre Auftreten eines „braunen Tumors" bei sonst normalem Skelett der Ausdruck einer Steigerung des lokalen dystrophischen Prozesses ist, so ist die Entstehung eines solchen Pseudotumors bei der Osteogenesis imperfecta der Ausdruck eines ganz neu aufgetretenen, sekundären, lokalen Reizes, der mit der eigentlichen Entstehungsursache der Osteogenesis imperfecta selbst nichts zu tun hat. Somit muß zwischen Osteogenesis imperfecta und Osteodystrophia fibrosa nicht notwendigerweise ein kausaler Zusammenhang bestehen; und es kann sich trotzdem in bezug auf die „braunen Tumoren" das gleiche morphologische Bild entwickeln. Hemmung auf der einen und Reizung auf der anderen Seite trennen die Erkrankungen, während die Linksverschiebung und das gleiche Bild der Fehldifferenzierungen sie verbindet. Ob diese Verbindung tatsächlich eine kausale ist, hängt davon ab, ob die Osteogenesis imperfecta selbst Folge einer dystrophischen Erkrankung ist. Ist das der Fall, dann besteht höchstwahrscheinlich ein kausaler Zusammenhang. Ist die Osteogenesis imperfecta aber eine Anlage-

Digitized by Google

störung, dann ist mit ziemlicher Sicherheit ein solcher kausaler Zusammenhang auszuschließen. Diese Frage ist in bezug auf das Otoskleroseproblem von großer Bedeutung.

V. Die Beziehungen der Osteogenesis imperfecta zur Otosklerose.

1. Das Vorkommen von Otosklerose auf dem Boden einer Osteogenesis imperfecta.

a) Osteogenesis imperfecta congenita und Otosklerose.

Das Vorkommen einer Otosklerose bei Osteogenesis imperfecta congenita ist meines Wissens bisher noch nicht beschrieben worden. Der Grund hierfür ist wohl einmal darin zu suchen, daß das Felsenbein beim Vorliegen einer angeborenen Osteogenesis imperfecta überhaupt erst so selten (*Fischer*[27], *Nager*[54], *Weber*[74]) untersucht worden ist. Andererseits ist die gleich nach der Geburt zum Tode führende sogenannte Osteogenesis imperfecta congenita sicherlich eine, dem Grade nach, besonders schwere Form, bei der es dann auch — theoretisch gesprochen — eines ganz besonders starken Impulses bedarf, um die Hemmung in eine Reizung umzuwandeln.

Doch ist das Vorkommen einer Otosklerose bei Osteogenesis imperfecta congenita theoretisch wohl denkbar. In gleicher Weise wie in den langen Röhrenknochen an den Frakturstellen das Bild einer lokalen Osteodystrophia fibrosa entstehen kann, vermag es meiner Ansicht nach auch im Bereich der Labyrinthkapsel aufzutreten. Eine frische Fraktur der Labyrinthkapsel wurde bereits von *Fischer*[27] beschrieben. Im vorliegenden Fall konnte ein solcher Befund nicht erhoben werden. Andererseits wäre es denkbar, daß irgendeine andere lokale Reizung (direkte Stoffwechselstörung auf dem Wege über das Gefäßsystem, Stauung, Entzündung?) bei bereits vorliegender Osteogenesis imperfecta congenita das Knochenbild der Otosklerose in der Labyrinthkapsel hervorrufen könnte. Diese Überlegung ist von Wichtigkeit für die Frage der experimentellen Erzeugung der Otosklerose, die in einem späteren Kapitel behandelt werden soll.

b) Osteogenesis imperfecta tarda und Otosklerose.

Das Vorkommen von Otosklerose auf dem Boden einer Osteogenesis imperfecta tarda ist aus den Arbeiten zahlreicher Forscher bekannt geworden. Ich nenne nur: *Bronson*[12], *van der Hoeve* und *de Kleyn*[67], *Fraser*[29,30], *Ruttin*[57,58,59], *Nager*[53], *Bigler*[11], *Stobie*[66], *Gimplinger*[32], *Cleminson*[17,18], *Shugrue*, *Rockwood* und *Anderson*[61], *Adam*[1].

Nach *Looser*[45,46], *Kaufmann*[36], *Bauer*[5] u. a. handelt es sich bei der Osteogenesis imperfecta tarda im Prinzip um das gleiche Leiden, wie es der sogenannten kongenitalen Form zugrunde liegt. Offenbar be-

Digitized by Google

steht zwischen beiden Erkrankungen nur ein gradueller Unterschied. Demnach wäre auch die Osteogenesis imperfecta tarda im Grunde eine kongenitale Erkrankung, die aber durch den leichteren Grad nicht zum Tode zu führen pflegt, wie die Osteogenesis imperfecta congenita, sondern zur sogenannten idiopathischen Osteopsathyrose (fragilitas ossium oder „brittle bones"). Daß der Unterschied tatsächlich gradueller Natur ist, mag daraus geschlossen werden, daß bei der Spätform anscheinend die Hemmung nicht so stark ist wie bei der sogenannten kongenitalen Form. Es kommt nämlich bei der Spätform zur Bildung eines lamellösen Knochens in ganz geringer Menge (s. *Knaggs*[37]). Ob jedoch Osteone gebildet werden, erscheint zweifelhaft. Es liegen überhaupt im Hinblick auf diese Fragen noch so wenig exakte Untersuchungen des Knochengewebes vor, daß ein abschließendes Urteil sich zur Zeit noch nicht geben läßt.

2. *Die Theorien der Entstehung einer Otosklerose auf dem Boden einer Osteogenesis imperfecta.*

Bereits bei Besprechung der unter dem Bilde der „braunen Tumoren" verlaufenden eigentümlichen Frakturen bei der Osteogenesis imperfecta kamen wir zu dem Schluß, daß möglicherweise zwischen Osteodystrophia fibrosa und Osteogenesis imperfecta kausale Beziehungen bestehen. Es kommt darauf an, welche Ursache der Entstehung der Osteogenesis imperfecta selbst zugrunde liegt. Zwei Theorien gibt es, die hier einander gegenüberstehen. Und diese beiden Theorien sind bezeichnenderweise die nämlichen, wie sie auch als Ursache für die Entstehung der Otosklerose aufgestellt wurden. Auf der einen Seite steht die Hypothese der primären Fehlanlage und auf der anderen Seite die der sekundären Dystrophie. Es soll versucht werden, das Auftreten einer Otosklerose bei Osteogenesis imperfecta unter Berücksichtigung jeder der beiden Theorien getrennt zu erklären.

a) Die Osteogenesis imperfecta als primäre Fehlanlage.

Vor allem auf Grund der Arbeiten von *Bauer*[4,5] wird die Osteogenesis imperfecta heute wohl allgemein als eine primäre, unter Umständen ererbte Dysfunktion aller Teile des Stützgewebes, d. h. im weiteren Sinne: des Mesenchyms, angesehen. Auf diese Weise lassen sich die zu den verschiedensten klinischen Bildern führenden Störungen der Derivate des Mesenchyms, wie sie in Verbindung mit Osteogenesis imperfecta beobachtet wurden, gut erklären (sehr frühe Arteriosklerose, blaue Skleren, Innenohrschwerhörigkeit usw.). Auch die Grundstufe des knochenbildenden Systems ist fehlerhaft angelegt (*Bauer*[4]). Dadurch kommt es — wie wir sahen — bei der Osteogenesis imperfecta

Digitized by Google

zu einer Hemmung der Knochenentwicklung, relativer Linksverschiebung des Knochenbildes und zum Auftreten von Fehldifferenzierungen. Da alles aus einer fehlerhaften fetalen Anlage des Mesenchyms erklärt wird, so kann die *Osteogenesis imperfecta* selbst *als eine generalisierte Hamartie aufgefaßt* werden.

Auf diesem Boden entwickelt sich die Otosklerose durch lokale Proliferation der primär fehlerhaft angelegten Zellen. Hierfür ist ein Reiz notwendig, der wie die Ergebnisse der experimentellen Geschwulstforschung zeigen, im Prinzip in einer Stoffwechselstörung gelegen sein muß. Dieser Reiz darf aber nicht generalisiert das Skelett befallen, sondern nur selektiv die Labyrinthkapsel. Es muß also eine lokale Stoffwechselstörung im engeren Sinne auftreten, um die Otosklerose erklären zu können. Die Gefäße dürften die Rolle des Mittlers übernehmen. Diese Reizung wird die Hemmung beseitigen und auf dem Boden einer Osteogenesis imperfecta das Bild einer lokalen Osteodystrophia fibrosa hervorrufen. Daß die Knorpelabbauprodukte selbst die auslösende lokale Reizung abgeben, ist bei der Zugrundelegung der Theorie von der Fehlanlage nicht gut vorstellbar. Es soll im folgenden Kapitel auf diese Frage näher eingegangen werden.

Nimmt man an — was allerdings wenig wahrscheinlich ist — daß in den zur Proliferation gereizten Zellen eine Neigung zu tumorhaftem Wachstum vorhanden ist, dann dürfte sogar ein echter Tumor entstehen können (Hamartoblastom bei generalisierter Hamartie). Eine solche echte Tumornatur ist aber nach allem, was wir über die Otosklerose wissen, mit Sicherheit auszuschließen. Es handelt sich vielmehr um einen Pseudotumor. Durch Steigerung der soeben genannten lokalen Reizung kommt es zur Hyperplasie. Für diese Steigerung könnten vielleicht die Knorpelabbauprodukte verantwortlich gemacht werden. Demnach wäre die *Otosklerose als ein Hamartom bei Osteogenesis imperfecta* aufzufassen (lokale Hyperplasie bei generalisierter Hamartie). Diese Auffassung würde etwa mit der von *O. Mayer*[51] vertretenen Ansicht vom Wesen der Otosklerose übereinstimmen. *Es sei betont, daß es hier bei der Osteogenesis imperfecta der Annahme eines neuen lokalen Reizes bedarf, um die lokale Natur der Erkrankung verständlich zu machen.*

Ist aber die Otosklerose von normalen Knochen umgeben und wird sie auf eine lokale celluläre Fehlanlage zurückgeführt, so bedarf es meines Erachtens, um den Anstoß zum Erwachen der Proliferation der fehlangelegten Zellen zu erklären, entweder ebenfalls eines lokalen oder aber eines generalisierten Reizes (Stoffwechselstörung). Ich glaube also, daß auch die Hamartomtheorie der Otosklerose auf die Annahme einer Stoffwechselstörung nicht verzichten kann.

Digitized by Google

b) Die Osteogenesis imperfecta als Folge einer Dystrophie.

Wie bereits bei der Untersuchung des Wesens der Osteogenesis imperfecta auseinandergesetzt wurde, könnte eine das Mesenchym sehr frühzeitig intrauterin schädigende Stoffwechselstörung morphologisch die gleichen Endbilder liefern, wie eine primäre Anlagestörung. Diese Ansicht scheint im Hinblick auf die Konstitutionsforschung und auf die an eineiigen Zwillingen erhobenen Befunde den Beobachtungen zu widersprechen. Immerhin könnten, da das Kind in utero ein Teil der Mutter ist, Schädigungen der graviden Mutter auch zu Mesenchymschädigungen des Kindes führen. Dabei ist theoretisch durchaus denkbar, daß von Zwillingen nur der eine geschädigt wird. Es scheint mir noch nicht hinreichend genug bewiesen zu sein, daß in spontanen Fällen die Störung unbedingt *innerhalb* des Kindes gelegen sein muß. In der Tat, faßt man die Stoffwechselstörung als Folge einer anderen vererbten Störung auf (Blutdrüsen, Mineralstoffwechsel usw.), so kann auch auf diese Weise direkt oder auf dem Umwege über die Mutter die häufig beobachtete Erblichkeit der Osteogenesis imperfecta ihre Erklärung finden.

Die Entstehung der Osteogenesis imperfecta als Folge einer Dystrophie gestaltet sich dann theoretisch folgendermaßen: Zunächst findet sich ein normales Mesenchym. Sehr früh setzt eine generalisierte Stoffwechselstörung ein, von deren Natur hier nur soviel gesagt werden soll, daß sie im Sinne einer Osteogenesis imperfecta gelegen sein muß. Es erfolgt daraufhin zunächst eine Degeneration aller bereits vorhandenen Derivate des Mesenchyms. So könnten die blauen Skleren, die Nervenschädigung (Innenohrtaubheit usw.) eine befriedigende Erklärung finden (sekundäre Degeneration). Auch das bereits vorhandene Knorpel- und Knochengewebe degeneriert (s. *von Recklinghausen*[56]: Die Osteogenesis imperfecta als Malacie). Ebenso könnten die bereits vorhandenen ersten Anlagen der Zahnsubstanzen (Dentin) regressiv-degenerativ beeinflußt werden, oder aber sie wären bereits so weit vollendet (verhärtet), daß sie keine regressiven Veränderungen mehr durchmachen können (*Biebl*[10]). Unterschiede der Befunde einzelner Autoren wären dadurch zu erklären, daß die degenerative Störung einmal früher, einmal später im fetalen Leben eintritt. Aber nicht nur die bereits vollendeten Derivate des Mesenchyms, sondern auch die Grundstufe sowie die Differenzierungsprodukte würden ungünstig beeinflußt werden. Tritt die Störung des Mesenchyms sehr früh auf, ehe die Differenzierung begonnen hat, so könnten die blauen Skleren, die Nervenveränderungen usw. auch aus einem vor dem Differenzierungsbeginn bereits geschädigten Mesenchym (primäre Degeneration) hervorgehen, was praktisch einer Fehlanlage gleich käme. Zu verschiedener Zeit auftretende, unterschiedliche pathologische Prozesse kön-

Digitized by Google

nen — wie gesagt — am Ende zu identischen morphologischen Bildern führen.

Eine generalisierte Dystrophie würde natürlich besonders auf das knochenbildende System von größtem Einfluß sein. Es würde zu einer Hemmung kommen, zu Fehldifferenzierungen und zur Linksverschiebung des Knochenbildes. Es wäre dann die Osteogenesis imperfecta *als eine Osteodystrophia imperfecta foetalis* anzusehen.

Auf diesem Boden soll sich nun die Otosklerose entwickeln. Dazu bedarf es einer besonderen lokalen Reizung. Diese kann in ihrem Wesen nicht derjenigen der ursprünglich vorhandenen — möglicherweise zur Osteogenesis imperfecta führenden — generalisierten Stoffwechselstörung gleichen. Denn diese Stoffwechselstörung ist eine solche, die eine Hemmung des knochenbildenden Systems verursacht (d. h. sie liegt im Sinne einer Osteogenesis imperfecta). Eine lokale Steigerung würde zu einer lokal gesteigerten Hemmung anstatt zur Reizung führen.

Im Bereich der Frakturen war es ein lokaler mechanischer Reiz, der dort auf dem Boden der Osteogenesis imperfecta eine lokale Osteodystrophia fibrosa verursachte. Ein beliebiger anderer Reiz aber dürfte das gleiche Ergebnis zeitigen, wenn er nur stark genug ist, um die Hemmung zu überwinden. Die auf einen besonderen Reiz hin bei der Osteogenesis imperfecta entstandene Osteodystrophia fibrosa unterscheidet sich von der gewöhnlichen also dadurch, daß sie nicht in einem normalen Skelett auftritt. Es bietet dann die *Otosklerose das Bild einer lokalen Osteodystrophia fibrosa bei Osteogenesis imperfecta* (lokale Osteodystrophia fibrosa bei generalisierter Osteodystrophia imperfecta foetalis).

Durch Erhöhung dieses neuen, besonderen lokalen Reizes (vielleicht durch die Abbauprodukte des Knorpels) entsteht eine Hyperplasie: *Otosklerose als brauner Tumor bei Osteogenesis imperfecta.*

Mit einer solchen Auffassung von der Entstehung der Otosklerose nähern wir uns bereits dem Problem der Theorie der Otosklerose und den Möglichkeiten ihrer experimentellen Erzeugung.

VI. Ein Beitrag zur Theorie der Otosklerose.

1. Allgemeines über Pathogenese und Ätiologie der Otosklerose.

Die Untersuchungen der Beziehungen der Otosklerose zur Osteodystrophia fibrosa und Osteogenesis imperfecta haben zu dem wichtigen Ergebnis geführt, daß sich das Knochenbild der lokalen Osteodystrophia auf verschiedene Weise entwickeln kann. Daraus läßt sich für die Beurteilung der Pseudotumoren sowie der unter dem Bilde einer lokalen Osteodystrophia fibrosa verlaufenden Otosklerose die Schlußfolgerung ableiten, daß das einheitliche Bild — das wir Otosklerose nennen — in jedem Fall in besonderer Weise entstanden sein kann.

Digitized by Google

Sowohl die Hamartomtheorie (*O. Mayer*[49]), als auch die Theorie der sekundären Degeneration (*Wittmaack*[76], *Brunner*[14] u. a.) vermag die Entstehung einer Otosklerose zu erklären. Es fragt sich: Warum sollte nicht in dem einen Fall von Otosklerose die eine Art der Entstehung und in einem anderen Fall die andere Art tatsächlich zugrunde liegen? Niemand wird eine exakte Entscheidung treffen können. Denn vom morphologischen Standpunkt aus dürfte es unmöglich sein, aus dem Endbild den jeweiligen Modus der Entstehung ablesen zu können. Zwar geben die mit der Otosklerose sonst noch verlaufenden Störungen gewisse Fingerzeige. Andererseits vermögen aber entgegengesetzt gerichtete Prozesse (Degeneration eines alten Gewebes, Mißbildung eines neuen) sowohl in bezug auf das klinische Gesamtbild (blaue Skleren, Innenohrtaubheit usw.), als auch in bezug auf das Konglomerat der einzelnen Zeitphasen des knochenbildenden Systems zum gleichen Ergebnis zu führen. Auch Veränderungen in der zeitlichen Reihenfolge des Auftretens der pathologischen Prozesse können morphologisch nicht scharf in bezug auf Ursache und Wirkung unterschieden werden (1. Fehlbildung als Folge von Reiz plus sekundäre Dystrophia oder 2. Fehlbildung als Folge von primärer Fehlanlage plus Reiz). Hinzu kommt noch, daß Störungen im Gesamtorganismus fördernd oder hemmend einwirken können, wobei die Frage: „lokale oder generalisierte Störung" gleichfalls von entscheidender Bedeutung ist.

Die Frage nach der Ursache der Osteodystrophia fibrosa konnte dahin beantwortet werden, daß ätiologisch ganz verschiedene Faktoren zur Entstehung dieses Knochenbildes zu führen vermögen. Überträgt man diesen Gedankengang auf das Otoskleroseproblem, dann ergibt sich, daß offenbar auch die Otosklerose auf Grund der allerverschiedensten ätiologischen Faktoren entstehen kann. Die Schwierigkeit ist etwa ebenso groß wie beim Krebsproblem. Gelingt es aber erst einmal, auf irgendeine Weise eine Otosklerose experimentell zu erzeugen, so können durch Versuchsabänderung und durch logische Auslese diejenigen Faktoren allmählich gewonnen werden, *die allein* für die Entstehung der Otosklerose verantwortlich gemacht werden müssen.

Aus der soeben gegebenen Darlegung ist ersichtlich, wie ungeheuer groß die Zahl von Veränderlichen sein kann, als deren Funktion die Otosklerose sich entwickelt. Diese Vielzahl veränderlicher Faktoren erklärt sowohl die Mannigfaltigkeit des klinischen Bildes als auch die Meinungsverschiedenheiten und entgegengesetzten Theorien, die in bezug auf die Pathogenese und Ätiologie im Laufe der Zeit aufgestellt wurden, während andererseits über das morphologische Endbild an sich die Autoren im Wesentlichen übereinstimmen.

Die große Zahl der Variabeln gibt uns aber meines Erachtens gerade die Möglichkeit — unter Berücksichtigung bereits gesicherter

Digitized by Google

Erkenntnisse — experimentell auf ganz verschiedene Weise durch quantitativ und qualitativ bestimmte Einzelstörungen Teilbilder herzustellen, die als Kombination, sinnvoll räumlich und zeitlich zusammengesetzt, das Endbild der Otosklerose ergeben müssen. Welche Ansicht man auch immer über Ätiologie und Pathogenese der Otosklerose im Einzelfall vertreten mag, alle Fälle von Otosklerose haben am Ende gemeinsam immer im Prinzip das folgende Knochenbild: *„An typischen Stellen innerhalb der Labyrinthkapsel auftretende lokale Reizung und Fehldifferenzierung des knochenbildenden Systems mit zuerst relativer, später meist absoluter Linksverschiebung des Knochenbildes.“*

Soll also die Erkrankung experimentell synthetisch hergestellt werden, so gilt es, dieses Knochenbild direkt oder in Etappen zu erzeugen. Geht man von der grundlegenden Erkenntnis aus, daß das Endbild der Otosklerose dem einer lokalisierten Osteodystrophia fibrosa gleich ist, so lautet die erste Frage: „Wie läßt sich das Bild einer solchen lokalen Osteodystrophia fibrosa — besonders ihrer hyperplastische Form — experimentell hervorrufen?“ Mehrere Methoden stehen uns auf Grund der vorliegenden Untersuchungen zur Verfügung. Es sei zuerst eine indirekte Methode genannt als dasjenige Verfahren, das meines Erachtens in bezug auf die Otosklerose die größte Aussicht auf Erfolg bietet.

2. Über die Möglichkeiten der experimentellen Erzeugung der Otosklerose.

a) Die indirekte Synthese auf dem Umweg über eine Osteogenesis imperfecta.

In einer früheren Arbeit (*Weber*[71], S. 544) habe ich ganz allgemein über die Möglichkeit einer experimentellen Erzeugung einer Osteodystrophia fibrosa folgendes ausgeführt: „Sollte es tatsächlich gelingen, die einzelnen Diätfaktoren ausfindig zu machen, die den Stoffwechsel in *der* Art beeinflussen, daß eine Reizung und Linksverschiebung des funktionellen knochenbildenden Apparats ausgelöst wird, dann muß sich m. E. das Krankheitsbild der Osteodystrophia fibrosa ergeben. Auch die Hamartoplasien, die Fehldifferenzierungen aus dem aktivierten Mesenchym, müßten sich erzeugen lassen.“ Die Forderung des letzten Satzes dürfte experimentell am schwersten zu erreichen sein. Hier bei der Osteogenesis imperfecta hat die Natur selbst die Forderung des Nachsatzes erfüllt. Das gesamte knochenbildende System neigt bei dieser Erkrankung a priori zu Fehldifferenzierungen. Eine nachträgliche chronische lokale Reizung muß zum „Bilde“ der lokalisierten Osteodystrophia fibrosa führen.

In ähnlicher Weise wie durch einfaches Bewegen eines Kindes, das an Osteogenesis imperfecta leidet, im ungewollten Experiment

Digitized by Google

an den Stellen lokaler mechanischer Reizung das Bild einer lokalisierten Osteodystrophia fibrosa bzw. der braunen Tumoren entsteht, so müßte es m. E. auch gelingen, willkürlich solche Bilder innerhalb der Labyrinthkapsel zu erzeugen. Hierbei ist es ohne Bedeutung, ob der Osteogenesis imperfecta tatsächlich eine Anlagestörung oder eine Dystrophie zugrunde liegt. Die Reizung des knochenbildenden Systems in der

Abb. 8. Skorbutähnliche, subperiostale Blutung der r. 6. Rippe bei Osteogenesis imperfecta, fernab von der Frakturlinie. Parlodion (Pr. 1176 A); H.-E.; Leitz: Obj. 16 mm, Ok. 4×, Kameral. 68 cm. Vergr. 122 : 1.

Labyrinthkapsel muß in jedem Falle eine lokale sein. Es ist einleuchtend, daß eine lokale Stoffwechselstörung, die selbst schon im Sinne einer Osteodystrophia fibrosa gelegen ist (Reizung plus Linksverschiebung plus Fehldifferenzierung), bei der Kombination mit einer Osteogenesis imperfecta zu einer Summierung der Neigung zur Fehldifferenzierung und damit zu ganz besonders schweren Fehlbildungen führen wird. Es ist jedoch nicht unbedingt nötig, daß der lokale Reiz wirklich in einer solchen Stoffwechselstörung im Sinne einer Osteodystrophia fibrosa gelegen ist. Jeder beliebige Reiz dürfte bereits zum gewünschten Erfolg führen, wenn er nur stark genug ist und lange genug andauert,

Digitized by Google

um die Hemmung in Reizung umzuwandeln. Als ein solcher Reiz könnte sehr wohl eine chronische lokale Stauung (im Sinne *Wittmaacks*[76]) wirksam sein. Die vorhandenen Knorpelreste würden vermutlich auf eine solche Stauung zuerst reagieren.

Da eine spontane Osteogenesis imperfecta für Versuchszwecke nicht zur Verfügung zu stehen pflegt, so ist es notwendig, die Erzeugung einer Osteogenesis imperfecta oder einer ihr im Prinzip, d. h. in bezug auf das Knochenbild, ähnlichen Erkrankung zuvor experimentell vorzunehmen. In einer früheren Arbeit (*Weber*[73]) habe ich kurz angedeutet, daß das Knochenbild der Osteogenesis imperfecta gewisse Ähnlichkeiten mit dem Skorbut bzw. der *Möller-Barlow*schen Krankheit aufweist: Auch beim Skorbut wird kein lamellöser Knochen gebildet; es findet sich eine verminderte Grundstufe (atrophisches Gerüstmark); auch hier werden bekanntlich Spontanfrakturen beobachtet. Im vorliegenden Fall von Osteogenesis imperfecta wurden sogar, weit entfernt von den Frakturen, ausgedehnte subperiostale Blutungen gesehen (Abb. 8), wie sie auch beim Skorbut vorkommen. Wie sich beim Skorbut die Frage der Fehlbildungen in bezug auf den Faserknochen verhält, scheint gegenwärtig noch nicht ganz klar zu sein. Doch geht aus einer Arbeit von *Walkhoff*[68] hervor, daß z. B. bei Meerschweinchen, die von skorbutkranken Muttertieren geboren wurden, derartige faserknöcherne Fehlbildungen vorkommen. *Walkhoff*[68] charakterisiert die Zahnveränderungen solcher Skorbutjungen geradezu als „Odontogenesis imperfecta". Wegen dieser prinzipiellen Ähnlichkeiten des Knochenbildes habe ich vorgeschlagen, an schwangeren Muttertieren einen Skorbut zu erzeugen. Es besteht die große Wahrscheinlichkeit, daß sich am Skelett der Jungen eine Osteogenesis imperfecta entwickelt, die der menschlichen gleicht oder ihr doch im Prinzip sehr ähnlich ist. Es wäre dabei zugleich die Frage zu entscheiden, ob die Osteogenesis imperfecta ganz allgemein als ein fetaler Skorbut angesehen werden kann.

Daß der Skorbut auch zur Osteodystrophia fibrosa gewisse Beziehungen hat, ist sehr wahrscheinlich. Stellt man sich vor, daß bei einem Skorbut eine generalisierte Reizung des knochenbildenden Systems eintritt, so dürften sich Bilder ergeben, die einer Osteodystrophia fibrosa — vielleicht ihrer hypostotisch-porotischen Form — sehr ähnlich sind. So zeigte z. B. auch der von mir eingehend untersuchte Bostonterrier neben der Osteodystrophia fibrosa eine deutliche skorbutische Komponente, wie ich es damals ausdrücklich hervorgehoben habe. Alle diese Fragen bedürfen noch der Klärung. Sie wurden hier nur angeschnitten, um die experimentelle Forschung anzuregen. Es handelt sich also noch keineswegs um sichere Untersuchungsergebnisse, was ausdrücklich betont werden soll.

Gelingt es, eine Osteogenesis imperfecta experimentell herzustellen, dann braucht nur eine lokale Reizung (Stauung?) innerhalb der Labyrinthkapsel gesetzt zu werden, um eine Otosklerose zu erzeugen, in

Digitized by Google

gleicher Weise, wie diese Möglichkeit soeben für die spontane Osteogenesis imperfecta auseinandergesetzt wurde. Dazu ist erforderlich, daß noch genügend Knorpelreste vorhanden sind. Sie haben dreierlei Bedeutung: einmal vermögen ihre Abbauprodukte vermutlich die Reizwirkung zu steigern (Hyperplasie), andererseits bestimmen sie durch ihr Verschwinden die Doppelseitigkeit und ferner die typischen Stellen, an denen sich die Fehldifferenzierungen entfalten können. Es müssen also die Versuche unternommen werden zu einem Zeitpunkt, an dem solche Reste noch in reichlicher Menge vorhanden sind.

Es wäre denkbar, daß das Verschwinden der Knorpelreste bei verschiedenen Tieren verschieden schnell vor sich geht, und daß vielleicht nur der Mensch als einziges Lebewesen besonders lange solche Reste innerhalb seiner Labyrinthkapsel birgt. Daraus könnte sich erklären, warum man beim Tier bisher überhaupt noch keine typische Otosklerose beobachtet hat. Aus solchem Gedankengange ergibt sich, daß zunächst versucht werden muß, *„das" Versuchstier für die Otosklerosеforschung zu finden*, bei dem diese Knorpelreste noch sehr lange während des Lebens erhalten sind (kretinistische oder chondrodystrophische Tiere?). Gibt es ein solches Tier nicht, dann muß entweder sehr früh im Leben der verwendeten Tiere mit den Versuchen begonnen werden, oder aber — was rationeller zu sein scheint — es muß eine Methode ausgearbeitet werden, die das Verschwinden der Knorpelreste verhindert oder verzögert. Vielleicht läßt sich mit Störungen der inneren Sekretion der gewünschte Erfolg erzielen. Das Offenbleiben der Knorpelfugen wird ja ganz allgemein auf Mangel an Schilddrüsensekret zurückgeführt. Man müßte also vielleicht sehr jungen Tieren (oder auch schon dem Muttertier) die Schilddrüsen exstirpieren. Aus diesem Gedankengang geht hervor, daß die Frage der „inneren Sekretion", die in Beziehung zur Otosklerose oft erörtert wurde (*Drury*[21], *Leicher*[44]), vor allem für die Frage der „Knorpelreste" von Bedeutung ist. Es liegt hier vermutlich das Problem des „konstitutionellen Faktors" des Versuchstieres, wie ja auch beim Menschen eine besondere, zu Otosklerose neigende Konstitution wahrscheinlich ist (*Bauer* und *Stein*[6,7,64], *Fischer*[26]).

Auf Grund der vorliegenden Untersuchungen erscheint also, zusammenfassend, aller Wahrscheinlichkeit nach *der* Weg den sichersten Erfolg zu versprechen, bei dem folgende drei Postulate erfüllt sind:

1. Es muß eine generalisierte (skorbutartige?) Stoffwechselstörung im Sinne einer Osteogenesis imperfecta erzeugt werden. Dadurch kommt es zu einer generalisierten Hemmung und Linksverschiebung des Knochenbildes mit *Neigung zu Fehldifferenzierungen.*

2. Auf dem Boden einer solchen generalisierten Skeletterkrankung muß *irgendein starker lokaler chronischer Reiz* innerhalb der Labyrinth-

Digitized by Google

kapsel gesetzt werden (Stauung). Dadurch entsteht das Bild einer lokalisierten Osteodystrophia fibrosa durch Umwandlung der Hemmung in *lokale Reizung mit relativer Linksverschiebung* und Fehldifferenzierungen.

3. Es müssen bei Beginn des Versuches noch *genügend Knorpelreste* an typischen Stellen innerhalb der Labyrinthkapsel vorhanden sein (besonders geeignete Tiere, sehr frühes Arbeiten oder Verzögerung des Verschwindens durch besondere Eingriffe [Schilddrüse]). Die Knorpelreste haben dreierlei Funktion: 1. Sie bestimmen die *typische Lokalisation*, 2. die *Doppelseitigkeit* und 3. ihre Abbauprodukte führen zur Erhöhung der Reizung (zur *absoluten Linksverschiebung*) und damit zur hyperplastischen Form der Otosklerose.

Es ist sehr interessant, daß die Verfolgung des Erbganges bei Otosklerose ebenfalls zu dem Ergebnis geführt hat (*Eckert-Möbius*), daß es drei Faktoren sind, die zusammentreffen müssen, um eine Otosklerose hervorzubringen (*Bauer* und *Stein*[7]). Diese Faktoren wurden von *Eckert-Möbius* als konstitutionelle, lokale und auslösende Komponente bezeichnet. Auch den von mir soeben aufgestellten Punkten könnte eine solche Bezeichnung zuteil werden.

Auf Grund der in vorliegender Arbeit durchgeführten Überlegungen ist die soeben dargelegte Möglichkeit der experimentellen Erzeugung der Otosklerose nicht der einzige gangbar erscheinende Weg. Es sind noch zwei weitere Möglichkeiten denkbar, nach denen das Bild der lokalen Osteodystrophia fibrosa direkt, ohne Umweg über eine Osteogenesis imperfecta, erzeugt werden kann: 1. als Teil einer generalisierten Osteodystrophia fibrosa und 2. unmittelbar als lokale Form.

b) Die Synthese als Teil einer generalisierten Osteodystrophia fibrosa.

Nach *Christeller*[15, 16] ist ein großer Teil der sog. experimentellen Rachitis in Wirklichkeit eine besondere Form der Osteodystrophia fibrosa. Vor allem ist die angeblich bei Hunden erzeugte Rachitis in der Mehrzahl der Fälle tatsächlich eine „Pseudorachitis", die, wie *Christeller*[16] im Hinblick auf die Versuche *Mellanbys*[52] sagte, „dem Unbefangenen" sofort als eine Osteodystrophia fibrosa erkenntlich ist. Es muß also die Möglichkeit zugegeben werden, daß bei Hunden oder Affen eine Osteodystrophia fibrosa experimentell erzeugt werden kann. Einzelheiten über die Methodik würden den Rahmen dieser Arbeit überschreiten. Es soll darüber auf Grund eigener Versuche in Kürze berichtet werden.

Wenn es nun tatsächlich gelungen ist, eine generalisierte Osteodystrophia fibrosa (juvenile *Paget*sche Erkrankung oder Pseudorachitis) experimentell zu erzeugen, so ergibt sich dabei auch eine generalisierte Osteodystrophia fibrosa der Labyrinthkapsel. Auf Grund einer lokalen

Digitized by Google

Steigerung des Prozesses im Gebiet der Kapsel durch die Knorpelabbauprodukte kann es m. E. zur Pseudotumorbildung kommen, es handelt sich dann um eine *von Recklinghausen*sche Erkrankung. Bei dem von mir untersuchten Bostonterrier ($8^1/_2$ Monate alt) genügten offenbar die von den Knorpelresten ausgehenden Abbauprodukte innerhalb der Labyrinthkapsel nicht (oder nicht mehr), d. h. die Osteodystrophia fibrosa trat in diesem Falle zu spät ein, um eine Otosklerose hervorzubringen. Doch kam es im Gebiet der Kiefer zu einem Pseudotumor in Form einer intraossösen Epulis (längeres Erhaltenbleiben der Knorpelreste? besondere mechanische Reizung?). Es wäre also denkbar, daß bei frühzeitig einsetzender Osteodystrophia fibrosa sich auch in diesem Falle eine Otosklerose entwickelt hätte. Will man bei generalisierter Osteodystrophia fibrosa eine Otosklerose künstlich hervorrufen, so empfiehlt es sich, um sicher zu gehen, von außen frühzeitig genug eine neue lokale Reizung zu setzen. Welche Art von Impuls man wählt, ist im Prinzip gleichgültig. Eine lokale chronische Stauung im Sinne *Wittmaacks* dürfte sehr wohl geeignet sein, zu einer lokalen Steigerung (zur Hyperplasie des osteodystrophischen Prozesses) zu führen und damit zum Bilde der Otosklerose. Es zeigt sich, daß die Versuchsforderungen nicht sehr von den bei künstlicher Osteogenesis imperfecta beschriebenen abweichen. Statt einer Stoffwechselstörung im Sinne einer Osteogenesis imperfecta kann also ebensogut auch die einer generalisierten Osteodystrophia fibrosa genommen werden. Nur ist bei der Osteogenesis imperfecta ein neuer lokaler Reiz unbedingt nötig (Operation), während bei der Osteodystrophia fibrosa, vom theoretischen Standpunkt aus, darauf verzichtet werden kann.

c) Die Synthese als reine lokalisierte Osteodystrophia fibrosa.

Liegt ein völlig normales Skelett und ein normaler Stoffwechsel des Versuchstieres vor, so ergeben sich in bezug auf die Erzeugung der Otosklerose gewisse Schwierigkeiten. Es ist sehr wohl denkbar, daß eine lokale Stauung (*Lang* und *Häupl*[40], *von Recklinghausen*[56], *Eckert*[23] u. a.) das Bild einer lokalen Osteodystrophia fibrosa hervorzurufen vermag. Auch hier dürften die Knorpelreste zuerst der Degeneration unterliegen und dadurch die Lokalisation bestimmen, wenn die Stauung *frühzeitig* genug gesetzt wird. Trifft sie aber ein Skelett, aus dem die größeren Knorpelreste schon verschwunden sind, dann wird die Ausbreitung eines etwaigen osteodystrophischen Prozesses mehr dem allgemeinen Gefäßverlaufe folgen. Es könnte so zu einer Osteodystrophia fibrosa entlang den Gefäßen kommen. Ein solches Bild würde aber nicht völlig dem der „genuinen Otosklerose" entsprechen, da weder die Herdnatur noch der typische Sitz vorhanden wäre.

Digitized by Google

Wie verhält es sich mit dem Auftreten der hyperplastischen lokalisierten Osteodystrophia fibrosa?

Ich habe die Präparate der Stauungsversuche *Wittmaacks*[76] nicht persönlich gesehen und will mich daher jeder Kritik enthalten. Auf Grund meiner eigenen theoretischen Überlegungen dürfte es zwar gelingen, Anfangsstadien der Otosklerose zu erzeugen, wenn man früh genug staut, und Anfangsstadien des osteodystrophischen Prozesses ohne typische Herdnatur und ohne typischen Sitz, wenn man „zu spät" staut. Die Erzeugung einer hyperplastischen Otseodystrophia fibrosa aber dürfte m. E. auf diese Weise wohl kaum gelingen. Und gerade die an typischer Stelle gelegene herdförmige, hyperplastische Form ist ja die Otosklerose im engeren Sinne.

Ob es eine Otosklerose bei völlig normalem Skelett überhaupt gibt, ist noch keineswegs erwiesen. Die Arbeiten von *Leicher*[41, 42, 43], *Berberich*[9], *Behrendt* und *Berberich*[8] u. a. deuten darauf hin, daß wahrscheinlich stets neben der Otosklerose eine generalisierte Stoffwechselstörung vorliegt, die sicherlich nicht ganz ohne Einfluß auf das übrige Knochensystem bleibt. Die Erzeugung einer Otosklerose bei normalem Skelett ist vielleicht ein ganz unmöglich zu erfüllendes Verlangen. Auch dürfte vom theoretischen Standpunkt die Synthese einer Herderkrankung inmitten eines normalen Skeletts (d. h. bei normalem allgemeinen Stoffwechsel) am allerschwierigsten zu erreichen sein. Ja, ich glaube, daß die experimentelle Erzeugung einer hyperplastischen Otosklerose, auf Grund der vorliegenden Arbeit, mit größerer Sicherheit gelingen dürfte, wenn eine allgemeine Stoffwechselstörung im Sinne einer Osteogenesis imperfecta (Skorbut?) oder Osteodystrophia fibrosa gesetzt wird. Daß auch noch andere Stoffwechselstörungen als Realisationsfaktoren die Entstehung einer Otosklerose zu begünstigen vermögen, erscheint mir ziemlich sicher zu sein. Ich denke an den von *Brunner*[14] mitgeteilten Fall von Otosklerose bei Morbus Gaucher und an die Beziehungen zur Osteomalacie (*Döderlein*[20]) und die Verschlimmerung einer Otosklerose (*Stein*[65]) durch Gravidität.

So richtig auch die Ansicht *O. Mayers*[11] von der Hamartomnatur der Otosklerose an sich sein mag, und so vortrefflich sie auch das klinische Bild und die Beziehungen zur Osteogenesis imperfecta zu erklären imstande ist, so schwierig dürfte es sein, unter Zugrundelegung gerade dieser Theorie an die experimentelle Erzeugung der Otosklerose heranzugehen. In dieser Hinsicht werden sich namentlich die Fortschritte der experimentellen Geschwulstforschung von großer Bedeutung erweisen. In einer früheren Arbeit (*Weber*[71]) habe ich auf die Ähnlichkeit von wachsendem, transplantiertem embryonalen Gewebe (*Skubiszewski*[63]) und Epulisgewebe aufmerksam gemacht.

Digitized by Google

Während also die Möglichkeit der experimentellen Erzeugung der Otosklerose auf diesem soeben genannten Wege noch in weiter Ferne liegt, ergeben sich aus den Beziehungen der Otosklerose zur Osteodystrophia fibrosa und Osteogenesis imperfecta bereits heute schon Richtlinien, nach denen eine Synthese der Otosklerose als dystrophische Erkrankung mit Aussicht auf Erfolg versucht werden kann.

Zusammenfassung.

1. Die Grundlage für die Beurteilung von Knochenveränderungen ist das normale Knochenbild. Es setzt sich zusammen aus einzelnen Zeitphasen des knochenbildenden Systems. Veränderungen am Knochen können zeitlich, räumlich, qualitativ und quantitativ bestimmt sein. Die hypothetisch-synthetische Vereinigung dieser Faktoren ergibt das pathologische Knochenbild, das somit das Wesen der betreffenden Knochenerkrankung wiedergibt.

2. Das Knochenbild der Otosklerose ist: „Postfetale (oder fetale?), lokale (an typischen Stellen innerhalb der Labyrinthkapsel auftretende) Reizung und Fehldifferenzierung des knochenbildenden Systems mit relativer, meist jedoch absoluter Linksverschiebung des Knochenbildes."

3. Das Knochenbild der generalisierten Osteodystrophia fibrosa (sog. Ostitis fibrosa) ist: „Postfetale, generalisierte Reizung und Fehldifferenzierung des knochenbildenden Systems mit relativer bzw. absoluter Linksverschiebung des Knochenbildes." Die auslösende Ursache liegt vermutlich in einer generalisierten Stoffwechselstörung. Bei den hyperostotischen Formen ist die Linskverschiebung eine absolute.

4. Das Knochenbild der lokalen Osteodystrophia fibrosa entspricht dem Teilbild einer generalisierten Form. Es ist in der unter 3 gegebenen Definition einfach statt generalisierte „lokale" Reizung zu setzen. Der örtlich begrenzten Form liegt vermutlich eine lokale Stoffwechselstörung zugrunde.

5. Das Knochenbild der lokalen Osteodystrophia fibrosa kann offenbar solitär (?) auftreten in einer nichthyperplastischen oder auch einer hyperplastischen Form. Die letztere ist unter dem Bilde der sog. „braunen Tumoren" bekannt. Sie stellen Pseudotumoren dar, die als „Hamartoplasien" bezeichnet wurden. Sie entstehen vermutlich durch Steigerung der lokalen dystrophischen Stoffwechselstörung.

6. Das Knochenbild der Otosklerose ist identisch mit dem einer lokalen Osteodystrophia fibrosa. Die Otosklerose kann als eine „Osteodystrophia otosclerotica" angesprochen werden. In seltenen Fällen stellt sie eine „nicht hyperplastische" lokale Form, in den meisten und zugleich typischen Fällen eine hyperostotisch-porotische oder sklerotische lokale Form der Osteodystrophia fibrosa dar. Die typische Otosklerose kann somit als ein unter dem Bilde einer Osteodystrophia

Digitized by Google

fibrosa verlaufender Pseudotumor (Hamartoplasie) angesehen werden. Nur die lokal begrenzten Formen dürfen als Otosklerose bezeichnet werden („genuine Otosklerose").

7. Beim Vorliegen einer generalisierten Osteodystrophia fibrosa kann eine genuine Otosklerose nur diagnostiziert werden, wenn die mit Pseudotumoren und Cysten einhergehende *von Recklinghausen*sche Erkrankung vorliegt, und zwar nur dann, wenn die fraglichen Veränderungen in der Labyrinthkapsel selbst einen Pseudotumor darstellen. Das Auftreten eines Pseudotumors bei generalisierter Osteodystrophia fibrosa ist auf eine lokale Steigerung der allgemeinen dystrophischen Stoffwechselstörung zurückzuführen (durch Knorpelabbauprodukte ?).

8. Das Knochenbild der Osteogenesis imperfecta ist: „Fetale, generalisierte Hemmung und Fehldifferenzierung des knochenbildenden Systems mit relativer Linksverschiebung des Knochenbildes. Der Unterschied zwischen der sog. „kongenitalen" Form und der Spätform (Osteogenesis imperfecta tarda, idiopathische Osteopsathyrosis, brittle bones) ist nur ein gradueller. Die Spätform ist die leichtere Form. Beide Erkrankungen treten vermutlich kongenital (d. h. fetal) auf.

9. Der Vergleich des Knochenbildes der Osteogenesis imperfecta mit dem der Osteodystrophia fibrosa zeigt, daß eine Übereinstimmung in bezug auf die Fehldifferenzierung und relative Linksverschiebung besteht, daß aber bei der einen Erkrankung eine Hemmung, bei der anderen eine Reizung des knochenbildenden Systems vorliegt. Um also bei einer Osteogenesis imperfecta eine lokale Osteodystrophia fibrosa zu erhalten, bedarf es eines lokalen Reizes.

10. An den Frakturstellen (mechanischer Reiz) entwickelt sich bei der Osteogenesis imperfecta in der Tat das Bild der lokalen Osteodystrophia fibrosa. Durch Steigerung des lokalen Reizes entsteht sogar das Bild einer lokalen hyperplastischen Form (Pseudotumor).

11. Ebenso wie die unter dem Bilde der Osteodystrophia fibrosa beobachteten Pseudotumoren, so stellt auch die Otosklerose als Endbild morphologisch etwas Einheitliches dar. Die Entstehung dieses Endbildes kann jedoch auf verschiedenen Wegen erfolgen. Es gilt nun zunächst, experimentell ein Verfahren festzustellen, das zum Endbild der Otosklerose führt, um auf diese Weise und durch Modifikation der Wege allmählich den gemeinsamen ätiologischen Faktor aller Fälle zu finden.

12. Die Synthese des Knochenbildes der Otosklerose dürfte auf Grund der vorliegenden Arbeit mit größter Wahrscheinlichkeit gelingen, wenn folgende drei Postulate erfüllt werden können:

a) Es müssen noch genügend Knorpelreste in der Labyrinthkapsel des Versuchstieres vorhanden sein.

Digitized by Google

b) Es muß eine generalisierte Stoffwechselstörung im Sinne einer Osteogenesis imperfecta erzeugt werden.

c) Es muß frühzeitig genug eine besondere chronische, lokale Reizung (Stoffwechselstörung) im Bereich der Knorpelreste innerhalb der Labyrinthkapsel gesetzt werden.

13. Über die Möglichkeiten der Erfüllung dieser Forderungen ist folgendes zu sagen:

ad a) Entweder müssen sehr junge Tiere verwendet werden, oder es muß eine besondere Tierart gefunden werden, die in der Jugendzeit noch reichlich Knorpelreste aufweist. Führt das nicht zum Ziel, so muß das Verschwinden des Knorpels künstlich verhindert bzw. verzögert werden, vielleicht durch Störung der inneren Sekretion (Schilddrüsenexstirpation?).

ad b) Da das Knochenbild der Osteogenesis imperfecta in hohem Maße dem des fetalen Skorbuts ähnlich ist, so sollten neugeborene Tiere mit fetalem Skorbut benutzt werden.

ad c) Die lokale Reizung wird wohl am besten durch Stauung verursacht (Operation *Wittmaacks*).

14. Ein Erfolg der Synthese ist auch ohne Operation, d. h. ohne besondere Reizung zu erwarten, wenn bei genügend vorhandenen Knorpelresten frühzeitig genug statt einer generellen Stoffwechselstörung im Sinne einer Osteogenesis imperfecta (ad b) eine solche im Sinne einer generalisierten Osteodystrophia fibrosa erzeugt werden kann.

15. Es dürfte jedoch kaum möglich sein, das Knochenbild der hyperplastischen Otosklerose beim gleichzeitigen Vorhandensein eines allgemein „normalen" Stoffwechsels hervorzubringen; es ist noch keineswegs erwiesen, ob es überhaupt einen braunen Tumor bzw. eine Otosklerose bei völlig normalem allgemeinem Stoffwechsel gibt. Im Gegenteil: Vermutlich vermögen auch noch andere Stoffwechselstörungen als die genannten zur Realisation einer Otosklerose zu führen.

Literatur.

[1] *Adam, J.*, Otosclerosis and brittle bones. J. Laryng. a. Otol. **44**, 201 (1929). — [2] *Alexander, J. B.*, Fragilitas ossium with blue sclerotics in four generations. Brit. med. J. **1**, 677 (1922). — [3] *Axhausen, G.*, Über die bei der Luft- und Gasfüllung des Knochengewebes auftretenden Phänomene und ihre Deutung insbesondere über die sog. „Gitterfiguren". Virchows Arch. **194**, 371 (1908). — [4] *Bauer, H. K.*, Über Osteogenesis imperfecta, zugleich ein Beitrag zur Frage einer allgemeinen Erkrankung sämtlicher Stützgewebe. Dtsch. Z. Chir. **154**, 166 (1920). — [5] *Bauer, H. K.*, Über Identität und Wesen der sog. Osteopsathyrosis idiopathica und Osteogenesis imperfecta. Dtsch. Z. Chir. **160**, 289 (1920). — [6] *Bauer, J.*, u. *C. Stein*, Die Bedeutung der Konstitution in der Pathogenese der Otosklerose. Z. angew. Anat. **1**, 546 (1914). — [7] *Bauer, J.*, u. *C. Stein*, Konstitutionspathologie in der Ohrenheilkunde. Berlin: Julius Springer 1926. — [8] *Behrendt, H.*, u. *J. Berberich*, Zur Stoffwechselpathologie der Rachitis und Otosklerose. Arch. Ohr- usw. Heilk. **121**,

Digitized by Google

280 (1929). — [9] *Berberich, J.*, Beitrag zum Problem der Otosklerose. Otologia (Fukuoka) **1**, 1303 (1928). — [10] *Biebl, M.*, Beitrag zur Frage der Osteogenesis imperfecta durch Untersuchungen am Zahnsystem. Virchows Arch. **255**, 54 (1925). — [11] *Bigler, M.*, Über das gleichzeitige Vorkommen von Osteopsathyrose und blauer Verfärbung der Skleren bei Otosklerose. Z. Hals- usw. Heilk. **5**, 233 (1923). — [12] *Bronson, E.*, Fragilitas ossium and its association with blue sclerotics and otosclerosis. Edinburgh med. J. **18**, 240 (1917). — [13] *Brunner, H.*, Über die Erkrankung des Innenohres bei Otosklerose. Mschr. Ohrenheilk. **60**, 386 (1926). — [14] *Brunner, H.*, Über das Vorkommen von Gaucherzellen im Felsenbeine nebst Bemerkungen zur kausalen Genese der Otosklerose. Z. Hals- usw. Heilk. **22**, 60 (1928). — [15] *Christeller, E.*, Die Formen der Ostitis fibrosa und der verwandten Knochenerkrankungen der Säugetiere, zugleich ein Beitrag zur Frage der Rachitis der Affen. Erg. Path. **20**, 1 (1922). — [16] *Christeller, E.*, Referat über die Osteodystrophia fibrosa. Verh. dtsch. path. Ges. **21**, 7 (1926). — [17] *Cleminson, F. J.*, Otosclerosis associated with blue sclerotics and osteogenesis imperfecta. Proc. roy. Soc. Med. **20**, 471 (1927). — [18] *Cleminson, F. J.*, Otosclerosis associated with blue sclerotics and osteogenesis imperfecta. J. Laryng. a. Otol. **42**, 168 (1927). — [19] *Dietrich, A.*, Die Entwicklungsstörungen des Knochens. In Henke-Lubarsch, Handbuch der speziellen Pathologie und pathologischen Anatomie. **9** (1), 198. Berlin: Julius Springer 1929. — [20] *Döderlein, W.*, Histologische Untersuchungen über den Beginn der otosklerotischen Knochenerkrankung. Z. Hals- usw. Heilk. **22**, 293 (1928). — [21] *Drury, D. W.*, An endocrine factor in otosclerosis. Acta otolaryng. (Stockh.) **10**, 90 (1927). — [22] *Duel, A. B.*, Otosclerosis; a résumé of the literature to July 1928. New York: Hoeber 1929. — [23] *Eckert, A.*, Beiträge zum Otosklerose- und Stauungsproblem. Z. Hals- usw. Heilk. **2**, 449 (1922). — [24] *Eckert-Möbius, A.*, Enchondrale Verknöcherung und Knorpelgefäßsystem mit besonderer Berücksichtigung des menschlichen Felsenbeins. Arch. Ohr- usw. Heilk. **111**, 155 (1924). — [25] *Eckert-Möbius, A.*, Knorpelgefäßsysteme und otosklerotische Herde. Z. Hals- usw. Heilk. **12**, 654 (1925). — [26] *Fischer, J.*, Zur Frage des konstitutionellen Charakters der Otosklerose. Mschr. Ohrenheilk. **55**, 31 (1921). — [27] *Fischer, J.*, Die histologischen Veränderungen bei Osteogenesis imperfecta mit besonderer Berücksichtigung des Gehörorgans. Z. Ohrenheilk. **81**, 85 (1921). — [28] *Frangenheim, P.*, Angeborene Ostitis fibrosa als Ursache einer intrauterinen Unterschenkelfraktur. Arch. Chir. **117**, 22 (1921). — [29] *Fraser, J. S.*, Otosclerosis associated with fragilitas ossium and blue sclerotics; clinical report of 3 cases. Proc. roy. Soc. Med. **126**, Sect. 12, Otol., 126 (1918). — [30] *Fraser, J. S.*, Otosclerosis associated with fragilitas ossium and blue sclerotics. J. Laryng. a. Otol. **36**, 133 (1921). — [31] *Geschickter, Ch. F., M. M. Copeland, J. C. Bloodgood*, Osteitis fibrosa and giant cell tumor. Arch. Surg. **19**, 169 (1929). — [32] *Gimplinger, E.*, Blaue Verfärbung der Skleren und Herderkrankung der Labyrinthkapsel. Z. Hals- usw. Heilk. **13**, 345 (1925). — [33] *Goldinberg, M.*, Ein seltener Befund im Knochen der Innenohrkapsel bei kongenitaler Taubheit. Mschr. Ohrenheilk. **63**, 35 (1929). — [34] *Herzog, G.*, Über die Bedeutung der Gefäßwandzellen in der Pathologie. Klin. Wschr. **2**, 684 u. 730 (1923). — [35] *Hueck, W.*, Über das Mesenchym. Beitr. path. Anat. **66**, 330 (1920). — [36] *Kaufmann, E.*, Pathology; übersetzt von *Reimann*. Philadelphia: Blakiston's son. 1929. — [37] *Knaggs, R. L.*, Diseases of bone. New York: William Wood 1926. — [38] *Kölliker, A.*, Handbuch der Gewebelehre. Leipzig: Engelmann 1899. — [39] *Konjetzny, G. E.*, Die sog. „lokalisierte Ostitis fibrosa". (Ein Beitrag zur Kenntnis der solitären Knochencysten und der sog. „schaligen myelogenen Riesenzellensarkome".) Arch. klin. Chir. **121**, 567 (1922). — [40] *Lang, F. J.*, u. *K. Häupl*, Beiträge zur Kenntnis der Entstehung der Ostitis fibrosa. Virchows Arch. **262**, 383 (1926). — [41] *Leicher, H.*, Blutkalkveränderungen bei Otosklerose

Digitized by Google

und ihre Beziehungen zu Störungen der inneren Sekretion. Z. Hals- usw. Heilk. **3**, 279 (1922). — [42] *Leicher, H.*, Weitere Mitteilungen über das Symptom der Blutkalkverminderung bei Otosklerose und seine therapeutische Beeinflußbarkeit. Z. Hals- usw. Heilk. **4**, 74 (1923). — [43] *Leicher, H.*, Sierodiagnosi dell' otosclerosi. Arch. ital. Otol. **35**, 599 (1925). — [44] *Leicher, H.*, Otosklerose und innere Sekretion. Rev. med. germ.-ibero-amer. **2**, 109 (1929). — [45] *Looser, E.*, Über Osteogenesis imperfecta tarda. Verh. dtsch. path. Ges. **9**, 239 (1905). — [46] *Looser, E.*, Zur Kenntnis der Osteogenesis imperfecta congenita und tarda (sog. idiopathische Osteopsathyrosis). Mitt. Grenzgeb. Med. u. Chir. **15**, 161 (1906). — [47] *Manasse, P.*, Die Ostitis chronica metaplastica der menschlichen Labyrinthkapsel. Wiesbaden: Bergmann 1912. — [48] *Maximow, A.*, Untersuchungen über Blut und Bindegewebe. Arch. mikrosk. Anat. **76**, 1 (1910). — [49] *Mayer, O.*, Untersuchungen über die Otosklerose. Wien u. Leipzig: Hölder 1917. — [50] *Mayer, O.*, Die experimentelle Otosklerose Wittmaacks. Mschr. Ohrenheilk. **58**, 384 (1924). — [51] *Mayer, O.*, The pathology of otosclerosis. J. Laryng. a. Otol. **43**, 843 (1928). — [52] *Mellanby, E.*, Experimental rickets. Med. res. council. Spec. Rep. Series Nr. 61. London 1921. — [53] *Nager, F. R.*, Otosklerose bei infantiler Osteopsathyrosis und Blaufärbung der Skleren. Schweiz. med. Wschr. **2**, 660 (1921). — [54] *Nager, F. R.*, Die Labyrinthkapsel bei angeborenen Knochenerkrankungen. Arch. Ohr- usw. Heilk. **109**, 81 (1922). — [55] *Pommer, G.*, Bemerkungen zu den Lehren vom Knochenschwunde. Arch. mikrosk. Anat. **102**, 324 (1924). — [56] *v. Recklinghausen, Fr.*, Untersuchungen über Rachitis und Osteomalacie. Jena: Fischer 1910. — [57] *Ruttin, E.*, Ohrbefund bei Osteopsathyrose. Mschr. Ohrenheilk. **53**, 305 (1919). — [58] *Ruttin, E.*, Osteopsathyrosis und Otosklerose. Z. Hals- usw. Heilk. **3**, 263 (1922). — [59] *Ruttin, E.*, Zur Klinik der Osteopsathyrose. Mschr. Ohrenheilk. **62**, 1095 (1928). — [60] *Schmorl, G.*, Die pathologisch-histologischen Untersuchungsmethoden. Leipzig: Vogel 1925. — [61] *Shugrue, J. J., R. Rockwood, E. W. Anderson*, Fragilitas ossium and deafness. Arch. int. Med. **39**, 98 (1927). — [62] *Siegmund, H.*, u. *R. Weber*, Pathologische Histologie der Mundhöhle. Leipzig: Hirzel 1926. — [63] *Skubiszewski, L.*, Wachstum transplantierter embryonaler Gewebe und Geschwulstgenese. Z. Krebsforschg. **26**, 308 (1928). — [64] *Stein, C.*, Gehörorgan und Konstitution. Z. Hals- usw. Heilk. **76**, 66 (1917). — [65] *Stein, C.*, Gravidität und Otosklerose. Mschr. Ohrenheilk. **59**, 511 (1925). — [66] *Stobie, W.*, The association of blue sclerotics with brittle bones and progressive deafness. Quart. J. Med. **17**, 274 (1923). — [67] *Van der Hoeve, J.*, u. *A. de Kleyn*, Blaue Sclera, Knochenbrüchigkeit und Schwerhörigkeit. Arch. Ophth. **95**, 81 (1918). — [68] *Walkhoff, O.*, Die Vitamine in ihrer Bedeutung für die Entwicklung, Struktur und Widerstandsfähigkeit der Zähne gegen Erkrankungen. Berlin: Meusser 1929. — [69] *Weber, M.*, Schliffe von macerierten Röhrenknochen und ihre Bedeutung für die Unterscheidung der Syphilis und Osteomyelitis von der Osteodystrophia fibrosa sowie für die Untersuchung fraglich syphilitischer, prähistorischer Knochen. Beitr. path. Anat. **78**, 441 (1927). — [70] *Weber, M.*, Bone pathology and its relation to the problem of otosclerosis. Ann. of Otol. **37**, 1232 (1928). — [71] *Weber, M.*, Osteodystrophia fibrosa, ihre pseudotumor- und cystenbildende, juvenile, hyperostotisch-porotische Form beim Hund, zugleich ein Beitrag zur Frage ihrer Pathogenese und Ätiologie. Beitr. path. Anat. **82**, 383 u. 514 (1929). — [72] *Weber, M.*, Otosclerosis in its histogenetic relations to osteodystrophia fibrosa (ostitis fibrosa). Arch. of Otolaryng. **11**, 1, (1930). — [73] *Weber, M.*, Osteogenesis imperfecta congenita; a study of its histopathogenesis. Arch. of Path. (im Druck). — [74] *Weber, M.*, Osteogenesis imperfecta congenita der Labyrinthkapsel z. Hals- usw. Heilk. **25**, 345 (1930). — [75] *Weidenreich, F.*, Knochenstudien I und II. Z. Anat. **69**, 382 u. 558 (1923). — [76] *Wittmaack, K.*, Die Otosklerose auf Grund eigener Forschungen. Jena: Fischer 1919.

Digitized by Google

(Aus der Universitäts-Hals-, Nasen- und Ohrenklinik der Charité, Berlin [Direktor: Prof. Dr. *C. v. Eicken*] und dem Akustischen Laboratorium der Firma Siemens und Halske, Berlin-Siemensstadt.)

Quantitative Hörprüfung mit Sprache.

Von

F. G. Katz (Assistent der Klinik)

und

G. v. Salis (Siemens und Halske).

(Mit 6 Textabbildungen)

(*Eingegangen am 25. März 1930.*)

I. Problemstellung.

Der moderne Aufschwung der akustischen Technik hat lebhafte Bemühungen wachgerufen, die damit gegebenen neuen Möglichkeiten in den Dienst der Schwerhörigen zu stellen. Eine Voraussetzung hierzu bildet die Verfeinerung der Diagnose der Schwerhörigkeit. Diese Aufgabe bedingt einen Ausbau der Hörprüfung in ganz bestimmter Richtung. Es ist, wie *Frey*[14] in etwas anderem Zusammenhange hervorhebt, ein prinzipieller Unterschied, ob eine Hörprüfung zur Beurteilung eines klinischen Zustandes beitragen soll oder ob sie uns Aufschluß über den Grad des Hörvermögens an sich, über die praktische Brauchbarkeit des Gehörs geben soll, eine Frage, die gerade für den Schwerhörigen im Vordergrund steht. Man glaubte nun neuerdings, eine bedeutsame Verfeinerung der Diagnose vornehmlich durch einen Ausbau der gebräuchlichsten Hörprüfungsmethoden mit Einzeltönen erreichen zu sollen und zu können, und hat demgemäß danach gestrebt, möglichst genaue Hörschwellenkurven aufzunehmen (Literatur hierzu bei *Ruf*[38]). Inzwischen ist man, besonders in Amerika, wo über Schwellenbestimmungen seit einer Reihe von Jahren umfangreiche Erfahrungen gesammelt worden sind, zu der Einsicht gelangt, daß damit praktisch nicht viel für den Otologen gewonnen ist (vgl. *Shambaugh* und *Holderman*[42]). Ein Hauptgrund hierfür, abgesehen von methodischen Schwierigkeiten, liegt — wie bereits früher unsererseits ([21], S. 317, Fußnote) hervorgehoben wurde — darin, daß die ermittelte Schwellenleistung eines Ohres keinen verwertbaren Ausdruck für die Gesamthörleistung, also das

Digitized by Google

„überschwellige Hören" darstellt. Weiterhin ist zu bedenken, daß die Forderung, die Schwellenbestimmungen mit möglichst reinen, obertonfreien Tönen durchzuführen, die Technik vor komplizierte Aufgaben stellt, während praktisch das Ohr niemals in die Lage kommt, einfache Töne richtig erkennen zu müssen. Die Hauptleistung des Ohres ist eben die Vermittlung des Sprachverständnisses. Es drängt sich daher die Frage auf, ob es nicht möglich ist, die Hörprüfung mit der Sprache zu verbessern. Es ist ja bekannt, daß diese Methode in der bisher bei uns geübten Form keinerlei exakte quantitative Bestimmung des Hörvermögens erlaubt, denn die Zahlen, die wir durch Ermittlung der Hörweite für Flüster- oder Umgangssprache erhalten, besitzen nur symbolischen Wert und gestatten lediglich grobe Vergleiche. Außerdem entspricht die überwiegende Verwendung der Flüstersprache zur Prüfung nicht dem Umstande, daß praktisch zumeist vom Ohr das Verstehen der Umgangssprache gefordert wird*.

Es hat nicht an Versuchen und Anregungen gefehlt, die Hörprüfung mit Sprache exakter zu gestalten, wie hier in großen, nur das Wesentliche andeutenden Umrissen gezeigt werden soll. Will man die Hörprüfungsbedingungen meßbar bzw. konstanter gestalten, so haben sich dahingehende Bemühungen in 4 Richtungen zu erstrecken, sie müssen den Untersucher, den Untersuchten, den Übertragungsweg zwischen beiden und die übertragene Sprache selbst berücksichtigen.

Die durch den Untersucher bedingten wichtigsten Momente, die das Hörprüfungsergebnis beeinflussen, sind Sprechstärke, Stimmlage und subjektive Sprechweise. Während Stimmlage und Sprechweise nicht recht normiert werden können und wohl auch nicht dürfen, ist es von großer Bedeutung, eine objektive Kontrolle der Sprechstärke zu haben. Dies wurde von *Lucae*[26, 27] sowie von *Stefanini* und *Tonietti*[43] durch Konstruktion verschiedener Phonometermodelle erstrebt, die den Exspirationsdruck der Sprache kontrollieren sollen**. Diese Apparate haben sich in der Praxis nicht durchgesetzt. Eine Methode, die Sprechstärke konstant, wenn auch nicht im einzelnen kontrollierbar zu gestalten, besteht in der Benutzung eines Phonographen, in der Weise, wie es durch *Gutzmann*[15] und *Panconcelli-Calzia*[33] geschehen ist. Die ohne objektive Kontrolle der Sprechstärke hergestellten Phonogramme liefern unter bestimmten technischen Voraussetzungen kon-

* Während gleichzeitig das Verhältnis zwischen dem Verstehen der Umgangssprache und dem der Flüstersprache bei verschiedenen Hörstörungen nicht konstant bleibt (vgl. *Magnus*[30], *Veis*[45], *Bruck*[3]).

** Die von *Frey*[13] in gleichem Zusammenhange erwähnte Vorrichtung von *Mink*[31] dient nicht der objektiven Intensitätskontrolle, sondern liefert vielmehr eine konstante Dämpfung für das lauteste mit Reserveluft produzierbare Flüstern, das daher nur individuell konstant ist.

Digitized by Google

stante Reize. Da sie die Sprechweise und Stimmlage eines einzelnen Sprechers festhalten, sind ihrer Verwendung schon dadurch gewisse Grenzen gezogen*.

Die Bedeutung des Übertragungsweges liegt darin, daß er meßbar geändert werden kann und so eine Intensitätsabstufung der Prüfungsreize gestattet. Diese Abstufung erreichen wir in üblicher Weise dadurch, daß wir die Entfernung zwischen Untersucher und Untersuchtem ändern, unterliegen aber dabei den durch die Raumakustik (Reflexion, Interferenz, Absorption) verursachten erheblichen Fehlern. Man hat daher nach Methoden gesucht, die Intensitätsabstufung exakter zu gestalten, und ist dabei in erster Linie auf den Phonographen verfallen. Schon bald nach Bekanntwerden der Edisonschen Erfindung hat *Lichtwitz*[25] den Vorschlag gemacht, einen Phonographen aus regelmäßig wachsender Entfernung zu besprechen und festzustellen, welcher Phonogrammteil eben nicht mehr vom Patienten richtig abgehört werden kann. Zur praktischen Anwendung ist dieses Verfahren in Amerika durch *Bryant*[4]** gelangt, hat aber dort eigentliche Bedeutung erst neuerdings bekommen. Es werden mehrere Typen von phonographischen Audiometern angegeben. Phonographische Platten werden nach elektrischem Aufnahmeverfahren, das eine genaue Intensitätskontrolle gestattet, mit einem Text aus Zahlworten hergestellt, deren Intensität stufenweise abnimmt. Diese Platten werden wiederum auf elektrischem Übertragungswege mittels Kopfhörer abgehört (vgl. *Fletcher*[10, 11]). Eine andere Möglichkeit der Intensitätsabstufung bietet, wie u. a. *Jones* und *Knudsen*[17] angeben, ein Übertragungssystem in Gestalt eines Röhrenverstärkers, der mit einer Abschwächungsvorrichtung verbunden ist. Derartige Geräte sind z. B. von *Macfarlan*[29], *Jones* und *Knudsen*[18] beschrieben worden. Man hat außerdem die genannten Methoden kombiniert und Schallplatten mit gleichbleibender Sprechstärke zusammen mit einem meßbar veränderlichen Verstärkungs- und Abschwächungssystem benutzt (vgl. *Fletcher*[10, 11], *Pohlman*[34]***).

Was nun die übertragene Sprache anbelangt, so ist man, um grobe Fehlerquellen auszuschalten, seit langem bemüht, sie möglichst exakt physikalisch zu definieren und die einzelnen Prüfungsworte und -laute — zum Zwecke der qualitativen Hörprüfung — nach ihren zum Teil sehr stark differierenden akustischen Werten zu ordnen. Grundlegende Untersuchungen dieser Art gehen auf *O. Wolf*[47] zurück. Nächst ihm haben sich insbesondere *Zwaardemaker* und *Quix*[48], *Reuter*[35, 36] u. v. a.

---

* Außerdem sind die wichtigen Bedingungen der Raumakustik jedesmal nur für denselben Raum konstant zu gestalten.

** Nähere Angaben über die Methode von *Bryant* waren nicht zu beschaffen.

*** Über Ergebnisse mit derartigen Anlagen berichten z. B. *Fowler*[7], *Fowler* und *Fletcher*[8, 9], *Newhart*[32], *Rodin*[37], *Macfarlan*[28], *Bok* (nach *Macfarlan*).

Digitized by Google

(Literatur z. B. bei *Frey*[13], *Macfarlan*[28]) um die Erforschung dieser Dinge verdient gemacht.

Außer physikalischen sind aber auch psychologische Momente bei der Auswahl der Prüfungsreize zu berücksichtigen (vgl. *Katz*[20]). Damit gelangen wir zu den ungemein wichtigen Beziehungen zwischen Sprachprüfungsreiz und Untersuchtem. Die Sachlage bei der Hörprüfung mit Sprache ist die, daß wir uns über das Sprachgehör des Untersuchten orientieren möchten, in Wirklichkeit jedoch nur Aufschluß über sein Sprachverständnis erhalten, das erst durch hinzutretende Assoziationsvorgänge zustande kommt. Zum Verständnis der Sprache ist es notwendig, daß der erhaltene Höreindruck mit akustischen Erinnerungsbildern und entsprechenden Sinnvorstellungen assoziiert, also wiedererkannt wird. Diese Assoziationsvorgänge besitzen ein bestimmtes Maß von Selbständigkeit gegenüber dem primären Höreindruck. Sie können auch bei unvollständiger Hörempfindung regelrecht ablaufen oder aber, unter zu ungünstigen Bedingungen, in falscher Richtung verlaufen. Der Assoziationsvorgang wird bei unvollkommenem Höreindruck durch Kombination bzw. Erraten gewährleistet. Ist, selbst bei ungestörter Hörempfindung, der Assoziationsvorgang dadurch behindert, daß entsprechende akustische Erinnerungsbilder fehlen, so kann dadurch der ganze Vorgang vereitelt werden (Beispiel nach *Frey*[13]: Eine unbekannte Sprache vermögen wir weder im einzelnen zu hören noch zu deuten) oder wiederum durch Kombination bzw. Erraten ein Zusammenhang mit schon Vorhandenem hergestellt werden, der dann natürlich stets zu einem falschen Endergebnis führt. Die Kombinationstätigkeit ist derart eingewurzelt, daß sie unter Umständen unwillkürlich, gegebenenfalls gegen bessere Einsicht, einsetzt. Wir können das Gesagte spezieller formulieren, wenn wir feststellen, daß Sprachgehör und Sprachverständnis sich gegenseitig „überschneiden" können, während wir doch im allgemeinen eine Parallelität annehmen, indem wir z. B. stillschweigend voraussetzen, daß eine beobachtete Verminderung des Sprachverständnisses eine entsprechende Herabsetzung des Sprachgehörs anzeigt. Wir dürfen nicht vergessen, daß sich bei einer Hörprüfung aus bestimmter Entfernung hinter ungeschädigtem Sprachverständnis unter Umständen ein für diese Entfernung bereits wesentlich herabgesetztes Sprachgehör verbergen kann, das durch gute Kombinationsfähigkeit oder -möglichkeit kompensiert wird. Umgekehrt kann uns ein auf Grund irgendwelcher Assoziationshemmungen herabgesetztes Sprachverständnis eine gar nicht vorhandene Hörstörung vortäuschen.

Wenn wir den erwähnten Tatsachen bei der Hörprüfung Rechnung tragen wollen, so geraten wir in ein Dilemma. Um die wirkliche Hörfähigkeit für Sprache feststellen zu können, um also das Hörvermögen nicht zu überschätzen, müssen wir unbedingt die Kombination aus-

Digitized by Google

schalten. Hierzu gibt es, im ganzen gesehen, nur einen Weg, die Prüfung mit sinnlosen Silben. Die Anwendung dieser Methode hat man jedoch bisher fast immer gescheut, weil durch Ausschaltung der Kombination eben der ganze Assoziationsvorgang in Frage gestellt werden kann, so daß die entgegengesetzte Gefahr, die einer Unterschätzung des Hörvermögens eintritt. Entsprechendes hat *Bárány*[2] schon 1910 zum Ausdruck gebracht. Die Beeinträchtigung der Prüfung mit sinnlosen Silben durch Assoziationshemmung wird besonders bei weniger intelligenten Versuchspersonen sehr hoch veranschlagt. Wir haben zu dieser Frage andernorts[20] ausführlich Stellung genommen. *Bárány*[2] begegnete den vorhandenen Schwierigkeiten in hervorragender Weise, indem er für die qualitative Sprachprüfung die Wechsellautmethode schuf, die von *Lampert*[22] vervollkommnet wurde. Bei dieser Methode ist die Kombination wesentlich reduziert. Sie dient der Bestimmung des Hörvermögens für einzelne nach ihrem akustischen Wert beurteilte Sprachlaute. Für die quantitative Sprachprüfung* jedoch bleiben wir unweigerlich auf die Prüfung mit sinnlosen Silben angewiesen. Hier setzen die vorliegenden Untersuchungen ein. Wir waren uns von vornherein des Wagnisses bewußt, das darin liegt, eine Methode anzuwenden, die z. B. durch Forscher vom Range eines *Bárány* — wenigstens in der von ihm geübten Form — nicht empfohlen werden konnte**. Jedoch die wertvollen Ergebnisse, die *Fletcher*[12] in anderer Richtung mit dieser Methode gewann, und ihre immer mehr in Aufnahme kommende Verwendung in der Fernmeldetechnik rechtfertigten einen Versuch, der bei seiner Weiterführung den anfänglich gehegten Pessimismus Lügen strafte.

II. Apparatur.

Die Apparatur, die wir bei den hier veröffentlichten Untersuchungen verwendet haben, wurde von *H. Sell* im Akustischen Laboratorium des Wernerwerks M der Siemens & Halske AG., Berlin, entwickelt und erst-

* Zur Vermeidung möglicher Unstimmigkeiten sollen in Anlehnung an eine frühere Arbeit[19] die Begriffe „quantitative" und „qualitative" Hörprüfung mit Sprache hier kurz erläutert werden. Unter quantitativer Methode wird verstanden, daß der Prüfungsvorgang nur die Intensität der verwendeten Sprache, nicht aber die Einzelheiten ihrer physikalischen Struktur berücksichtigt. Die qualitative Methode hingegen beachtet, wie die verwendete Sprache im einzelnen über die Tonskala verteilt ist, nimmt also das Frequenzmoment hinzu und gewinnt gerade hieraus ihre Ergebnisse. Dabei ist zu berücksichtigen, daß man in zweierlei Weise die Verteilung der Sprache auf verschiedene Frequenzgebiete variieren kann, entweder indem man die Sprache in Elemente von verschiedener akustischer Wertigkeit, also etwa in ihre Einzellaute, zerlegt, oder indem man mit Hilfe eines Übertragungssystems Sprache in genau festgelegter Weise verzerrt.

** Wenn *Lampert*[22] in diesem Zusammenhange von einem „vernichtenden" Urteil *Báránys* über die Prüfung mit sinnlosen Silben spricht, so dürfte das doch wohl übertrieben sein.

Digitized by Google

malig in Kopenhagen auf dem I. Internationalen Otologenkongreß im August 1928 vorgeführt (vgl. [40]). Sie besteht aus einem hochwertigen Kohlemikrophon, einem Röhrenverstärker mit Anzeigeinstrument, einem Schwächungswiderstand und einem Kopfhörer.

Das von *Sell* entworfene Kohlemikrophon hat eine sehr gute Frequenzkurve. Das besagt, daß es keine ausgesprochenen Resonanzstellen hat und sowohl auf tiefe wie auf hohe Frequenzen gleichmäßig anspricht. Sein Frequenzband reicht von 50—8000 Schwingungen pro Sekunde (*Hertz*). Nur ein solches Mikrophon ist in der Lage, die Sprache unverzerrt in elektrische Schwingungen umzusetzen. Durch freundliches Entgegenkommen der Herren *Salinger*, *E. Meyer*, *Grützmacher* und *Just* vom Telegraphentechnischen Reichsamt, Berlin, war es möglich, die Frequenzkurve von 4 Exemplaren des Mikrophons aufzunehmen. Diese Messungen bestätigten uns die Brauchbarkeit des Mikrophons. In Amerika werden für derartige Messungen an Normalhörigen Kondensatormikrophone verwendet. Wir glauben aber nicht, daß ein solch hoher Einsatz an komplizierten Apparaten für derartige Messungen notwendig ist. Unsere einfache Apparatur hat den Vorteil, daß sie jeder Stelle in die Hand gegeben werden kann, ohne daß technisch geschulte Kräfte erforderlich sind.

Der Verstärker ist ein normaler dreistufiger Röhrenverstärker in Widerstandsschaltung, um einen guten Frequenzgang zu sichern, bestückt mit den Telefunkenröhren 2 RE 054 und 1 RE 124. Die Strombelieferung geschieht aus einem Akkumulator und einer Anodenbatterie. Ein Milliamperemeter im Anodenkreis gestattet eine einfache, aber sehr wichtige Intensitätskontrolle. Sobald der Sprecher die Silben mit einer zu großen Lautstärke spricht, wird der Verstärker elektrisch übersteuert, und dies äußert sich in unregelmäßigen Schwankungen des Zeigers am Instrument. Um eine konstante, stets reproduzierbare Lautstärke zu erzielen, wird der Sprecher die Stimme so weit erheben, daß der Zeiger eben anfängt zu zucken.

Zwischen dem Kopfhörer, einem normalen Rundfunkhörer*, der dem zu Untersuchenden angelegt wird, und dem Verstärker ist ein Schwächungswiderstand eingeschaltet. Dieser gestattet es, die Lautstärke in konstanten Stufen meßbar zu verändern. Die Art der Abstufung ist dem Fechnerschen Gesetz angepaßt, welches bekanntlich besagt, daß die Empfindungsstärke (Lautstärke) proportional dem Logarithmus der Reizstärke (Schallstärke) ist. Soll also die Intensitätsabstufung gleichmäßigen Empfindungsstufen entsprechen, so muß sie logarithmisch gehalten sein. Dies wird z. B. durch eine in der Technik gebräuchliche Abstufung nach Potenzen der aus der Mathematik

* Für einohrige Prüfungen wurde ein gleicher Kopfhörer benutzt, bei dem jedoch ein Telephon abmontiert war.

Digitized by Google

bekannten Zahl e (Basis der natürlichen Logarithmen = 2,718 . . .) ermöglicht. Wenn ein Schallreiz in seiner Stärke (genauer: Amplitude) um das 2,718 . . .-fache gesteigert wird, so bezeichnet man dieses relative Maß, dieses Amplitudenverhältnis als 1 Neper. Der Schwächungswiderstand ist in Neper geeicht, und zwar haben wir 2 Widerstände zusammen verwendet, von denen der eine in ganzen Neper, der andere in Zehntelneper geeicht war. So war es möglich, sehr feine Abschwächungsunterschiede zu erhalten. Wir haben gewöhnlich in Stufen von je 2,5 Neper abgeschwächt; dies entspricht einem Schallamplitudenverhältnis von $1 : e^{2,5}$ oder annähernd 1 : 12.

Unser Übertragungssystem liefert ungeschwächt am Kopfhörerende eine überlaute Sprache. Um das Lautheitsniveau der Umgangssprache zu erhalten, mußten wir diese überlaute Sprache um etwa 3 bis 4 Neper schwächen.

III. Methode.

Über die Prüfungsmethodik ist folgendes zu sagen. Das Besprechen des Aufnahmemikrophons erfolgt unter stetiger Kontrolle des Amperemeters. Nach einiger Übung gelingt es in befriedigender Weise, den Ausschlag beim Hineinsprechen gleichmäßig zu gestalten. Es wird Wert darauf gelegt, mit natürlicher Modulation zu sprechen; monotone bzw. durch Festhalten einer bestimmten Sprechtonhöhe singend gestaltete Sprache erwies sich als unzweckmäßig.

Das Abstufen der Übertragungsstärke erfolgt in nicht zu klein (2,5 Neper) gewählten Stufen; nur bei stark herabgesetztem Hörvermögen konnte bisweilen durch Einstellen kleinerer Zwischenstufen ein genaueres Bild der Hörleistung erzielt werden.

Als eine der wichtigsten Aufgaben wird betrachtet, der bei der Prüfung mit sinnlosen Silben möglichen Assoziationshemmung zu begegnen. Zu diesem Zweck wird der zu Untersuchende zunächst eingehend über den Prüfungsgang informiert. Dabei werden ihm Silbentabellen (s. unten) zur Ansicht vorgelegt, um ihn zuerst optisch mit dem Prüfungsgegenstand vertraut zu machen. Gerade hierdurch wird eine wertvolle Anbahnung erzielt. Weiterhin wird die größte Sorgfalt darauf verwendet, die Prüfungssilben so deutlich wie möglich auszusprechen. Damit befinden wir uns z. B. in bewußtem Gegensatz zu *Gutzmann*[15], der sich bei andersartigen Untersuchungen aus bestimmten Gründen bemühte, seine sinnlosen Prüfsilben im gewöhnlichen Unterhaltungstone vorzubringen. Um das Verstehen weiterhin zu erleichtern, wird vor jeder Silbe nach dem Vorschlag von *v. Békésy* ein breites „ä" gesprochen, dessen Intensität durch Beobachtung des Amperemeters einer Kontrolle und Regelung unterworfen wird. Dem Schlußkonsonanten

Digitized by Google

wird nach bekannter übertriebener Schauspielermanier ein kurzes dumpfes „e" bzw. „ö" angehängt*.

Vor Beginn der eigentlichen Prüfung wird eine Vorprüfung abgehalten, d. h. dem Untersuchten wird ein Test, bestehend aus 50 Silben, unter optimalen Bedingungen direkt, ohne Übertragungssystem diktiert. Die bei der Niederschrift angewandte Orthographie ist gleichgültig, maßgebend nur die lautlich richtige Wiedergabe. Die Vorprüfung gestattet durch Beobachtung des nachschreibenden Prüflings ein Urteil über die Anbahnung des Assoziationsprozesses, über die Gewandtheit im Schreiben und das spezielle Intelligenzniveau des Untersuchten. Diese Vorprüfung gibt unter Umständen Anlaß, den Prüfling weiterhin nicht nachschreiben, sondern nachsprechen zu lassen, während ein zweiter Untersucher das Gesprochene niederschreibt. Die Vorprüfung unterbleibt bei extrem Schwerhörigen, mit denen eine direkte Verständigung nicht gut möglich ist. Diesen wird die Prüfung unter Benutzung der Verstärkungsapparatur erklärt, was bisher infolge der Güte der Apparatur, selbst bei ganz geringen Hörresten für Sprache, genauer — Resten von Wortgehör, erfreulich gut gelang.

Bei der eigentlichen Prüfung wird, wiederum im Hinblick auf möglichste Assoziationserleichterung, mit einer Übertragungsstärke begonnen, die voraussichtlich ein Optimum für den Prüfling darstellt. Bei Normalhörigen und leicht Schwerhörigen wird mit Stufe 5, bei stärker Schwerhörigen mit Stufe 2,5, bei extrem Schwerhörigen mit Stufe 0 begonnen. Dann wird zunächst abgeschwächt bis zur Erreichung der äußersten Hörweite (vgl. unten), darauf verstärkt.

Die zur Prüfung benutzten sinnlosen Silben stammen aus dem Telegraphentechnischen Reichsamt Berlin-Tempelhof**. Sie sind durch in bestimmter Weise vorgenommenen Umtausch der Lautelemente von 10000 sinnvollen Silben aus deutschem Zeitungstext entstanden. Sie werden dort zur Auswertung von Sprachübertragungssystemen jeder Art verwendet. Wir arbeiteten mit 3000 solcher Silben, an denen wir nur unerhebliche orthographische Vereinfachungen vornahmen. Die Silben sind zu je 100 auf einer Tabelle vereinigt. Ein Test umfaßte anfänglich 100, später nur 50 Silben. Ermittelt wird der Prozentsatz der richtig wiedergegebenen Silben.

IV. Einwände gegen die Methode.

Es sei nun die Frage aufgeworfen, welche Angriffspunkte die geschilderte Methode einer Kritik bietet, damit wir in die Lage kommen, ihre Leistungen von vornherein genauer zu begrenzen.

* Wir folgen darin dem liebenswürdigen Rat von Herrn Prof. *K. L. Schaefer*.

** Für die liebenswürdige Beratung und Überlassung von Silbentafeln sind wir den Herren Dr. *E. Meyer* und Dr. *Salinger* zu größtem Dank verpflichtet.

Digitized by Google

Ein naheliegender Einwand ist zunächst der, daß jedes Sprachübertragungssystem die Sprache modifiziert und verzerrt, wodurch die gewonnenen Ergebnisse unter Umständen verfälscht werden; denn es ist natürlich denkbar, daß eine falsch verstandene Silbe nicht eigentlich falsch gehört, sondern vom Apparat falsch wiedergegeben wird. Als besonders bedeutungsvoll wird hervorgehoben, daß die Wiedergabe hoher Frequenzen technisch schwierig, ja zum Teil bisher unmöglich ist. Um die nach dieser Richtung von mehreren Seiten erhobenen theoretischen Forderungen, die zum Teil sehr weit gehen, auf ein vernünftiges und praktisches Maß zu reduzieren, möchten wir folgendes geltend machen. Der Idealzustand, daß durch ein hochqualifiziertes Übertragungssystem Sprache ohne jede Modifikation, u. a. also auch mit Einschluß ihrer höchsten Teiltöne wiedergegeben wird, ist gegenwärtig nicht, in Zukunft vielleicht auch nur teilweise zu erreichen. Es ist also zu erwägen, ob das Problem aus praktischen Gründen nicht anders begrenzt werden kann. Wir wissen durch *Stumpf*[44], daß die einzelnen Sprachlaute auch dann noch richtig verstanden werden, wenn gewisse Bestandteile ihres Gesamtumfanges ausgelöscht sind. Demgemäß hat *Stumpf* als Vorbedingung für „das volle Sprachverständnis, bei dem kein einziger Bestandteil der gesprochenen Rede in seinem spezifischen Charakter geschädigt sein soll", die Unversehrtheit nicht etwa der gesamten Tonskala, sondern nur der Tonstrecke c^1—c^5 (250—4000 *Hertz*) angegeben. Wir stellen daher an ein Übertragungssystem die praktisch wichtige und zunächst ausreichende Forderung, daß es die Strecke c^1—c^5 so gut wiedergibt, daß sämtliche Sprachelemente „richtig", d. h. erkennbar gehört werden. Diese Forderung ist als erfüllt zu betrachten, wenn sinnlose Silben von einem Normalhörigen bei normaler bzw. optimaler Übertragungsstärke sämtlich richtig verstanden werden.

Derartiges kann natürlich von verschiedenen Systemen geleistet werden, die deswegen nicht identisch zu arbeiten brauchen, sich also bei Verminderung oder Steigerung der normalen Übertragungsstärke verschieden verhalten können. Solche Differenzen können besonders für den Schwerhörigen Bedeutung haben. Wieweit dies tatsächlich der Fall ist, steht noch dahin. Vorderhand können wir also unsere Ergebnisse nur auf das verwendete System beziehen und die Möglichkeit nicht verneinen, daß mit anderen Systemen vielleicht andere Zahlen gewonnen werden. Damit ist die Brauchbarkeit der Methode jedoch nicht ernstlich in Frage gestellt.

Die Frage, wie weit das verwendete System tatsächlich der oben aufgestellten Forderung entspricht, findet durch unsere Ergebnisse folgende Beantwortung. Vom Normalhörigen wurden bei optimaler Übertragungsstärke durchweg 94—100% Silben richtig verstanden. Die in einer Reihe von Fällen bemerkbare Differenz bis zu 6% muß erklär-

Digitized by Google

licherweise zum Teil auf Sprachlaute mit besonders hohen Teiltönen bezogen werden, die nicht ganz exakt wiedergegeben werden. Die vom Normalhörigen erhaltenen Teste wurden daher auf solche Systemfehler untersucht. Dabei fand sich, daß insbesondere das „f" wahrscheinlich nicht ganz befriedigend wiedergegeben wird, während für andere Laute (etwa s, sch, ch) sich keine entsprechenden Anhaltspunkte ergaben. Die beobachtete Differenz verliert an Gewicht, wenn man bedenkt, daß sich entsprechende Fehlerprozente auch bei der Vorprüfung Normalhöriger ohne Benutzung der Apparatur zeigten. Hier beruhen sie vielleicht zum Teil auf Besonderheiten der subjektiven Sprechweise, außerdem auf einer Reihe kleinerer Mängel und Zufälligkeiten, die Vorprüfung und eigentliche Prüfung gleicherweise belasten und mit denen wir uns summarisch in folgender Weise auseinandersetzten. Wir stellten durch Wiederholung einer Reihe von Testen im Abstand von mehreren Tagen bzw. Wochen fest, innerhalb welcher Fehlergrenzen die gefundenen Werte reproduzierbar sind. Wir fanden eine Spanne von 0 bis etwa 10%. Infolgedessen finden Unterschiede in den Prüfungsergebnissen bis zu 10% keine grundsätzliche Bewertung*. Mit dieser Festsetzung ordnen wir demnach unsere Ergebnisse in eine nicht mehr als 10stufige Skala ein, haben aber bereits hiermit ein Maß von erheblicher Feinheit.

Ein weiterer Einwand ist mit der Wahl des Empfängers verknüpft, die zwischen Lautsprecher und Kopfhörer zu entscheiden hat. Es ist behauptet worden, daß mit Kopfhörern gewonnene Ergebnisse nicht als einwandfrei zu bezeichnen wären wegen der Beteiligung der Knochenleitung. Eine solche Behauptung besagt in dieser undifferenzierten Form überhaupt nichts, sie gibt nur den Hinweis auf ein äußerst kompliziertes Problem. Weit davon entfernt, dieses Problem gegenwärtig lösen oder wesentlich einengen zu können, möchten wir nur einige wichtige Grundlinien hervorheben. Ob wir in Luftleitung mit Einzeltönen oder Sprache prüfen, stets erhalten wir bei Anwendung größerer Intensitäten eine indirekte Beteiligung der Knochenleitung infolge Übertritts der Schallwellen aus der Luft auf den Schädelknochen. Diese Tatsache wird uns sofort bewußt, wenn wir durch schallsicheren Verschluß beider Ohren die Luftleitung unterdrücken und nun trotzdem laute Stimmgabeltöne oder laute Sprache, die uns direkt vorgesprochen oder mittels Lautsprecher oder Kopfhörer zugeführt wird, wahrnehmen. Diese indirekte Beteiligung der Knochenleitung geht in unsere Prüfungsergebnisse mit ein. Bei Verwendung von Kopfhörern müssen wir nun außer-

* Es sei erwähnt, daß nach *Fletcher*[12] (S. 259) derartige Silbenprüfungen zu technischen Zwecken mit eingeübten normalhörigen Beobachtern eine wahrscheinliche Fehlergrenze von 4—7% ergeben, die durch Vermehrung der Anzahl der Teste auf 10 eine Einengung auf nur 2% (!) erfährt.

Digitized by Google

dem die Möglichkeit einer direkten Beteiligung der Knochenleitung ins Auge fassen. Ob und wieweit eine direkte Schallüberleitung von der Kopfhörermembran über die Kopfhörermuschel auf den Schädel stattfindet, wird mangels spezieller Ergebnisse von verschiedenen Seiten verschieden beantwortet. Wir wollen auch ohne Klarstellung dieses Punktes damit rechnen. Ein Kopfhörer würde also günstigere Bedingungen für die Beteiligung der Knochenleitung bieten als ein Lautsprecher. Dieser Unterschied ist prinzipiell wichtig bei Bestimmung der Hörschwellen für Einzeltöne. Da wir zur Unterscheidung von Leitungs- und Nervenschwerhörigkeit gerade die Hörschwellen in Luftleitung und direkter Knochenleitung (bei nebenbei gänzlich ungeklärten Intensitätsbeziehungen) einander gegenüberstellen, so ist die Verwendung von Kopfhörern zu Schwellenbestimmungen ohne besondere Vorsichtsmaßregeln nicht einwandfrei. Dieser Satz läßt sich jedoch keineswegs automatisch auf die Hörprüfung mit Sprache durch Kopfhörer übertragen, da es sich hier eben nicht um Schwellenbestimmungen handelt. Der Unterschied zwischen Lautsprecher und Kopfhörer ist ja in diesem Falle kein prinzipieller, sondern nur ein gradueller; denn wir sehen keinen Anlaß, hier zwischen indirekter und direkter Beteiligung der Knochenleitung einen Trennungsstrich zu ziehen. Außerdem sei noch bemerkt, daß z. B. bei Mittelohrschwerhörigkeit der Kopfhörer in erster Linie eine bevorzugte Perzeption tiefer Töne veranlassen würde, die bekanntlich nur „Energieträger", aber nicht „Formträger" der Sprache sind.

Für uns waren bei der Wahl des Empfängers folgende Gesichtspunkte maßgebend. Zu den ersten Versuchen wurde ein Lautsprecher benutzt, mit dem das beidohrige Hören geprüft wurde. Schwierigkeiten ergaben sich nun bei dem Versuch, jedes Ohr für sich zu prüfen. Die Ausschaltung des anderen Ohres mit einer Lärmtrommel löschte beim Normalhörigen auch die Hörfähigkeit des zu prüfenden Ohres bei abgeschwächter Übertragung völlig aus. Der Wagenersche Schüttelversuch war vorm Lautsprecher am schreibenden Patienten zu umständlich, der einfache Verschluß des anderen Ohres gab auch bei leiser Übertragung nicht die Sicherheit, daß dieses hinreichend ausgeschaltet wäre. Außerdem gelang es durch Verstärkung nicht, mit dem Lautsprecher ein Intensitätsniveau zu erreichen, welches dasjenige lauter Umgangssprache wesentlich übertraf. Hierauf kam es uns aber bei der Prüfung hochgradig Schwerhöriger gerade an. Wir wählten nunmehr Kopfhörer und hatten den Vorteil, den Schall jeweils nur einem Ohr zuführen zu können (über „Durchhören" hierbei vgl. weiter unten). Ferner erreichten wir infolge der engen Kopplung der Schallquelle ans Ohr (vgl. hierzu *Sell*[41]) mit der im übrigen gleichen Apparatur wesentlich höhere Lautstärke, hatten also auch eine größere Abstufungsskala zur Verfügung.

Digitized by Google

Da die gewöhnlichen Kopfhörer nicht so hochqualifiziert sind wie gute Lautsprecher, so hatten wir vielleicht merkliche Verzerrungen durch den Kopfhörer zu befürchten. Diese Besorgnis erwies sich als übertrieben, da die „Aussprache" der Apparatur mit Kopfhörer, wie schon erwähnt, sich zwischen 94 und 100% bewegte. An dieser Stelle sei betont, daß verschiedene Exemplare desselben Kopfhörerfabrikates nicht identisch arbeiten. Mit verschiedenen Kopfhörern gewonnene Zahlen können voneinander abweichen. Wir halfen uns nach dieser Feststellung dadurch, daß wir einen bestimmten Kopfhörer durch wiederholte Prüfung am Normalhörigen eichten. So erhielten wir reproduzierbare Werte. Aus gleichem Anlaß verließen wir bald den Modus, mit Hilfe einer Verteilerleiste gleichzeitig verschiedene Kopfhörer anzuschließen und damit in einer Sitzung mehrere Patienten zu prüfen.

Im Hinblick auf die diesbezüglichen Arbeiten *Langenbecks*[23, 24] möchten wir hervorheben, daß sich die Prüfungsergebnisse insbesondere bei starker Abschwächung in hohem Maße von der Schallsicherheit des Prüfungsraumes abhängig zeigen. Leider müssen wir feststellen, daß wir weder unsere Ergebnisse auf einen schallsicheren Raum beziehen können, noch in der Lage sind, ein objektives Maß für den tatsächlichen „Lärmspiegel" unseres Prüfungszimmers anzugeben. Bei weiterem Ausbau der Hörprüfung muß zweifellos eine exakte Erfassung oder Regulierung des Lärmspiegels der Hörprüfungsräume angestrebt werden.

Schließlich möchten wir noch auf den Einwand eingehen, daß die Ergebnisse infolge Verwendung sinnloser Silben durch Assoziationshemmung verfälscht werden. Wir können diesem auf Grund früherer Erfahrungen anderer Autoren gemachten Einwand über Monate ausgedehnte eigene Erfahrungen gegenüberstellen. Es ist ohne weiteres zuzugeben, daß die Prüfung ein gewisses Intelligenzniveau erfordert, tatsächlich ist aber der Kreis der für die Prüfung in Betracht kommenden Personen nicht empfindlich beschränkt. Einen direkten Beweis, daß keine nennenswerte Assoziationshemmung vorliegt, haben wir, wenn wir bei der Vorprüfung Normalhöriger oder mäßig Schwerhöriger ein zu mindestens 90% richtiges Ergebnis erhalten. Dieser Beweis glückte in der überwiegenden Mehrzahl der Fälle. Bei hochgradig Schwerhörigen, denen wir die Silben auch durch Hineinrufen ins Ohr nicht verständlich machen können, ist dieser direkte Beweis nicht zu liefern. Wir müssen uns hier auf die Beobachtungen bei anderen berufen und auf die Tatsache, daß bei der Prüfung unter günstigen Intensitätsverhältnissen wirklich eine Reihe von Silben richtig wiedergegeben wird. Die Beobachtung anderer, daß sinnlosen Silben ein Sinn beigelegt wird, haben wir auch gemacht. Dies tritt nach unseren Erfahrungen jedoch nur dann ein, wenn die Silben eben nicht scharf gehört werden. Für den Normalhörigen ist dies z. B. bei höheren Abschwächungsstufen der Fall.

Digitized by Google

Dann ist aber der Höreindruck ähnlich lautender sinnvoller Silben ebenfalls unscharf und mit dem Höreindruck der betreffenden sinnlosen Silben mehr oder weniger identisch. Wir sind daher geneigt, solche Sinngebungen nicht als rein assoziative Fehlleistung, sondern auch als Fehlleistung des Sinnesorganes aufzufassen. Auf diese Dinge ist an anderer Stelle[20] näher eingegangen.

V. Ergebnisse.

Die Ergebnisse sollen hier mehr in Form einer Übersicht dargestellt werden, weil wir hoffen, in einer spezielleren Arbeit die Gelegenheit zur Wiedergabe von Einzelheiten zu haben.

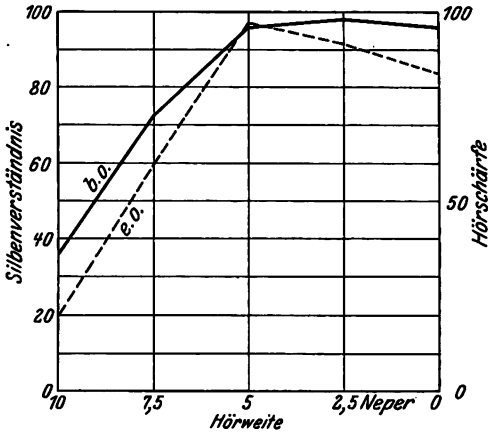

Abb. 1. Der beidohrige und der einohrige Hörraum des Normalhörigen.

Zunächst wurden 14 Normalhörige geprüft. Als normalhörig in diesem Sinne galten Personen, die bei der üblichen klinischen Hörprüfung mit Flüstersprache und kontinuierlicher Tonreihe keine Einschränkung des Hörvermögens zeigten. Die ermittelten Durchschnittswerte sind in Abb. 1 veranschaulicht und geben ein Bild von der prinzipiellen Bedeutung der Methode. Zur graphischen Darstellung wird ein Koordinatensystem benutzt, auf dessen Abszisse die reziproke Übertragungsstärke in Neper und auf dessen Ordinate der Prozentsatz der richtig wiedergegebenen Silben aufgetragen wird. Die Ordinate gibt also ein Maß der Hörschärfe, während die Abszisse der Hörweite entspricht, letzteres, weil nämlich der Vorgang der Änderung der Übertragungsstärke analog demjenigen Vorgang ist, der bei der üblichen Hörprüfung mit Sprache in der Änderung der Entfernung zwischen Untersucher und Patient besteht. Wir können dementsprechend das Wesen unsrer Methode charakterisieren als die Feststellung der Hörschärfe für verschiedene Entfernungen vom Ohr. Die stärkste mit unserer Apparatur mögliche Abschwächung entspricht schätzungsweise einer Hörweite zwischen 100 und 150 m.

Die Ergebnisse der üblichen Hörprüfung mit Sprache sind eindimensional, sie liefern die Hörweite für eine ganz spezielle Hörleistung, nämlich das Verstehen sämtlicher vorgesprochener Flüsterzahlen. Unsre Ergebnisse sind zweidimensional, sie liefern die allgemeine Hörleistung

Digitized by Google

gegenüber Umgangssprache für verschiedene, genau abgestufte Hörweiten. Sie zeigen uns zugleich, innerhalb welches Raumes der Untersuchte Sprache hören bzw. verstehen kann. Dementsprechend betrachten wir den Bezirk, der von der gewonnenen Kurve umschlossen wird, als Symbol des „Hörraumes", welcher dem Untersuchten zur Verständigung mit Sprache zur Verfügung steht. Der Punkt, an dem die Kurve die Abszissenachse schneidet, ist das Symbol der „äußersten Hörweite für Sprache"*. Dieser Punkt, an welchem das Silbenverständnis auf 0% zusammengeschrumpft ist, wäre praktisch nicht leicht zu ermitteln. Wir sind nun keineswegs genötigt, dies zu versuchen. Praktisch be-

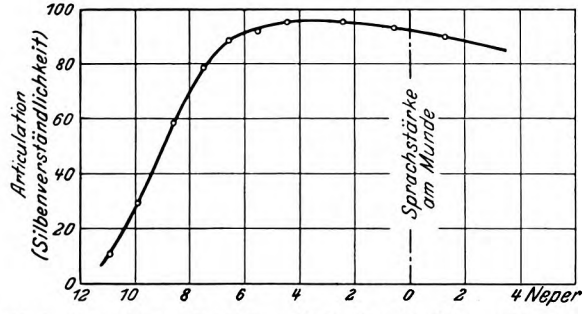

Abb. 2. Silbenverständlichkeit englischer Sprache bei verschiedener Übertragungsstärke nach Fletcher.

grenzt sich die Frage dadurch, daß schon unterhalb etwa 15% Sprachgehör kein recht verwertbares Sprachverständnis mehr zu erwarten ist. Es ist daher ausreichend, das Verhalten des Sprachgehörs bis ungefähr zu dieser Grenze zu verfolgen, um ein hinlängliches Bild von dem Hörraum des Untersuchten zu bekommen.

Wir sahen keinen Anlaß, noch mehr Normalhörige zu untersuchen, weil die erhaltenen Ergebnisse im ganzen gut konvergierten. Außerdem besaßen wir eine Kontrolle in den Ergebnissen von *Fletcher*[12], der genau entsprechende Untersuchungen veranstaltet hat, um die Hörbarkeit der Sprache bei verschiedenen Übertragungsstärken zu bestimmen. Abb. 2 gibt die von ihm gewonnene Kurve wieder und zeigt die prinzipielle Übereinstimmung der Ergebnisse. Wir haben die Fragestellung *Fletchers* umgekehrt und auf den Schwerhörigen ausgedehnt.

Es muß noch erwähnt werden, daß sich die Konvergenz unsrer Ergebnisse nicht auf die stärksten Abschwächungsgrade bezieht. Hier fanden wir bei den im gewöhnlichen Sinne „Normalhörigen" erhebliche individuelle Divergenzen, die nicht etwa als Ungenauigkeit der Methode

* Die äußerste Hörweite für Sprach„schall" ist natürlich größer.

Digitized by Google

anzusehen sind, sondern ihre diagnostische Feinheit beweisen*. Wir konnten nämlich gerade auch diese bei leisester Übertragung gefundenen Werte bei wiederholter Kontrolle reproduzieren. Es gelingt uns also mit unsrer Methode, auch die Normalhörigen nach verschiedenen Graden von Scharfhörigkeit zu differenzieren. Wir fanden bei einer Abschwächung von 10 Neper für beidohriges Hören Werte, die zwischen 20 und 60% lagen, dürfen also von erheblicher „diagnostischer Breite" sprechen.

Die Anwendung der Methode auf Schwerhörige bot glücklicherweise nicht die erwarteten Schwierigkeiten. Es ist allerdings hervorzuheben, daß die Prüfungen sehr viel Zeit und Geduld erfordern. Da damit ge-

Ergebnisse der Silbenprüfung bei 19 Schwerhörigen.

Nr.	Name	Vorprüfung	Beidohrig					Rechts					Links				
			Abschwäch. in Neper					Abschwächung in Neper									
			0	2,5	5	7,5	10	0	2,5	5	7,5	10	0	2,5	5	7,5	10
1	Frl. Bk. . .	96	92	82	58	10	—	90	100	68	15	—	96	57	6	—	—
2	Frl. Br. . .	34	82	26	11	—	—	86	54	2	—	—	78	26	0	—	—
3	Herr D. . .	92	90	84	50	0	—	90	62	0	—	—	84	86	26	0	—
4	Frl. V. . .	84	72	67	40	0	—	72	20	—	—	—	64	48	24	0	—
5	Frl. K. . .	—0:34	11	—	—	—		4	—	—	—	—	0:43	0	—	—	—
		0,8:37											0,8:28				
		1,5:31											1,5:24				
6	Frau Br.. .	12	70	32	0	—	—	73	6	—	—	—	77	8	—	—	—
7	Frl. Bs. . .	66	98	96	87	12	—	nicht geprüft					nicht geprüft				
8	Frau J. . .	99	92	97	89	37	10	94	96	94	69	?	98	61	0	—	—
9	Herr W. . .	74	64	64	54	22	—	0:32	72	62	27	0	60	30	0	—	—
								0,5:52									
								1,5:69									
10	Herr M. . .	64	76.	72	47	0	—	nicht geprüft					nicht geprüft				
11	Frl. Kk. . .	95	80	77	76	26	0	74	90	60	33	?	72	71	42	0	—
12	Herr E. . .	48	36	28	42	0	—	nicht geprüft					30	32	15	—	—
13	Frau N. . .	96	60	68	58	15	—	nicht geprüft					nicht geprüft				
14	Frau L. . .	—	63	47	4	—	—	20	0	—	—	—	63	48	8	—	—
15	Herr B. . .	92	72	90	86	70	?	48	6	—	—	—	64	90	70	12	—
16	Herr Schn..	99	80	94	90	82	?	96	29	0	—	—	86	100	96	92	?
17	Frl. Be. . .	52	70	42	0	—	—	74	16	—	—	—	62	20	—	—	—
18	Frl. M. . .	100	88	100	96	27	0	98	92	97	28	0	nicht geprüft				
19	Herr Schr. .	54	76	50	10	—	—	nicht geprüft					nicht geprüft				

* Diesen Satz möchten wir indessen nur als bedingt gültig hinstellen, solange wir nicht genau wissen, in welchem Ausmaße Differenzen durch verschiedenes Anliegen der Kopfhörermuschel am Schädel infolge individueller Variationen im Bau der Ohrmuschel usw. möglich sind. Es muß daran gedacht werden, daß diese Dinge, die bei stark Schwerhörigen erfahrungsgemäß eine Rolle spielen können — allerdings nur dann, wenn es sich um wirklich grobe Unterschiede im Anliegen des Kopfhörers handelt —, bei stärkster Abschwächung auch für Differenzen zwischen Normalhörigen gewisse Bedeutung haben könnten.

Digitized by Google

rechnet werden muß, daß mit zunehmender Dauer der Prüfung die Ergebnisse durch Ermüdungserscheinungen beeinflußt werden, so wurde im allgemeinen die Durchprüfung eines Patienten auf zwei Sitzungen verteilt.

Die beigefügte Tabelle gibt einen Überblick über die Ergebnisse bei 19 Patienten*. Größere Anschaulichkeit gewährt natürlich die Kurvendarstellung, doch glauben wir, den Rahmen dieser einleitenden Arbeit nicht dadurch über Gebühr ausdehnen zu sollen, daß wir sämtliche Protokolle und Kurven zum Abdruck bringen. Wir möchten uns vielmehr auf das Wesentliche beschränken, indem wir einige charakteristische Fälle herausgreifen und diskutieren.

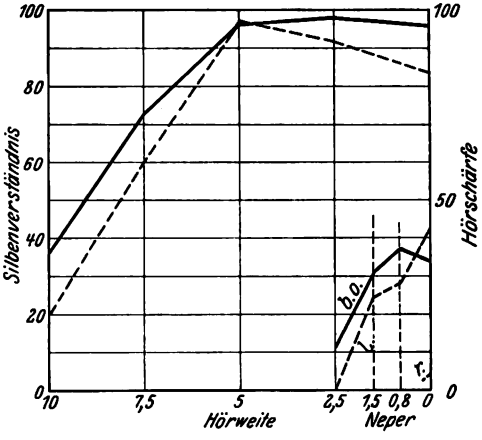

Abb. 3. Hochgradige Nervenschwerhörigkeit (vgl. Tabelle, Patient 5).

Wie zu erwarten, ergab sich ein auffälliger Unterschied zwischen den Kurven von Nerven- und denen von Mittelohrschwerhörigen. Abb. 3 zeigt die Kurve einer hochgradig Nervenschwerhörigen. Zur Orientierung mögen folgende Daten dienen. Ohruntersuchung: Außer einer geringen Retraktion und Trübung beider Trommelfelle keine Besonderheiten. Gewöhnliche Hörprüfung (Dr. *v. Ilberg*):

R.		L.
—	Flüstersprache	—
Zahlen erhoben unsicher am Ohr	Umgangssprache mit Lärmtrommel im anderen Ohr	Zahlen auf 10 cm
Zahlen erhob. a. Ohr ab 35	desgl. ohne Lärmtrommel	Zahlen auf 10 cm ab 35
Monochordtöne nicht gehört	Tiefe Töne	Monochordtöne nicht gehört
nicht gehört	Hohe Töne	
Absolut negativ	c^5-Stimmgabel	—14 Sek.
	Rinne (a^1)	—20 Sek.
	Schwabach (A vom Scheitel) verkürzt (— 6 Sek.)	
	Weber (A) nach rechts lateralisiert (?).	

* In der Spalte für Abschwächungsstufe 10 ist an einigen Stellen ein Fragezeichen eingesetzt. Es stellte sich nämlich im Laufe der Untersuchungen heraus, daß die Erzielung stärkster Abschwächung durch das Auftreten von Nebeninduktion vereitelt wurde. Nachdem dieser Übelstand durch entsprechende Vorkehrungen beseitigt war, konnten die in Frage gestellten Werte aus äußeren Gründen nachträglich nicht mehr sämtlich nachgeprüft werden und wurden in diesem Falle weggelassen.

Digitized by Google

In Abb. 4 ist außerdem das einige Monate früher aufgenommene Audiogramm (*v. Salis* und *v. Ilberg**) dargestellt. Die direkte Verständigung mit der Patientin war so erschwert, daß ihr der Prüfungsvorgang

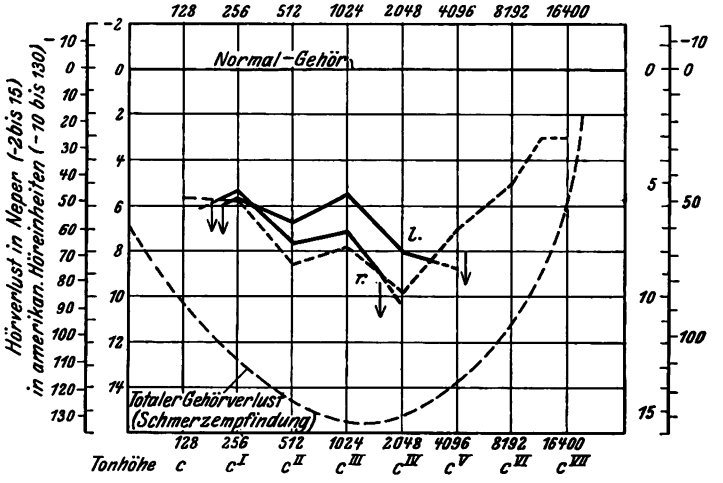

Abb. 4. Audiogramm von Patient 5.

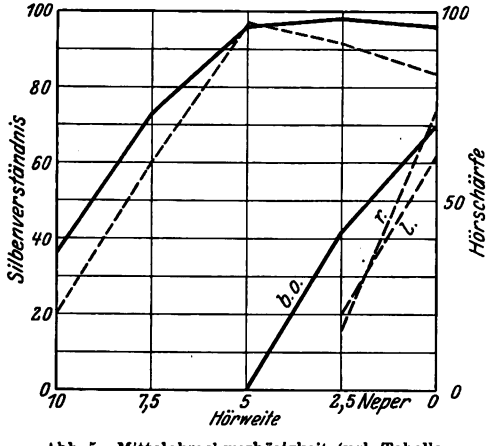

Abb. 5. Mittelohrschwerhörigkeit (vgl. Tabelle, Patient 17).

mit Benutzung der Apparatur bei Abschwächung 0 erklärt werden mußte, was ohne Mühe gelang. Die ermittelte Sprachgehörkurve zeigt hochgradigste Einengung des Hörraumes, der auf das Gebiet überlauter Sprache beschränkt ist, und zugleich die interessante Tatsache, daß das linke Ohr bei stärkster Übertragung für sich allein besser zu hören scheint als beide Ohren zusammen. Wir konnten diese Beobachtung wiederholt und noch augenfälliger bei anderen Patienten machen, möchten jedoch mit Erklärungen hierfür noch zurückhalten, bis wir über größere Erfahrung verfügen. Als charakteristisches Merkmal einer Nervenschwerhörigkeit finden wir, daß das bei 0,8 Neper Abschwächung liegende Optimum für beidohriges Hören durch weitere Verstärkung nicht verbessert werden kann.

* Aufgenommen mit dem Hörschärfemeßgerät der Firma Siemens & Halske[39].

Digitized by Google

Abb. 5 stellt eine Kurve bei Mittelohrschwerhörigkeit (Otosklerose) dar. Ohruntersuchung: Trommelfell bdsts. ohne Besonderheiten. Gewöhnliche Hörprüfung:

R.		L.
erhoben am Ohr	Flüstersprache	erhoben am Ohr
erhoben am Ohr	Umgangssprache mit Lärmtrommel im anderen Ohr	erhoben am Ohr
	Umgangssprache ohne Lärmtrommel binaural: Zahlen auf 25 cm	
ab 36	Tiefe Töne	ab 100
bis 17000	Hohe Töne in Luftleitung	bis 17000
bis 19000	in Knochenleitung	bis 18000
— 4 Sek.	c^5-Stimmgabel	— 8 Sek.
negativ	Rinne (a^1)	negativ
neg. (keine Abschwächung	Gellé (a^1)	neg. (keine Abschwächung)

Schwabach (A vom Scheitel) ± O (?)
Weber (A) nach rechts lateral.

Die Kurve des Sprachgehörs zeigt in sehr charakteristischer Weise den Typus der Mittelohrschwerhörigkeit. Das an sich geringe Sprachgehör kann durch Verstärkung der Sprache ganz erheblich gebessert werden.

Besonderes Interesse bietet weiterhin die Kurve eines einseitig Radikaloperierten, über den folgende Daten genannt seien. Ohruntersuchung: Rechts frische, noch leicht sezernierende, weite Radikaloperationshöhle; Hammer und Amboß fehlen, Reste des Trommelfells erhalten. Linkes Trommelfell ohne Besonderheiten. Gewöhnliche Hörprüfung:

Vor der Operation (Dr. Baerthold):

R.		L.
10 cm	Flüstersprache	5 m und mehr
ab 28	Tiefe Töne	ab 16
bis 16000	Hohe Töne	bis 18000
negativ	Rinne (a^1)	positiv

Schwabach (a^1 vom Scheitel) verlängert.
Weber (a^1) nach rechts lateral.
Sprachprüfung rechts nach der Operation:
Flüstersprache . . . . . 10 cm
Umgangssprache mit Lärmtrommel im l. Ohr . . . 20 cm

Aus Abb. 6 ergibt sich, daß das beidohrige Hören nur unwesentlich gelitten hat, der Hörraum ist kaum eingeschränkt. Dies ist auf Rechnung des vorzüglichen linken Ohres zu setzen, das überdurchschnittliche Hörschärfe besitzt. Das Hörvermögen des operierten rechten Ohres hat ganz erheblich gelitten. Bei alleiniger Schallzuführung zum rechten Ohr wird Sprache im wesentlichen nur dann gehört, wenn sie überlaut

Digitized by Google

ist. Der steile Anstieg bei Abschwächung 0 macht es ohne weiteres klar, daß vom gesunden linken Ohr „durchgehört" wird. Die angestellte Prüfung gibt uns also keinen einwandfreien Aufschluß über das Hörvermögen des operierten Ohres, wohl aber über das praktisch besonders wichtige binaurale Hören.

Um über die Frage des Durchhörens und die damit verknüpfte Frage der Ausschaltung des anderen Ohres einigen Aufschluß zu bekommen, machten wir Hörprüfungen bei sicherer einseitiger Taubheit. Wir gingen so vor, daß wir die für einohrige Prüfungen bestimmte Kopfhörermuschel dem tauben Ohr anlegten und das andere Ohr entweder frei ließen oder verschlossen oder in verschiedener Weise durch Lärm ausschalteten. Das hierbei gewonnene überaus interessante Material ist leider noch zu klein, um als Grundlage für eine Veröffentlichung dienen zu können. Hier sei nur vorweg bemerkt, daß überlaute Sprache (Abschwächung 0) bequem durchgehört werden kann und bei der Durchleitung durch den Schädel eine Abschwächung erfährt, die zwischen 5 und 7,5 Neper liegt. Dieses Durchhören wird in ziemlich vorteilhafter Weise durch den Wagenerschen Schüttelversuch verhindert. Er hebt zwar weder das Gehör für Sprachschall, noch das Vokalgehör, wohl aber jedes Silbenverständnis auf. Die Bárányesche Lärmtrommel bedeutet demgegenüber eine Überdosierung an Lärm. Sie überschreitet dasjenige Lärmmaß, welches zur Unterdrückung des Durchhörens von jeglichem Sprachschall genügt. Eine eingehende Bearbeitung dieser wichtigen Fragen ist beabsichtigt.

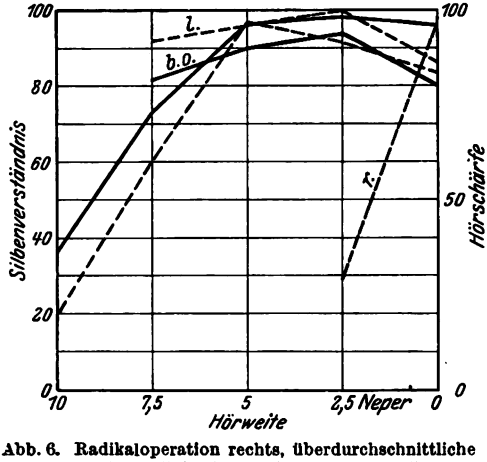

Abb. 6. Radikaloperation rechts, überdurchschnittliche Hörschärfe links (vgl. Tabelle, Patient 16).

Zum Schlusse sei noch darauf hingewiesen, daß unsere zunächst rein quantitativen Ergebnisse unter gewissen, die Sprachqualität des Übertragungssystems betreffenden Vorsichtsmaßregeln auch im Sinne einer qualitativen Hörprüfung mit Sprache ausgewertet werden können. Wir haben zu diesem Zwecke aus unseren Testen nur abzulesen, welche Laute falsch wiedergegeben und in welcher Weise sie verwechselt worden sind. Über das Verstehen von Sprachlauten entweder in Abhängigkeit von einer vorhandenen Schwerhörigkeit oder in Abhängigkeit von gewollten oder ungewollten Eigenschaften eines Sprachübertragungs-

Digitized by Google

systems ist durch eine Reihe von Autoren Material zusammengetragen worden. Wir nennen in diesem Zusammenhang *Gutzmann*[15], *Wells*[46], *Fletcher*[12], *Claus*[5], *Anthon*[1], *Heinitz*[16] sowie *Engelhardt* u. *Gehrke*[6]. Aus allen diesen Arbeiten ergeben sich gewisse einheitliche und hinreichend bekannte Grundtatsachen, die wir bei flüchtiger Durchsicht in unseren Ergebnissen aufs neue bestätigt finden.

Die beschriebene Prüfung führt zu einer differenzierteren Erkennung der Hörleistung an sich, sie liefert z. B., wie schon erwähnt, ein anschauliches und instruktives Bild von dem Wesen der durch Leitungs- oder Perzeptionsschädigung hervorgerufenen Hörstörungen. Die benutzte Apparatur besitzt darüber hinaus Verwendungsmöglichkeiten, die mit dem Vorstehenden keineswegs erschöpft sind. Sie erscheint insbesondere geeignet als praktisches Hilfsmittel bei Eignungsprüfungen des Gehörs zur Präzisierung der Hörleistung gegenüber Sprache.

Literatur.

[1] *Anthon, W.*, Über die Wahrnehmung der Flüsterlaute Sch, S, Ch (palatinale) und F (labiodentale) bei verminderter Hörschärfe, insbesondere gegenüber den höchsten Tönen. Passow-Schaefers Beitr. **23**, 317—378 (1926). — [2] *Bárány, R.*, Worttabellen zur Hörprüfung. Verh. dtsch. otol. Ges. in Dresden, am 13. u. 14. V. **1910**, 110—113. — [3] *Bruck, F.*, Wann wird bei Schwerhörigkeit die gewöhnliche Umgangssprache schlechter gehört als die Flüstersprache? Z. Hals- usw. Heilk. **5**, 121 (1923). — [4] *Bryant, W. Sohier*, Phonographischer Hörmesser. Arch. of Otolaryng. **1904**; Ref. im Internat. Zbl. Ohrenheilk. **3**, 182 (1905). Ferner zit. bei *Macfarlan*, dies. Verz. Nr. 28. — [5] *Claus, G.*, Veränderungen des Hörvermögens für geflüsterte und gesprochene Laute bei abwärts fortschreitender Einengung der oberen Tongrenze. Passow-Schaefers Beitr. **19**, 294—304 (1923). — [6] *Engelhardt, V.*, u. *E. Gehrke*, Über die kombinierende Tätigkeit beim Hören von Silben und Texten. Z. Psychol. **111**, 257—272 (1929). — [7] *Fowler, E. P.*, Deafness in school children. Differential diagnosis with the aid of audiometers; examination of one thousand pupils. Arch. of Otolaryng. **6**, 43—57 (1927). — [8] *Fowler, E. P.*, u. *H. Fletcher*, Three million deafened school children. Their detection and treatment. J. amer. med. Assoc. **87**, 1877—1882 (1926). — [9] *Fowler, E. P.*, u. *H. Fletcher*, Three million deafened school children. Their detection and treatment: Further data. J. amer. med. Assoc. **91**, 1181—1184 (1928). — [10] *Fletcher, H.*, Some new methods and apparatus for testing the acuity of hearing and their relation to the speech and tuning fork methods. The Laryngoscope **35**, 501—524 (1925). — [11] *Fletcher, H.*, New methods and apparatus for testing hearing. Ann. of Otol. **35**, 165—180 (1926). — [12] *Fletcher, H.*, Speech and Hearing. New York 1929. — [13] *Frey, H.*, Die akustische Funktionsprüfung. Handbuch der Neurologie des Ohres (Alexander, Marburg, Brunner) **1**, 883—938 (1924). — [14] *Frey, H.*, Hörprüfung zu diagnostischen Zwecken oder zum Zwecke der Begutachtung. Wien. klin. Wschr. **40**, 717—719 (1927). — [15] *Gutzmann*, Über Hören und Verstehen. Z. angew. Psychol. **1908**, Nr 1, 483—503. — [16] *Heinitz*, Konsonantenübertragung durch Rundfunk. Vox (Berl.) **1926**, Nr 7. — [17] *Jones, I. H.*, u. *V. O. Knudsen*, Audion bulb circuits in otologic practice. Arch. of Otolaryng. **2**, 335—339 (1925). — [18] *Jones, I. H.*, u. *V. O. Knudsen*, Functional tests of hearing. California Med. **23**, 1166—1169 (1925). — [19] *Katz, F. G.*, „Qualitativ" und „quantitativ" auf dem

Digitized by Google

Gebiete der Hörprüfung, -leistung u. -korrektur. Internat. Zbl. Ohrenheilk. **27**, 229 bis 245 (1927). — [20] *Katz, F. G.*, Über Sprachgehör und Sprachverständnis. Z. Hals- usw. Heilk. **25**, 193—199 (1929). — [21] *Katz, F. G.*, u. *E. Meyer*, Messungen über die Intensitätsverhältnisse bei der zur qualitativen Hörprüfung verwandten kontinuierlichen Tonreihe. Z. Hals- usw. Heilk. **19**, 316—328 (1927). — [22] *Lampert, H.*, Die Mängel der bisherigen Hörprüfung mit der Sprache und ein Versuch zur Besserung. Z. Hals- usw. Heilk. **5**, 69—91 (1923). — [23] *Langenbeck, B.*, Über das sogenannte Besserhören im Lärm. Ges. Sächsisch-Thüring. Kehlk.- u. Ohrenärzte, Halle 19. II. 1927. Ref. im Zbl. Hals- usw. Heilk. **12**, 285—286 (1928). — [24] *Langenbeck, B.*, Über die Unzulänglichkeit unserer Hörschärfenbestimmungen. 8. Vers. d. Ges. dtsch. Hals-Nasen-Ohrenärzte in Düsseldorf, 24. bis 26. V. 1928. Z. Hals- usw. Heilk. **20**, 313—321 (1928); ferner Zbl. Hals- usw. Heilk. **12**, 621—622 (1928). — [25] *Lichtwitz*, Verwendung des Phonographen zur Hörprüfung. Prag. med. Wschr. **1889**. — [26] *Lucae, A.*, Zur Bestimmung der Hörschärfe mittelst des Phonometers. Arch. Ohrenheilk. **12**, 282—292 (1877). — [27] *Lucae, A.*, Zur Prüfung des Sprachgehörs unter Angabe eines neuen Phonometers. Arch. Ohrenheilk. **64**, 155—166 (1905). — [28] *Macfarlan, D.*, The voice test of hearing. Arch. of Otolaryng. **5**, 1—29 (1927). — [29] *Macfarlan, D.*, Circuit plans for inexpensive audiometers. Arch. of Otolaryng. **7**, 527—532 (1928). — [30] *Magnus, A.*, Über gleichmäßige Bezeichnung der Hörfähigkeit. Arch. Ohrenheilk. **31**, 111—117 (1891). — [31] *Mink, P. J.*, Ein Dämpfer für die Prüfung des Gehörs mit der Flüstersprache. Arch. Ohr- usw. Heilk. **100**, 59—63 (1917). — [32] *Newhart, H.*, Diagnostic school clinic in the public schools as factor in conservation of hearing. J. amer. med. Assoc. **87**, 1882—1885 (1926). — [33] *Panconcelli-Calzia, G.*, Zur objektiven Akumetrie mittelst der Lautsprache. Passow-Schaefers Beitr. **10**, 240—264 (1928). — [34] *Pohlman, A. G.*, Type of audiometer for determination of acuity for air and bone transmitted sound. Proc. Soc. exper. Biol. a. Med. **23**, 377 (1926). — [35] *Reuter, C.*, Beitrag zur Prüfung der Gehörschärfe mit der Flüsterstimme. Z. Ohrenheilk. **47**, 91—99 (1904). — [36] *Reuter, C.*, Beitrag zur Intensitätsbestimmung der Gehörprüfungswerte. Z. Hals- usw. Heilk. **19**, 15—19 (1928). — [37] *Rodin, F. S.*, Conservation of hearing and the hard-of-hearing child. California Med. **27**, 643 bis 647 (1927). — [38] *Ruf, C.*, Hörempfindungsschwellen und Hörvermögen. Passow-Schaefers Beitr. **27**, 205—300 (1928). — [39] *Salis, G. v.*, u. *H. Sell*, Ein neues Hörschärfenmeßgerät. Bericht über den I. internationalen Kongreß für Hals-Nasen-Ohrenheilkunde, Kopenhagen **1929**, 936—940. — [40] *Sell, H.*, Ein Gerät zur Erzeugung einer Standardsprache für Hörprüfungen. Bericht über den I. internationalen Kongreß für Hals-Nasen-Ohrenheilkunde, Kopenhagen **1929**, 929—932. — [41] *Sell, H.*, Die Bedeutung der Kopplung zwischen Tonquelle und Ohr. Z. Hals- usw. Heilk. **18**, 455—458 (1927). — [42] *Shambaugh, E. G.*, u. *J. W. Holderman*, The audiometer as a device for determining quantitatively the hearing function in each ear separately. Ann. of Otol. **37**, 290—300 (1928). — [43] *Stefanini* u. *Tonietti*, Apparecchio atto a controllare l'intensità de la voce afona. Arch. ital. Otol. **1911**, H. 4; Ref. im Internat. Zbl. Ohrenheilk. **10**, 46—47 (1912). — [44] *Stumpf, C.*, Die Sprachlaute. Berlin 1926. — [45] *Veis, J.*, Flüstersprache und Konversationssprache in ihren Beziehungen zueinander. Arch. Ohrenheilk. **90**, 200—211 (1913). — [46] *Wells, F. L.*, The audibility of sounds. Science (N. Y.) **59**, 399 (1924). — [47] *Wolf, O.*, Sprache und Ohr. Braunschweig 1871. — [48] *Zwaardemaker* u. *Quix*, Onderzoekingen van het physiol. laborat. te Utrecht **1904**; zit. nach *Frey*[13] S. 938.

Digitized by Google

Bemerkungen zu dem Aufsatz von Unterberger über Ozaenabehandlung usw.

im 4. Heft des 23. Bandes der Zeitschr. für Hals-, Nasen- und Ohrenheilkunde.

Von

Dr. med. et phil. **Erich Cohn**, Königsberg (Pr.).

(*Eingegangen am 25. März 1930.*)

Nachdem ich seit etwa 8 Jahren die operative Behandlung der Ozaena aufgenommen und ihre Entwicklung in den verschiedenen Phasen eingehend verfolgt habe, kann ich nicht umhin, zu dem oben genannten Aufsatz Stellung zu nehmen, und zwar, wie ich gleich vorweg bemerken möchte, in ablehnender Form, was die Ausführung anlangt. Ich habe die Verfahren, wie sie von *Halle, Lautenschläger* usw. empfohlen wurden, erprobt und bin zu dem Schluß gekommen, daß die Größe des Eingriffes in keinem Verhältnis zu dem erzielten Erfolge steht oder: daß der gleiche Erfolg sich mit geringeren Mitteln erzielen läßt. Ganz absehen will ich von den evtl. vorkommenden Schädigungen, über die ja mehrfach berichtet wurde (Duct. naso lacrymalis). Ich bin deshalb, da alle diese Eingriffe letzten Endes die Verengung des Naseninnern zum Ziele haben, dazu übergegangen, auf einfachere Weise die gewünschte Verengung herzustellen. Ich habe das seinerzeit von *Hutter* angegebene Verfahren wieder aufgenommen, nur mit dem Unterschiede, daß ich an Stelle der Paraffinblöcke Elfenbein verwandt habe und daß ich nicht nur den Nasenboden, sondern auch die seitliche Schleimhaut des mittleren Nasenganges unterpolstert habe, und zwar, im Gegensatz zu *Unterberger*, nur *peroral*. Wenn *Unterberger* von den vielen Mißerfolgen durch Wiederausstoßung spricht, so ist dies nur aus seiner, soweit aus dem Aufsatz ersichtlich, intranasalen Einpflanzung zu erklären. Auch ich pflege in einzelnen Fällen, in denen die klinische Ausführung verweigert wird, die intranasale Einpflanzung vorzunehmen, jedoch mit dem ausdrücklichen Hinweis, daß mit einer späteren Ausstoßung gerechnet werden muß. Ich habe am 4. I. 1926 im „Verein für wissenschaftliche Heilkunde zu Königsberg" (ref. in Dtsch. med. Wschr. 52, Nr 12) über das von mir geübte Verfahren eingehend berichtet und operierte Fälle vorgestellt. Die Aussprache ergab, daß sowohl die Verengung des Naseninnern wie auch der günstige Fremdkörperreiz sich hiermit ausreichend erzielen lassen. Die von einem Diskussionsredner

Digitized by Google

geäußerten Bedenken über eine spätere Ausstoßung sind, wie ich damals im Schlußwort hervorhob, auch hier wohl ausschließlich auf die von ihm geübte intranasale Einpflanzung zurückzuführen. Ich will also mit meinen Ausführungen in erster Linie darauf hinweisen, daß man nicht nötig hat, andere Körperstellen zur Erlangung von autoplastischem Material zu verletzen. Eine Ausstoßung bei peroraler Einpflanzung der Elfenbeinstäbe, die man in verschiedenen Formen und Größen vorrätig halten muß, gehört zu den größten Seltenheiten. Ich verfüge über eine große Zahl derartig operierter Fälle, von denen etwa 12—15 seit fast 3 Jahren einer Kontrolle unterlagen, die zum Teil auch jetzt kontrolliert werden. Außer einigen wenigen Stäben sind die Implantate ohne Resorption bis heute in situ geblieben. Auch das von einigen Operateuren geübte Abschlagen der unteren Muschel zwecks besserer Ablösung der seitlichen Schleimhautwand möchte ich ablehnen, da dieses leicht zu Störungen im Tränennasenkanal führen kann und da bei einiger Vorsicht auch die Ablösung im mittleren Nasengange unter Umgehung des Ansatzes der unteren Muschel sich ohne Verletzung auf peroralem Wege durchführen läßt. Was die physiologische Seite des Eingriffs anlangt, so bin ich mir darüber klar, daß nicht nur die Verengung der Nase erreicht und eine zu große Austrocknung verhindert wird, sondern daß eben schon der operative Reiz sowie der weiterfortwirkende Fremdkörperreiz zu einer stärkeren Durchblutung und damit zu einer stärkeren Anregung der Schleimdrüsensekretion führen. Die Fälle zeigen deutlich, daß die Stärke dieses Reizes bei den einzelnen Menschen ganz verschieden ist. Es gibt Patienten, bei denen diese Reaktion nur einige Tage, andere, bei denen sie einige Wochen bis Monate anhält. Aber schließlich nimmt dieser Reizzustand ein Ende, was ja durchaus natürlich ist. Denn, da die Stäbe im Körper verbleiben, muß der von ihnen ausgehende Reiz allmählich aufhören, da es sonst zur Ausstoßung kommen müßte. Man kann nun beobachten, daß die Fälle, welche physiologisch ausheilen, durch den einmal empfangenen Reiz genügend zur Wiederherstellung ihrer Schleimsekretion angeregt werden, um diesen Zustand dauernd zu behalten. In den vorgeschrittenen Fällen dagegen fällt die Schleimhaut nach anfänglicher Reaktion, eben nach Aufhören des Operationsreizes wieder in ihren früheren Zustand zurück. Jedenfalls hat also dieses Elfenbeinverfahren den Vorzug, eine dauernde Verengerung zu garantieren, während *Unterberger* ja mit einer sicheren Resorption resp. Ausstoßung seiner intranasal eingepflanzten Spongiosascheiben rechnet. Auch die am Anfang erwähnten größeren Eingriffe dürften durch dieses einfache Verfahren entbehrlich werden.

Digitized by Google

Fachnachrichten[1].

Am 29. III. ds. J. feierte Dr. *A. Lautenschläger* in Berlin seinen 60. Geburtstag in voller körperlicher und geistiger Frische.

Sanitätsrat Dr. *Richard Rohden* in Halberstadt ist am 3. IV. ds. J. gestorben. Nekrolog folgt.

Es gibt in der Pathologie, Bakteriologie und Klinik, wie auch in der Epidemiologie des Rhinoskleroms sehr viele ungeklärte Fragen. Die Bemühungen einzelner Forscher, das Wesen dieser mysteriösen Krankheit zu enthüllen, führten nicht zum Ziele. Der Internationale oto-rhino-laryngologische Kongreß in Kopenhagen hat beschlossen, das Sklerom problem auf internationale Basis zu legen. Er ging von dem Gedanken aus, daß, wenn das ganze Material, welches heutzutage über das Sklerom existiert, gesammelt wird und die Erfahrungen aller Forscher vereinigt werden, dann die Skleromfrage in einem ganz neuen Lichte erscheint und dadurch die richtigste Lösung erhält. Es ist klar, daß die Internationale Enquête nur unter der Bedingung auf einen Erfolg rechnen kann[2], daß alle Forscher und alle Kompetenten an ihrer Arbeit teilnehmen.

Dieser Brief soll für alle Oto-rhino-lyarngologischen Gesellschaften, Kliniken und Abteilungen als Einladung um ihre hochgeschätzte Mitwirkung dienen. Damit aber in der Arbeit einzelner Länder eine Harmonie und Koordination herrsche, ist es notwendig, eine Ordnung zu bestimmen, nach welcher jeder Forscher seine Bemühungen zu richten hätte. Die groben Züge dieser Ordnung wären folgende: In jedem Lande wo das Rhinosklerom endemisch ist, wird eine nationale Kommission gebildet, welche das Studium und die Bekämpfung der Krankheit in dem betreffenden Lande in Übereinstimmung mit dem Internationalen Comité übernimmt: „Commission nationale pour l'étude et la lutte

[1] Ich bitte die Herren Fachgenossen, mir alle sie selbst oder ihr Institut betreffenden Personal- und Fachangelegenheiten mitzuteilen, damit die Vollständigkeit der Fachnachrichten unserer Zeitschrift erreicht wird. *Körner.*

[2] Mit der Erforschung der Skleromfrage wurde ein spezielles Komitee beauftragt, welches schon konstituiert ist und den Namen „Comité international pour l'étude du Rhinosclérome" trägt. Deutschland ist in diesem Komitee durch Herrn Prof. *Hinsberg* (Breslau), Österreich durch Herrn Prof. *Hajek* (Wien) vertreten.

Digitized by Google

contre le Rhinosclérome"). Das Hauptziel der nationalen Kommission wäre, folgende Fragen zu bearbeiten:

1. Statistik.
2. Geographie und
3. Epidemiologie des Skleroms.
4. Prophylaxe (die Maßregeln, welche im respektiven Lande ergriffen oder empfohlen werden).
5. Die Rolle, welche in der Verbreitung des Rhinoskleroms der Krieg gespielt hat.

Es wird dabei insbesondere empfohlen, eine energische Propaganda der Kenntnisse über das Wesen der Krankheit unter den Ärzten und dem Publikum einzuleiten.

Was die Länder anbelangt, wo das Rhinosklerom nur sporadisch beobachtet wird, wäre dieselbe Propaganda ebenfalls notwendig, weil es möglich erscheint, daß doch verborgene Skleromherde existieren. In diesen Ländern übernimmt die Skleromforschung der jeweilige Direktor der Universitäts-O.-R.-L.-Klinik der Hauptstadt des entsprechenden Landes.

Alles Material muß bis Ende 1931 gesammelt und dem Internationalen Comité übersandt werden, welch letzteres die weitere Bearbeitung übernimmt und die endgültigen Schlüsse dem II. Internationalen otorhino-laryngologischen Kongreß in Madrid im Jahre 1932 übermittelt.

Die rein theoretische und wissenschaftliche Arbeit wurde den kompetentesten Kollegen anvertraut und wird als Referat im Programm des Kongresses in Madrid aufgenommen.

Es wird ersucht, alle die Frage des Skleroms betreffenden Daten an das Internationale Comité einsenden zu wollen.

Im Namen des Comités

gez. Prof. *S. Belinof*
37 Rue du 8 Septembre
Sofia (Bulgarie).

Digitized by Google

Digitized by Google

Ende der 80er Jahre stand die Frage der retroaurikulären Öffnung mit im Vordergrund des Interesses. *Schwartze* legte Gewicht darauf, bei Cholesteatomoperation einen Dauerkanal vom Warzenfortsatz zur Pauke zu erzielen, weil die Durchlüftung einen erheblichen Heilfaktor bildete. Mit der damals üblichen Nachbehandlung mit dem Bleinagel gelang die Bildung dieses retroaurikulären Kanales nur in vereinzelten Fällen. *Rohden* erreichte einen bleibenden Kanal durch Bildung von gestielten Hautlappen aus der Umgebung. Die Methode wurde als Schwartzesches Verfahren bezeichnet, *Rohdens* Name wurde dabei nicht genannt. Die Methode ist ja längst verlassen, aber aus geschichtlichem Interesse glaube ich *Rohdens* Anteil und Verdienst an dem Verfahren bekanntgeben zu müssen.

Rohden war ein Mensch von außerordentlichem Pflichtbewußtsein, er verfügte über eine große Dexterität und war von nie ermüdender Hilfsbereitschaft. Seine Patienten hingen an ihm und verehrten ihn wie ein höheres Wesen.

Nun ist das Handwerkszeug den geschäftigen Händen entglitten. In den Sielen hat ihn der Todesbote erreicht, wie er es sich gewünscht. Ein gesegnetes und arbeitsreiches Leben hat seinen Abschluß gefunden. Requiescat in pace.

Kretschmann.

Digitized by Google

Carcinom und Cholesteatom des Ohres.

Von

Professor **H. Marx**, Würzburg.

Mit 4 Textabbildungen.

(*Eingegangen am 31. März 1930.*)

Die typische Form des Mittelohrkrebses ist das Plattenepithelcarcinom. Von 85 Fällen, die in der Literatur[1] mitgeteilt sind, gehören 84 dieser Geschwulstklasse an. Nur in einem Falle (*Lange*) handelt es sich um ein Zylinderzellencarcinom, doch ist es wohl möglich, daß hier kein primäres Carcinom, sondern eine Metastase vorlag (*Schlittler*).

Die auffallende Tatsache, daß demnach das Ohrcarcinom eine Geschwulstform ist, die einen anderen Zellcharakter als der Mutterboden zeigt, hat zu verschiedenen Theorien über die Genese desselben Veranlassung gegeben.

Kretschmann, der die erste ausführliche Bearbeitung des Mittelohrcarcinoms gibt, glaubt, daß eine vorherige Umwandlung des Epithels nicht notwendig sei, daß sich das Plattenepithelcarcinom vielmehr aus dem Schleimhautepithel entwickeln könne, wie dies ja in analoger Weise z. B. beim Epitheliom des Darmtraktus (*Rindfleisch*) beobachtet sei. *Buss* hat dann als erster auf die Bedeutung einer vorhergehenden chronischen Mittelohreiterung für das Zustandekommen des Carcinoms hingewiesen. Er glaubt, daß durch Metaplasie infolge der chronischen Reizung eine Epithelumwandlung stattfinde, aus der sich der Tumor entwickle. *Zeroni*, *Kuhn* u. a. weisen weiter auf die Möglichkeit einer malignen Entartung von Plattenepithel-bedeckten Ohrpolypen hin. Nachdem dann die Entwicklung des Cholesteatoms nach der Habermann-Bezoldschen Theorie festgestellt war und besonders *Manasse* nachgewiesen hatte, daß dabei eine hochgradige Wucherungstendenz des Epithels vorhanden ist, lag es nahe, anzunehmen, daß das Epitheliom aus einem Cholesteatom sich entwickle. Es sind auch Fälle mitgeteilt worden, bei denen bei der histologischen Untersuchung Plattenepithel an anderen Stellen im Mittelohr noch vorhanden war, so erwähnt z. B. *Nager* bei der Mitteilung eines Falles von Labyrinthsequester bei Car-

[1] Ausführliche Literaturangabe in meiner Bearbeitung der „Geschwülste des Ohres" im Handbuch der speziellen Pathologie, Anatomie und Histologie von Henke u. Lubarsch. **12**, 530. Berlin: Julius Springer 1926.

Digitized by Google

cinom „Cholesteatom war noch an der Spitze des Warzenfortsatzes nachzuweisen". — Ein direkter Übergang von Cholesteatom in Carcinom ist jedoch, soweit ich die Literatur überblicke, bis jetzt noch nie nachgewiesen worden. Der Befund des folgenden Falles erscheint mir deshalb von Interesse.

Es handelt sich um eine 61jährige Frau, die an einem ausgedehnten Carcinom rechts, das den Gehörgang ausfüllte, und einen großen Tumor

Abb. 1. Vertikalschnitt durch den vorderen Teil der Pauke, reines Cholesteatom.

unter dem Ohre bildete, ad Exitum kam. Da der Fall von vornherein inoperabel erschien, wurde er nur symptomatisch behandelt. Am linken Ohr fanden sich Residuen. Eine genaue Anamnese war bei der Patientin, die sich wegen zirkulärem Irresein in der Heil- und Pflegeanstalt befand, nicht zu erheben.

Die Sektion des übrigen Körpers ergab keine Besonderheiten. Ein Tumor war in den übrigen Organen des Körpers nicht vorhanden. Die Hirnsektion ergab außer einem frischeren Thrombus im Sinus normalen Befund, eine carcinomatöse Meningitis fand sich nicht.

Digitized by Google

Die histologische Untersuchung ergibt folgenden Befund:

Nahe der Schläfenbeinspitze, an der Stelle der Tubenmündung findet sich starke Hyperplasie der Schleimhaut, dieselbe ist mit Flimmerepithel bedeckt und zeigt sonst keine wesentliche Veränderung. Weiter nach hinten findet sich dann ein typisches Cholesteatom (Abb. 1). Das Trommelfell fehlt bis auf einen schmalen Rand, die Epidermis läßt sich

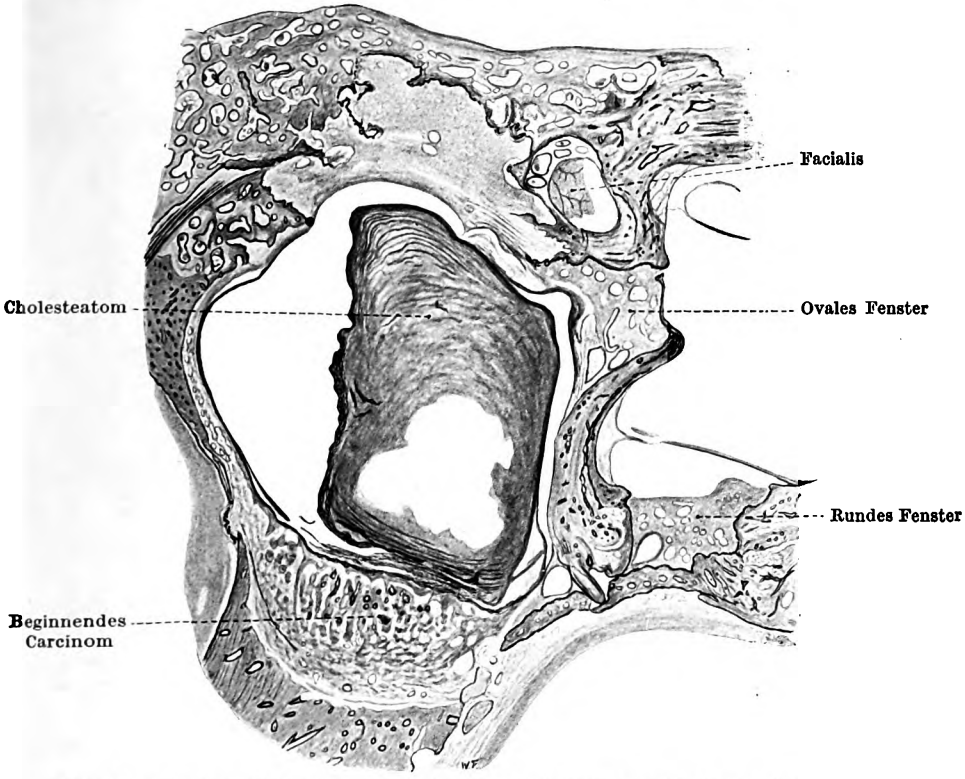

Abb. 2. Vertikalschnitt durch die beiden Fenster. Cholesteatom in der Pauke mit beginnender Carcinomentwicklung aus der Matrix unten.

deutlich von diesem Rande nach innen verfolgen und es findet sich hier das typische Bild der Cholesteatommatrix, die das Promontorium und die übrige Pauke in ihrem mesotympanalen Abschnitt überkleidet. In dem Epitympanum finden sich die zum Teil zerstörten Ossicula in hyperplastisches Gewebe mit einzelnen Cysten dazwischen eingelagert, der Hammergriff ist zerstört, am Processus brevis dringt das Epithel des Trommelfells nach innen ein, in die Cholesteatommatrix übergehend. Diese Matrix zeigt den typischen Bau, an dem Plattenepithel sind hier noch keine abnormen Wucherungen nachweisbar, auch keine stärkeren

Digitized by Google

Tiefenzapfen. Der bindegewebige Teil der Matrix ist ziemlich dünn, medial finden sich hinter derselben noch Hohlräume, die mit Zylinderepithel ausgekleidet sind. Es hat also hier offenbar ein Verdrängen des Schleimhautepithels durch den Cholesteatomtumor stattgefunden, wie dies *Manasse* zuerst beschrieben hat. Weiter nach hinten zeigt nun am Boden das Epithel der Cholesteatommatrix deutliche Tiefenzapfen und diese gehen bei weiterer Verfolgung in der Serie in unregelmäßige Zapfen

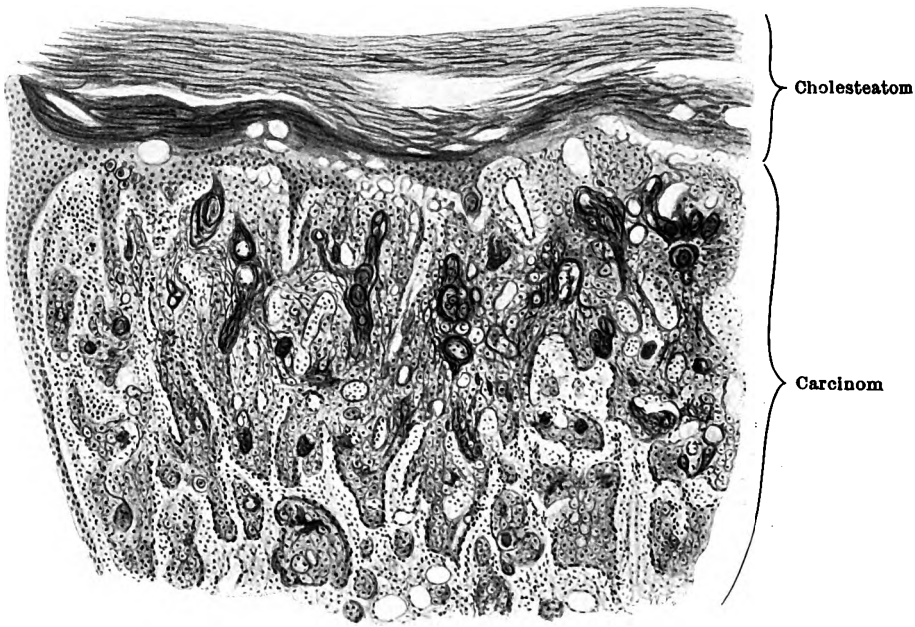

Abb. 3. Carcinomentwicklung aus der Cholesteatommatrix (vgl. Abb. 2) bei starker Vergrößerung.

und Stränge über, die durch den unreifen Zellcharakter und das Auftreten von Hornperlen jetzt das typische Bild des beginnenden Carcinoms zeigen (Abb. 2 u. 3). Diese Carcinomwucherung wird, je weiter man nach hinten kommt, desto deutlicher, es findet sich bald ein ausgedehntes Carcinomgewebe vom Charakter des verhornenden Plattenepithelkrebses. Unten und lateral ist der Tumor in den Knochen eingewuchert, den er in großer Ausdehnung zerstört hat. Die Einwucherung findet stellenweise hauptsächlich entlang den Gefäßen statt. In den Lakunen des Knochens liegen große Zellen, die in die Carcinomzellen übergehen und offenbar hier osteoklastische Wirkung zeigen. In weiteren Präparaten ist diese carcinomatöse Degeneration in der gesamten lateralen Ausdehnung der Cholesteatommatrix vorhanden, auch oben in der Gegend der Shrapnellschen Membran gehen Carcinomzapfen in die Tiefe und die laterale

Digitized by Google

Kuppelraumwand ist in ziemlicher Ausdehnung durch dieselbe zerstört. Medial auf der Promontorialwand ist dabei immer noch normale Cholesteatommatrix und in dem oberen Abschnitt der Pauke noch eine regelrechte Cholesteatomkugel nachweisbar. Dabei sind am Rande des Cholesteatoms kleine Perlen vorhanden, die denselben Bau wie die

Abb. 4. Vertikalschnitt hinten im Bereich des absteigenden Facialis. Reines Carcinom.

Cancroidperlen in dem Carcinomgewebe zeigen. An einer Stelle findet sich auch im Inneren der Masse der großen Cholesteatomkugel nahe dem Rande eine derartige Perle, die offenbar aus dem Carcinom abgestoßen wurde. Weiter nach hinten, in der Gegend des absteigenden Facialis (Abb. 4) und noch weiter nach hinten und unten ist dann nur noch typisches Plattenepithelcarcinom mit zahlreichen Cancroidperlen vorhanden.

Digitized by Google

Im linken Ohr findet sich nahezu ein Totaldefekt des Trommelfells, die Pauke ist vollkommen mit Epidermis ausgekleidet und hinten oben ist noch eine kleine regelrechte Cholesteatomkugel vorhanden. — Weiter findet sich vollkommene knöcherne Obliteration des Labyrinthes in der Art, daß die Form desselben nicht mehr zu erkennen ist, das ausgefüllte Knochengewebe geht vielmehr ohne scharfe Grenzen in den Labyrinthkapselknochen über. Nur an der Stelle des Vestibulums ist in dieser Knochenmasse noch eine fibröse Masse mit einzelnen kleinen Cysten nachweisbar. Es handelt sich offenbar auf dieser Seite um knöcherne Labyrinthobliteration nach destruktiver Otitis interna und nicht um den Ausgang einer „genuinen Periostitis interna ossificans" (*Manasse*).

Im vorliegenden Falle haben wir also beiderseits ein Cholesteatom des Mittelohrs. Links ist dasselbe nahezu zur Spontanheilung gekommen, rechts dagegen hat sich auf seinem Boden ein Plattenepithelcarcinom entwickelt.

Der histologische Befund zeigt uns also in diesem Falle eindeutig die Entwicklung des Mittelohrepithelioms auf dem Boden eines Cholesteatoms und man darf wohl annehmen, daß diese Genese typisch für das Plattenepithelcarcinom des Ohres ist.

Digitized by Google

(Aus der 2. Chirurgischen Universitätsklinik — Prof. *L. v. Bakay* — zu Budapest.)

Thrombose und embolischer Lungeninfarkt nach submuköser Septumresektion.

Von

Dozent Dr. **Georg Kelemen.**

(*Eingegangen am 24. März 1930.*)

In der Anamnese des 39jährigen, gut genährten Patienten von hohem Körperwuchs figurieren eine Scarlatina im 6. Lebensjahre und Mandelaffektionen, die seit dem 4. Lebensjahre bestehen und sich in früheren Zeiten als Anginen mit Fieber über 40° meldeten. 1916 glatt geheilter Weichteildurchschuß des linken Oberschenkels. In letzter Zeit Zahnextraktion in örtlicher Betäubung ohne Komplikationen.

Am 23. V. 1929 wird in der üblichen Cocain-Novocainanästhesie eine nach links konvexe leistenartige Deviation abgetragen. Da die Behinderung der Luftpassage damit beseitigt erscheint, werden die Muscheln unberührt belassen. Entfernung der locker eingelegten Tampons mit *Mikulicz*-Salbe nach 48 Stunden. Die Operation verlief gänzlich blutlos, es folgte ihr eine normale, glatte Heilung an der Stelle des Naseneingriffes.

Der Kranke stand am 25. V. vom Bette auf, verspürte jedoch einen Schmerz im linken Beine. Nach neuerlicher zweitägiger Bettruhe unter Schmerzlosigkeit, verspürte er beim Aufstehen wieder heftige Schmerzen, konnte kaum auf den Füßen stehen. Außerdem empfand er jetzt in der rechten Lungenhälfte heftiges Stechen und bekam eine Temperatur von 38°.

Von internistischer Seite (Dr. *Ötvös*) wurde der folgende Befund erhoben: Linker Unterschenkel ödematös geschwollen, Umfangsdifferenz gegenüber der rechten Seite + $1^1/_2$ cm; Atmung wegen Schmerzen oberflächlich. Entsprechend dem rechten Unterlappen perkussorisch Verkürzung, auskultatorisch rauhes, lautes, fast bronchiales Atmen. Puls 70, Temperatur um 38° herum.

Strenge Liegekur mit Hochlagerung des Beines. In den folgenden 2 Wochen meldete sich hier und da blutiges Sputum, anfangs kirschrot, später immer dunkler werdend. Nach Aufhören der Brustschmerzen Röntgendurchleuchtung, die Luftarmut im rechten Unterlappen zeigt. Erstes Aufstehen am 18. VI.: sämtliche Klagen sind geschwunden, jedoch schwellen die Knöchel am linken Fuße eine Zeit lang noch allabendlich an.

Die Nachuntersuchung Ende Februar 1930 (9 Monate nach der Operation) zeigt in den Zirkulationsorganen wie in der Lunge, auch röntgenologisch, durchaus normale Verhältnisse.

WaR. war negativ; aus dem Ergebnisse der Blutuntersuchung seien die folgenden Zahlen hervorgehoben: Erythrocyten 4411000, Leukocyten 7700, Thrombocyten 320000; Ca im Blutserum normal (9,1 mg%), normale Blutungs- und Gerinnungszeit.

Digitized by Google

Zusammenfassend läßt sich also berichten, daß bei einem 39jährigen Patienten, der sich sowohl vor der Operation, als gelegentlich der Nachuntersuchung 9 Monate p. o. als vollkommen gesund erwies, der submukösen Septumresektion (ohne Muscheloperation) nach 48 Stunden eine Thrombose in den Venen der linken unteren Extremität und nach weiteren 48 Stunden ein embolischer Infarkt im rechten Unterlappen folgte. Glatter Verlauf mit rascher, vollständiger Wiederherstellung.

Als *Thromboembolie nach submuköser Septumresektion* stellt der Fall unseres Wissens ein *Unikum* dar. Wir konnten nirgends Angaben über eine ähnliche Komplikation finden, ja, eine Thromboembolie scheint nach operativen Eingriffen am *Kopfe*, aber auch am *Halse*, überhaupt äußerst selten zu sein.

Henderson stellte 313 tödliche Thromboembolie fälle der *Mayo*-Klinik zusammen [Arch. Surg. 15, 231 (1927)], hiervon waren 267 postoperative, unter denen 223mal die Thromboembolie die unmittelbare Todesursache darstellte. Es handelte sich bloß 4mal um Operationen am Kopfe oder am Halse; es waren diese je ein Eingriff an der Schilddrüse, am Gehirn, eine Gesichtsplastik und eine Trigeminusoperation („avulsion for neuralgia").

Schönbauer stellte das Thromboembolie material bei den 18883 Operationen der Klinik *Eiselsberg* zwischen den Jahren 1909—1924 zusammen [Arch. klin. Chir. 149, 1 (1928)]. Insgesamt figurieren Thrombosen mit 3,4%, Embolien als Todesursache mit 0,31%. Bei Kopf- und Halsoperationen (2288 bzw. 2652) ist der Prozentsatz der Thrombosen jedoch bloß 0,13 bzw. 0,15, todbringende Embolien kamen überhaupt nicht vor.

Der Liebenswürdigkeit des Herrn Dr. *E. Nachtnebel*, Adjunkten des hiesigen pathologisch-anatomischen Universitätsinstitutes Nr. 1 (Prof. *v. Buday*), ist die mündliche Mitteilung zu verdanken, wonach unter den nahezu 200 Pulmonalembolien, die in diesem Institute in den letzten 16 Jahren zur Sektion gelangten, bloß 3 zu finden sind, die einem Eingriff am Halse oder am Kopfe gefolgt sind: eine 54jährige Frau nach Radikaloperation einer malignen Geschwulst an der Zungenbasis, Thrombose in der V. femoralis, Embolie in einem Ast der A. pulm. 2. Ordnung, das Bild der Thromboembolie wurde hier durch eine Bronchopneumonie verdeckt; eine 72jährige Frau, 10 Tage nach Iridektomie Pulmonalembolie mit sofortigem Exitus, Thrombose in der V. femoralis; schließlich eine 74jährige Frau, Exitus 14 Tage nach Extractio linearis lentis, jedoch war hier der Embolus bloß in Pulmonarästen 3. Ordnung nachzuweisen, die Todesursache bildeten Herzleiden, Bronchitis und Pleuritis, an den Unterschenkeln bestanden Varicen, in der V. saphena wurde Thrombosierung gefunden.

Digitized by Google

Im hier mitgeteilten Falle ist der Zusammenhang zwischen dem Lungenprozeß und der Thrombose offensichtig. Wie in den meisten Fällen, meldete sich das Fieber auch hier später, in diesem Falle mit 2 Tagen, als das subjektive Unwohlsein. Für Mitbeteiligung der Pleura sprach die Schmerzhaftigkeit. Die Dämpfung, wie gewöhnlich im Unterlappen, das bronchiale Atmen, das charakteristische blutige Sputum ließen keine Zweifel zu; das kleine, nichtinfizierte Infarkt resorbierte sich dann rasch und vollständig. Auf Grund der Feststellungen der Sammelstatistik von *Lubarsch* (laut ihm werden 60% der postoperativen Thrombosen von Lungenembolien gefolgt) ist hier das Auftreten der postthrombotischen Embolie als ein außerordentlich baldiges zu bezeichnen; sie tritt nach *Lubarsch* zwischen dem 4. und 14. Tag auf, hier meldeten sich die Symptome der Embolie aber bereits 2 Tage nach denjenigen der Thrombose.

Ebenso merkwürdig rasch war es zum Auftreten der Thrombose selber gekommen; vor dem 3. bis 4. Tage ist dieses Ereignis eine Seltenheit, hier trat sie spätestens 48 Stunden nach der Operation auf, vielleicht auch früher, wurde jedenfalls bei dem Aufstehen nach 48 Stunden durch die Schmerzen verraten. Alter und Auftreten auf der linken Seite entsprachen den gewöhnlich beobachteten Verhältnissen.

Den Weg irgendeines abgerissenen Partikelchens aus dem Operationsgebiete bis zu den Venen des Unterschenkels zu konstruieren, ist fast unmöglich, man müßte denn an außerordentliche Seltenheiten denken, wie rückläufigen Transport (*Ribbert*) durch fortgesetztes ruckweises Zurücktreiben oder eine sog. paradoxe Embolie mit Beteiligung auch des arteriellen Kreislaufes bei Offenbleiben des Foramen ovale im Vorhofsseptum des Herzens. Doch wird auch bei Gebieten, die, wie die untere Bauchhöhlenhälfte, so viel näher der Stelle der Thrombosierung in der unteren Extremität liegt, nicht so sehr nach direkt verschleppten Partikelchen, als nach anderen Faktoren gefahndet, schlechte Entleerungsverhältnisse besonders der linken V. iliaca, sodann Veränderungen in der Gefäßwandung und in der Zusammensetzung des Blutes.

Die Faktoren, die bei Gefäßwandschädigungen in Betracht kommen: sog. thromboembolische Konstitution, Varicen, überstandene Influenza, vorhergehende intravenöse Injektionen oder parenterale Eiweißdarreichung, Bluttransfusion, Gefäßligaturen usw. fallen hier vollständig aus, ebenso wie eine Infektion, welch letztere durch den ungestörten Heilverlauf der Wunde ausgeschlossen erscheint. Ebensowenig konnte in der Zusammensetzung des Blutes, Blutungszeit, Gerinnungszeit usw. etwas Abnormes gefunden werden.

An eine Thrombosebereitschaft durch Flüssigkeitsverarmung des Organismus (*Schönbauer*) kann man ebenfalls nicht denken, da die postoperative Diät hier keine Einschränkung der Flüssigkeitszufuhr in sich schließt.

Digitized by Google

Auch läßt sich das frühe Aufstehen am 2. postoperativen Tage für die Entstehung der Thrombose nicht beschuldigen, wurde doch gerade durch Systematisierung der baldigen Verlassung der Bettruhe, auch nach Unterleibseingriffen, der Stromverlangsamung in den großen Venen infolge des Liegens entgegengearbeitet und damit die Zahl der postoperativen Thrombosen um ein erhebliches herabgesetzt.

Dies anzustreben wurde man aber durch die ganz allgemeine Erfahrung von Chirurgen der verschiedensten Länder gezwungen, wonach sich die postoperativen Thromboembolien in den letzten Jahren sehr erheblich vermehrt haben. Auch unsere Klinik stellte die diesbezügliche Statistik zusammen [*Prochnow*, Arch. klin. Chir. **151**, 99 (1928)]. Letztere besagt, daß bei einer Gesamtzahl von 18517 Operationen in der Zeit zwischen 1915 und 1927, die ersten 8 Jahre (zusammen 9829 Operationen) im Verhältnis bloß je $^1/_6$ der Zahl der Thrombosefälle aufwiesen wie die letzten 4 (mit zusammen 8688 Operationen). Auf Grund der an diesem großen Material gesammelten Erfahrungen sah sich *Prochnow*, wie auch andere Autoren, genötigt, bezüglich eines eventuellen Erklärungsversuches noch weitere Erkenntnisse über die Faktoren abzuwarten, die die Blutgerinnung begünstigen oder erschweren.

Ob sich die nach chirurgischen Eingriffen, wie oben dargelegt, allgemein konstatierte Vermehrung der Thromboembolien auch bei Operationen in der Nase, bei denen sie bisher scheinbar unbekannt war, in einem Auftreten überhaupt äußern wird, bleibt abzuwarten. Beim Suchen nach einschlägigen Fällen wird man vor allem auch daran denken müssen, daß viele Embolien, durch Thrombose kleinerer Venen bei Operationen, sich erst in der Form von Pneumonie oder Pleuritis darstellen.

Digitized by Google

(Aus der Universitäts-Hals-, Nasen- und Ohrenklinik in der Charité zu Berlin. Direktor: Professor Dr. *C. v. Eicken.*)

Experimentelle Studien über den Verschluß der Tuba Eustachii beim Hunde.

Von
Privatdozent Dr. **Georg Claus**, Berlin.

Mit 15 Textabbildungen.

(*Eingegangen am 25. März 1930.*)

Jede Verlegung der Tuba Eustachii verursacht eine Einziehung des Trommelfells. Gleichzeitig beobachtet man dabei häufig das Vorhandensein einer Flüssigkeitsansammlung in der Paukenhöhle, über deren Entstehung bisher keine Einigung erzielt wurde. Einige Autoren, als deren wesentlichste Vertreter *Bezold* und *Scheibe* zu nennen sind, stehen auf dem Standpunkt, daß durch Verschließung der Tuba Eustachii, wie in allen vascularisierten Räumen, deren freie Kommunikation mit der Atmosphäre unterbrochen wird, so auch in den Mittelohrräumen eine Verminderung des lufthaltigen Volumens eintritt, und zwar dadurch, daß der Sauerstoff von dem durchströmenden Blut chemisch gebunden und nicht in gleicher Menge Kohlensäure ausgeschieden wird. Besteht nun der Tubenabschluß längere Zeit, so kommt es infolge der starken Hyperaemia ex vacuo zu einem Austritt, zu einer Transsudation von Serum aus den prall gefüllten Gefäßen. Nach dieser Anschauung kommt also die Flüssigkeitsansammlung lediglich durch rein mechanische Einflüsse zustande. Es handelt sich demnach um einen Hydrops ex vacuo, ein Terminus, der zuerst von *Zaufal* gebraucht wurde. *Scheibe* empfiehlt anstelle der von *Bezold* als „Tubenverschluß mit Ansammlung von Serum (im Mittelohr)" angegebenen die allgemeine Benennung „Transsudat im Mittelohr".

Andererseits bricht sich in neuerer Zeit wieder mehr die bereits von *Politzer* vertretene Auffassung Bahn, daß die Flüssigkeitsansammlung im Mittelohr durch entzündliche Prozesse hervorgerufen wird, daß es sich also um ein Exsudat handelt. Wir wollen hier der Kürze wegen, sofern nichtentzündliche Genese der Flüssigkeit im Mittelohr angenommen wird, von Transsudat und in entgegengesetzten Fällen von Exsudat sprechen, wenn wir uns auch bewußt sind, daß es außerordentlich

Digitized by Google

schwierig, ja mitunter unmöglich sein kann, in Grenzfällen mit Sicherheit zwischen Entzündung und Nichtentzündung zu unterscheiden.

Die klinischen Beobachtungen, die *Scheibe* für die Richtigkeit seiner Ansicht anführt, werden gestützt durch die Arbeit von *Brock*[1] über Untersuchungen an 3 menschlichen Felsenbeinen mit Tubenabschluß. *Brock* fand nämlich geringe oder kaum merkliche Verdickung der Schleimhaut, Fehlen jeglicher Entzündungserscheinungen an derselben, nirgends Knochenneubildung, negativen Ausfall der Gramfärbung, geringe Menge bzw. Fehlen zelliger Elemente im Serum. Er nimmt deshalb an, daß die Flüssigkeitsansammlung rein mechanisch infolge Hyperaemia ex vacuo erfolgt sei, und daß infektiös entzündliche Prozesse dabei keine Rolle spielen.

Der Vollständigkeit halber sei auch erwähnt, daß *Brock* bei der Sektion eines im Leben normal scheinenden Warzenfortsatzes mit idealer Pneumatisation in der Spitze eine große, bis zur Hälfte ihres Fassungsvermögens mit Serum gefüllte Zelle und in der Umgebung mehrere kleine, ebenfalls mehr oder minder mit Serum gefüllte Zellen fand. Mikroskopisch ergab sich der gleiche Befund wie vorher. *Brock* nimmt deshalb an, daß auch in diesem Falle die Serumansammlung durch Luftabschluß zustande kam.

Dieser Auffassung von *Brock* stimmt nur *Siebenmann* rückhaltlos zu.

Ruttin hält zwar die Befunde von *Brock* ebenfalls für beweisend, führt aber selbst 4 klinisch beobachtete Fälle mit Tubenverschluß und sekretorischem Katarrh an; es handelt sich nach seiner Ansicht also doch um einen Katarrh, jedenfalls nicht um sicher erwiesenen Hydrops ex vacuo.

Die anderen Autoren, *Manasse*, *Brieger*, *Wagener*, *Kümmel* und *Brühl*, vertreten den Standpunkt, daß mehr oder weniger ausgesprochene Entzündungsprozesse aus diesen oder jenen Gründen für die Entstehung der Flüssigkeitsansammlung im Mittelohr verantwortlich zu machen seien. Den Kernpunkt der ganzen Frage scheint uns *Kümmel* am besten hervorgehoben zu haben, indem er *Brock* als Hauptargument entgegenhält, daß er nicht in der Lage gewesen ist, an Serienschnitten nachzuweisen, in welcher Weise die Tube bei den Patienten verschlossen war, denn nach *Kümmels* Ansicht gibt es keine eindeutigen klinischen Beweise für den Tubenverschluß. Man ist sich darüber einig, daß Undurchgängigkeit der Tube bei der Luftdouche und beim Katheterisieren noch nicht sicher für Tubenabschluß spricht, auch Ausfüllung des Nasenrachenraumes mit Tumormassen braucht nicht mit zwingender Notwendigkeit völligen Tubenabschluß zu bedingen. Ebenso spricht die Tatsache, daß das Serum steril ist, nicht mit Eindeutigkeit für Tubenabschluß, da es erwiesenermaßen sterile Entzündungen gibt. Ob

Digitized by Google

die übrigen klinischen Zeichen, die auf Tubenabschluß zu deuten scheinen, nämlich daß das Transsudat immer nur einen Teil der Paukenhöhle ausfüllt, daß es niemals durch das Trommelfell nach außen durchbricht, daß eine Resorption der Flüssigkeit nicht erfolgt, solange der Tubenabschluß besteht, daß bei der Paracentese sich niemals das Sekret spontan nach außen entleert, daß nach der Paracentese Luftblasen in der Flüssigkeit in die Höhe steigen, und daß sich, wenn man eine größere Öffnung im Trommelfell anlegt, die Flüssigkeit so lange nicht wieder neu bildet, bis das Loch zugeheilt ist, mag dahingestellt bleiben.

Außer Zweifel aber ist, daß ein negativer Druck in der Paukenhöhle, dessen Vorhandensein die Vorbedingung für das auf rein mechanische Weise zustande kommende Transsudat ist, nur dann mit Sicherheit existiert, wenn ein völliger Tubenabschluß vorhanden ist. Da dieser nicht absolut zuverlässig aus klinischen Beobachtungen geschlossen werden kann, muß er mikroskopisch erbracht werden. Nun sind aber derartige mikroskopische Präparate vom Menschen außerordentlich selten. Daher liegt es nahe, auf tierexperimentellem Wege Tubenverschluß herbeizuführen und an Serienschnitten zu untersuchen, ob und inwieweit dies gelungen ist, und was sich dabei für Veränderungen in den Mittelohrräumen finden.

Experimentelle Untersuchungen.

Der Gedanke, durch experimentellen Tubenverschluß die viel diskutierte Frage, ob die in der Paukenhöhle klinisch beobachtete Flüssigkeitsansammlung tatsächlich durch Hyperaemia et Hydrops ex vacuo zustande kommt, zu lösen, ist so naheliegend, daß man meinen sollte, sie wäre auf diesem Wege schon längst entschieden oder zum mindesten von den verschiedensten Seiten in Angriff genommen worden. Um so erstaunlicher ist es, daß offenbar nur von einem einzigen Autor ein derartiger Versuch unternommen, oder richtiger gesagt, veröffentlicht wurde. Denn es mag wohl sein, daß verschiedentlich Versuche dieser Art gemacht, aber wegen Mißlingens aufgegeben wurden.

K. Beck berichtet im Jahre 1914[2] und 1919[3] ausführlich über Mittelohrveränderungen bei experimenteller Läsion der Tube. Er wollte die Reaktion des Mittelohres auf einen abakteriellen Reiz am pharyngealen Tubenostium ermitteln und versuchen, einen vollständigen Verschluß hervorzurufen.

Beck suchte sein Ziel zunächst dadurch zu erreichen, daß er bei 4 Hunden verschiedenen Alters kleine sterile Holzbolzen vom Nasenrachenraum aus in die knorpelige Tube einführte. Er ging also ähnlich vor wie *Laurowitsch* im Jahre 1912, der das tympanale Tubenostium durch Einlegen von freitransplantierten Knochenkeilen oder Hornbolzen zum Verschluß zu bringen suchte. *Laurowitsch* berichtet zwar über

Digitized by Google

Erfolge seiner Methode, gibt aber auch an, daß sich trotz Einheilung des Bolzens die Durchgängigkeit der Tube mitunter wiederherstellte. So kann es nicht wundernehmen, wenn *Beck* die Feststellung machen mußte, daß die Holzbolzen alsbald wieder ausgestoßen wurden. Er führt dies auf die Tätigkeit der Muskeln, möglicherweise auch auf das Flimmerepithel zurück.

Ferner verätzte *Beck* bei 4 Hunden den pharyngealen Teil der Ohrtrompete mit Trichloessigsäure. Aber auch auf diese Weise gelang es ihm nicht, einen Tubenverschluß zu erzielen. Hier sei daran erinnert, daß *Habermann* und auch *Gompertz* Ätzungen des tympanalen Tubenostiums mit Trichloressigsäure zum Verschluß desselben empfohlen haben; über Dauererfolge haben sie nichts berichtet.

Schließlich hat *Beck* bei 9 Hunden und 2 Affen den pharyngealen Teil der Tube mit dem Galvanokauter gründlich verschorft. Dabei zeigte sich, daß trotz ausgiebiger Anwendung des Thermokauters schon nach kurzer Zeit kaum Spuren der Schädigung in der Tube nachweisbar waren. Er erwägt die Möglichkeit, daß die vitalen Verhältnisse durch die Einbettungsprozedur nicht mehr genau wiedergegeben sind. Nach den mikroskopischen Bildern aber ist, abgesehen von einem Falle, kaum ein auch nur erheblicher Verschluß der Tube anzunehmen. In diesem Falle handelt es sich um einen jungen Hund, dessen rechte Tube kauterisiert war, und der nach 80 Tagen durch Erschießen getötet wurde. Die Tube erscheint makroskopisch geschlossen. Mikroskopisch ist ein Tubenlumen nicht mehr nachzuweisen. Etwa in der Mitte zwischen Bulla und Epipharynx findet sich ein cystischer Raum, dessen Epithel stark gewuchert ist. In den Mittelohrräumen liegen eitrige Massen, die in den Nischen besonders reichlich sind. In den Tubennischen fehlt das Epithel zum größten Teil, die Schleimhaut ist hochgradig verändert und granuliert, das Tubenostium ist durch diese Granulome völlig verlegt.

Eigene Versuche zur Erreichung eines Tubenverschlusses.

Will man unter möglichster Schonung des Mittelohres einen Verschluß der Ohrtrompete erzielen, so wird man zweckmäßig einen solchen am pharyngealen Tubenostium anzulegen suchen, einerseits weil das diejenige Stelle des Tubenkanals ist, die am weitesten vom Mittelohr entfernt ist, und so eine durch den Eingriff hervorgerufene Wirkung auf die Bulla relativ am wenigsten zu fürchten ist; andererseits weil sie am leichtesten zugänglich ist. Dabei ist es zweckmäßig, sich der Versuche zu erinnern, die zum Verschluß des tympanalen Tubenostiums im Anschluß an Ohrradikaloperationen unternommen wurden. Wenn auch die Verhältnisse am pharyngealen Tubenostium insofern andere sind, als hier die Tube knorpelig-membranös ist, so wird man sich doch einen Teil der Erfahrungen und Beobachtungen, die bei den Versuchen

Digitized by Google

zur Erreichung des Verschlusses der knöchernen Tube gesammelt wurden, zunutze machen können.

Daß Manipulationen *in* der Tube, wie das Einführen von Holzbolzen, Verätzen mit Trichloressigsäure und Verschorfung mit dem Thermokauter nicht zum Ziele führen, ist durch die Arbeiten von *Beck* bewiesen. Deshalb erscheint es zweckmäßig, eine Verlegung des Tubenkanals nicht durch Einführen von Fremdkörpern in das Lumen, sondern in die Umgebung der Ohrtrompete, also durch Kompression der Tubenwandungen den beabsichtigten Zweck zu erstreben. Führt diese Methode nicht zum Erfolg, so ist an die Möglichkeit zu denken, durch Ausschaltung desjenigen Muskels, der den Tubenkanal erweitert, nämlich des M. tensor veli palatini, einen Abschluß herbeizuführen. Ausgehend von der Tatsache, daß in der Ruhe die Ohrtrompete geschlossen ist, liegt der Gedanke nahe, daß möglicherweise nur durch Ausschaltung des Dilatator tubae, wenigstens eine gewisse Zeit hindurch, ein Verschluß der Tube erreicht werden könne. Wird weder auf dem einen noch auf dem anderen Wege noch durch Kombination beider das gesteckte Ziel erreicht, so ist in Anlehnung an die klinischen Erfahrungen der Versuch zu machen, durch operatives Vorgehen einen Tubenverschluß zu versuchen. Aus diesen allgemeinen Erwägungen heraus wurden die nun eingehend darzustellenden Versuche ausgeführt.

Die Experimente wurden vorgenommen an insgesamt 23 Hunden verschiedenen Alters. Dabei wurde so verfahren, daß den Tieren 1 Stunde vor dem Eingriff so viel Kubikzentimeter einer 2proz. Morphiumlösung subcutan injiziert wurden, als ihr Gewicht in Kilogramm betrug. Dann wurden sie mit Äther in tiefe Narkose versetzt, um jeglichen Schluckreflex und damit gegebenenfalls Eindringen von Schleim oder Blut in die Tube zu vermeiden. Darauf wurden die Tiere in Rückenlage durch Befestigen der 4 Extremitäten auf dem Tisch fixiert, das Maul durch einen Sperrer offengehalten, die Zunge mittels eines Haltefadens oder eines Tupfers leicht vorgezogen und am hängenden Kopf operiert, um Aspirieren von Blut zu verhindern. Im allgemeinen wurde der Eingriff an der linken Tube vorgenommen, nur in 2 Fällen doppelseitig (Hund 3 und 4) und bei 2 Tieren auf der rechten Seite (Hund 14 und 15). Die nicht behandelte Seite wurde zur Kontrolle auch stets in Serienschnitten mikroskopisch untersucht. Wenn sie nicht besonders erwähnt wird, war kein krankhafter Befund vorhanden.

Das pharyngeale Tubenostium läßt sich durch kräftiges Vorziehen des weichen Gaumens mit einem stumpfen Haken ganz gut zu Gesicht bringen. Es liegt median von dem kleinen länglichen Wulst, den das Ende des deutlich vorspringenden Tubenknorpels bildet, lateral und dicht aboral vom Sulcus gutturalis und hat eine schräge, spaltförmige, zum Teil fast dreieckig geformte enge Öffnung.

Digitized by Google

Der knöcherne Teil der Tube ist beim Hunde sehr kurz, er beträgt nur wenige Millimeter. Der knorpelige Abschnitt dagegen ist im Durchschnitt etwa 10 mm lang. Will man nun versuchen, durch Druck von außen, etwa durch Einspritzen von Paraffin in die Umgebung des Tubenrohres das Lumen zu komprimieren, so hat es nur Wert, dieses in die Gegend der lateralen Wand zu injizieren, da die Knorpelplatte kaum beweglich ist, wohl aber die bindegewebige seitliche Wand. Deshalb wurde das Paraffin stets nur in die Umgebung der lateralen und vorderen Wand der Tube eingespritzt.

Hierbei wurde die von *Brünings* angegebene Spritze und Paraffinum solidum vom Schmelzpunkt 58° verwandt, von dem 1,2 g eine Spritze ausfüllt. Bei dem ersten Hunde wurde versucht, von mehreren verschiedenen Einstichstellen aus kleine Paraffindepots zu setzen. Dies erwies sich jedoch nicht als zweckmäßig, da bei Injektion von einer neuen Einstichstelle aus das Paraffin aus der vorhergehenden Injektionsstelle herausdrang. Deshalb wurde danach stets nur von einer Einstichstelle aus eine ganze Spritze Paraffin injiziert.

Wenn auch das pharyngeale Tubenostium nach Vorziehen des weichen Gaumens ganz gut überblickt werden kann, so ist ausgiebigeres operatives Vorgehen ohne teilweise Spaltung des weichen Gaumens wegen des zu beengten Raumes nicht gut möglich. Deshalb wurde dicht am harten Gaumen die Gaumenmuskulatur in der Mittellinie durch Stichincision durchtrennt und die Öffnung mit einem geknöpften Messer durch Verlängerung des Schnittes nach hinten bis zu einer Ausdehnung von etwa 3 cm vergrößert, um die äußerst zarte, schon bei Betupfen leicht blutende Schleimhaut des Nasopharynx möglichst zu schonen. Wurde der Schnitt genau in die Mitte gelegt, so kam es nie zu einer stärkeren Blutung; nur wenn man gezwungen war, den Schnitt sehr weit nach vorn zu führen, wurde ein größeres Gefäß getroffen, das abgeklemmt werden mußte. Die Wundränder wurden durch einen vierzinkigen stumpfen Wundsperrer auseinandergehalten. Injektion von Novocain-Adrenalinlösung in die Schleimhaut in der Umgebung des Ostiums zur Verminderung der Blutung war insofern von Nachteil, als sich einerseits nur wenig Flüssigkeit injizieren ließ und weil es andererseits zu störenden Blutungen aus der Injektionsstelle kam.

Um den Erweiterer der Ohrtrompete, den M. tensor veli palatini, auszuschalten, wurde er seiner Stütze, des Hamulus pterygoideus, beraubt, und die Sehne, die sich um den Hamulus herumschlingt, durchtrennt. Dies geschah in der Weise, daß bei den Tieren, wo der weiche Gaumen intakt gelassen wurde, die Schleimhaut über dem Hamulus pterygoideus, der leicht durch Palpieren an der hinteren seitlichen Partie des harten Gaumens festzustellen ist, durchschnitten wurde. Wenn der weiche Gaumen gespalten wurde, dann wurde der Hamulus

Digitized by Google

von dem Medianschnitt aus freigelegt, indem die Schleimhaut des Nasenrachenraumes abgelöst wurde. Die Wunde wurde in jedem Falle durch mehrere versenkte wie oberflächliche Jodcatgutnähte geschlossen. Ein operatives Angehen des M. tensor veli palatini an einem anderen Punkte, etwa an der Ursprungs- oder Ansatzstelle, ist wegen der unzulänglichen Lage nicht möglich.

Die Hunde wurden nach 1—6 Wochen getötet. Dazu wurde zunächst wieder Morphium eingespritzt, dann etwas Äther gegeben, das Tier in Rückenlage befestigt, die Carotis von einem Hautmedianschnitt am Halse auf beiden Seiten freigelegt und 100,0 g Formalin nach der von *Beck* empfohlenen Methode eingespritzt, durch die alle im Körper befindlichen Flüssigkeiten sofort gerinnen. Da hierbei die Totenstarre fast augenblicklich eintritt, wurden schon bald danach die Felsenbeine unter möglichster Schonung des pharyngealen Tubenostiums herausgenommen und auf 14 Tage in 10proz. Formalinlösung gelegt. Dann kamen sie für mindestens 5 Wochen in Entkalkungsflüssigkeit, einer Lösung von 5proz. Salpetersäure und 10proz. Formalin, die täglich gewechselt wurde. Nun wurden sie 2 Tage in 5proz. Natrium sulfuricum-Lösung entsäuert und ebenso lange in frischem Wasser gewässert.

Jetzt wurden sie unter Entfernen aller nicht unbedingt notwendigen Knochen- und Weichteile zurechtgeschnitten, um die mikroskopischen Präparate nicht zu groß werden zu lassen. Die Bulla wurde hinten unten eröffnet, um das Eindringen des Celloidins in dieselbe zu ermöglichen.

Danach wurden die Felsenbeine je 2 Tage in 70proz., 80proz. und 96proz. Alkohol, 4 Tage in absoluten Alkohol und wiederum 2 Tage in Ätheralkohol gelegt. Schließlich kamen sie etwa 3 Wochen in dünnes, 10 Tage in mittleres und bis zum Festwerden, durchschnittlich 2—3 Wochen, in dickes Celloidin.

Die Felsenbeine wurden in Serienschnitten untersucht. Hierbei kam es in erster Linie darauf an, möglichst einwandfrei festzustellen, ob der Tubenkanal verschlossen ist oder nicht, da dies makroskopisch nicht mit Sicherheit zu entscheiden ist. Deshalb wurde eine Schnittrichtung gewählt, die es gestattet, möglichst viele Schnitte durch die Längsachse des Tubenlumens zu führen. Zu diesem Zweck wurden die Felsenbeine in einer Stellung aufgeblockt, die dem in Rückenlage befindlichen Tiere, dessen Nase um etwa 45° gesenkt ist, entspricht. Hierbei kommt die im Leben am tiefsten gelegene Partie nach oben und die höchste, d. h. das tympanale Tubenostium nach unten, wenn wir die Einmündungsstelle der Tube in die Bulla der Einfachheit halber beim Hunde ebenso bezeichnen wie beim Menschen. Da die Tiere intravital in Rückenlage mit Formalin durchgespült wurden, muß evtl. vorhandene Flüssigkeit in der Bulla sich an der höchstgelegenen Partie, also etwa in der Gegend der Tubenmündung, finden.

Digitized by Google

Die Färbung wurde im allgemeinen folgendermaßen vorgenommen: Die Schnitte kamen aus destilliertem Wasser für 24 Stunden in Ehrlichs Eisenhämatoxylin nach *Wittmaack*, wurden in Wasser abgespült, in 1proz. Salzsäure differenziert und mehrere Stunden gut in fließendem Wasser gewässert. Danach wurden sie mit Eosin nachgefärbt, in Wasser abgespült, in aufsteigendem Alkohol differenziert, in Carbol-Xylol aufgehellt und in Canadabalsam eingebettet.

Da das Paraffin durch Xylol aufgelöst wird, ist es in den auf die eben beschriebene Weise behandelten Schnitten verschwunden. Wenngleich diese Präparate ein so charakteristisches Bild geben, daß das Gewebe, welches die durch ausgefallenes Paraffin bedingten Hohlräume umgibt, leicht als solches zu erkennen ist und in unseren Präparaten mit nichts anderem verwechselt werden kann, so wurde noch in jedem Falle, wo Paraffin eingespritzt wurde, dieses selbst mikroskopisch nachgewiesen.

Nun nimmt das Paraffin keine Hämatoxylin- oder sonst gebräuchliche Kern- und Protoplasmafarbe an. Sudan III in konzentrierter wäßriger Lösung färbt zwar das Paraffin gelbrot, aber das umliegende Gewebe wird gleichfalls intensiv gefärbt, so daß eine Unterscheidung nur schwer möglich ist. Beim Differenzieren gibt das Paraffin den Farbstoff sofort wieder vollständig ab. Bei der Färbung mit 2proz. Osmiumsäure nimmt das Paraffin einen rauchgrauen Ton an, der an dickeren Partien ins Schwarze übergeht, während feine Tröpfchen nur eine leichte Graufärbung zeigen. Aber auch hierbei tritt das Paraffin nicht sehr deutlich hervor. Es wurde deshalb auf eine Färbung des Paraffins verzichtet. Dies ist um so mehr angängig, weil das Paraffin doppelt lichtbrechend ist: bei der Untersuchung mit polarisiertem Licht zeigen sich die bekannten Farbenerscheinungen und in durchfallendem Licht heben sich die Paraffinnadeln sehr deutlich von ihrer Nachbarschaft ab. Die Präparate, in denen das Paraffin erhalten ist, wurden folgendermaßen behandelt:

Sie wurden vorgefärbt mit Ehrlichs Eisenhämatoxylin nach *Wittmaack*, differenziert, gewässert und aus destilliertem Wasser in Glycerin eingebettet.

Versuche.

Hund 1. Abtragen des linken Hamulus pterygoideus und Durchtrennen der Sehne des M. tensor veli palatini.
Nach 28 Tagen getötet.
Makroskopisch: Pharyngeales Tubenostium und Bulla o. B.
Mikroskopisch: Bulla und Tube o. B.

Hund 2. Injektion von 1,2 g Paraffin in die laterale Wand der linken Tube.
Nach 8 Tagen getötet.
Makroskopisch: Pharyngeales Tubenostium und Bulla o. B.

Digitized by Google

Mikroskopisch: Das Paraffin findet sich in der Seitenwand der Tube von der Nasenrachenschleimhaut bis zu dem dickwandigen Bullaknochen in 2 größeren und vielen kleineren Hohlräumen mit entzündlicher Umgebung. Tube frei. Bulla o. B.

Hund 3. Injektion von 1,2 g Paraffin in die laterale Wand der linken Tube. Nach 7 Tagen getötet.

Makroskopisch: Pharyngeales Tubenostium und Bulla o. B.

Mikroskopisch: Das Paraffin sitzt in einem größeren Hohlraum dicht an dem dicken Bullaknochen und in mehreren mittleren und kleineren Hohlräumen in der Mitte zwischen Bulla und Tubenwand. Tube und Bulla o. B.

Hund 4. Injektion von je 1,2 g Paraffin in die laterale vordere Wand der linken und rechten Tube.

Nach 9 Tagen getötet.

Makroskopisch: Pharyngeales Tubenostium und Bulla auf beiden Seiten o. B.

Mikroskopisch. Links: Das Paraffin sitzt in einem mittelgroßen und mehreren kleineren Hohlräumen, deren Umgebung entzündet ist, in unmittelbarer Nähe des dickwandigen Bullaknochens. Tube frei. Die Bulla enthält ganz wenig zellfreie Flüssigkeit in dem hochgelegenen Abschnitt.

Rechts: Das Paraffin findet sich seitlich und nach vorn von der Tube in mittleren und kleineren Hohlräumen, insbesondere um den Knochen der Bulla herum; die Umgebung der Hohlräume ist entzündet. Tube frei. Die Bulla enthält in der Gegend der Tubennische ganz wenig zellfreie Flüssigkeit.

Hund 5. Injektion von je 1,2 g Paraffin in die laterale und vordere Wand der linken und rechten Tube.

Nach 9 Tagen getötet.

Makroskopisch: Pharyngeales Tubenostium beiderseits und rechte Bulla o. B., in der linken Bulla ist die Schleimhaut verdickt.

Mikroskopisch. Links: Das Paraffin findet sich in 2 großen und vielen kleineren Hohlräumen seitlich und vorn von der Tube, insbesondere um den Bullaknochen herum. Die Umgebung der Hohlräume ist entzündet. Tube frei. Bulla ganz mit Exsudat ausgefüllt, in dem sich zusammengeballte Leukocytenhaufen und -stränge finden. Die Schleimhaut ist mittelstark verdickt, ebenso das Trommelfell.

Rechts: Das Paraffin findet sich in 2 größeren und mehreren kleineren Hohlräumen seitlich und vorn von der Tube, besonders um die dickwandige Bullakapsel herum. Die Tube ist im tympanalen Abschnitt zum Teil mit zellfreier Flüssigkeit ausgefüllt, sonst frei. Die Bulla enthält nur in dem obersten Abschnitt in Gegend der Tubennische wenig zellfreie Flüssigkeit; die Schleimhaut ist in der Gegend der Tubennische wenig verdickt.

Hund 6. Abtragen des Hamulus pterygoideus, Durchtrennen der Sehne des M. tensor veli palatini und Injektion von 1,2 g Paraffin in die laterale Tubenwand.

Nach 7 Tagen getötet.

Makroskopisch: Pharyngeales Tubenostium und Bulla o. B.

Mikroskopisch: Das Paraffin findet sich in vielen mittelgroßen und kleinen Hohlräumen seitlich von der Tube, insbesondere in weiter Ausdehnung um die dickwandige Bullakapsel herum bis an die Wand des äußeren Gehörganges. Die Umgebung der Hohlräume ist entzündet. Die Schleimhaut des Nasenrachenraumes ist in der Gegend des pharyngealen Tubenostiums entzündet. Die Tube ist vollkommen frei. Bulla o. B.

Hund 7. Abtragen des Hamulus pterygoideus, Durchtrennen der Sehne des M. tensor veli palatini und Injektion von 1,2 g Paraffin vom Tubenlumen aus in die seitliche Tubenwand.

Digitized by Google

Nach 7 Tagen getötet.

Makroskopisch: Pharyngeales Tubenostium und Bulla o. B.

Mikroskopisch: Das Paraffin findet sich in einem großen und vielen mittleren und kleinen Hohlräumen mit stark entzündlicher Umgebung in der ganzen Seitenwand der Tube zwischen Nasenrachenraum und Bulla. Die Schleimhaut des Nasopharynx ist in der Nähe des pharyngealen Tubenostiums stark entzündet. Die Tube ist im tympanalen Abschnitt mit reichlich zellhaltigem Exsudat ausgefüllt, im übrigen aber frei. Die Bulla enthält nur in geringem Maße sehr zellreiches Exsudat.

Hund 8. Spaltung des Gaumens, Injektion von 3,0 g Paraffin in die laterale Wand der linken Tube. Es sammelt sich unmittelbar nach der Einspritzung ein Teil des Paraffins im Nasenrachenraum an.

Nach 24 Tagen getötet.

Makroskopisch: Gaumen gut vernarbt. Pharyngeales Tubenostium links scheinbar etwas kleiner als rechts. Bulla links o. B., rechts zum größten Teil ausgefüllt.

Mikroskopisch. Links: Das Paraffin sitzt in zahlreichen großen, mittelgroßen und kleinen Hohlräumen in der Seitenwand der Tube vom Nasenrachenraum bis zur Bulla. Die Umgebung ist nur mäßig entzündet. Geringe peritubäre Entzündung. In der Tube findet sich wenig zellreiches Exsudat, im übrigen ist das Tubenlumen frei. Bulla o. B.

Rechts: Die Tube ist ebenso wie die Bulla zum größten Teil mit zellreichem Exsudat ausgefüllt, die Schleimhaut verdickt.

Hund 9. Spaltung des Gaumens, Verschluß des linken Tubenostiums durch einen nach vorn gestielten Hautlappen aus der Seitenwand des Nasenrachenraumes.

Nach 19 Tagen getötet.

Makroskopisch: Gaumen gut vernarbt. Die linke Seite des pharyngealen Tubenostiums ist offenbar geschlossen. Nach vorn und unten von demselben sieht man sowohl in der Schleimhaut des Nasenrachenraumes wie im weichen Gaumen Narbenbildung.

Rechts: Pharyngeales Tubenostium o. B. Bulla zum größten Teil ausgefüllt.

Mikroskopisch. Links: Das pharyngeale Tubenostium ist durch Narbengewebe fest verschlossen (Abb. 1). In seiner Umgebung ist die Nasenrachenschleimhaut entzündet, in unmittelbarer Nähe findet sich ein Granulom. Bullawärts von dem das pharyngeale Tubenostium verschließenden Narbengewebe ist die Tube etwas verbreitert und enthält ebenso wie in einem Teile des tympanalen Abschnittes sehr zellreiches Exsudat. Die Bulla ist zum größten Teil mit äußerst zellreichem Exsudat, das sich bis in die Fensternischen erstreckt, ausgefüllt, die Schleimhaut verdickt. Das Trommelfell ist infolge entzündlicher Veränderungen gleichfalls erheblich verdickt und nur im unteren Abschnitt wenig eingezogen.

Rechts: Die Tube enthält nur ganz wenig Exsudat, im übrigen ist das Lumen frei. Die Bulla ist fast ganz mit zellreichem Exsudat gefüllt, die Schleimhaut stark verdickt.

Hund 10. Spaltung des Gaumens, Abtragen des Hamulus pterygoideus und Durchtrennen der Sehne des M. tensor veli palatini; Verschluß des linken Tubenostiums durch einen Schleimhaut-Brückenlappen aus der Seitenwand des Nasenrachenraumes.

Nach 26 Tagen getötet.

Makroskopisch: Hirsekorngroße Fistel im hinteren Abschnitt des weichen Gaumens, Eiter und Schleim im Nasenrachenraum. Die Gegend des pharyngealen

Digitized by Google

Tubenostiums zeigt entzündliche und narbige Veränderungen. Die Schleimhaut des Nasenrachenraumes fehlt zum Teil, so daß nach vorn und unten von dem Tubenostium blanker Knochen zutage tritt. Bulla zum Teil ausgefüllt.

Mikroskopisch. Links: Tube im wesentlichen frei. In der Umgebung des pharyngealen Ostiums ist die Schleimhaut des Nasenrachens zum Teil entzündet, zum Teil defekt. Die Bulla ist ganz mit zu Klumpen geballtem zellreichen Exsudat ausgefüllt, die Schleimhaut stark verdickt.

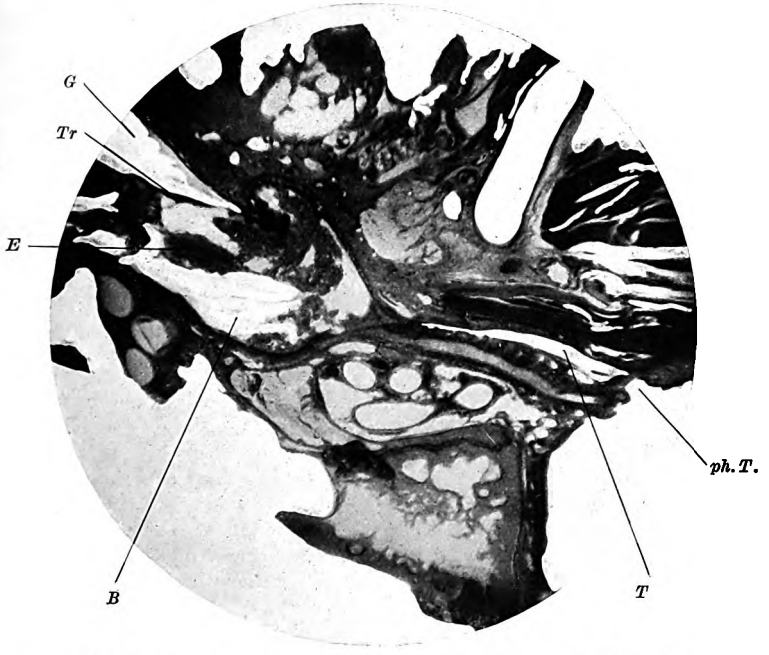

Abb. 1. *ph.T.* = pharyngeales Tubenostium, narbig verschlossen; *T* = Tube; *B* = Bulla, mit äußerst leukocythenhaltigem Exsudat (= *E*) angefüllt; *Tr* = Trommelfell; *G* = äußerer Gehörgang.

Hund 11. Spaltung des Gaumens, Injektion von 2,4 g Paraffin vom Medianschnitt aus in die laterale Wand der linken Tube. Abtragen des Hamulus pterygoideus und Durchtrennen des M. tensor veli palatini.

Nach 27 Tagen getötet.

Makroskopisch: Gaumen gut vernarbt, pharyngeales Tubenostium o. B. Bulla zum großen Teil ausgefüllt.

Mikroskopisch: Das Paraffin findet sich in einem großen und vielen mittleren und kleinen Hohlräumen, deren Umgebung stark entzündet ist.

Die im ganzen enge Tube ist im tympanalen Abschnitt mit wenig zellreichem Exsudat ausgefüllt, im übrigen ist das Lumen frei. Die Bulla ist fast ganz mit Exsudat ausgefüllt, in dem sich die zelligen Bestandteile in den abhängigen Partien befinden und von der Flüssigkeit scharf absetzen. Die Schleimhaut ist stark verdickt.

Digitized by Google

Hund 12. Spaltung des Gaumens, Injektion von 2,4 g Paraffin vom Medianschnitt aus in die laterale Wand der linken Tube. Abtragen des Hamulus pterygoideus und Durchtrennen des M. tensor veli palatini.

Nach 28 Tagen getötet.

Makroskopisch: Gaumen gut vernarbt, linkes pharyngeales Tubenostium offenbar etwas verengt, nach vorn und unten davon findet sich reichlich Paraffin, das die Schleimhaut des Nasenrachens zum Teil perforiert hat. Linke Bulla fast vollständig ausgefüllt.

Mikroskopisch: Das Paraffin sitzt in einem sehr großen, dicht unter der Nasenrachenschleimhaut befindlichen Hohlraum und in vielen kleinen, in der Gegend der Seitenwand der Tube bis zur Bulla sich hinziehenden Hohlräumen. Die Tube ist im pharyngealen und tympanalen Abschnitt normal weit, in letzterem mit sehr zellreichem Exsudat ausgefüllt. In der Mitte befindet sich eine durch das Paraffin abgebogene und zum Teil verengte Partie. Die Bulla ist zum größten Teil durch zusammengeballte sehr zellreiche Exsudatmassen ausgefüllt, die Schleimhaut stark verdickt.

Hund 13. Gaumenspaltung, Abtragung des linken Hamulus pterygoideus und Durchtrennung des vorspringenden Teiles des Tubenknorpels.

Nach 24 Tagen getötet.

Makroskopisch: Gaumen gut vernarbt, linkes pharyngeales Tubenostium weit geöffnet; nach vorn und unten davon ist die Schleimhaut narbig verändert. Die Bulla ist zum Teil ausgefüllt.

Mikroskopisch. Links: Der pharyngeale Tubenabschnitt ist stark erweitert. Defekt des pharyngealen Teils des Tubenknorpels, der hier nur knapp zwei Drittel seiner Länge hat; ferner Granulationsbildung in der Umgebung des pharyngealen Ostiums und entzündliche Veränderungen an der Nasenrachenschleimhaut. Der tympanale Tubenabschnitt ist mit wenig zellreichem Exsudat gefüllt. Die Bulla ist zum größten Teil mit einem nur wenige Zellen enthaltenden Exsudat ausgefüllt; die Schleimhaut im allgemeinen nur mittelstark verdickt, erreicht aber an einzelnen umschriebenen Partien eine beträchtliche Stärke.

Rechts: Die Bulla enthält in dem unteren Abschnitt ganz wenig zellfreie Flüssigkeit.

Hund 14. Gaumenspaltung, Abtragen des rechten Hamulus pterygoideus und Durchtrennen des M. tensor veli palatini. Zirkuläre Umschneidung des rechten Tubenostiums, Einstülpen der Schleimhaut und Verschluß des Ostiums durch Catgutnähte.

Nach 35 Tagen getötet.

Makroskopisch: Gaumen gut vernarbt. Die Gegend des rechten pharyngealen Tubenostiums ist narbig verändert, das Ostium offenbar geschlossen. Die Schleimhaut des Nasenrachens ist infolge Narbenzuges gewulstet.

Rechts: Bulla ganz ausgefüllt.

Links: Bulla o. B.

Mikroskopisch. Rechts: Das pharyngeale Tubenostium ist durch Narbengewebe fest verschlossen. Tympanalwärts von dem narbigen Verschluß bildet das Tubenlumen eine zackige Ausstülpung. In der Gegend der Tubennische zeigt die Schleimhaut des Nasenrachens entzündliche Veränderungen (Abb. 2). Die Bulla ist mit einem äußerst zellarmen Exsudat, das sich auch in die Fensternischen hinein erstreckt, fast vollständig ausgefüllt. Die Schleimhaut ist in den abhängigen Partien der Bulla sehr stark verdickt. Die Gefäße sind beträchtlich erweitert.

Links: Die Bulla enthält nur ganz wenig zellfreie Flüssigkeit.

Digitized by Google

Hund 15. Gaumenspaltung, Abtragen des rechten Hamulus pterygoideus und Durchtrennen des M. tensor veli palatini. Zirkuläre Umschneidung des rechten Tubenostiums, Einstülpen der Schleimhaut und Verschluß des Ostiums durch Catgutnähte.

Nach 35 Tagen getötet.

Makroskopisch: Gaumen gut vernarbt.

Rechts: Pharyngeales Tubenostium sehr verengt, möglicherweise ganz geschlossen. Nach vorn und unten davon ein gut $2^1/_2$ cm langes und 2 cm breites Granulationspolster an der Seite des Nasenrachenraumes bis zum Boden sich hinziehend. Rechte Bulla: Schleimhaut stark verdickt.

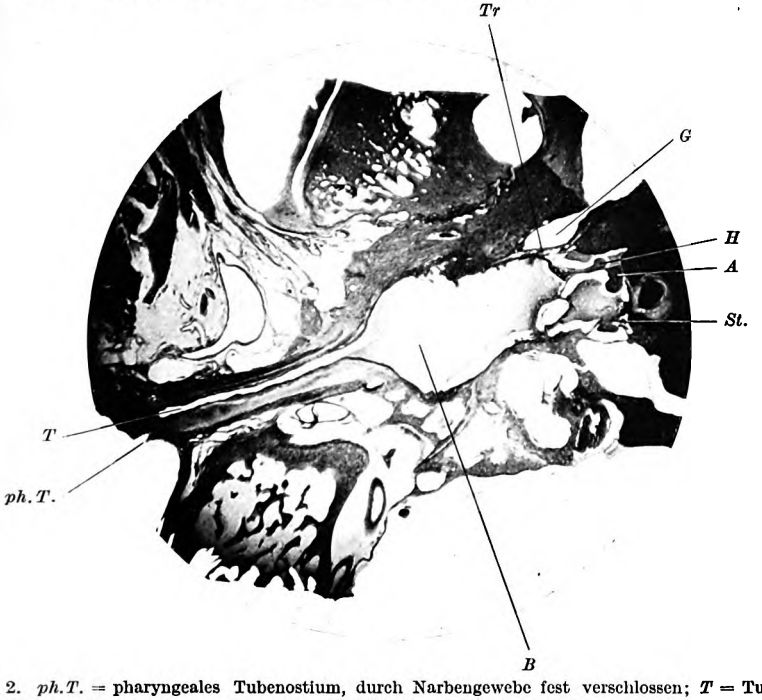

Abb. 2. *ph.T.* = pharyngeales Tubenostium, durch Narbengewebe fest verschlossen; *T* = Tube; *B* = Bulla, mit sehr zellarmem Exsudat ausgefüllt, das sich zwischen Hammer (= *H*) und Amboß (= *A*) bis zum Steigbügel (= *St.*) erstreckt; *G* = äußerer Gehörgang; *Tr* = Trommelfell.

Mikroskopisch: Es ist nicht gelungen, einen Schnitt durch das gesamte Tubenlumen zu gewinnen. Dies ist offenbar eine Folge der Operation. Das pharyngeale Tubenostium ist weit. Entzündung der Schleimhaut des Nasenrachenraumes in der Gegend des pharyngealen Ostiums und Granulationsbildung. Die Bulla ist zum Teil mit Exsudat ausgefüllt, in dem sich teils am Rande, teils in Klumpen abgesetzte Leukocytenhaufen finden. Die Schleimhaut ist im großen und ganzen nicht sehr verdickt, nur in der Gegend der Tubennische ist sie erheblich geschwollen, die Gefäße sind stark erweitert.

Hund 16. Gaumenspaltung, Abtragen des linken Hamulus pterygoideus und Durchtrennen des M. tensor veli palatini sowie submucöse Durchschneidung der Tube in der Mitte.

Nach 35 Tagen getötet.

Digitized by Google

Makroskopisch: Gaumen gut vernarbt, links pharyngeales Tubenostium o. B. Bulla zum Teil ausgefüllt.

Mikroskopisch: In der Mitte der Tube findet sich ein fester narbiger Verschluß des Lumens. Die Knorpelenden sind infolge der Durchschneidung verschoben. Der scheinbare Verschluß der Tube am Ostium bullae auf Abb. 3 ist durch Exsudat bedingt. Die Bulla enthält in den abhängigen Partien etwas zellarmes Exsudat. Die Schleimhaut ist in dieser Gegend wenig verdickt. Das Trommelfell ist im ganzen etwas einwärts gedrängt, die Fensternischen sind frei.

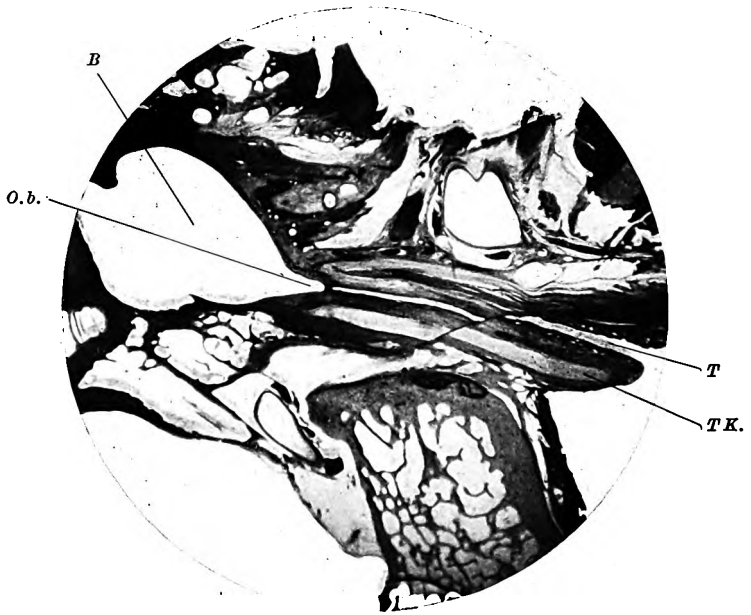

Abb. 3. *T* = Tube, deren mittlere Partie durch Narbenbildung verschlossen ist. Der pharyngeale und tympanale Abschnitte der Tubenwandung ist infolge Durchschneidung und anschließender narbiger Verwachsung verschoben, wie besonders deutlich an dem Tubenknorpel (= *TK.*) zu sehen ist; *O.b.* = Ostium bullae der Tube, in dem sich zellreiches Exsudat findet; *B* = Bulla, die frei von Exsudat ist.

Hund 17. Gaumenspaltung, Abtragen des linken Hamulus pterygoideus und Durchtrennen des M. tensor veli palatini sowie submucöse Durchschneidung der Tube dicht am Ostium.

Nach 43 Tagen getötet.

Makroskopisch: Gaumen gut vernarbt. Linkes pharyngeales Tubenostium offenbar nicht verändert, linsengroße Granulation an der Stelle, wo der Hamulus abgetragen wurde, flächenhafte Narbe an der Seitenwand des Nasenrachenraumes nach vorn von der Tube. Linke Bulla zum größten Teil ausgefüllt.

Mikroskopisch: Das Lumen der Tube ist im großen und ganzen frei, jedoch ist es in der Nähe des pharyngealen Tubenostiums durch Narbengewebe außerordentlich verengt. Dies zeigt Abb. 4, wo Narbengewebe die Gegend des pharyngealen Tubenostiums scheinbar verschließt; außerdem sieht man auf diesem in stärkerer Vergrößerung wiedergegebenen Schnitt deutlich, wie hier das Tuben-

Digitized by Google

epithel in die Dehiscenz des Tubenknorpels hineinwuchert, die durch die Durchschneidung der Tube verursacht wurde. Die Bulla ist bis zur Hälfte mit äußerst zellarmem Exsudat ausgefüllt. Die Schleimhaut mäßig verdickt.

Hund 18. Gaumenspaltung, Abtragung des linken Hamulus pterygoideus, Durchtrennung des M. tensor veli palatini und submucöse Durchschneidung der Tube dicht am Ostium.

Nach 41 Tagen getötet.

Makroskopisch: Gaumen gut vernarbt, linkes pharyngeales Tubenostium stark

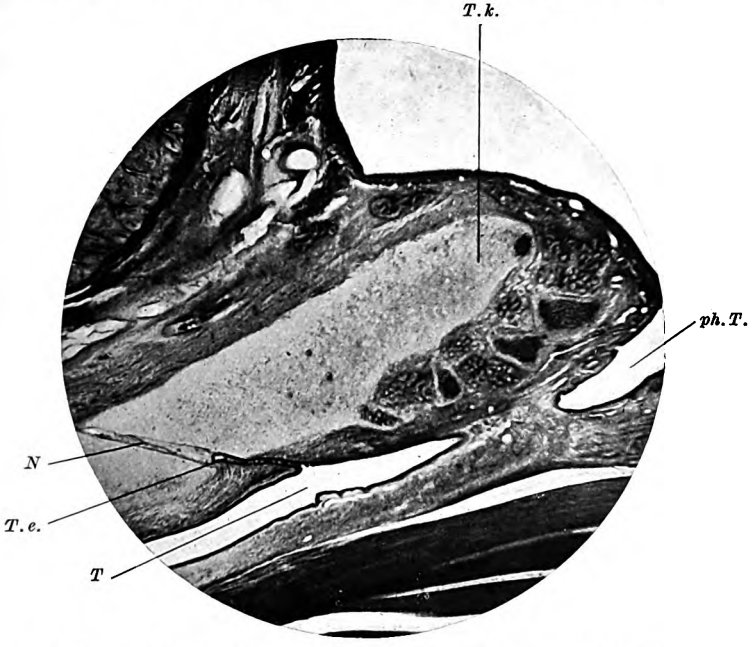

Abb. 4. *ph.T.* = pharyngeales Tubenostium, unter dem auf diesem Schnitt Narbengewebe in breiter Ausdehnung das Tubenlumen verschließt; *T* = Tube, deren Epithel (= *T.e.*) sich in den Tubenknorpel (= *T.k.*) hineinerstreckt; *N* = Narbengewebe im Tubenknorpel infolge der submukösen Durchschneidung der Tube.

verengt, möglicherweise geschlossen; narbige Einziehung nach vorn und unten davon. Flächenhafte Narbe an der lateralen Wand des Nasopharynx. Bulla o. B.

Mikroskopisch: Die Tube ist am pharyngealen Ostium sehr verengt. Auf Abb. 5 findet sich ein scheinbarer Verschluß des Ostiums infolge Verschiebung der durch die Operation entstandenen Knorpelstücke und Einwachsen des Tubenepithels zwischen dieselben. Die Schleimhaut über dem nach der Pharynxschleimhaut zu gelegenen Knorpelstück hat zum Teil kein Epithel. Die Bulla weist in der Tubennische ganz wenig zellfreie Flüssigkeit auf, die Schleimhaut ist in geringem Maße verdickt.

Hund 19. Gaumenspaltung, Abtragen des linken Hamulus pterygoideus, Durchtrennen des M. tensor veli palatini. Der Versuch, die Tube submucös abzuschnüren, mißlingt. Sie wird deshalb am pharyngealen Ostium durchtrennt.

Nach 4 Tagen sterbend Formalin eingespritzt.

Digitized by Google

Makroskopisch: Die Gaumennaht ist vollständig aufgegangen. Starker Bluterguß an der Basis cranii. Das linke pharyngeale Tubenostium ist scheinbar von normaler Weite; in seiner Umgebung ist die Schleimhaut in großer Ausdehnung zum Teil zerstört, zum Teil ulceriert. Nach vorn davon ist die Schleimhaut zum Teil nekrotisch, und der Knochen liegt in Linsengröße frei. Bulla o. B.

Mikroskopisch. Links: Ausgedehnte eitrige Entzündung um das nicht verengte pharyngeale Tubenostium herum. Die Schleimhaut des Nasenrachenraumes fehlt in dieser Gegend zum Teil, teils weist sie starke Entzündung auf. Im tympanalen Tubenabschnitt ist das Lumen mit sehr zellreichem Exsudat ausgefüllt.

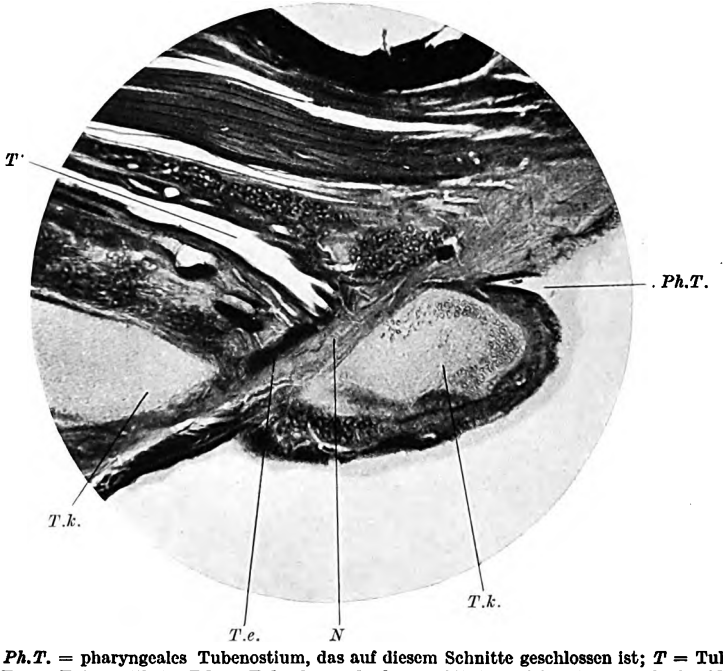

Abb. 5. *Ph.T.* = pharyngeales Tubenostium, das auf diesem Schnitte geschlossen ist; *T* = Tubenlumen; *T.e.* = Tubenepithel; *T.k.* = Tubenknorpel, dessen Stücke infolge der Durchschneidung verschoben und durch Narbengewebe (= *N*) getrennt sind.

Die Bulla ist zum größten Teil mit ungemein zellhaltigem Exsudat ausgefüllt, auch in den Fensternischen findet sich Eiter, die Schleimhaut, ebenso wie das Trommelfell ist verdickt.

Rechts: Tube o. B. Bulla zum Teil mit zellarmem Exsudat ausgefüllt. Die Schleimhaut zum Teil verdickt, besonders im unteren Abschnitt.

Hund 20. Gaumenspaltung, Abtragen des linken Hamulus pterygoideus, Durchtrennen des M. tensor veli palatini und submucöse Abschnürung der Tube am pharyngealen Ostium.

Nach 21 Tagen getötet.

Makroskopisch: Gaumen gut vernarbt, linkes pharyngeales Tubenostium scheinbar geschlossen, nach vorn und unten davon tiefe Einziehung und narbige Veränderungen an der Seitenwand des Nasenrachenraumes. Bulla beiderseits zum größten Teil ausgefüllt.

Digitized by Google

Mikroskopisch. Links: Das pharyngeale Tubenostium ist verengt, aber nicht verschlossen. In der Umgebung ausgedehnte entzündliche Veränderungen. Im mittleren Abschnitt der Tube ist das Lumen weiter, die Wandung zackig ausgebuchtet (Abb. 6). Die Schleimhaut des Nasenrachenraumes ist in der Umgebung des Ostiums entzündet und zum Teil defekt. Die Bulla ist zum Teil mit wenig sehr zellreichem Exsudat ausgefüllt; die Schleimhaut verdickt.

Rechts: Die Tube ist o. B. Die Bulla ist fast vollständig mit Exsudat ausgefüllt, in dem sich in größeren Mengen vorhandene und zusammengeballte Leukocyten deutlich abheben. Die Schleimhaut ist verdickt, ebenso das Trommelfell.

Abb. 6. *ph.T.* = pharyngeales Tubenostium, das auf diesem Schnitt ziemlich weit ist; *T* = Tubenlumen, das nach dem Tubenknorpel (= *T.k.*) zackig ausgebuchtet ist; *B* = Bulla; *G* = äußerer Gehörgang.

Hund 21. Gaumenspaltung, Abtragen des linken Hamulus pterygoideus und Durchtrennen des M. tensor veli palatini. Submucöse Abschnürung der Tube und Durchtrennen derselben medianwärts davon am Ostium.

Nach 16 Tagen getötet.

Makroskopisch: Gaumen gut vernarbt. Linkes pharyngeales Tubenostium schlitzförmig verengt, in der Umgebung desselben ist die Schleimhaut in weitem Umfange, besonders nach vorn, nekrotisch und hat sich zum Teil abgestoßen, so daß blanker Knochen in Fünfpfennigstückgröße zutage liegt. Unterhalb des Ostiums, also an der lateralen Wand des Nasenrachenraumes, findet sich eine gut zwei erbsengroße Vertiefung. Bulla scheinbar o. B.

Mikroskopisch: Das pharyngeale Tubenostium ist beträchtlich verengt. Der übrige Teil des Lumens ist im ganzen auffallend weit. In dem Lumen findet sich ein zum Teil zellreiches Exsudat. Die Bulla enthält nur ganz wenig äußerst zellreiches Exsudat. Die Schleimhaut ist mäßig verdickt.

Digitized by Google

Hund 22. Gaumenspaltung, Abtragen des linken Hamulus pterygoideus und Durchtrennen des M. tensor veli palatini. Submucöse Abschnürung der Tube in der Nähe des pharyngealen Ostiums und Durchtrennen der Tube medianwärts von der Abschnürungsstelle.

Nach 34 Tagen getötet.

Makroskopisch: Erbsengroße Fistel im Gaumen, Eiter im Nasenrachenraum. Linkes pharyngeales Tubenostium scheinbar verlegt. Nach vorn und unten davon ist die Schleimhaut teilweise defekt, zum Teil auch entzündet und narbig verändert. Bulla scheinbar o. B.

Mikroskopisch. Links: Das pharyngeale Tubenostium ist durch Granulationsbildung und entzündliche Prozesse erheblich verengt. Das im übrigen ziemlich weite Tubenlumen enthält zum Teil wenig zellreiches Exsudat. Die Schleimhaut des Nasenrachens ist in der Nähe des Ostiums entzündet und weist narbige Veränderungen auf. In der Bulla findet sich ganz wenig zellarmes Exsudat. Die Schleimhaut ist nur in geringem Grade verdickt.

Rechts: Das pharyngeale Tubenostium ist o. B. Im tympanalen Teil des Lumens der Tube findet sich ebenso wie in der Bulla reichlich Exsudat. Die Schleimhaut der Bulla ist verdickt.

Hund 23. Gaumenspaltung, Abtragen des linken Hamulus pterygoideus und Durchtrennen des M. tensor veli palatini. Submucöse Abschnürung der Tube und Durchtrennen derselben medianwärts davon am Ostium.

Nach 17 Tagen getötet.

Makroskopisch: Bohnengroße Fistel im Gaumen. Ausgedehnte narbige und geschwürige Veränderungen der Schleimhaut in der Gegend des Tubenostiums, nach vorn davon ein gut hirsekorngroßer Schleimhautdefekt. Bulla zum größten Teil ausgefüllt.

Mikroskopisch: Das pharyngeale Tubenostium ist von normaler Weite. In seiner Umgebung finden sich ausgedehnte entzündliche Veränderungen. Die Tube enthält wenig sehr zellreiches Exsudat. Die Bulla ist fast vollständig mit einem äußerst zellreichen Exsudat ausgefüllt. Die Schleimhaut ist stark verdickt.

Besprechung der Ergebnisse unserer Experimente.

Unsere Eingriffe haben sowohl auf die Tube wie auf die Bulla einen Einfluß ausgeübt.

Fassen wir die Ergebnisse unserer Experimente bezüglich des erstrebten *Tuben*verschlusses zusammen, so lassen sich 3 große Gruppen unterscheiden:

1. diejenigen, bei denen das Tubenlumen nicht irgendwie nennenswert beeinträchtigt wurde,
2. solche, bei denen eine Verengerung des Lumens erzielt wurde,
3. jene, bei denen ein vollkommener Verschluß der Tube zustande kam.

Betrachten wir zunächst die erste Gruppe, so ist an Hund 1 bemerkenswert, daß die *Tube in keiner Weise* irgendwie *verengt* ist, d. h. die Ausschaltung des M. tensor veli palatini, des Erweiterers der Tube, auf einer Seite hat eine mikroskopisch nachweisbare Verengerung des Tubenlumens oder gar einen Verschluß desselben nicht bewirkt. Es wird ausdrücklich betont, daß keine mikroskopisch erkennbare Ver-

Digitized by Google

änderung vorhanden ist. Denn der mikroskopische Befund gibt infolge der Einbettungsprozedur nicht die vitalen Verhältnisse wieder, eine Tatsache, der wir auch bei den späteren Besprechungen über die Wirksamkeit des eingespritzten Paraffins eingedenk sein müssen. Daß jedoch die einseitige Ausschaltung des M. tensor veli palatini keinen Tubenverschluß verursacht, ist aus mehreren Gründen wahrscheinlich. Zweifellos liegen die Ohrtrompetenwandungen in der Ruhe aneinander und werden in der Hauptsache durch den M. tensor veli palatini auseinander gezogen. Daß der Muskel durch Entfernen des Hamulus pterygoideus und Durchschneiden seiner Sehne als Dilatator tubae ausgeschaltet wird, ist absolut sicher. Es fragt sich nur, wie lange dies der Fall ist. Möglicherweise fällt die Muskelwirkung nur für eine relativ kurze Zeit aus; denn sobald sich an der Durchschneidungsstelle der Sehne ein festes Narbengewebe gebildet hat, kann der Muskel doch zweifellos wieder funktionstüchtig werden und somit wieder seine Tätigkeit als Tubenerweiterer ausüben. Zudem werden bei Ausfall des M. tensor veli palatini der M. levator veli palatini und das als M. retrahens tubae bezeichnete Muskelbündel des M. salpingo-pharyngeus vicariierend eintreten. Den M. tensor veli palatini auf beiden Seiten auszuschalten, hat auf die Tube höchstwahrscheinlich keinen anderen Einfluß als die einseitige Ausschaltung. Sie erscheint auch aus dem Grunde nicht ratsam, weil diese Muskeln die Aufgabe haben, den weichen Gaumen zu spannen und bei ihrem beiderseitigen Ausfall zweifellos Schlingbeschwerden auftreten. Es mag hier betont werden, daß bei den plastischen Eingriffen der Hamulus pterygoideus entfernt und die Tensorsehne durchtrennt wurde, weil dadurch das an sich ungemein enge Operationsfeld ganz wesentlich erweitert und dadurch besser zugänglich wurde.

Auch die Paraffininjektionen haben einen mikroskopisch nachweisbaren Verschluß des Tubenlumens nicht herbeigeführt, obgleich es in den meisten Fällen gelungen ist, das Paraffin an die gewünschte Stelle, nämlich an die laterale Tubenwand, zu bringen. Hierbei wurde von dem Gedanken ausgegangen, durch Kompression der Tubenwand infolge Drucks von außen das eingespritzte Faraffin etwa nach Art eines in der Umgebung der Ohrtrompete wachsenden Tumors wirken zu lassen. Es mag hier daran erinnert werden, daß der histologische Befund nicht die Verhältnisse beim lebenden Tiere wiedergibt. Eine gewisse Vorsicht bei der Bewertung unserer mikroskopischen Präparate ist daher durchaus am Platze. Wenn es auch theoretisch durchaus denkbar ist, daß man durch Paraffineinspritzung einen Tubenverschluß oder wenigstens eine Verengerung des Tubenlumens erreichen kann, so sprechen doch andererseits manche Gründe dagegen. Der Druck des injizierten Paraffins wird nämlich niemals größer sein, als der kräftige Zug des

Digitized by Google

M. tensor veli palatini und der Hilfsmuskeln, da das Paraffin in dem nachgiebigen Gewebe des Nasenrachenraumes keinen festen Halt hat, um in Richtung auf die Tubenwand wirksam sein zu können. Aus demselben Grunde wird die Paraffininjektion auch nach Ausschaltung des M. tensor veli palatini nicht einen Verschluß der Tube herbeiführen können. So ist es nicht verwunderlich, daß unsere mikroskopischen Präparate nicht einmal eine nennenswerte Verengerung des Tubenrohres nach Paraffineinspritzung zeigen, wobei es belanglos ist, ob der M. tensor veli palatini ohne Spaltung des weichen Gaumens oder von dem Medianschnitt aus ausgeschaltet wurde. Daß viel eher die Schleimhaut des Nasenrachens nachgibt, als die Tubenwandung, geht sehr eindeutig aus dem Versuch an Hund 12 hervor, wo das Paraffin die Schleimhaut des Nasenrachens nicht etwa an der Injektionsstelle, sondern $1^1/_2$ cm davon entfernt perforiert hat, während der in diesem Falle gegen die Tubenwandung ausgeübte Druck viel geringer ist und nur zu einer leichten Verengerung der Tube geführt hat. Es ist dies überhaupt das einzige Tier, bei dem durch Paraffineinspritzung eine histologisch erkennbare Verengerung der Tube herbeigeführt wurde. Bei Hund 11 erscheint zwar das gesamte Tubenlumen relativ klein, was jedoch nicht auf das eingespritzte Paraffin zurückzuführen ist, sondern vielmehr darauf, daß es sich um ein junges Tier einer kleinen Rasse, einer Art Wolfsspitz handelt.

Hiermit kommen wir bereits zu der zweiten Gruppe, nämlich zu jenen Versuchen, bei denen eine mehr oder minder erhebliche *Verengerung der Tube* erreicht wurde. Es handelt sich bei diesen Tieren ausnahmslos um solche, die operativ angegangen wurden. Im ganzen wurde bei 6 Hunden eine Stenose erzielt, und zwar naturgemäß an der Operationsstelle, nämlich am Ostium pharyngeum. Bullawärts von dem verengten Tubenabschnitt befindet sich in 3 von diesen Fällen eine teils zackig-buchtige Erweiterung (Hund 14), teils eine starke Erweiterung der gesamten Ohrtrompete (Hund 21 und 22). Bei Hund 17 und 18 ist zwar keine wesentliche Erweiterung der Tube, wohl aber eine Ausstülpung des Tubenepithels zu beobachten. Bei Hund 15 ist weder eine Erweiterung der Tube, noch Ausstülpung des Epithels vorhanden, obgleich die Stenose recht erheblich und die Bulla fast vollständig mit Exsudat ausgefüllt ist.

Die dritte und kleinste Gruppe schließlich, nämlich diejenige, wo das erstrebte Ziel, ein mikroskopisch einwandfreier *Tubenverschluß*, tatsächlich erreicht wurde, umfaßt nur 3 Tiere. Es ist dies Hund 9, bei dem ein nach vorn gestielter Lappen gebildet und das Ostium pharyngeum durch Aufnähen desselben fest verschlossen wurde, ferner Hund 14, bei dem das pharyngeale Tubenostium umschnitten und der äußere Rand durch Naht geschlossen wurde, und schließlich Hund 16, bei

Digitized by Google

dem die Tube submucös in der Mitte durchtrennt wurde und dementsprechend ein narbiger Verschluß in der Mitte vorhanden ist. Auch hier finden wir bullawärts von der verschlossenen Tubenpartie ähnliche Erweiterung wie bei den verengten Ohrtrompeten. Bei Hund 9 sieht man, daß die Tube bis auf einen Abschnitt in der Nähe der Bulla im ganzen recht weit ist, bei Hund 14 bricht das Tubenlumen unmittelbar unter der Narbe im rechten Winkel ab und erstreckt sich noch einige Millimeter weit unter dem Epithel der Nasenrachenschleimhaut entlang. Bei Hund 16 ist weder eine Erweiterung des ganzen Tubenlumens noch eine Epithelausstülpung vorhanden. Es erklärt sich dies zwanglos dadurch, daß es sehr schnell zu relativ reaktionslosem Verschluß des Tubenlumens bei nur geringer Affektion der Bulla gekommen ist.

Wir hatten uns das Ziel gesteckt, einen Tubenverschluß zu erstreben in der Hoffnung, auf diesem Wege möglicherweise die Frage zu entscheiden, ob es einen Hydrops ex vacuo in der Bulla gibt. Daher erscheint es angebracht, ehe auf die sich aus unseren Versuchen ergebenden Antworten auf dieses Problem eingegangen wird, das Verhalten der *Bulla* bei unseren Versuchen einer Würdigung zu unterziehen. Hierbei ist ganz allgemein zu bemerken, daß, je kleiner der Eingriff ist, und je ferner er sich von der Bulla abspielt, um so geringer ist der Einfluß auf die Bulla.

So ist es leicht verständlich, daß bei Hund 1, bei dem weiter nichts als eine Ausschaltung des M. tensor veli palatini vorgenommen wurde, die Bulla intakt blieb. Aber auch bei jenen Tieren, wo das Paraffin der oberen Partie des Bullaknochens, d. h. dem dicken Abschnitt der Bullakapsel anliegt, ist es zu keinen oder nur geringfügigen Veränderungen in der Bulla gekommen (Hund 2—6 und 8). Dort aber, wo das Paraffin in großen Hohlräumen mit stark entzündlicher Umgebung vorhanden ist, findet sich naturgemäß ein mehr oder minder beträchtliches zellreiches Exsudat und verdickte Schleimhaut in der Bulla (Hund 7, 11 und 12).

Es sei hier eingeschaltet, daß der mikroskopische Nachweis des ungefärbten Paraffins ganz gut gelingt, wie Abb. 7 zeigt, die von Hund 5 stammt. Hier findet sich das Paraffin neben dem dicken Bullaknochen und der Tubenwand. Abb. 8 gibt den oberen Abschnitt der Abb. 7 in starker Vergrößerung wieder und zeigt, wie die außerordentlich charakteristischen, zum Teil garbenartig angeordneten, zum Teil konzentrisch geschichteten Paraffinnadeln in runden bis ovalen Bindegewebsalveolen liegen.

In jenen Fällen, in denen der Entzündung setzende Reiz nicht groß ist, kommt es in der Bulla zu einer geringen Reaktion. In diesen Fällen (Hund 13—17 und 22) findet sich äußerst zellarme, mehr oder weniger reichliche Flüssigkeit bei geringer Verdickung der Schleimhaut.

Digitized by Google

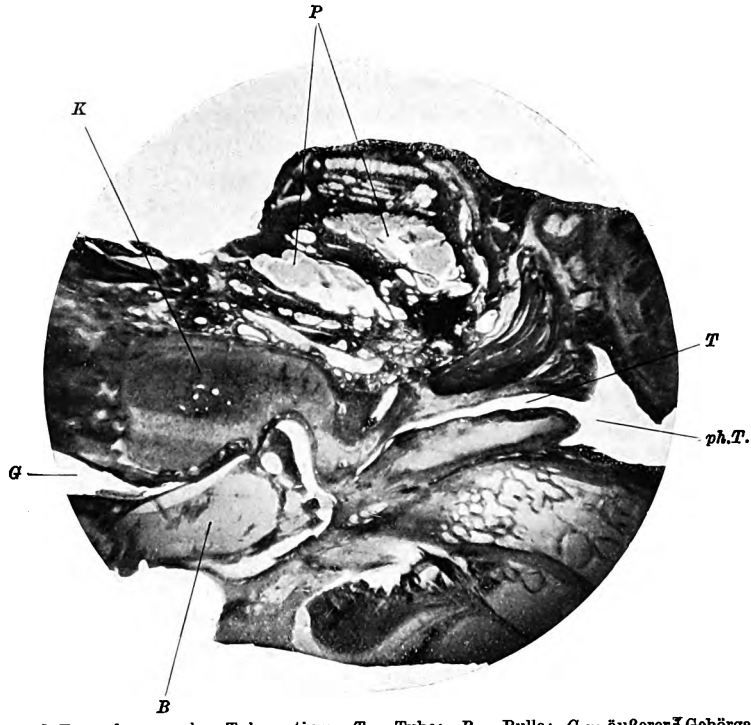

Abb. 7. *ph.T.* = pharyngeales Tubenostium; *T* = Tube; *B* = Bulla; *G* = äußerer Gehörgang; *K* = dickwandiger Bullaknochen; *P* = Paraffin.

Abb. 8. Sie gibt den oberen Abschnitt der Abb. 7 wieder. *P* = Paraffin, das zum Teil garbenartig angeordnet, zum Teil konzentrisch geschichtet in 2 größeren Hohlräumen und außerdem in zahlreichen kleineren runden bis ovalen Bindegewebsalveolen liegt.

Digitized by Google

Z. B. sehen wir bei Hund 13 (Abb. 9), daß die Flüssigkeit nur wenige, in der Hauptsache am Rande befindliche Leukocyten enthält und den größten Teil der Bulla ausfüllt. Die mittelmäßig verdickte Schleimhaut weist stark erweiterte Gefäße, besonders an der Basis auf und springt zum Teil papillomatös in das Exsudat vor. Hier ist die Flüssigkeit ganz sicher nicht durch Verschluß der Tube bedingt, denn die Ohrtrompete ist in keiner Weise irgendwie eng, ja der pharyngeale Abschnitt ist sogar besonders weit. Es handelt sich hier also mit absoluter Sicherheit um

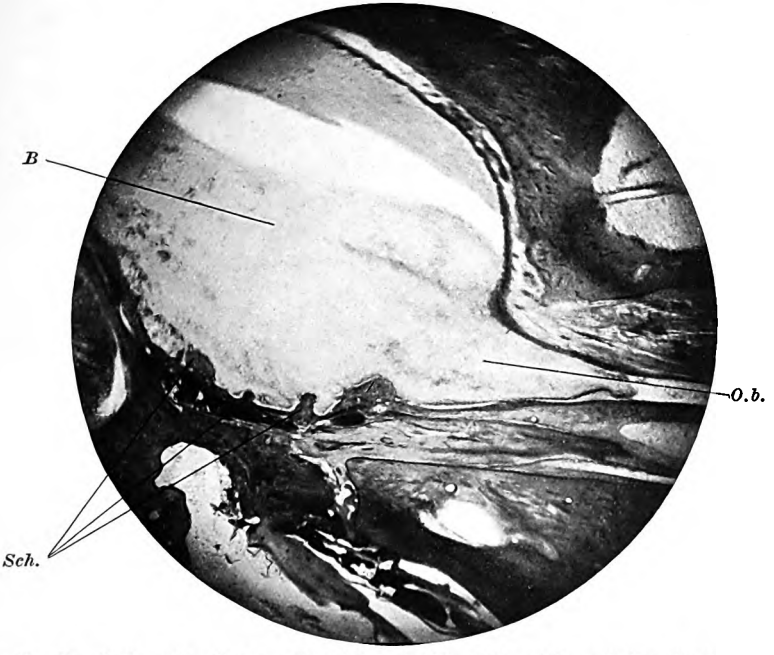

Abb. 9. *B* = Bulla, mit zellarmem Exsudat angefüllt; *O.b.* = Ostium bullae der Tube; *Sch.* = Bullaschleimhaut, die hier circumscript verdickt ist und papillomatös in das Exsudat vorspringt.

einen entzündlichen Flüssigkeitserguß in der Bulla, um ein Exsudat. Dieses Bild ist sehr ähnlich dem von *Beck* mit entzündlicher Flüssigkeitsansammlung in der Bulla beschriebenen. Es erinnert aber auch in vieler Beziehung an die Präparate *Brocks* von menschlichen Felsenbeinen, der den Erguß in der Paukenhöhle als auf nichtentzündlicher Basis entstanden ansieht. Bei uns jedenfalls besteht kein Zweifel, daß sowohl bei Hund 13 wie auch bei Hund 17 und 22 die in der Bulla befindliche Flüssigkeit auf einen entzündlichen Prozeß zurückzuführen ist.

Daß es sich genetisch um entzündliche Flüssigkeitsmengen handelt, zeigt sich noch eindeutiger bei jenen Hunden, bei denen das Exsudat sehr viel Leukocyten enthält (Hund 9—12, 19 und 23). In einigen Fällen

Digitized by Google

ist der Entzündung setzende Reiz sogar so stark, daß es nicht nur zu einer Entzündung in der Bulla der operierten Seite, sondern auch der nichtoperierten Ohrtrompete kam, so z. B. bei den Hunden 9, 20 und 22, bei denen auch die Bulla der nichtoperierten Seite zum größten Teil mit einem zellreichen Exsudat ausgefüllt ist.

Bei allen bisher besprochenen Fällen war die Ohrtrompete, wenigstens mikroskopisch, nicht vollkommen verschlossen. Ob sie bei Lebzeiten der Tiere einige Zeit hindurch obturiert war, läßt sich nicht ent-

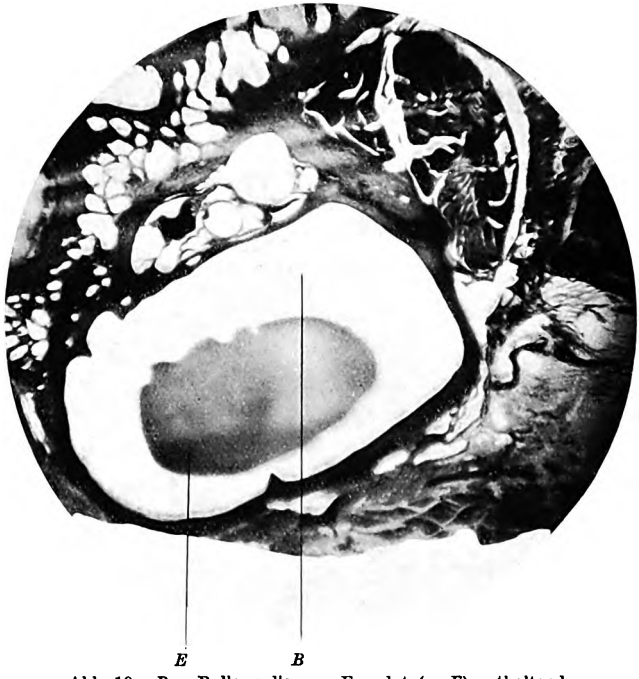

Abb. 10. *B* = Bulla, zellarmes Exsudat (= *E*) enthaltend.

scheiden, spielt auch für uns keine wesentliche Rolle. Von ganz besonderer Bedeutung jedoch ist die Bulla bei den 3 Hunden, wo es gelungen ist, einen histologisch nachweisbaren Tubenverschluß zu erzielen. Im Hinblick auf die Frage, ob es einen Hydrops ex vacuo gibt, wurde versucht, den Abschluß der Tube möglichst ohne einen Entzündung setzenden Reiz in der Bulla zu erreichen. Dies ist aber nicht geglückt. Bei Hund 9 findet sich die Bulla vollständig mit einem äußerst zellreichen Exsudat angefüllt, die Schleimhaut ist verdickt. Bei Hund 14 enthält die Bulla reichlich zellarmes Exsudat. Die Schleimhaut ist in den tieferen Partien stark verdickt. Dem gesteckten Ziel, einen festen Tubenabschluß ohne wesentliche entzündliche Veränderung in der Bulla zu er-

Digitized by Google

zielen, kommt am nächsten Hund 16, bei dem in der Bulla nur in den abhängigen Partien zellarme Flüssigkeit (Abb. 10) vorhanden, und die Schleimhaut in dieser Gegend wenig verdickt ist. Daß, wie in allen unseren Fällen, wo sich ein Erguß in der Bulla findet, so auch hier die Flüssigkeit nicht durch negativen Druck bedingt ist, sondern auf entzündliche Prozesse zurückzuführen ist, ergibt sich sehr eindeutig aus der Abb. 11, die eine Vergrößerung der Abb. 3, die in der Gegend der Tubennische mit einem Leukocytenhaufen angefüllt ist, darstellt.

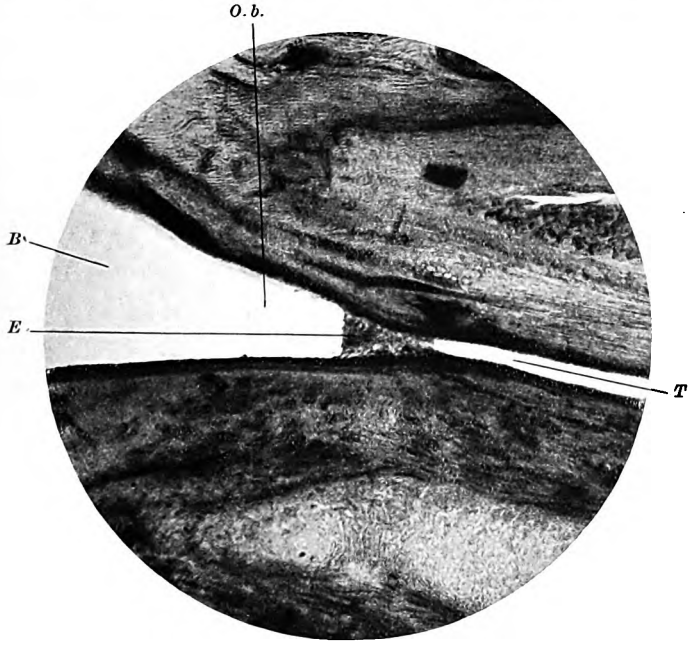

Abb. 11. Sie gibt die Abb. 3 bei stärkerer Vergrößerung wieder, um zu zeigen, daß das Tubenlumen (= *T*) in der Gegend des Ostium bullae (= *O. b.*) mit äußerst leukocythenhaltigem Exsudat (= *E*) angefüllt ist; *B* = Bulla.

Eine besondere Rolle beim Tubenverschluß spielt die Einziehung des *Trommelfells*. Da bei Hund 9 und 14 die Schleimhaut der Bulla geschwollen ist, findet sich auch eine Verdickung des Trommelfells. Eine nennenswerte Einziehung desselben ist daher bei diesen beiden Hunden sowohl aus diesem Grunde, wie auch wegen der vorhandenen recht beträchtlichen Flüssigkeitsmenge in der Bulla nicht vorhanden. Bei Hund 16 ist der Tubenverschluß, wie sich aus der die Tube verschließenden nichtentzündlichen Narbe und den geringen entzündlichen Veränderungen in der Bulla ergibt, mit großer Wahrscheinlichkeit sehr bald nach der Operation eingetreten. Da das Tier 35 Tage p. op. getötet

Digitized by Google

wurde, hat der Tubenverschluß annähernd einen Monat bestanden. Hier ist das Trommelfell etwas einwärts gedrängt.

Bemerkt zu werden verdient, daß bei keinem Hunde zu Lebzeiten Ohrenzwang beobachtet wurde und mikroskopisch sich in keinem Falle eine entzündliche Perforation des Trommelfells feststellen ließ.

Theoretisch muß man annehemen, daß bei Tubenverschluß außer dem Trommelfell auch die anderen beweglichen Teile des Mittelohres,

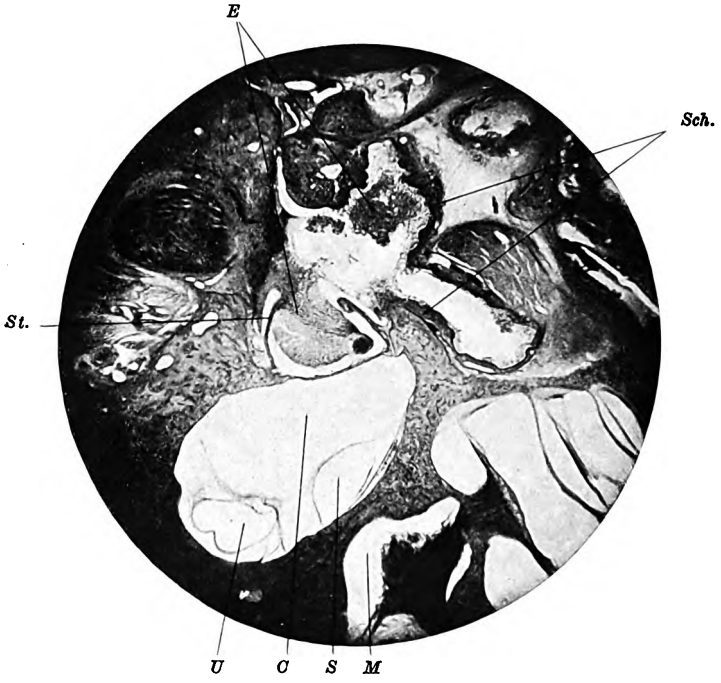

Abb. 12. *Sch.* = Schleimhaut, erheblich entzündlich verdickt; *E* = Exsudat, massenhaft Leukocyten enthaltend, erstreckt sich bis zum Stapes (= *St.*); *C* = Cisterna perilymphatica vestibuli; *U* = Utriculus; *S* = Sacculus; *M* = Meatus acusticus internus.

nämlich die Steigbügelplatte und die Membran des runden Fensters in die Bulla hineingewölbt werden. In dieser Beziehung lassen sich aus unseren Präparaten von Hund 9 und 14 infolge der starken entzündlichen Veränderungen in der Bulla keine bindenden Schlüsse ziehen. Die Schnitte durch das Labyrinth des Hundes 16, auf dem die Entzündungserscheinungen an der Bullaschleimhaut wesentlich geringer sind, geben zwar klarere Bilder, gestatten aber gleichfalls keine irgendwie sicheren Entscheidungen in dieser Hinsicht. Trotzdem empfiehlt es sich, die Labyrinthpräparate von diesen 3 Tieren eingehend zu erörtern.

Digitized by Google

Betrachten wir zunächst das Verhalten der *Stapesplatte*.

Bei Hund 9 ist die Bulla fast ganz mit äußerst leukocytenhaltigem Exsudat ausgefüllt. Auf Abb. 12 sieht man, wie die erheblich entzündete Schleimhaut sich bis in die Fensternische hineinerstreckt und auch zwischen den Steigbügelschenkeln reichlich leukocytenhaltiges Exsudat liegt. Die unter der Stapesplatte befindliche Cisterna perilymphatica vestibuli mit dem Utriculus und Sacculus, sowie die rechts davon

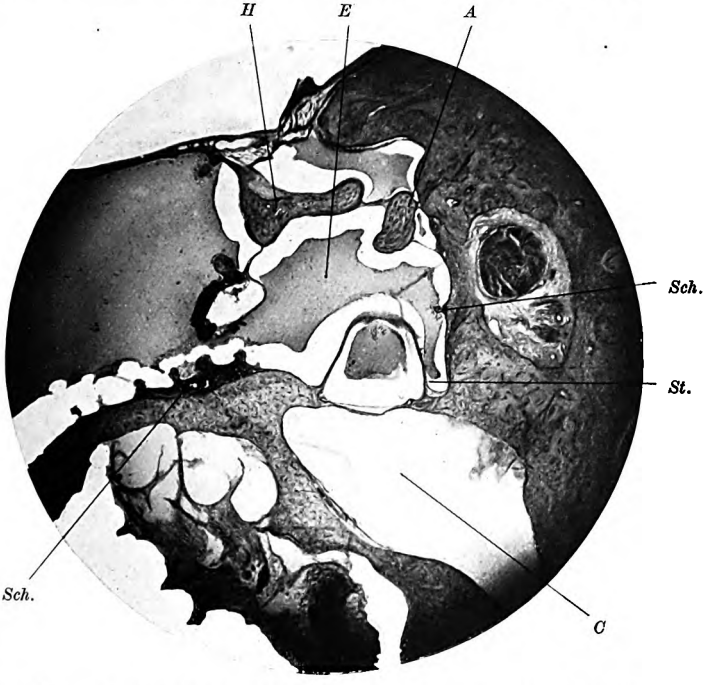

Abb. 13. *H* = Hammer; *A* = Amboß; *Sch.* = Schleimhaut, circumscript entzündlich verdickt und papillomatös vorspringend; *E* = Exsudat, das wenige, in der Hauptsache am Rande liegende Leukocyten enthält und sich bis zum Stapes (= *St.*) erstreckt; *C* = Cisterna perilymphatica vestibuli.

liegende Schnecke mit dem Meatus acusticus internus sind frei von Entzündungserscheinungen.

Bei Hund 14 ist die Bulla mit einem Exsudat, das nur wenige, in der Hauptsache am Rande befindliche Leukocyten enthält, ausgefüllt. Die mittelmäßig verdickte Schleimhaut weist stark erweiterte Gefäße, besonders an der Basis auf und springt papillomatös in das Exsudat vor, ähnlich wie in Abb. 9. Auf Abb. 13 sieht man deutlich, wie sich die wenige Leukocyten enthaltende Flüssigkeit vom Hammer und Amboß bis in die Fensternischen hineinerstreckt. Auch zwischen den Steigbügelschenkeln findet sich zellarmes Exsudat. Das unterhalb der Steig-

Digitized by Google

bügelplatte gelegene Vestibulum ist frei von Entzündungserscheinungen.

Bei Hund 16 besteht eine Verdickung der Schleimhaut an den Steigbügelschenkeln in der Gegend des Köpfchens sowie der Stapesplatte in Gegend des äußeren Schenkels. In der Fensternische findet sich kein Exsudat.

Bei Tubenverschluß und intakter Bulla müßte theoretisch durch den Überdruck auf die Außenfläche des Trommelfells die Steigbügel-

Abb. 14. *E* = massenhaft leukocytenenthaltendes Exsudat in der Nische zum runden Fenster; *Sch.* = stark entzündlich verdickte Schleimhaut; *F* = runde Fenstermembran, deren nach der Nische zu gelegener Teil recht erheblich verdickt ist; die rechts davon gelegene Schnecke (= *C*) ist frei von Entzündungserscheinungen. *B* = Bulla, die hier durch eine Knochenbrücke (= *K*) von der Nische zum runden Fenster (= *N*) getrennt ist.

platte labyrintwärts gedrängt werden. Nun ist aber nach *Bezold* die Einwärtsdrängung der Stapesplatte nur $^1/_3$ so groß wie die Auswärtsbewegung. Wenn überhaupt, so kann es sich also nur um eine sehr geringfügige Auswärtsdrängung der Steigbügelplatte handeln, deren eindeutige Feststellung ungemein schwierig, ja infolge fehlender Vergleichspräparate von Hunden gleicher Rasse und vollkommen gleicher Schnittführung höchstwahrscheinlich gar nicht möglich ist.

Viel leichter als die Stapesplatte folgt wohl die *Membran des runden Fensters* jedem positiven oder negativen Druck in der Bulla.

Digitized by Google

Bei Hund 9 dringt das leukocytenhaltige Exsudat bis in die Nische des runden Fensters, die auf dem in Abb. 14 wiedergegebenen Schnitt durch eine schmale Knochenwand von der Bulla getrennt ist. Der nach der Nische zu gelegene Teil der runden Fenstermembran ist stark verdickt, während die rechts davon befindliche Schnecke von Entzündungserscheinungen frei ist.

Abb. 15 veranschaulicht die Verhältnisse bei Hund 14. Man sieht hier, wie sich die Flüssigkeit kontinuierlich in die Nische zum runden

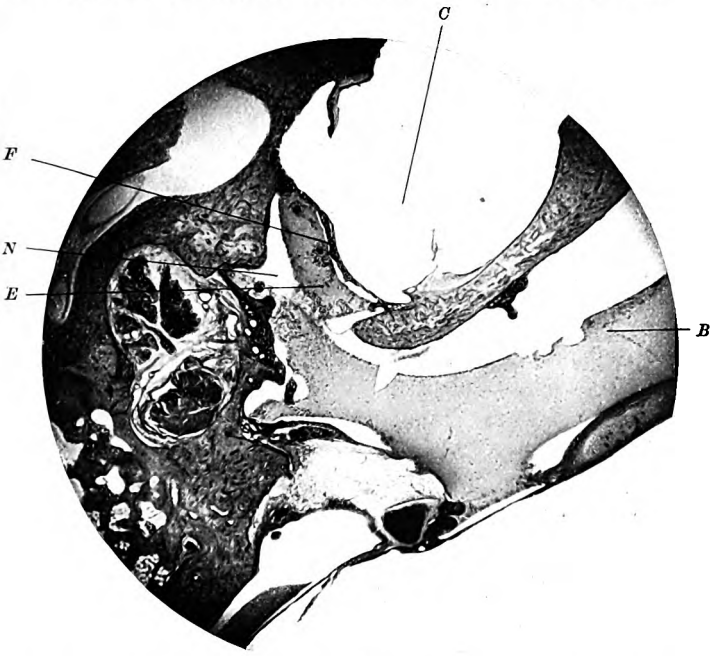

Abb. 15. *B* = Bulla, die hier kontinuierlich in die Nische zum runden Fenster (= *N*) übergeht; *E* = zellarmes Exsudat in der Fensternische; *F* = runde Fenstermembran mit umschrieben verdickter Schleimhaut, in deren Umgebung sich Leukocyten finden; *C* = Raum für die Schnecke, die hier in der Gegend des äußeren Randes der Basalwindung getroffen ist.

Fenster hinein erstreckt. Die runde Fenstermembran ist verdickt, und zwar, wie sich aus den Leukocyten, die sich insbesondere um die papillomatös vorspringenden Schleimhautpartien finden, erweist, durch entzündliche Veränderungen. Nach rechts und oben von ihr findet sich der Raum für die Schnecke, die hier in der Gegend des äußersten Randes der Basalwindung getroffen ist, so daß von dem Modiolus und den einzelnen Windungen nichts zu sehen ist.

Bei Hund 16 erscheint die runde Fenstermembran in der nach der Nische zu gelegenen Partie etwas verdickt. Sie weist keine deutliche

Digitized by Google

Einwärtsdrängung nach der Bulla zu auf, im Gegenteil, sie erscheint von der Bulla aus gesehen eher etwas konkav. Wenn auch in diesem Teile entzündliche Veränderungen fehlen, so ist doch anzunehmen, daß infolge des an anderen Abschnitten der Bulla vorhandenen Exsudats sowohl von der entzündlich verdickten Schleimhaut trotz des histologisch erwiesenen Tubenverschlusses kein negativer Druck in der Bulla vorhanden war. Somit wäre, selbst wenn hier eine Vorwölbung der runden Fenstermembran nach der Bulla vorhanden wäre, was de facto nicht der Fall ist, diese nicht in dem Sinne zu werten, daß sie durch negativen Druck in der Bulla erzeugt ist.

Wenn wir nun die Frage zu beantworten suchen, ob es eine durch den Tubenverschluß hervorgerufene, also rein mechanisch bedingte Flüssigkeitsansammlung in der Bulla, mit anderen Worten ein reines Transsudat gibt, so müssen wir sagen, daß wir dieses Problem auf Grund unserer Versuche nicht lösen können. In den 3 Fällen, in denen es gelungen ist, einen histologisch nachweisbaren Tubenverschluß zu erzielen, war in 2 Fällen eitrige Entzündung in der Bulla vorhanden, in dem 3. fanden sich, wenn auch nur geringfügige, so doch eindeutige entzündliche Veränderungen in der Bulla. Ob in den Fällen, wo wir histologisch keine Veränderungen oder eine mehr oder weniger starke Verengerung am Tubenlumen nachweisen konnten, beim lebenden Tiere ein Tubenverschluß, wenn auch nur für kurze Zeit, bestanden hat, läßt sich nicht angeben. Sicher aber ist, daß in allen Fällen, wo ein Erguß in der Bulla gefunden wurde, dieser eine entzündliche Genese hat.

Wir glauben deshalb auf Grund der Ergebnisse unserer Versuche die Behauptung aufstellen zu dürfen, daß es auf experimentellem Wege kaum gelingen wird, einen Hydrops ex vacuo in der Bulla des Hundes zu erzeugen. In jedem Falle des operativen Vorgehens an der Tube wird es zu einem mehr oder weniger starken entzündlichen Prozeß in der Bulla mit einer auf entzündlicher Basis entstehenden Flüssigkeitsansammlung kommen.

Schon im Anfang unserer Versuche haben wir den Gedanken erwogen, ob man nicht bei anderen allseitig vom Knochen umgebenen präformierten Höhlen durch Abschluß derselben einen Hydrops ex vacuo erzeugen kann. Dabei haben wir in erster Linie an die uns Rhinologen besonders naheliegenden Nebenhöhlen gedacht. Beim Hunde ist der Sinus maxillaris nur angedeutet, und die Stirnhöhlen stehen durch das ausgedehnte Siebbeinlabyrinth mit der Nase in Verbindung. Ein Verschluß dieser Höhlen ist also nicht möglich. Aber selbst wenn man ein Tier findet, das eine allseitig vom Knochen umgebene Höhle mit einer kleinen und relativ leicht zugänglichen Öffnung besitzt, so wird man zweifellos beim Verschluß der Öffnung als Ergebnis den gleichen Befund, wie wir ihn bei unseren Versuchen an der Tube gesammelt haben,

Digitized by Google

buchen müssen: eine auf entzündlicher Basis entstandene Flüssigkeitsmenge in dem verstopften Hohlraum.

Die Unmöglichkeit, experimentell einen Hydrops ex vacuo zu erzeugen, schließt die Existenz eines solchen naturgemäß nicht aus. Im Gegenteil, man kann sogar sagen, daß unsere Versuche bis zu einem gewissen Grade als Beweis für diese Ansicht herangezogen werden können. Wir haben weiter oben ausführlich dargelegt, daß, je kleiner der Eingriff an der Tube, desto geringer sind die Entzündungserscheinungen in der Bulla. Wenn es nun einen Vorgang gibt, der sich leider, wie wir in Parenthese bemerken möchten, nicht experimentell erzeugen ließ, durch den die Tube, ohne eine Entzündung in der Bulla hervorzurufen, etwa durch eine langsam wachsende Exostose, verschlossen wird, so könnte, falls es dann zu einer Flüssigkeitsansammlung in der Pauke kommt, diese auf einen negativen Druck zurückzuführen, d. h. als Hydrops ex vacuo zu deuten sein. Wir sagen ausdrücklich, „es könnte". Hierbei wäre zu berücksichtigen, daß in diesem Falle die in der Bulla befindliche Flüssigkeit entweder von der Schleimhaut des Mittelohres, die normalerweise immer, wenn auch nur wenig, so doch etwas Flüssigkeit produziert, oder aber von dem Flimmerepithel der Tube stammen könnte. Letztere Möglichkeit würde fortfallen, wenn die Verstopfung der Tube direkt am tympanalen Ostium säße. Man sieht, selbst wenn bei verstopfter Tube keine histologisch nachweisbaren Entzündungserscheinungen im Mittelohr bestehen, braucht ein gegebenenfalls vorhandener Flüssigkeitserguß noch nicht unbedingt auf negativen Druck zurückzuführen sein.

Daß, ganz allgemein gesprochen, ein Hydrops ex vacuo nicht nur rein theoretisch denkbar, sondern sogar erwiesen ist, daran ist nach übereinstimmender Ansicht der Pathologen nicht zu zweifeln. Nach *Dietrich*[4] findet sich eine solche Flüssigkeitsansammlung, die auf Verminderung des Gewebsdruckes infolge Atrophie zu beziehen ist, mit Sicherheit in der Schädelhöhle in Gestalt des Piaödems bei Gehirnatrophie, und zwar bei der senilen Atrophie, Geisteskrankheiten und Paralyse.

Zusammenfassend sprechen wir uns dahin aus: Die Frage, ob es einen Hydrops ex vacuo in der Paukenhöhle gibt, können wir auf Grund unserer Versuche nicht eindeutig beantworten, da es nicht gelungen ist, auf experimentellem Wege einen auf negativem Druck beruhenden Flüssigkeitserguß zu erzeugen. Dies spricht natürlich nicht gegen die Möglichkeit, daß ein solcher zustande kommen kann. Das Entstehen einer Flüssigkeitsmenge im Mittelohr auf nicht entzündlicher Basis bei Tubenverschluß ist nicht nur rein theoretisch sehr wohl denkbar, sondern mit Rücksicht darauf, daß es z. B. bei der senilen Atrophie durch Verminderung des Gewebsdruckes zu einem einwandfrei erwiesenen

Digitized by Google

Hydrops ex vacuo kommt, sogar sehr wahrscheinlich. Immerhin dürften diese Fälle nicht sehr oft vorkommen, denn schon ein recht geringer Reiz in der Tube oder auch in ihrer Umgebung erzeugt, wie unsere Versuche gezeigt haben, entzündliche Veränderungen im Mittelohr und damit eine auf entzündlicher Basis entstehende Flüssigkeitsansammlung.

Literatur.

[1] *Brock*, Demonstration von Schnitten durch Paukenhöhle und Warzenteil von drei Felsenbeinen mit Tubenabschluß. Verh. dtsch. otol. Ges. **23**, 59 (1914.) — [2] *Beck, Karl*, Über Mittelohrveränderungen nach experimenteller Läsion der knorpeligen Tube. Verh. dtsch. otol. Ges. **23**, 69. — [3] *Beck, Karl*, Über Mittelohrveränderungen bei experimenteller Läsion der Tube. Z. Ohrenheilk. **78**, 83 (1919/20). — [4] *Dietrich*, bei Aschoff, Pathologische Anatomie **1**, 478 (1923).

Digitized by Google

(Aus dem Nasen- und Kehlkopfambulatorium des Hl. Margareten-Krankenhauses, Budapest. — Vorstand: Dr. *Aurel Réthi.*)

Die desensibilisierende Behandlung der Rhinitis vasomotorica[1].

Von

Obermedizinalrat Dr. **Aurel Réthi.**

(*Eingegangen am 28. März 1930.*)

Ein großer Teil der Lehrbücher versteht unter Rhinitis nervosa oder vasomotorica eine nasale Reflexneurose, welche sich auf dem Boden der neuropathischen Veranlagung des Individuums entwickelt, obgleich die Tatsache, daß die Rhinitis vasomotorica eigentlich eine allergische Erkrankung ist, klar und unzweifelhaft dasteht. Bekanntlich tritt bei der Rhinitis vasomotorica täglich öfters, in der Regel aber nach dem Erwachen am intensivsten ein heftiger Niesreiz auf, nach welchem sich eine profuse, wässerige Sekretion aus der Nase einstellt, wobei auch Verstopfung der Nase und Rötung der Bindehaut der Augen häufig vorkommt. Bei näherer Betrachtung der Schleimhaut der Nase finden wir am oberen Teil der mittleren Muschel eine blasse Verfärbung, eine ödematöse Durchtränkung. Es ist also ein angiospastischer Zustand vorhanden, welcher sich während der Anfälle plötzlich löst, womit eine profuse Sekretion verbunden ist. Das beschriebene Krankheitsbild erweckt schon an und für sich den Verdacht einer allergischen Erkrankung. Die infolge der Vasoconstriction entstandene Blässe der Schleimhaut, ihre ödematöse Durchtränkung, die täglich einmal oder öfters sich meldenden Anfälle neben vollkommenem Wohlsein in den anfallfreien Zeiträumen sind rein allergische Symptome, und ihre Analogie mit den asthmatischen Anfällen ist auffallend. Nach *Storm v. Leeuwen* wird der Zustand des einem Schimmelpilz gegenüber überempfindlichen Allergikers, wenn ihm eine ganz kleine Dosis des Allergenextraktes subcutan injiziert wird, wie das auch bei Heufieber und anderen Allergien der Fall ist, sich danach bessern. Gibt man größere Dosen als entsprechend, so kann der Patient eine allgemeine Reaktion mit Niesen, Symptome der Rhinitis vasomotorica zeigen. In diesem Falle hat die Desensibilisationstherapie weit übers Ziel geschossen und die Schleimhaut der Nase sensibilisiert. Auch dies ist ein Beweis für die allergische Natur der Rhinitis vasomotorica. Bei der Rhinitis vasomotorica melden sich dabei noch andere allergische Symptome. So z. B. sind Urticaria, Ekzem, nicht selten gleichzeitig Asthma vorhanden.

[1] Nach einem Vortrag, gehalten am 11. I. 1930 im Budapester kgl. Ärzteverein.

Digitized by Google

Eine bekannte Sache ist es, daß bei Allergikern der ganze Organismus, oder nur ein Teil desselben einem gewissen Stoff gegenüber überempfindlich ist, und diese Überempfindlichkeit äußert sich in mehr oder weniger heftigen pathologischen Erscheinungen. Im allgemeinen, wenn wir mit dem Allergen eine Hautimpfung vornehmen, so erhalten wir daselbst eine mehr oder weniger ausdrückliche Reaktion. Natürlich müssen wir, wenn wir erforschen wollen, welcher Stoff wohl beim erkrankten Individuum das Allergen vorstellt, mit einer ganzen Reihe von Agenzien Impfungen vornehmen. Es wäre sehr wichtig, könnten wir auf diese Weise die Natur des Allergens ermitteln, da ja, wenn wir den Kranken vor dem Allergen schützen, auch das Auftreten der allergischen Symptome verhindern können. Eine positive Reaktion jedoch ist äußerst selten. Wir müssen einerseits bedenken, daß das sensibilisierte Organgebiet im Falle der Rhinitis vasomotorica sich auf die Schleimhaut der Nase lokalisiert; auf diese Weise ist es möglich, daß das Allergen auf der Haut keine Reaktion auslöst, da die Antikörper, deren Gegenwert die Vorbedingung der allergischen Reaktion bildet, nur lokal vorhanden sind. Andererseits aber können die denkbar verschiedensten Stoffe als Allergene figurieren. Am naheliegendsten ist es, daß das Allergen durch Einatmung an die Schleimhaut gelangt. Nach *Storm v. Leeuwen* können im großen allgemeinen die sog. Klimaallergene, deren Anwesenheit von Klimaeinflüssen (Feuchtigkeit) abhängig ist, hierbei eine Rolle spielen. Es sind fast ausschließlich Zersetzungsprodukte von tierischen oder pflanzlichen Mikroorganismen (Milben, Schimmelpilzen, Hefen, Bakterien), welche in der Einatmungsluft der Häuser oder auch in der Außenluft schweben. Bezüglich der Inhalation kann der in der Luft schwebende Staub, in dem auch Epidermis und Federbestandteile vorhanden sind, eine große Rolle spielen. Nach *Kämmerer* müsse man auch an Pollen denken, da die verwandtschaftlichen Beziehungen zum Heufieber sehr groß sind. Man müsse auch an die verschiedenen Möbelgegenstände, Bettfüllungen und Milben denken. Dabei ist der enterale Weg auch in Betracht zu ziehen. Auch die Produkte der in der Nase angesiedelten Bakterien können sensibilisierend wirken. *Kämmerer* betont die Wichtigkeit der Nebenhöhleneiterung und der Tonsillitis. Demgegenüber möchte ich bemerken, daß ich Gelegenheit hatte, bei Individuen mit Rhinitis nervosa aus anderen Indikationen die Tonsillektomie vorzunehmen, ohne daß die allergischen Erscheinungen im geringsten beeinträchtigt worden wären. Natürlich ist es trotzdem nicht ausgeschlossen, daß die Allergie manchmal das Ergebnis einer tonsillaren Infektion ist.

Was die Behandlung der Rhinitis nervosa anbelangt, trachtete man — da das Leiden sehr häufig bei neurasthenischen und hysterischen Individuen vorzukommen pflegt —, in erster Linie, diese Grunderkran-

Digitized by Google

kungen zu beeinflussen. Dieses Verfahren war allenfalls gerechtfertigt, denn, wie bekannt, melden sich allergische Erscheinungen zumeist bei nervösen Individuen. Bezüglich der Verabreichung von Calcium, geschehe es per os oder intravenös, übt dieses seinen Einfluß auf die Blutgefäße aus, und wenn seine Wirkung auch nicht allzu bedeutend ist, hat es schon öfters eine gewisse Linderung gebracht. Zwecks Erhöhung der blutgefäßerweiternden Wirkung des Calciums habe ich seinerzeit die Anwendung des Calciumdiuretins empfohlen. Ich muß hier eingestehen, daß diese Heilmethode an der Lage nur wenig gebessert hat. Ich habe daher die von den Assistenten der Klinik *Hayek, v. Vollbracht* und *Sternberg* vorgeschlagene Jodnatriumbehandlung mit Freuden begrüßt. Nach ihnen wirkt das in den älteren Jodnatriumlösungen freigewordene Jod. *Storm van Leeuwen* hat bei dieser Behandlung keine befriedigende Resultate verzeichnet, was seiner Meinung nach dem Umstande zuzuschreiben ist, daß er das Jod nur in den Fällen gab, die er durch andere Maßnahmen nicht oder nicht genügend beeinflussen konnte, andernteils mochte vielleicht auch der Umstand von Bedeutung sein, daß in Holland Jod auch im Trinkwasser und Boden enthalten ist, während das Material der Wiener Nasenklinik wahrscheinlich teilweise aus Kropfgegenden stammt. Ich selbst habe auch mit dem Rhinostop ausgedehnte Versuche vorgenommen, aber nur hier und da ganz flüchtige Besserungen gesehen.

Unzweifelhaft ist es daher, daß die bisherigen erfolglosen therapeutischen Versuche die Behandlung der Rhinitis nervosa als einer Rhinitis allergica erfordern. Wenn wir die allergischen Erkrankungen heilen wollen, so müssen wir den sensibilisierten Organismus oder Organgebiet, das sog. Shockgewebe desensibilisieren. Im Falle wir das Allergen bzw. den Stoff, welchem gegenüber die Sensibilität besteht, kennen, so sind wir in der Lage, die sog. spezifische Desensibilisierung vorzunehmen, wobei wir von diesem Allergen solche kleine Dosen in den Organismus einführen, die noch keine allergischen Symptome auslösen, nichtsdestoweniger die Antikörper binden. Dieses in steigenden Dosen verabreichend können wir dem Allergen gegenüber eine vollkommene Desensibilisierung erreichen. Die Ermittlung des Antigens der Rhinitis nervosa, wie ich es schon oben erwähnt habe, stößt auf sehr große Hindernisse, teils deshalb, weil die Sensibilität der Nasenschleimhaut nicht unbedingt das Vorhandensein der Antigene in der Haut involviert, und so kann die Reaktion, wenn wir die Hautprobe auch mit einem richtigen Antigen unternehmen, negativ ausfallen. Aber andernteils habe ich eine ganze Legion der Antigene aufzählen können, wodurch die Identifikation des spezifischen Antigens ebenfalls erschwert ist.

Auf Grund dieser Bedenken kam ich zu der Überzeugung, daß die Rhinitis nervosa bzw. Rhinitis allergica einem unspezifischen Desensi-

Digitized by Google

bilisierungsverfahren zu unterwerfen sei. Ich trachtete ein solches Mittel anzuwenden, welches mehrere Stoffe enthält und so zufolge einer evtl. Eiweißverwandtschaft die Bindung sich sicherer einstellt. Als Material meiner Versuche habe ich das „Cutivaccin Paul" verwendet, dessen Zusammenstellung Tuberculomucin *Weleminsky*, ein zur Eiweißgruppe gehörendes Stoffwechselprodukt der Tuberkelbacillen, außerdem das von Prof. *Günther* hergestellte Saprophytin und ein aus Kuhpockenrohstoff hergestelltes mitigierendes Vaccinetoxin ist. Dieser Impfstoff wird in zwei Stärkegraden „mitior" und „fortior" hergestellt.

Ich begann meine Versuche bezüglich der Behandlung der Rhinitis nervosa mit unspezifischer Desensibilisation vor ungefähr 2 Jahren. In 2 Jahren habe ich die Cutivaccin-Impfbehandlung von 27 Kranken beendet, nun stehen noch 9 Kranke unter Behandlung. Von 27 Kranken sind 23 vollkommen geheilt, während bei 4 nur ganz minimale Symptome zurückgeblieben sind, so daß diese Kranken sich selbst als geheilt betrachten.

Die zu impfende Körperstelle wird mit Äther, Benzin oder Alkohol gereinigt. Die Impflanzette wird vor Gebrauch in Alkohol getaucht, dann über eine Flamme gehalten, bis der Weingeist abgebrannt ist. Zur Impfung eignen sich am besten die äußeren Flächen der beiden Oberarme, wo sich die Haut mit der linken Hand bequem anspannen läßt und dadurch die mit einer Lanzette erzeugten Ritze zum Klaffen kommen. Auf das Impffeld darf während dreier Tage nach der Impfung kein Wasser gebracht werden. Bei Erwachsenen beträgt die Größe des Impffeldes bei der ersten Impfung 4 × 5 cm. Auf diese Fläche verteilt man 12 mit der steil gehaltenen Lanzettenspitze geführte parallele Ritzen (Scarificationen), die zweckmäßig von oben nach unten laufen. Sie dürfen nicht bluten, müssen aber die ganze Dicke der Epidermis durchtrennen. Kreuzförmige Scarificationen sind unter allen Umständen zu vermeiden.

Man ritzt eine Capillare Cutivaccin an beiden Seiten mit einer Feile oder Glasmesser an, bricht die Enden ab und bringt auf das scarifizierte Impffeld den ganzen Inhalt der Capillare, also 3—4 Tropfen, verteilt ihn übers Impffeld gleichmäßig mit dem Blatt der Impflanzette und verreibt ihn mit dem Lanzettenhals solange, bis das Impffeld trocken erscheint und die einzelnen Ritzen auf der Oberfläche der Haut deutlich hervortreten. Narben oder Impfresiduen sind an der Impfstelle später nicht zu merken.

Bei der 2. Impfung wird das Impffeld ebensogroß wie bei der ersten angelegt. Hingegen wird bei den folgenden die Größe des Impffeldes jeweils durch die Stärke der bei der vorangegangenen Impfung beobachteten Reaktion bestimmt. Bei Frauen ist es vorteilhafter, die Impfung auf der Vorderfläche des oberen Drittels des Schenkels vorzunehmen.

Nach der 1. Impfung, besonders in den ersten Tagen bessern sich die Symptome nicht, sie steigern sich vielmehr, es stellen sich kleinere

Digitized by Google

Temperaturerhöhungen ein, manchmal Kopfschmerzen, seltener auch Erbrechen. Das Allgemeinbefinden ist bisweilen vollkommen gut, manchmal etwas gestört, und die Patienten sind dann mißmutig. Gegen Ende der 1. Woche bessern sich jedoch die gesteigerten Reaktionssymptome bereits, in der 2. Woche geht eine allmähliche Besserung vor sich. Ich gebe die 2. Impfung in der Regel gegen Ende der 2. Woche, ebenfalls mit dem milderen Mittel. Nach der 2. Impfung melden sich unangenehme Symptome nur selten, es stellt sich zumeist ein weiterer Fortschritt der begonnenen Besserung ein. Das weitere Verfahren hängt davon ab, von welchem Einflusse die Impfungen auf den Organismus im allgemeinen gewesen sind, insbesondere aber auf die Symptome der Rhinitis nervosa; so gebe ich entweder nach 10—14 Tagen eine wiederholte „Mitior"-Impfung oder ich impfe gegen Ende der 2., 3. oder 4. Woche nach der 2. Impfung mit dem stärkeren Mittel. Hier müssen wir natürlich erst nach Erwägung sämtlicher Umstände vorgehen. Keinesfalls ist es vorteilhaft, das Intervall zwischen den einzelnen Impfungen zu kurz zu bemessen. Ich unternehme insgesamt 5—7 Impfungen, wenn sich jedoch nach Beendigung der Behandlung nach geraumer Zeit mildere Symptome der Rhinitis nervosa melden sollten, werden diese Symptome mit einer neuerlichen „Mitior"-Impfung endgültig oder auf eine sehr lange Zeit unterdrückt. Ich muß nur betonen, daß die Stärke und Wirkung der Impfung variiert werden kann: 1. durch die Größe des Impffeldes, 2. durch die Zahl der Ritzen, 3. durch die Menge des Impfstoffes, 4. durch Verkürzung oder Verlängerung der Impfintervalle, 5. durch die Anzahl der Impfungen. Bei der Schilderung der Applikationstechnik habe ich mich im ganzen und großen an die von *Paul* beschriebene Methode gehalten. Diese ist fast identisch mit der von *Ponndorf* angegebenen Methode.

Eine spezielle Diät ist während der Impfkur nicht erforderlich. Als Beispiel will ich nur die Krankheitsgeschichte von 4 von mir behandelten Patienten kurzgefaßt wiedergeben.

1. Fall. Ein 28jähriger Mann erzählt, daß er seit 2 Jahren am Morgen erwachend nach überaus heftigem Niesanfall sehr viel wässeriges Nasensekret entleert. Dies kommt täglich öfters vor, wodurch er auch in seiner Arbeit in großem Maße gestört wird. Die bisherigen Behandlungen haben nicht die mindeste Besserung herbeigeführt. Mutter und ein Bruder leiden an asthmatischen Anfällen. Nach der ersten Impfung in den ersten Tagen geringe Temperaturerhöhung, schlechtes Allgemeinbefinden und stark gesteigerte Niesanfälle und Sekretion. In der 2. Woche wesentliche Besserung. Zweite Impfung gegen Ende der 2. Woche. Nach der Impfung keine Reaktion, in der 2. Woche 1—2mal Niesen, wenig Sekret, in der 4. Woche melden sich Niesen nur hier und da mit geringer Sekretion. Gegen Ende der 4. Woche nach der zweiten Impfung eine wiederholte Impfung mit dem stärkeren Mittel, nach welcher sich keine Reaktion einstellt, und der Kranke sich für geheilt hält. Trotzdem erhält er nach 4 Wochen wieder eine Impfung, nach welcher Patient unverändert symptomenfrei bleibt. Nach 6 Wochen sucht mich Patient

Digitized by Google

abermals auf, da sich mitunter wieder Niesen und wässerige Sekretion zeigen. Nach einer Mitior-Impfung hören diese Symptome auf, und seitdem, also seit ungefähr $1^1/_2$ Jahren ist Patient vollständig gesund.

2. Fall. Eine 52jährige Frau gibt an, daß sie seit ihrem 21. Lebensjahr, also seit 31 Jahren an ständigem hochgradigem Schnupfen leidet. Sie wird besonders des Morgens von einem peinlichen Niesreiz mit ausgiebiger Sekretion befallen, wobei die Augen rot werden und die Nase sich verstopft. Sie benötigt am Morgen allein 4—5 Taschentücher. Kranke ist übrigens stark neurasthenisch. Hat öfters die verschiedensten Behandlungen mitgemacht, aber ohne jeglichen Erfolg. Zuletzt hat sie wo anders Rhinostop-Injektionen erhalten, aber auch diese ohne Erfolg. Der ersten Impfung folgt eine recht heftige Reaktion. Starke Kopfschmerzen, mit unaufhörlichem Niesreiz, die Nase fließt den ganzen Tag. Dabei kann sie in den ersten 3 Tagen kaum Nahrung zu sich nehmen, da sich auch häufiger Brechreiz meldet. Diese unangenehmen Symptome bestehen, obgleich in verringertem Maße, bis zum Ende der ersten Woche fort. In der 2. Woche stellt sich eine allmähliche Besserung des Allgemeinbefindens ein, und die Symptome der Rhinitis nervosa kehren auf jenen Grad zurück, den sie vor der Impfung eingenommen haben. In der 2. Woche wiederholte Impfung mit dem „Mitior"-Mittel. Keine Reaktion, die Symptome der Rhinitis nervosa nehmen hingegen allmählich ab. Am Ende der 2. Woche eine dritte Impfung, ebenfalls mit „Mitior", wonach Patientin noch zwei Impfungen erhält, seitdem hat sie keine Rezidive.

3. Fall. Eine 30jährige Lehrerin leidet seit 2 Jahren an starkem Schnupfen, welcher sich nach einem heftigem Niesanfall in reichlicher wässeriger Sekretion offenbart. An den der ersten Impfung folgenden Tagen keine allgemeine Reaktion vorhanden, auch verändert sich die Intensität des Schnupfens bis zur — gegen Ende der 2. Woche verabreichten — zweiten Impfung. Nach der zweiten Impfung langsame Besserung, welche nach der dritten und vierten Impfung zu völliger Heilung führt.

4. Fall. 32jähriger Beamter. Nach der ersten Impfung geringfügige allgemeine Reaktion, die Besserung fängt während der 2. Woche an. Patient erhält 5 Impfungen nach welchen er vollkommen symptomenfrei wird. Bei diesem Kranken melden sich 2—3 monatlich leichte Rezidive, indem er morgens 1—2mal niest und ein mäßig wässeriges Sekret entleert. Die bei solchen Anlässen angewandte „Mitior"-Impfung sichert eine 2—3 Monate lange Symptomenfreiheit. Dieser Kranke zählt zu den in der Statistik erwähnten 4 gebesserten Fällen, obgleich Patient sich für vollkommen geheilt hält.

Aus dem Vorangegangenen geht hervor, daß wir die Rhinitis nervosa als eine rein allergische Erkrankung zu betrachten haben und die Therapie derselben auch dementsprechend durchführen müssen. Die Heilung der allergischen Erkrankungen ist die Desensibilisation. Meinen Erfahrungen nach können wir die Symptome der Rhinitis nervosa mit der unspezifischen Desensibilisation vollkommen eliminieren. Die obenbeschriebenen Resultate sprechen unzweifelhaft für den Erfolg der Behandlung.

Betonen möchte ich, daß ich Cutivaccin Paul zwecks unspezifischer Desensibilisierung der Rhinitis nervosa nicht als einzig dastehend betrachte; so mache ich u. a. auch mit dem *Ponndorf*schen Hautimpfstoff ausgedehnte Versuche. Über meine diesbezüglichen Erfahrungen werde ich demnächst berichten.

Digitized by Google

(Aus der Universitätsklinik für Ohren-, Nasen- und Kehlkopfkrankheiten in Erlangen. — Direktor: Professor Dr. *Brock*.)

Beitrag zur Röntgenographie der Kieferhöhlen.

Gleichzeitig Bericht über Uroselectan als Kontrastmittel.

Von

Dr. med. Helmuth Richter,

Oberarzt der Klinik.

Mit 8 Textabbildungen.

(*Eingegangen am 20. März 1930.*)

Röntgendiagnostische Untersuchungen der Nasennebenhöhlen unter Zuhilfenahme von schattengebenden Konstrastmitteln wurden bereits von zahlreichen Autoren mitgeteilt.

Als erster beschäftigte sich meines Wissens mit dieser Methode *M. Weil*[45, 46] im Jahre 1902. Er verwandte sie an der Hand von Serienaufnahmen zur Feststellung des Erfolges der konservativ-therapeutischen Beeinflussung von Sinusitiden und bediente sich einer wässerigen Lösung von Bleisulfat.

In der Folgezeit stoßen wir auf Berichte von *Feuchtinger* (II.), welcher Oberkiefercysten durch Kollargolfüllung darstellen konnte, und von *Beck* und *Ramdohr* (I.) sowie *Tschiassny*[40], welche durch Einbringung von Wismut- bzw. Bariumbrei die kontrastreiche Wiedergabe der Kieferhöhlen vollzogen.

Brunetti und *Filippini*[5] (zit. nach *Fraser*[13]) erreichten das gleiche unter Benutzung von 15% Kaliumjodatlösung oder Bariumsulfat in Gummilösung.

Reverchon und *Worms*[30] bedienten sich des Lipiodols, ebenso *Sicard* und *Forestier*[12] zur Füllung der Kieferhöhlen und Zahncysten.

Fraser[13, 14] dehnte seine röntgenologischen Studien auf die Keilbeinhöhle aus. Er verwandte dazu 14proz. Jodöl. Nach seinen Untersuchungen, welche sich nur auf Kranke mit sichtbaren Veränderungen in den Nasenhaupthöhlen beziehen, bewährte sich die Methode vorwiegend bei chronischen Entzündungsvorgängen.

Füllungen am hängenden Kopfe des Kranken teilt *Proetz*[28] unter der Bezeichnung „Displacement irrigation" mit.

E. G. Mayer[23] bemißt den Wert der Röntgenographie der Nasennebenhöhlen mit Kontrastmitteln nicht besonders hoch. Er schreibt:

Digitized by Google

„Die Darstellung von Veränderungen der Schleimhaut der Nebenhöhlen im Sinne einer Polypenbildung oder einer Schwellung ist daher unter der Voraussetzung, daß die betreffende Nebenhöhle im übrigen noch lufthaltig ist, einzig und allein eine Frage richtiger Aufnahmetechnik. In solchen Fällen sind von einer Füllung des restlichen Cavums mit einem stark schattenden Kontrastmittel keine Vorteile zu erwarten, im Gegenteil, denn es kann uns nur Details verdecken, die wir durch das negative Kontrastmittel ‚Luft' hindurchsehen." An anderer Stelle heißt es allerdings: „Ist eine Nebenhöhle von geschwellter Schleimhaut, Exsudat oder Eiter völlig ausgefüllt und daher homogen verschattet, dann können wir ohne Kontrastmittel, wie z. B. Lipiodol, nicht feststellen, wie weit an der Verschattung Schleimhaut, wie weit an ihr Flüssigkeit beteiligt ist."

Das besondere Interesse röntgendiagnostischer Studien an den Nasennebenhöhlen unter Anwendung von schattengebenden Kontrastmitteln tritt in den Vordergrund, wenn der Verdacht auf entzündliche Nebenhöhlenerkrankungen ohne Absonderung vorliegt. Wir befinden uns hiermit in Übereinstimmung mit den meisten Autoren, die hierüber berichteten.

Voraussetzung für die richtige Deutung der Kontrastbilder ist natürlich ein bestimmtes Erfahrungsmaß. Dies muß sich auch auf die Röntgenographien ohne Kontrastmittel erstrecken, zu deren Beurteilung uns vor allem *G. Claus*[6, 7, 8, 9] *Peltason*[26], *Tonndorf*[39] und *Uffenorde*[41, 42, 43] wertvolle Beiträge lieferten.

Einwandfreie Technik ist selbstverständliches Erfordernis.

Neben der bereits erwähnten Bedeutung als ergänzende Maßnahme in der praktischen Diagnostik dürfte aber dem Verfahren mit Kontrastmitteln auch eine — vielleicht größere — theoretische Wichtigkeit beizumessen sein. Die Methode kann unseres Erachtens zur Klärung der Zusammenhänge zwischen Schleimhautcharakter und Pneumatisationszustand der Nebenhöhlen beitragen, und zwar als eine Ergänzung von Studien an der Schleimhaut Operierter, welche vor dem Eingriff geröntgt wurden.

Ich berichte zunächst über unsere technischen Erfahrungen mit der kontrastreichen röntgenologischen Darstellung der Nebenhöhlen und gebe gleichzeitig ein bereits in anderen Disziplinen als wertvoll befundenes Kontrastmittel bekannt.

Untersuchungstechnik.

Wie aus den vorangehenden Mitteilungen ersichtlich ist, fanden bereits eine ganze Reihe chemischer Substanzen als kontrastspendende Füllungen bei der Röntgendiagnostik der Nasennebenhöhlen Verwendung.

Digitized by Google

Wir selbst besaßen bisher Erfahrungen über die öligen Jodpräparate Jodipin und Lipiodol und deren schattengebende Qualitäten.

Der Umgang mit den genannten Präparaten lehrte uns, dieselben als sehr gute Kontrastmittel für das Gebiet unseres Sonderfaches zu schätzen. Der Nachteil ihres Gebrauches besteht nach unseren Erfahrungen darin, daß es sich um ölige Substanzen handelt.

Ganz abgesehen davon, daß die Verabreichung von Lipiodol und Jodipin auch bei sorgfältigster Handhabung immer zu Verunreinigungen und lästigem Haften der Stoffe an Spritze, Händen und der Haut des zu Untersuchenden führt, kann auch die ölige Eigenschaft zu diagnostischen Unklarheiten Veranlassung geben. So kann eine ganz geringe, zufällig in die Nasenhaupthöhle gelangte Menge der Konstrastmittel bei der Betrachtung der erzielten Bilder stören; die öligen Substanzen haften in der Nase nach unseren Erfahrungen außerordentlich fest.

Außerdem aber glauben wir, daß die Verteilung der öligen Medien in der gefüllten Nasennebenhöhle eine nicht völlig gleichmäßige ist, so daß Irrtümer hierdurch ermöglicht werden.

Besonders bei der Anwesenheit polypöser Veränderungen der Nebenhöhlenschleimhaut könnte nach unserem Dafürhalten eine nicht den tatsächlichen Verhältnissen entsprechende Verteilung des Kontrastmittels denkbar sein. Die Reinigung der zu röntgendiagnostischen Zwecken mit öligen Substanzen gefüllten Nebenhöhlen dürfte auch nicht ohne fettlösende Mittel ideal genannt werden; eine Tatsache, die auch durch die erschwerte Säuberungsmöglichkeit der benutzten Instrumente illustriert wird.

Es sind dies offenbar alles Gründe, die auch andere Autoren zur Anwendung wasserlöslicher Kontrastmittel bewogen haben.

Wenn ich hier ein neues wasserlösliches Kontrastmittel in den Mittelpunkt der methodischen Betrachtungen stelle, so geschieht es nicht, um es als allein verwendbar zu charakterisieren. Ich habe über andere wasserlösliche Kontrastmittel wie Kollargol keine eigenen Erfahrungen. Ich berichte vielmehr darüber, weil mir die zu beschreibende Substanz zu den vorgezeichneten Zwecken Ausgezeichnetes geleistet hat.

Es handelt sich um das von der Firma Schering-Kahlbaum in Berlin hergestellte Röntgenkontrastmittel „*Uroselectan*", welches — wie der Name besagt — zur kontrastreichen Darstellung der Harnwege im Röntgenbilde nach intravenöser Injektion von *Binz* und *Räth*[2] erdacht wurde. Über seine Brauchbarkeit in der urologischen Diagnostik liegen eine ganze Reihe von Mitteilungen vor, von denen ich die Arbeiten von *Felber*[10], *Gortan* und *Ravasini*[16], *Grisogono* und *Gortan*[17], *Hutter*[18], *v. Lichtenberg* und *Swick*[21], *Liebmann*[22], *Kornitzer*[20], *Necker*[24], *Pleschner*[27], *Santi*[32], *Sgalitzer*[34] und *Swick*[28] anführe.

Digitized by Google

Es lag nahe, daran zu denken, daß dies für Blut- und Harnwege reizlose Präparat für röntgendiagnostische Zwecke unseres Sonderfaches von Interesse sei.

Uroselectan ist nach Mitteilung der Herstellerfirma ein Pyridinderivat mit 42% organisch gebundenem Jod von der chemischen Strukturformel:

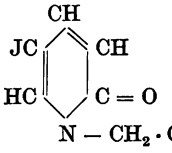

Es ist ein rosaweißes Pulver, welches vorzüglich wasserlöslich ist und der Lösung eine rotbraune Färbung verleiht.

Ein brauchbares Röntgenkontrastmittel muß für unsere Zwecke folgenden Anforderungen genügen:

1. Es muß sehr kontrastreich sein und dadurch scharfe Grenzlinien hervorbringen können.
2. Es muß gute Verteilungsmöglichkeiten besitzen.
3. Es muß sich leicht verabfolgen lassen.
4. Es muß für Schleimhautoberflächen möglichst völlig reizlos sein.
5. Es muß sich ebenso leicht wieder entfernen als zuführen lassen.

Allen 5 Thesen genügt nach unseren Erfahrungen das *Uroselectan* weitgehendst.

Wie aus den Berichten der Urologen zu schließen ist, reizt Uroselectan die Schleimhäute der Harnwege nicht; auch ohne diese Erfahrungstatsache auf die uns interessierenden Schleimhäute zu übertragen, haben wir uns davon überzeugt, daß eine Reizung der Nasen- oder Nebenhöhlenschleimhaut nach Verwendung von Uroselectan niemals erkennbar war.

Für den Kontrastreichtum des Uroselectan mögen die beigefügten Röntgenographien sprechen.

Die von mir angewandte Methodik ist höchst einfach.

Vor der Füllung mit dem Konstrastmittel wurden die erkrankten Kieferhöhlen durch Spülung und Luftnachblasung gereinigt.

Zur Füllung der Kieferhöhlen bediene ich mich des von *Denker* modifizierten *Siebenmann*schen Röhrchens; die Füllung geschieht daher, ebenso wie die diagnostische und therapeutische Spülung, vom mittleren Nasengange aus (Spülungen nach Punktion der Kieferhöhle im Bereiche des unteren Nasenganges sollten ganz allgemein nur im Notfalle ausgeführt werden; die Einführung des stumpfen Röhrchens im mittleren Nasengange gelingt in mindestens 99% aller Fälle mit Leichtigkeit.

Digitized by Google

Ich benutze eine 40proz. wässerige Lösung von *Uroselectan*, d. h. die in einem Originalglas enthaltenen 40 g des Pulvers werden in 100 ccm lauwarmem destilliertem Wasser gelöst. Die Lösung wird 2mal filtriert und zum Gebrauch in einem Glaskolben aufbewahrt.

Nach Anästhesie des mittleren Nasenganges (z. B. mit 2% Percainlösung) und evtl. Spülung der Kieferhöhle fülle ich die Höhle unter Zuhilfenahme einer 10 ccm fassenden Glasspritze.

Der Kranke wird aufgefordert, die linke Hand zu heben, sobald das Füllmittel in den Rachen tropft. Meist genügen 6—8 ccm der Lösung zur Darstellung einer Kieferhöhle. Abgelaufene Flüssigkeit in Nase oder Rachen kommt — offenbar durch rasches Absickern — nicht zur Darstellung im Filme.

Die Aufnahmen werden am sitzenden Patienten ausgeführt. Belichtungszeit 2—3 Sekunden, wie bei Aufnahmen ohne Kontrastfüllung. Ich lege meinen Aufnahmen die occipito-frontale Technik zugrunde (Stirn und Nase auf der Mitte der Kassette).

Doppelseitig beschichtete Agfafilme mit doppelter Verstärkungsfolie dienen als photographisches Material. Gute Durchentwicklung ist Bedingung; erst bei absoluter Undurchsichtigkeit des Filmes ist die Entwicklung beendet. Große Betriebe rechtfertigen Standentwicklung; der hiermit entwickelte Film ist zumeist photographisch schöner.

Nachdem man sich von der Güte der Filmaufnahme überzeugt hat, wird die gefüllte Nasennebenhöhle 1—2mal zur Reinigung mit nachfolgender Luftdurchblasung gespült.

Untersuchungsbefunde.

Der Umstand, daß die einwandfreie Applikation von Kontrastmitteln bei den übrigen Nasennebenhöhlen nicht unerhebliche Schwierigkeiten bereitet, veranlaßte uns, vorläufig unsere Untersuchungen auf die Kieferhöhle zu beschränken. Wir empfinden dies deshalb nicht als besonderen Mangel, weil 1. entzündliche Affektionen der Kieferhöhle weitaus am häufigsten sind, 2. die konstitutionellen Grundtypen der Nebenhöhlenschleimhaut an den Kieferhöhlen am besten studiert werden können und 3. eine Nachprüfung intra und post operat. unserer Indikationsstellung entsprechend häufig an den Kieferhöhlen, sehr selten an den Stirnhöhlen möglich ist.

Es war zunächst festzustellen, wie das Füllungsbild einer „*normalen*“ Kieferhöhle aussieht, d. h. einer Kieferhöhle, deren Träger weder subjektiv noch objektiv Hinweise auf eine entzündliche Erkrankung der Nebenhöhlen allgemein anamnestisch und nach dem augenblicklichen Befunde zeigte.

Im Gegensatze zu *Fraser*[13] wurde demnach zunächst eine Reihe nasengesunder Menschen geröntgt.

Digitized by Google

Es darf hier eingeflochten werden, daß bei ihnen niemals allgemeine oder lokale Störungen durch die Füllung einer oder beider Kieferhöhlen mit Uroselectan veranlaßt wurden. Einige Bilder mögen die Befunde bei subjektiv und objektiv Nasengesunden illustrieren.

Das erste zeigt den Schädel eines älteren Mannes, welcher infolge akuter Mittelohreiterung in unserer Behandlung stand (Abb. 1). Die rechte Kieferhöhle wurde mit Uroselectan gefüllt. Die Stelle im mittleren Nasengange, an welcher das Füllröhrchen eingeführt wurde, ist

Abb. 1. Kontrastfüllung der rechten gesunden Kieferhöhle.

im Negativ deutlich zu erkennen. Die Höhle ist bis auf ihre Kuppe oberhalb dieser Stelle von dem Kontrastmittel erfüllt. Dasselbe liegt überall fast unmittelbar dem Knochen an. Nur eine ganz dünne Zwischenschicht — Schleimhaut + Endost — trennt beide. Letzteres ist am besten medial und lateral erkennbar. Die Konturen des Füllschattens sind überall scharf und ohne Unterbrechung wiedergegeben.

Abb. 2 zeigt die Kontrastfüllung der linken Kieferhöhle eines jungen Mannes, welcher ebenfalls an akuter Mittelohreiterung erkrankt war. Das Ausmaß der Füllung entspricht demjenigen in Abb. 1. Besonders schön ist die (auch nach früheren Autoren) als Schleimhaut + Endost zu deutende, feine Zwischenschicht an der lateralen Kieferhöhlenwand sichtbar, ebenso medialwärts. Ob die leichte Einbuchtung des Füllschattens am Kieferhöhlenboden durch lokale Verdickung des Knochens oder der Schleimhaut bedingt ist, bleibt unbeantwortet. Ersteres

Digitized by Google

dürfte nach dem im übrigen typischen Befunde wahrscheinlicher sein. Der Füllschatten hat im übrigen scharfe, glatte Grenzen.

Abb. 3 stellt die gefüllte rechte Kieferhöhle eines Jünglings dar, der wegen chronischer Laryngitis in unserer Behandlung steht. Füllungsgrad und Konturierung wie in den beiden ersten Fällen. Die schmale, als Schleimhaut + Endost bekannte Zwischenzone ist auch am Boden der gefüllten Höhle deutlich wahrnehmbar. Dies zeigt auch besonders

Abb. 2. Kontrastfüllung der linken gesunden Kieferhöhle.

instruktiv die bitemporale Aufnahme des gleichen Patienten (Abb. 4), welche die Form der rechten Kieferhöhle ungestört durch jene der linken Seite, besonders im Hinblick auf die Tiefenausdehnung, gut erkennen läßt. Der horizontale Flüssigkeitsspiegel ist leicht konkav gewölbt und entspricht bei Vorhandensein der dünnflüssigen, wässerigen Lösung etwa dem von *G. Claus*[6, 7, 8, 9] im Gegensatze zu *Brunetti*[3, 4] für seröse Exsudate der Kieferhöhle mitgeteilten. Ganz anders sehen auch nach unseren Untersuchungen die Bilder bei *entzündlichen* Erkrankungen der Kieferhöhle aus.

Eine Aufnahme, welche den Unterschied zwischen dem Füllungsbild einer gesunden und einer erkrankten Kieferhöhle demonstriert,

Digitized by Google

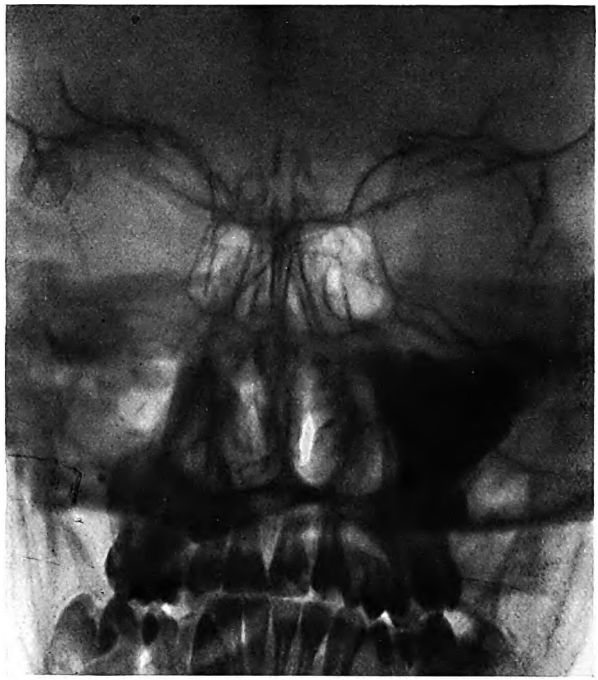

Abb. 3. Kontrastfüllung der rechten gesunden Kieferhöhle.

Abb. 4. Bitemporale Aufnahme des Schädels von Abbildung 3.

Digitized by Google

Digitized by Google

zeigt Abb. 5. Beide Kieferhöhlen sind gefüllt. Bei dem Kranken bestand eine chronische *Kieferhöhleneiterung* rechts. Links erkennt man das bereits beschriebene Bild einer normalen Kieferhöhle mit ganz schmaler Schleimhaut — Endostschicht; übrigens auch die leichte Konkavität des Flüssigkeitsniveaus im Sinne von *G. Claus*. Die linke Kieferhöhle ist bis zur Höhe des mittleren Nasenganges gefüllt. Die Füllung der erkrankten rechten Kieferhöhle ist dagegen unregelmäßig begrenzt; besonders am Boden und an der lateralen Höhlenwand besteht eine unregelmäßige, breite, unscharfe Zone, welche auch einen Teil der medialen Wand betrifft. Die Füllöffnung in der Gegend des Ostium ist durch einen schmalen Kontraststreifen gekennzeichnet.

Die Höhle ist im Gegensatze zu links höher gefüllt; das kommt vielleicht daher, daß das Herausfließen infolge Schwellung der Schleimhaut am Ostium behindert ist.

Das rechte vordere Siebbein ist — wie der Film zeigt — an dem entzündlichen Prozeß beteiligt.

Die bitemporale Aufnahme des gleichen Kranken (Abb. 6) läßt die starken Ausbuchtungen des Füllschattens am Boden der rechten Kieferhöhle fast noch deutlicher erkennen, während die linke (kassettenferne) Kieferhöhle bis zur Höhe des Uroselectanspiegels gleichmäßig und scharf begrenzt gefüllt ist und neben dem leicht konkaven Flüssigkeitsniveau die normale schmale Zwischenzone besitzt.

Am Schlusse dieser Mitteilung führe ich einen Fall an, in welchem chronisch-entzündliche Veränderungen der Nasenschleimhaut bei negativem Spülergebnis der Kieferhöhlen vorhanden waren.

Solchen Erörterungen könnte einerseits der Mangel operativer Bestätigung des Befundes vorgeworfen werden. Andererseits wissen wir nach dem Vorgange von *Nüssmann*[25], *Spielberg*[37], *Uffenorde*[41, 42, 43] und *Watson-Williams*[44], daß es Formen chronischer Kieferhöhlenentzündungen ohne makroskopisch erkennbare Absonderung gibt, deren pathologisch-anatomisches Substrat in mehr oder weniger starker Schleimhauthyperplasie besteht. Auf diese Veränderungen weisen auch unsere Röntgenographien — besser als Aufnahmen ohne Kontrastfüllung — in solchen Fällen hin.

Abb. 7 entstammt einem älteren Manne, welcher in beiden Nasenhaupthöhlen Polypen besaß; Kieferhöhlenspülung beiderseits o. B. Die rechte Kieferhöhle wurde mit Uroselectan gefüllt.

Während die linke Höhle lediglich eine allgemeine Verschattung aufweist, erkennen wir an dem Füllungsschatten der rechten Kieferhöhle neben gänzlich unregelmäßigen Kontrastgrenzen zahlreiche Aussparungen am Rande der Füllmasse, besonders am Höhlenboden und der lateralen Wand.

Digitized by Google

Eine Operation kam nicht in Frage, da der Kranke nach Entfernung der Polypen völlig beschwerdefrei war und wir uns nicht dazu entschließen können, solange Beschwerdefreiheit vorliegt und das Rezidivieren der Polypen bei dem besagten Kranken nicht erwiesen ist.

Die letzte Aufnahme gibt eine teilweise *Fächerung* der rechten gefüllten Kieferhöhle wieder (Abb. 8).

Abb. 7. Nasenpolypen beiderseits. Füllung rechts.

Es handelte sich um einen nasengesunden jungen Mann. Der scharf umgrenzte, in das Lumen von lateral vorspringende Zapfen, welcher zu einem Füllungsdefekt geführt hat, besteht aus Knochen. Er kann deshalb nicht durch hyperplastische Schleimhaut bedingt sein, weil sich zwischen seinem Kernschatten und dem Kontrastschatten des Füllmaterials eine feine Zwischenzone befindet, welche einwandfrei als Fortsetzung der übrigen schmalen Schleimhaut-Endostschicht erkannt wird. Hierin gebe ich einen Hinweis zur röntgenologischen Differentialdiagnose zwischen Schleimhauthyperplasie bzw. Polypenbildung und knöcherner Fächerung der untersuchten Höhle.

Die kontrastreiche Darstellung der Kieferhöhle ist unseres Erachtens ein Fortschritt, zumal bei negativem Spülergebnis.

Digitized by Google

Besteht eine Eiterung, so haben wir die persönliche Erfahrung, daß das gewöhnliche Röntgenbild in mindstens 98% Verschattung angibt (z. B. bei *Skillern-Ross Hall*[35] in 85%).

Die Fehlergebnisse bei der gewöhnlichen Röntgenographie bestehen häufiger in positivem Röntgenbefunde bei negativem klinischem Befunde als umgekehrt. Solche Diskrepanzen sind häufig mitgeteilt worden (*Köhler*[19], *Schonsboe*[33] u. a.).

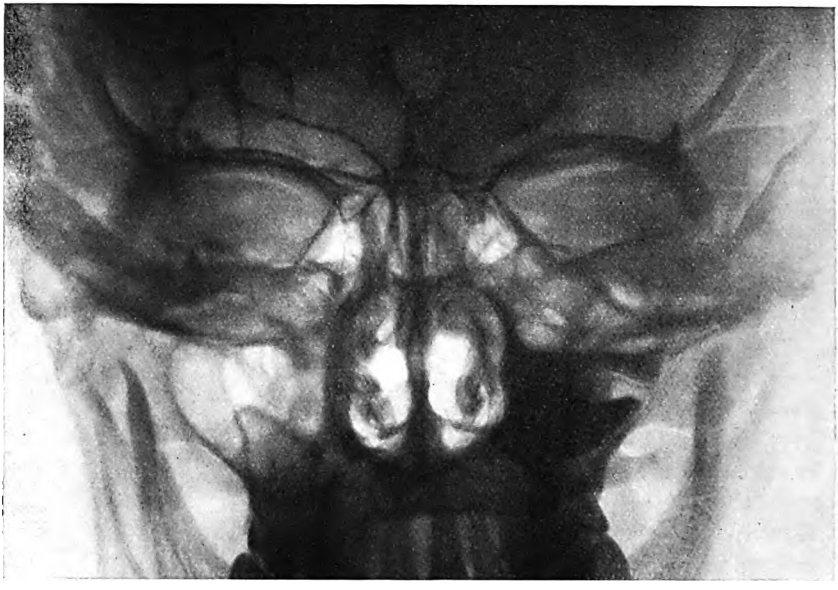

Abb. 8. Gefächerte Kieferhöhle. Füllung der rechten gesunden Kieferhöhle.

Es liegt nahe, daran zu denken, daß in solchen Fällen häufig Schleimhautatypien vorliegen. Es lohnt sich auch unseres Erachtens, im Gegensatze zu *E. G. Mayer*, sehr wohl, ein Röntgenbild mit Kontrastfüllung herzustellen.

Die Untersuchungen werden fortgesetzt, wobei besonders auf die Zusammenhänge zwischen Schleimhautrelief und Pneumatisationscharakter zu achten sein wird.

Auch die Darstellung von Tumoren der Kieferhöhle ist ein günstiges Untersuchungsfeld für die Kontrastfüllung.

Zusammenfassung.

Zur Röntgenographie der Nasennebenhöhlen — insonderheit der Kieferhöhlen — mit Kontrastfüllung wird eine 40proz. wässerige Lösung von *Uroselectan* (Firma Schering-Kahlbaum, Berlin) emp-

Digitized by Google

fohlen. Dermaßen erfolgte Aufnahmen der Kieferhöhlen bei nasengesunden Menschen ergeben, in Übereinstimmung mit den Untersuchungen anderer Autoren, glatt und scharf begrenzten Kontrastschatten und eine feine Intermediärzone, zu deuten als Schleimhaut+Endost.

Füllungsbilder entzündeter Kieferhöhlen zeigen eine charakteristische Veränderung im Bereiche der Intermediärzone bei atypischem Füllschatten.

Besonders wertvoll erscheint die Darstellung bei negativem Spülbefunde chronisch-hyperplastischer Kieferhöhlenentzündungen. Es wird auf die Möglichkeit hingewiesen, mit Hilfe der Methode das Verhalten der Schleimhaut bei besonderen Pneumatisationsformen zu studieren.

Literatur.

[1] *Beck* u. *Ramdohr*, Z. Ohrenheilk. **78** (1919). — [2] *Binz* u. *Räth*, Med. Mitt. d. Schering-Kahlbaum A.-G. **2**, H. 2. — [3] *Brunetti, L.*, Fortschr. Röntgenstr. **34**, H. 5. — [4] *Brunetti, L.*, Fortschr. Röntgenstr. **35**, H. 2. — [5] *Brunetti, L.*, u. *G. Filippini*, Radiol. med. **2**, Nr 8. — [6] *Claus, G.*, Fortschr. Röntgenstr. **34**, H. 3. — [7] *Claus, G.*, Fortschr. Röntgenstr. **34**, H. 5. — [8] *Claus, G.*, Fortschr. Röntgenstr. **35**, H. 2. — [9] *Claus, G.*, 4. Vers. d. Ges. Dtsch. Hals-Nasen-Ohrenärzte **1924**. — [10] *Felber, E.*, Ges. d. Ärzte Wien, Nov. 1929. Med. Mitt. d. Schering-Kahlbaum A.-G. **2**, H. 2. — [11] *Feuchtinger*, Mschr. Ohrenheilk. **55** (1921). — [12] *Forestier, J.*, Paris méd. **1** (1924). — [13] *Fraser, R. H.*, Mschr. Ohrenheilk. **61**, H. 4 u. 7. — [14] *Fraser, R. H.* J. Michigan State med. Soc. **1926**. — [15] *Gagstatter, C.*, Ges. d. Ärzte, Wien, Nov. 1929. Med. Mitt. d. Schering-Kahlbaum A.-G. **2**, H. 2. — [16] *Gortan* u. *Ravasini*, Radiologenkongres, Triest, Nov. 1929. — [17] *Grisogono* u. *Gortan*, Ital. Liga z. Bekämpfg. d. Krebses, Sekt. Triest, Nov. 1929. — [18] *Hutter, K.*, Ges. d. Ärzte, Wien, Nov. 1929. Med. Mitt. d. Schering-Kahlbaum A.-G. **2**, H. 2. — [19] *Köhler*, III. Kongr. d. tschechoslow. oto-laryng. Ges., Prag **1924**. — [20] *Kornitzer*, Ges. d. Ärzte, Wien, Nov. 1929. Med. Mitt. d. Schering-Kahlbaum A.-G. **2**, H. 2. — [21] *Lichtenberg, A. v.*, u. *Swick, M.* Klin. Wschr. **1929**, Nr 5. — [22] *Liebmann, R.*, Ass. med. Triestina, Dez. 1929. — [23] *Mayer, E. G.*, Mschr. Ohrenheilk. **61**, 626. — [24] *Necker, F.*, Ges. d. Ärzte, Wien, Nov. 1929. Med. Mitt. d. Schering-Kahlbaum A.-G. **2**, H. 2. — [25] *Nüssmann*, Handbuch der Hals-Nasen-Ohrenheilkunde von Denker-Kahler. Berlin: Julius Springer. — [26] *Peltason, F.*, Fortschr. Röntgenstr. **29**, H. 1. — [27] *Pleschner, H. G.*, Ges. d. Ärzte, Wien, Nov. 1929. Med. Mitt. d. Schering-Kahlbaum A.-G. **2**, H. 2. — [28] *Proetz, A. W.*, Arch. otolaryngol. **4**, 1 (zit. nach *Fraser.*) — [29] *Ravasini, C.*, Kongr. d. ital. urolog. Ges., Genua Okt. 1929. — [30] *Reverchon, L.*, u. *G. Worms*, Rev. de Laryng. etc. **1925**, Nr 46. — [31] *Reverchon, L.*, u. *G. Worms*, Congr. franc. d'otol., Paris **1923**. — [32] *Santi*, Kongr. d. ital. Ges. f. Geburtshilfe, Rom, Dez. 1929. — [33] *Schonsboe*, Dän. oto-laryngol. Ges., Odense **1925**. — [34] *Sgalitzer, M.*, Ges. d. Ärzte, Wien, Nov. 1929. Med. Mitt. d. Schering-Kahlbaum A.-G. **2**, H. 2. — [35] *Skillern, Ross Hall*, Ann. of Otol. **31**, Nr 3. — [36] *Sonnenkalb, V.*, u. *E. Beyer*, Handbuch der Röntgendiagnostik **3**, T. I, Liefg 3. — [37] *Spielberg, W.*, The Laryngoscope **33**, Nr 3 (1923). — [38] *Swick, M.*, Klin. Wschr. **1929**, Nr 45. — [39] *Tonndorf*, III. Vers. d. Ges. dtsch. Hals-Nasen-Ohrenärzte **1923**. — [40] *Tschiassny, K.*, Mschr. Ohrenheilk. **55** (1921). — [41] *Uffenorde, W.*, Arch. Ohr- usw. Heilk. **110**, H. 2/3. — [42] *Uffenorde, W.*, II. Vers. d. Ges. dtsch. Hals-Nasen-Ohrenärzte **1922**. — [43] *Uffenorde, W.*, Z. f. Laryng, usw. **12**. — [44] *Watson Williams, P. M.*, Arch. internat. Laryng, etc, **1922**. — [45] *Weil, M.*, Wien. klin. Wschr. **1903**, Nr 52 u. **1904**, Nr 2. — [46] *Weil, M.*, Med. Klin. **1923**, Nr 10.

Digitized by Google

Verschmälerung des hyperkonvexen Nasenspitzenknorpels durch Reimplantation.

Von

Dr. Nikolaus Érczy (Budapest).

Mit 5 Textabbildungen.

(*Eingegangen am 22. April 1930.*)

Unter den die Nase entstellenden Veränderungen kommen die auf die knorplige Nase lokalisierten häufig vor. Die Deformitäten der knorpligen Nase sind vom Gesichtspunkte der Plastik von großer Bedeutung, da die Nasenspitze den am meisten hervortretenden Gesichtsteil darstellt und somit am augenfälligsten ist. Während z. B. eine geringfügige Krümmung des knöchernen Nasenteiles die Gesichtsharmonie überhaupt nicht oder nur in geringem Maße stört, fällt jedwede Veränderung der Nasenspitze in gesteigertem Maße auf.

Von den Formveränderungen des knorpligen Nasenteiles wollen wir hier die operative Korrektion der breiten Nasenspitze bzw. diejenigen Fälle besprechen, in denen der Nasenflügel wegen der abnormen Konvexität der Cart. apicis nasi hyperkonvex ist; infolge dieser Veränderung werden die Nasenlöcher klaffend und die Nasenspitze breit, tonnenförmig.

Die Cart. apicis seu lateralis nasi ist paarig angelegt; den beiden Knorpeln fällt im Aufbau der Nasenspitze die wichtigste Rolle zu. Der Nasenspitzenknorpel besteht aus einem breiteren, flügelartigen Teil: dem Crus laterale, und aus einem schmaleren, länglichen Teil: dem Crus mediale. Die Lagerung des Knorpels ist sehr eigenartig: er ist nämlich weder mit den Cartt. triangulares noch mit der Cart. quadrangularis innig verbunden, so daß der ganze Knorpel nach jeder Richtung leicht verschieblich ist; dadurch ist die Beweglichkeit der Nasenspitze gesichert. Der Nasenflügel ist vom Knorpel nicht vollständig ausgekleidet: der kleinere, hintere Teil bleibt davon frei. Die Knorpelsubstanz ist härter oder weicher, welcher Umstand jedoch auf die Form der Nasenspitze keinen besonderen Einfluß ausübt.

Joseph korrigierte früher die breite Nasenspitze durch die sog. extranasale Knorpelexcision. Die Operation bestand darin, daß je ein dem Septum anliegendes Stückchen der Cart. apicis nasi samt der entsprechenden Hautschicht herausgeschnitten wurde. Neuerdings führt er diese Operation — zwecks Vermeidung der äußeren Narbe — endo-

Digitized by Google

nasal aus. Wird mit der Operation bloß die Verschmälerung der Nasenspitze bezweckt, so ergibt sie vollständig befriedigende Resultate, denn es läßt sich je nach Bedarf von jeder Seite ein 3—4, also insgesamt 6—8 mm breiter Knorpelstreifen entfernen, wodurch das Crus laterale des Knorpels viel näher zur Längenachse der Nase gebracht wird; der Erfolg wird durch den später stattfindenden Narbenzug noch vollkommener.

In manchen Fällen kommt es jedoch vor, daß nach der genau ausgeführten endonasalen Knorpelexcision die erwünschte gute Form der Nasenspitze — trotz deren Verschmälerung — doch nicht erreicht wird. Dies kommt erwähntermaßen in den Fällen vor, in denen das Crus laterale des Nasenspitzenknorpels hyperkonvex ist. *Réthi* durchsticht in solchen Fällen die Nasenspitze mit einer Silknaht, die er an beiden Enden, über den auf beiden Seiten der Nase angebrachten Celluloidplatten, durch eine Plombe fixiert. Der Silk übt durch die Celluloidplatten hindurch einen Zug auf den Nasenflügel aus, der dadurch flacher wird. Vor Jahren versuchte ich die Form des hyperkonvexen Knorpels auf die Art zu korrigieren, daß ich den Nasenflügelknorpel der einen Seite endonasal durchstach, sodann den Faden durch das Septum und den Nasenflügelknorpel der anderen Seite, schließlich wieder durch das Septum hindurchführte und nach starkem Anziehen knüpfte. Das Resultat war — ganz abgesehen von den technischen Schwierigkeiten der Operation — nicht immer befriedigend. Es war sehr schwer, den Faden auf beiden Seiten genau in gleicher Höhe hindurchzuführen; in einigen Fällen entstand — geradeso wie bei *Réthis* äußerer Naht — eine umschriebene Einziehung des Knorpels, wodurch die bestehende Deformität bloß in eine andere verwandelt wurde.

Die angeführten Erfahrungen sowie einige erfolglose Operationen bewegten mich dazu, nach einem Verfahren zu suchen, mit dessen Hilfe diese Unannehmlichkeiten vollständig beseitigt werden können. In einem extremen Falle wollte ich zuerst den mittleren, größeren Teil der Crura lateralia entfernen, als mir einfiel, daß die aus der Nasenspitze herausgeschnittenen Knorpelteile nach ihrer Zurückversetzung in jedem Falle gut einheilen; aus diesem Grunde führte ich die Operation, die sowohl damals als auch seitdem in mehreren Fällen überraschend erfolgreich war — von meinem ursprünglichen Plane abweichend —, in nachfolgender Weise aus. Diese Operation läßt sich viel leichter durchführen als die innere Naht, obzwar sie gleichfalls große Vorsicht erfordert. Man macht an der Innenfläche des Nasenflügels, unmittelbar am Rande des Naseneingangs, einen Einschnitt und löst danach das Perichondrium mit einem schmalen, feinen, etwas gebogenen Raspatorium von der Innen- und Außenfläche des Knorpels los (Abb. 1). Bei der inneren Loslösung ist Vorsicht geboten, denn die dünne Haut

Digitized by Google

des Vestibulums reißt leicht ein. Nach der Ablösung wird die Haut samt Perichondrium abgehoben, wobei man zwischen den Knorpel und die Knorpelhaut eine gerade Schere einschiebt; danach wird der Knorpel unmittelbar neben dem Septum durchgeschnitten und das solcherart abgeschnittene Crus laterale mit einer Pinzette herausgezogen, was nach vollkommener Loslösung leicht gelingt (Abb. 2). Der herausgezogene Knorpel wird umgedreht, so daß der rechte Rand nach links, der linke dagegen nach rechts gewendet ist, wodurch die konvexe Außenfläche nach innen zu liegen kommt. Vom lateralen — nun medialen — Rande des Knorpels schneiden wir je nach Bedarf einen 2—3 mm breiten Streifen ab und setzen sodann den derart verkleinerten Knorpel an seine ursprüngliche Stelle zurück. Die Wundränder werden mit einigen Roßhaar- oder feinen Seidennähten vereinigt (Abb. 3). Den das Vestibulum lose ausfüllenden Tampon entfernt man nach 2 Tagen. Die Weichteile liegen dem solcherart umgekehrt zurückversetzten Knorpel dicht an, die Nasenspitze büßt ihre Tonnenform ein, und dabei läßt sich auch die Verschmälerung an dem ausgeschälten Knorpel leicht durchführen. Die Operation hinterläßt keine sichtbare Narbe.

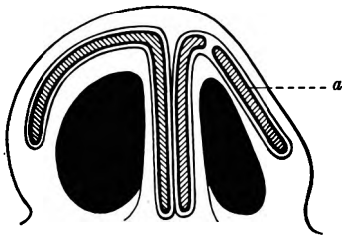

Abb. 1. Schematischer Durchschnitt der Nasenspitze, von unten betrachtet. Cart. apicis nasi schraffiert. *a* = Crus laterale, umgekehrt reimplantiert.

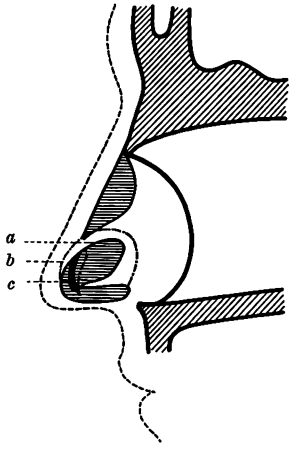

Abb. 2. *a* = Crus laterale cart. apicis nasi. *b* = Grenze des Aufpräparierens. *c* = Stelle des Schnittes durch den Knorpel.

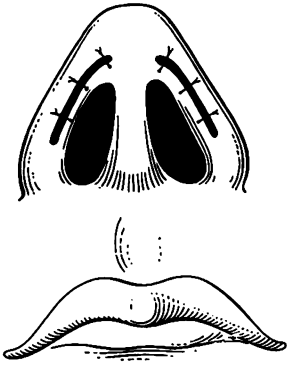

Abb. 3. Die leicht gebogenen Linien = Stellen der Incisionen mit den Nähten.

Nebenstehende Bilder zeigen einen solchen hyperkonvexen Nasenspitzenknorpel (Abb. 4 u. 5). Die Nasenlöcher waren — wie es auf dem Bild

Digitized by Google

deutlich ersichtlich ist — so weit, daß sie für den Daumen leicht durchgängig waren. Die Deformierung erschien infolge der auf dem knorpligen Nasenrücken befindlichen Impression noch größer. Die Operation erfolgte aus sozialer Indikation (die Kranke ist eine Schauspielerin, die durch die deformierte Nase an ihrer Karriere gehindert wurde). Ich führte die Operation auf die oben beschriebene Art aus. Die Impression wurde durch die Implantation der zwecks Verschmälerung

Abb. 4. Vor der Operation.

Abb. 5. Nach der Operation.

abgeschnittenen Knorpelstückchen, die weite Nasenöffnung dagegen durch die Excision eines Keiles aus der Nasenspitze korrigiert.

Es kommt vor, daß die Patienten ihre breite Nasenspitze nicht auf operativem Wege, sondern mit Hilfe irgendeines Apparates verschmälern lassen wollen. Es sei hervorgehoben, daß die Nasenklemmen verschiedener Konstruktion ausschließlich zur Verschmälerung des knöcherigen Nasengerüstes geeignet sind, natürlich nur nach Ausführung der entsprechenden Operation. Die am knorpligen Nasenteil angebrachte Nasenklemme führt — wie sie auch immer beschaffen ist — zu keinem Erfolg, ja die Nasenspitze kann sogar infolge der durch die Reizwirkung des Apparates auftretenden Bindegewebsvermehrung noch breiter werden als vor der Anwendung des Apparates.

Digitized by Google

(Aus der Universitäts-Hals-Nasen-Ohrenklinik Königsberg i. Pr. — Direktor: Geh. Med.-Rat Prof. Dr. *Stenger*.)

Experimentelle Untersuchungen zur Frage des Lokalisationsvermögens von Bakterien, besonders im Hinblick auf tonsillogene sekundäre Erkrankungen.

Von

Priv.-Doz. Dr. **Hesse**,

Oberarzt der Klinik.

(*Eingegangen am 5. April 1930.*)

I.

In neuerer Zeit hat die Lehre der Herdinfektion, die Krankheitszustände von Infektionen in anderen Organen ableitet und die zuletzt besonders in den Vereinigten Staaten viel von sich reden machte, auch in Europa großes Interesse hervorgerufen. Auf solche Krankheitszustände ist bereits Ende des vorigen Jahrhunderts von deutschen Ärzten und Zahnärzten, so 1864 von *Miller* hingewiesen worden. Es wurden hauptsächlich Erkrankungen von Tonsillen und Zähnen als häufige Ursache organischer Leiden angesprochen. Späterhin ist dann hauptsächlich *Pässler* für die Entfernung solcher primärer Krankheitsherde eingetreten und hat, gestützt auf mitunter frappante klinische Erfolge, bei Internisten weitesten Anklang gefunden. Seitdem ist der Wert der Tonsillektomie bei chronisch rezidivierenden Tonsillitiden mit Nephritis, Endokarditis, Gelenkrheumatismus u. a. allgemein anerkannt. Es sind zum größten Teil nicht nur weitgehende Besserungen, sondern auch völlige Heilungen von interner Seite nach diesem im großen und ganzen harmlosen Eingriff beobachtet worden. Es ist also wohl zweifellos die Annahme berechtigt, daß das infektiöse Agens obengenannter interner Erkrankungen häufig seinen Eingang durch die Gaumenmandeln nimmt, die ja auch zumeist in solchen Fällen krankhafte Veränderungen, wie Pfropfbildung, tiefe Buchtenbildung, versteckt liegende kleine Abscesse aufweisen. Die Entdeckung solcher Zusammenhänge von erst ganz getrennt erscheinenden Erkrankungen hat recht befruchtend gewirkt, und hauptsächlich in den Vereinigten Staaten hat man diesen Zusammenhängen nicht nur eifrigst nach-

Digitized by Google

gespürt, sondern ist auch wohl in etwas zu radikaler Art zu den praktischen Folgerungen aus diesen nicht immer einwandfrei bewiesenen Beziehungen übergegangen. Ich erinnere hier nur an die Unzahl von Tonsillektomien.

Auf den Zusammenhang von Zahnerkrankungen (Caries, Wurzelgranulome) mit Organ- und Allgemeinerkrankungen und besonders Sepsis ist hauptsächlich von *Hunter* (im Jahre 1910) aufmerksam gemacht worden, der von der „oralen" Sepsis sprach. Sein Angriff auf die konservative Zahnheilkunde hat eine Menge klinischer und bakteriologisch experimenteller Arbeiten hervorgerufen. Unter den Forschern, die diesen Zusammenhängen besonders nachgegangen sind, ist weiterhin zu nennen *Billings* und *Rosenow*. Auch in Deutschland haben diese Einstellungen größtes Interesse wachgerufen. Es ist die Forderung radikaler Entfernung erkrankter Zähne bei septischen Zuständen von verschiedensten Seiten anerkannt worden (so von *Precht*[1, 2]), wenn auch kaum der extreme amerikanische Standpunkt in Deutschland vertreten wird. Einige glänzende Erfolge nach Entfernung cariöser Zähne oder Granulome bei bis dahin vergeblich behandelten septischen Zuständen sind von verschiedenen Seiten beobachtet worden. Immerhin scheinen diese dental bedingten Erkrankungen (Rheumatismus, Endokarditis, Sepsis u. a.) seltener zu sein als die gleichen tonsillogenen sekundären Erkrankungen. Schon infolge des anatomischen Baues der Gaumenmandeln ist es hier wohl viel leichter möglich, daß im Erkrankungsfalle schädigende Stoffe in den Körperkreislauf eindringen.

Die Tatsache, daß zumeist bestimmte Organe in Mitleidenschaft gezogen werden, so besonders häufig Nieren, Endokard, Gelenke, hat die Vermutung nahegelegt, daß den aus den primären Herden in den Kreislauf gelangten Bakterien, fast ausnahmslos Streptokokken, die Fähigkeit zukommt, sich in diesen bestimmten Organen anzusiedeln, andere Organe dagegen zu meiden. Diese Lehre von dem Lokalisationsvermögen der Bakterien ist von *Rosenow* ausgesprochen und seiner Ansicht nach durch genügend experimentelle Erfahrungen begründet worden. Zweifellos hat diese Lehre etwas Bestechendes an sich. Es ist ja auch bekannt, daß bestimmte Bakterien sich besonders gern in bestimmten Organen ansiedeln, ohne daß hierfür lediglich der Infektionsmodus als Ursache angesehen werden kann. Es ist denkbar, daß die Bakterien in den betreffenden Organen die geeignetsten Ansiedelungs- und Fortpflanzungsbedingungen finden, auch daß sie nach Entwicklung in den einzelnen Organen eine gewisse Affinität zu denselben erworben haben, die sie dann bei Weiterübertragung zeigen. Es ist hier auf neuere Experimente hinzuweisen, bei denen Bakterien durch Züchtung auf Nährböden, denen besondere Organextrakte zugesetzt worden waren, eine solche Affinität angezüchtet werden konnte.

Digitized by Google

Während die bevorzugte Ansiedelung in einem bestimmten Organ lediglich bei ganz bestimmten Bakterienrassen, wie z. B. Cholera, Pest usw. gefunden wird, so wird dieses Lokalisationsvermögen von *Rosenow* insbesondere bei Streptokokken angenommen, die ja bekanntlich überall im Körper sich ansiedeln können. Diese Streptokokken finden sich hauptsächlich nach *Rosenow* in Gaumenmandeln und Zahnherden und haben nach ihm beim Eindringen in den Kreislauf die Fähigkeit, die bestimmten Organe, wie Gelenke, Nieren, Endokard zu befallen.

Würde diese Annahme des Lokalisationsvermögens zu Recht bestehen, so hätten wir ein gutes diagnostisches Hilfsmittel zur Hand, um durch das Tierexperiment zu entscheiden, ob eine Nephritis, Endokarditis usw. durch die in den Gaumenmandeln oder Zahnherden verborgenen Bakterien ausgelöst worden ist, je nach dem positiven oder negativen Ausfalle der Lokalisation im Tierexperiment.

Wie hat nun *Rosenow*[3] diese Annahme des Lokalisationsvermögens experimentell begründet? Er legt zur Untersuchung dieser Frage besonders Wert auf zwei von ihm angegebene Nährböden: auf Dextrose-Gehirn-Bouillon (im folgenden häufig als Rosenow-Bouillon bezeichnet) und auf milden Dextrose-Gehirn-Agar. Die Bouillon hat in ihren verschiedenen Schichten infolge des Zusatzes von Kalbsgehirn eine ganz verschiedene Sauerstoffspannung. Die oberen Schichten enthalten viel, die unteren wenig Sauerstoff. Einen noch stärkeren Grad von Sauerstoffmangel erhält man durch Aufkochen der Bouillonröhrchen unmittelbar vor Gebrauch und Überschichten mit Paraffin nach Beimpfung.

Die Bouillon wird hergestellt aus Fleischaufguß oder Rindfleischextrakt, der als Bacto Nutrient Broth Dehydrated von Digestive Ferments Co. Detroit Michg. U.S.A. bezogen werden kann. Die Bouillon soll 0,5—0,7 Säure, bezogen auf Phenolphthalein, haben. Um nicht auf das Wachstum der empfindlichen Bakterien störend einzuwirken und um die Bakterienzahl anzuzeigen, enthält der Agarnährboden nur 0,5% Agar, gerade genug, um zu erstarren, an Stelle von 1,5—2,0%, wie gewöhnlich. Der Nährboden wird in Reagensgläser gebracht, ungefähr soviel, daß die Agarsäule wenigstens 8 cm hoch ist. Sowohl dem Agar als auch der Bouillon werden Stücke frischer Hirnsubstanz, ungefähr 1 g, zugesetzt, so daß die Säule dann ungefähr 10 cm hoch wird. Die Nährböden werden dann sterilisiert, entweder in einem Autoklaven bei 15 Pfund Druck 15 Minuten lang, oder in einem Arnold-Sterilisator an 3 aufeinanderfolgenden Tagen. Von einer konzentrierten sterilisierten Dextroselösung wird nach der Sterilisation beiden Nährböden soviel zugegeben, daß sie 0,2% Dextrose haben. Ebenso wird entfärbtes Säurefuchsin (Adraids indicator) hinzugefügt. Das

Digitized by Google

Hinzufügen von Ascitesflüssigkeit, Blut oder Serum unmittelbar vor Gebrauch ist für das gewöhnliche Arbeiten nicht notwendig, während es unter besonderen Umständen vorteilhaft ist. Die Gehirnsubstanz macht den Boden des Glases anaerob. Der obere Teil ist notwendigerweise aerob und es folgt hieraus, daß jeder Grad von Sauerstoffspannung zwischen diesen beiden Punkten vorhanden ist. Das Wachstum in flüssigem Nährmittel beginnt fast immer auf dem Boden des Reagensglases und nimmt dann seinen Weg aufwärts zum oberen Teil des Nährbodens, mitunter in 24 Stunden, in anderen Fällen in 48 oder 72 Stunden oder gar nicht.

Die Herstellung der Nährböden ist folgende:

I. Bouillon: 8 g NaCl, 8 g Bacto Nutrient broth dehydrated (s. o.), 2 g Glykose, 1000 ccm Aq. dest., 2,5 ccm Adraids indicator.

Die Bouillon ist auf 7,6 p_H einzustellen, wird dann in Reagensgläser gefüllt. Es sind 2 oder 3 Stückchen Hirnsubstanz und einige Stückchen Marmor jedem Reagensglas zuzufügen. Dann sind die Reagensgläser 20 Minuten bei 15 Pfund englischem Druck zu sterilisieren oder in einem gewöhnlichen Sterilisator an 3 aufeinanderfolgenden Tagen.

II. Herstellung von Adraids indicator: 0,5 g Acid. fuchsin, 100 ccm Aq. dest. Zu dieser tiefroten Lösung muß so lange normale Natronlauge hinzugefügt werden, bis die Farbe in rosa, dann bräunlich, dann gelb umschlägt. Es sind ungefähr 17 ccm normal NaOH hinzuzufügen, um 100 ccm des Indicators zu entfärben.

III. Herstellung des Agarnährbodens: Mageres, gehacktes Rindfleisch 1 Pfund, Leitungswasser 1000 ccm, dann 20 Minuten kochen, Filtrieren durch Watte und Gaze, um die Brühe zu klären. Auffüllen auf 1 l, Einstellen auf 7,4 p_H. Dann nochmaliges Kochen 10 Minuten.

Es wird auf 1 l 5 g Agar zugesetzt, der zuvor durch Erhitzen mit wenig Aq. dest. zu einer Paste eingerührt worden ist. Nochmaliges Erhitzen, um ein völliges Auflösen des Agars zu erreichen, nochmals Filtrieren. Es werden nunmehr 2 g Glukose und 2,5 ccm Adraids indicator zugesetzt. Abfüllen in Reagensgläser, dann Zusetzen von 2 oder 3 kleinen Stückchen Kalbshirn und einigen Stückchen Marmor. Sterilisieren wie oben unter I.

Die Kulturen sollen nicht älter als 24 Stunden sein und werden dann intravenös, seltener intraperitoneal injiziert. Man muß wegen der möglichst baldigen Injektion mitunter auf Reinkulturen verzichten, wird also manchmal ein Gemisch einspritzen, in dem pathogene und apathogene Keime vorhanden sind.

Zweckmäßig impft man noch in ein gleiches Reagensglas mit Dextrose-Gehirnbouillon ein, das man unmittelbar vor Gebrauch aufgekocht hat, um den Sauerstoff möglichst zu entfernen und in das man

Digitized by Google

nach Beimpfung noch etwas flüssiges, sterilisiertes Paraffin gibt, um so Luftabschluß zu erreichen. Es ist dann die Bouillon noch stärker anaerob.

Es wird somit abgeimpft: 1. In Röhrchen mit Dextrose-Gehirnbouillon. 2. In ein Röhrchen mit Dextrose-Gehirnbouillon, das durch Kochen sauerstoffarm gemacht und mit Paraffin überschichtet worden ist. Je nach Wachstum wird Bouillon aus Röhrchen 1 oder 2 den Tieren injiziert. 3. Wird ein Agarröhrchen (s. o. unter III.) zur Feststellung der Keimzahl und zur Aufhebung der Primärkultur, die nur in diesen Agarröhrchen ihr Lokalisationsvermögen einige Zeit bewahren soll, beimpft. 4. Wird auf eine *Schottmüller* Blut-Agarplatte zur Unterscheidung der verschiedenen Keime abgestrichen.

Nach *Rosenow* ist das Lokalisationsvermögen der Bakterien außerordentlich labil und er führt die negativen Ergebnisse anderer Autoren in dieser Hinsicht auf ungeeignete Behandlung, besonders rein aerobe Züchtung der Bakterien zurück, während ja in dem von ihm angegebenen Nährboden die verschiedensten Grade von Sauerstoffspannung in den verschiedenen Höhen der Bouillon vorhanden sind. Von dieser Bouillon erhalten nach *Rosenow* Kaninchen verschieden große Dosen. Das eine verhältnismäßig wenig 1—5 ccm, das andere eine große Dosis 5—10 ccm. Die Dosis kann verändert werden. Meerschweinchen erhalten entsprechend weniger. Die Tiere werden dann innerhalb 48—72 Stunden getötet und genauestens makroskopisch, mikroskopisch und bakteriologisch untersucht.

Rosenow hat sowohl bei Einimpfung von Keimen aus erkrankten Tonsillen als auch aus erkrankten Zähnen, besonders bei chronischer Arthritis und Myositis, positive, nach seiner Ansicht im Sinne der Lokalisationsfähigkeit der Keime sprechende Resultate gewonnen. Auch bei Magengeschwür, Nephritis, Neuritis und Erythema nodosum waren häufiger Läsionen in den betreffenden Organen bei Verwendung von Bakterien dieser Krankheitsfälle anzutreffen, als bei Verwendung anderer Keime. *Rosenow* hat ein recht großes Tiermaterial für diese Untersuchungen geopfert. Einen positiven, für Lokalisationsvermögen der Bakterien sprechenden Befund konstatierte er dann, wenn bei der Mehrzahl der geimpften Tiere in dem betreffenden Organ sich krankhafte Veränderungen fanden, oder auch bakteriologisch die Keime dort nachweisbar waren. Z. B. fand er bei 24 Fällen von chronischer Arthritis und Myositis bei Impfung von 37 Tieren mit aus den Tonsillen gewonnenen Bakterien mehr oder weniger ausgedehnte Veränderungen oder positive bakteriologische Befunde in 62% an den Muskeln, in 43% an den Gelenken, dagegen nur in 5% an den Zähnen, in 5% an der Schilddrüse, in 3% am Periost, in 5% am Darm, in 10% hämorrhagische Gastritis, in 3% Ulcus ventriculi, in 15% Veränderungen an den Nieren,

Digitized by Google

in 15% an den Lungen, in 10% am Myokard, in 15% am Endokard, in 5% an den Meningen. Es wird also — diese Fälle als Beispiel genommen — Lokalisationsvermögen auch dann angenommen, wenn nicht nur in den Muskeln und Gelenken Bakterien nachweisbar sind, sondern wenn auch in allerdings geringerer Zahl in anderen Organen Bakterien gefunden werden. Ausgesprochene septische Fälle mit Bakterien in allen Organen können natürlich von vornherein nicht als Beweis für das Lokalisationsvermögen der Bakterien herangezogen werden. Dagegen ist der Nachweis von den eingeimpften Bakterien im Blute, der insbesondere häufig ist bei Tieren, die nach der Injektion spontan starben, und der in mehreren unserer Fälle vorhanden war, auch nach *Rosenow* kein durchaus zwingender Grund, keine Schlüsse mehr in bezug auf Lokalisationsvermögen aus diesen Versuchstieren zu ziehen. Wenigstens hat er in seinen Abhandlungen: Studies on elective Lokalisation (The Journal of Dental Research Vol. 1, Nr. 3) und Iritis and other ocular Lesions on intravenous Injektions of Streptococci[4] auch solche Fälle mit positivem bakteriologischen Blutbefund zur Stützung seiner Theorie mit herangezogen.

Ich habe nach den *Rosenow*schen Vorschriften zur Prüfung des Lokalisationsvermögens der Bakterien verschiedene Versuche bei wahrscheinlich tonsillogenen Sekundärerkrankungen angestellt. Es wurden die von *Rosenow* angegebenen und obenerwähnten speziellen Nährböden angewandt. Der Gang der Untersuchung war folgender: Es wurden dem betreffenden Patienten mittels Kaustik die Tonsillen an der Stelle, wo die Platinöse in die Tiefe geführt werden sollte, leicht verschorft, um so möglichst Bakterien aus den tieferen Teilen der Gaumenmandeln zu erhalten. Es wurde sowohl von der rechten wie von der linken Tonsille in die Bouillonröhrchen abgeimpft. Nach 24 Stunden Brutschrankaufenthalt und nach Durchschütteln der Bouillon wurde ein Ausstrichpräparat angefertigt, um die Art der Bakterien festzustellen. Außerdem wurde in einer *Thoma-Zeiss*schen Zählkammer ein Tropfen der zu injizierenden Flüssigkeit ausgezählt und so die Menge der injizierten Keime annähernd bestimmt. Menge der Bakterien, Zahl der Injektionen wurden variiert, ebenso die Zeit bis zur Tötung der Tiere. Was die Untersuchung der Versuchstiere nach Tötung oder spontanem Tode betrifft, so wurden alle Organe kontrolliert mit Ausnahme von Rückenmark, teilweise auch Gehirn, weil hier kaum wichtige Befunde zu erwarten waren. Insbesondere wurden alle Gelenke, ferner die Muskeln verschiedener Gegenden und Sehnen besichtigt, Tonsillen und Mittelohren jedesmal genauestens nachgesehen. Herzmuskel, Milz, Nieren, Leber, zumeist auch Tonsillen und Lungen wurden histologisch untersucht. Zeigten noch andere Organe, wie Magen, Darm entsprechende Befunde, so wurde auch hier zur mikroskopischen Untersuchung Ge-

Digitized by Google

webe zurückgelegt. Zur bakteriologischen Untersuchung wurde immer steril abgeimpft: Herzblut, Milz, beide Nieren, dann bei jedem Tier, selbst wenn sich makroskopisch nichts Besonderes zeigte, wenigstens einige steril eröffnete Gelenke. Gefundene Eiterherde wurden immer bakteriologisch genauestens untersucht, mehrfach wurden auch Tonsillen und Mittelohren abgeimpft. In den folgenden Protokollen habe ich der Kürze halber lediglich für gewöhnlich die positiven Befunde erwähnt und negative nur dort, wo besonderer Grund dazu vorhanden war.

Ich bringe im folgenden die Protokolle der Versuche:

1. Ein Fall von Gelenkrheumatismus bei einer 27jährigen Frau. 1916 das erste Mal Gelenkrheumatismus. Seit längerer Zeit wieder Reißen in allen Gliedern. Seit 14 Tagen starke Schmerzen in beiden Knien, in den Füßen, in den Schultern, Hand-, Ellenbogen- und Fingergelenken. Das linke Schulter-, Hand- und Ellenbogengelenk sind geschwollen. Am Herzen findet sich systolisches Geräusch an der Spitze. Der 2. Pulmonalton ist klappend und gespalten. Im Urin Eiweiß schwach positiv, Leukocyten und Epithelien. Es wurde von der rechten und linken Tonsille abgeimpft. Das Wachstum war einwandfrei. Der Ausstrich ergab fast ausschließlich Streptokokken, die auf Blutagar ausgestrichen auch hier gutes Wachstum zeigten. Es wurden Kaninchen nur einmal intravenös gespritzt, und zwar erhielt:

Kaninchen 1 (2100 g schwer) 2 ccm Bouillon, die nach Berechnung in der Thoma-Zeißschen Zählkammer 48 Millionen Bakterien enthielt.

Kaninchen 2 (2250 g) 7 ccm Bouillon = 168 Millionen Bakterien.

Kaninchen 1 machte keinen kranken Eindruck, dagegen Kaninchen 2 am 1. Tage nach der Injektion. Die Gelenke waren bei beiden Tieren anscheinend vollkommen frei. Beide Tiere wurden nach 3 Tagen in Narkose getötet. Die Sektion ergab: Kaninchen 1 (2150 g) allenthalben, auch bei Besichtigung aller Gelenke nichts Besonderes, bis auf geringe Schleimhautrötung des Magens. Histologisch wurden untersucht: Herzmuskel, Magen, rechte und linke Niere, Brustmuskulatur. Als pathologisch war nur anzusprechen: Blutung in den Glomeruli der rechten Niere. Bakteriologisch wurden geprüft: Abstriche aus dem rechten Hüftgelenk, rechten Schultergelenk und Herzblut, alle Kulturen blieben steril.

Kaninchen 2 (2150 g). Gleichfalls bis auf Schleimhautblutung des Magens und subpleurale Blutungen kein besonderer Befund. Histologische Untersuchung von Herzmuskel, Magen, Nieren, Brustmuskulatur, linkes Schultergelenk ohne Besonderheiten. In der Lunge Blutanschoppung, in der Gegend der Aortenklappen Blutungen im Perikard. Bakteriologisch: Rechtes Schultergelenk und Kniegelenk steril. Abimpfung von Herzblut ergab Staphylokokken.

Epikrise; Es handelt sich um einen Fall mit seit etwa 14 Tagen bestehenden Gelenkschwellungen, die mit systolischem Spitzengeräusch, geringem Eiweiß- und Leukocytengehalt des Urins einhergingen. Injektion von 48 bzw. 168 Millionen Bakterien ergab bei den zwei nach 3 Tagen getöteten Kaninchen keine Gelenkaffektion, lediglich bei K. 1 stellenweise Blutung in den Glomeruli der rechten Niere. Bei K. 2 waren Blutungen im Perikard festzustellen, ferner bakteriologisch Staphylokokken im Herzblut als recht geringer Befund. Die Bakterien waren anscheinend wenig virulent bzw. war die Dosis bei der geringen Virulenz zu gering.

Digitized by Google

2. Es handelt sich um ein 20jähriges Mädchen, das mit 7 Jahren das erste Mal Gelenkrheumatismus gehabt hatte. Vor 1 Jahr angeblich Magengeschwür. Vor 7 Wochen Angina, dann Gelenkrheumatismus und Schwellung von linkem Knie- und Fußgelenk. Schmerzen bei Bewegungen in diesen Gelenken, außerdem auch im linken Ellenbogen. Verlegung zur Tonsillektomie zu uns. Es findet sich eine chronische Tonsillitis mit Pfröpfen, ein leises systolisches Geräusch an der Spitze, ein lautes diastolisches an der Basis. Bei Beginn der bakteriologischen Untersuchung keine Gelenkschwellung oder Gelenkschmerzen mehr.

Es wurde nach oberflächlicher Kaustik beider Tonsillen abgeimpft. Gutes Wachstum in der Gehirndextrosebouillon. Injektion dieser Bouillon nach 24stündigem Wachstum. Der Ausstrich zeigt fast ausschließlich lange Streptokokken. Im Kubikzentimeter der Bouillon 17,2 Millionen Bakterien. Hiervon erhielt:

Kaninchen 3 (2400 g) eine einmalige intravenöse Injektion von 5 ccm = 86 Millionen Streptokokken. Darauf spontaner Exitus nach 1 Tag. Die sofortige Obduktion ergab: Kleine Blutung in der Magenschleimhaut, sonst alles, auch Gelenke, makroskopisch o. B. Histologisch wurden untersucht: Leber, Niere, Milz und Magen. Es fand sich trübe Schwellung im Bereich der Leber und der Harnkanälchenepithelien, sonst nichts Besonderes. Bakteriologisch ließen sich im Herzblut Streptokokken und einzelne Staphylokokken nachweisen. Im rechten Kniegelenk kurze und lange Streptokokken, im rechten Schultergelenk lange Streptokokken, sonst wurde bakteriologisch nichts untersucht.

Kaninchen 4 (2600 g) erhielt von der gleichen Bouillon 8 ccm = 137,6 Millionen Bakterien. Gleichfalls spontaner Exitus nach 24 Stunden. Die sofortige Sektion ergab: Makroskopisch, auch an der Milz, nichts Besonderes. Histologisch wurden untersucht: Magen, Leber, Niere, Milz, linkes Knie, linkes Schultergelenk. Es fand sich trübe Schwellung in der Leber und in den Harnkanälchenepithelien der Niere, ferner einzelne Blutungen und verwaschene Zeichnungen in der Milz. Bakteriologisch: Im Herzblut lange Streptokokken, im rechten Kniegelenk Staphylokokken, im rechten Schultergelenk Staphylokokken und Streptokokken, sonst wurde bakteriologisch nichts untersucht.

Epikrise: Es handelt sich hier um virulente Streptokokken, die den Tod der Versuchstiere nach 24 Stunden herbeiführten, obgleich bei der Patientin keine akuten Erscheinungen an den Tonsillen oder in bezug auf den Gelenkrheumatismus mehr bestanden. Beide Tiere starben an Sepsis. Die Dosis war zur Erzielung von lokalen abgekapselten Herden zu hoch gewählt. Es waren dabei nicht nur im Blute, sondern auch in den untersuchten Gelenken Sepsiserreger nachweisbar.

Ich habe mich bei diesen ersten Versuchen an das *Rosenow*sche Vorgehen gehalten, der eine einmalige hohe Dosis den Versuchstieren einspritzte. Bei sehr virulenten Bakterien, wie wir sie bei akuten Erscheinungen an den Mandeln finden, wird eine so starke Injektion häufig den Tod der Versuchstiere an Sepsis herbeiführen, aber auch bei chronischen Entzündungszuständen der Tonsillen können diese hohen Dosen binnen kurzem tötlich wirken (wie bei K. 3 und 4). Sind die Bakterien dagegen nicht virulent, so wird man sie auch seltener in den betreffenden Organen, wo sie sich entsprechend ihrer Fähigkeit lokalisieren sollen, antreffen, weil die Körperabwehrkräfte sie leicht vernichten können. Ich bin deshalb in weiteren Versuchen dazu übergegangen,

Digitized by Google

nicht auf einmal ganz große Dosen, die möglicherweise das Tier töten können, zu injizieren, sondern ich habe mehrmals kleinere Dosen eingespritzt. Ich komme auch so dem physiologischen Vorgang viel näher als *Rosenow*, denn aus einem Tonsillen- oder anderen Primärherd wird ja auch nicht auf einmal eine ungeheure Masse von Bakterien eingeschwemmt, wenigstens nicht in diesen Fällen von chronischem Gelenkrheumatismus, Nephritis, Endokarditis usw., sondern man muß sich doch wohl die Einschwemmungen häufig in kleineren Mengen vorstellen. Ich vermutete so häufiger Ansiedlung in den betreffenden Organen bewirken zu können. Hierzu ist zu bemerken, daß ich immer 24stündige in der gleichen wie oben beschriebenen *Rosenow*-Bouillon gezüchtete Bakterien einspritzte. Ich mußte also täglich von den vorher oberflächlich kauterisierten Tonsillen des Patienten frisch abimpfen. Es war infolgedessen auch nicht immer möglich, reine Kulturen herzustellen. Es fanden sich mitunter auch einige Staphylokokken, zahlreicher gegen Ende der Abimpfungen, wenn nach dem häufigen oberflächlichen Abbrennen der Tonsillen sich auf ihnen ein nekrotischer Belag gebildet hatte. Nach *Rosenow* u. a. sollen jedoch diese apathogenen Keime, zu denen auch zumeist diese verunreinigenden Staphylokokken zu rechnen sind, für den Ausfall der Versuche nichts bedeuten, da sie, wenn apathogen, im Tierkörper vernichtet werden sollen.

3. Ein Fall von chronischer Tonsillitis bei einem 17jährigen Mann. Vor 1—2 Jahren angeblich Reißen in der rechten Schulter, jedoch ohne Gelenkschwellung und Fieber. Vor etwa 11 Wochen Schmerzen in der linken Schulter und im linken Oberarm. Diese Beschwerden schwanden nach etwa 2—3 Wochen. Zur Zeit der tierexperimentellen Untersuchung bestehen noch Schmerzen im linken Ellenbogen ohne Gelenkschwellung, ferner ist ein systolisches Geräusch über der Basis und ein mäßiger Eiweißgehalt im Urin festzustellen.

Kaninchen 5 (1500 g) erhält innerhalb von 9 Tagen bei 7maliger intravenöser Injektion im ganzen 9 ccm *Rosenow*-Bouillon. Nach Feststellung in der Zählkammer betrug die gesamte Bakterienmenge 1513,4 Millionen Bakterien. Die Ausstriche der Bouillon zeigten, daß es sich hauptsächlich um Diplikokken und kurze Streptokokken handelte, doch waren mitunter auch Staphylokokken mit vorhanden. Das Tier zeigte am 7. Tage starkes Hinken mit dem linken Vorderbein, außerdem war eine starke Abmagerung bis auf 875 g festzustellen. Das Tier wurde am 9. Tage in Narkose getötet. Die Sektion ergab: Abscesse in der Rinde der rechten und linken Niere, Vereiterung des linken und rechten Schultergelenks. Die übrigen Organe, auch die Mittelohren, ohne Besonderheiten. Histologisch waren neben den beschriebenen Veränderungen in den Nieren noch Blutungen in der Milz und trübe Schwellung der Leberzellen festzustellen. Bakteriologisch wurden aus dem Herzblut, aus den Abscessen der linken Niere, aus der Milz und rechtem Kniegelenk Staphylokokken, aus dem linken Schultergelenk und den Abscessen der rechten Niere Diplokokken, Streptokokken und Staphylokokken gezüchtet.

Kaninchen 6 (1500 g) erhält an den gleichen Tagen immer ungefähr die halbe Dosis von K. 5, also in 9 Tagen bei 7maliger intravenöser Injektion im ganzen 756,7 Millionen Bakterien. Trotzdem zeigte es bereits am 5. Tage, früher als K. 5, deutliches Hinken auf dem rechten Vorderbein. Auch hier trat starke Abmagerung

Digitized by Google

ein. Das Gewicht ging bis auf 875 g zurück. Das Tier wurde gleichfalls am 9. Tage in Narkose getötet und zeigte makroskopisch: Im Herzen derbe, wohl nicht frische Knötchen an der Tricuspidalis, Abscesse in der rechten Niere, Eiter im rechten und linken Schultergelenk, getrübte Gelenkflüssigkeit im rechten Knie. Histologisch waren außerdem auch in der linken Niere kleine Absceßbildungen nachweisbar. Bakteriologisch fanden sich Staphylokokken im Herzblut, in der rechten Niere, im linken Schultergelenk, Staphylokokken und Diplokokken in der linken Niere und im rechten Schultergelenk.

Epikrise; Ein Fall von chronischer Tonsillitis, systolischem Herzgeräusch, Nephritis, Schmerzen im linken Ellenbogen, jedoch keine akuten Erscheinungen. Vor 1—2 Jahren angeblich Reißen im rechten Schultergelenk, jedoch ohne Gelenkschwellung und Fieber. Es wurde hier im Experiment die mehrfache Injektion kleiner Dosen als den physiologischen Verhältnissen mehr entsprechend angewandt. Als Hauptbefund bei der Sektion der getöteten Tiere fanden sich in beiden Nieren Abscesse, Vereiterung beider Schultergelenke, außerdem Staphylokokken, keine Streptokokken im Blute.

4. 39jährige Frau. Schon in der Jugend häufig Anginen. 1917, 1921, 1927 Nephritis. In den letzten Jahren ist keine Mandelentzündung mehr aufgetreten. Bei der Aufnahme zwecks Tonsillektomie fand sich Verbreiterung des Herzens nach links und rechts, systolisches Geräusch über der Spitze. Im Katheterurin Eiweiß positiv, einzelne Leukocyten, einzelne Erythrocyten, vereinzelte hyaline und granulierte Zylinder. Die Tonsillen sind nicht vergrößert, doch zerklüftet, beherbergen Pfröpfe. Zur Zeit keine frischen Entzündungen an den Gaumenmandeln. Die Gelenke sind frei.

Kaninchen 7 (1700 g) erhält innerhalb von 7 Tagen bei 6maligen intravenösen Injektionen im ganzen 8,5 ccm *Rosenow*-Bouillon = 1198,1 Millionen Bakterien. Die Kulturen waren, wie schon oben erwähnt, nie älter als 24 Stunden. In den Ausstrichen waren Diplokokken und kurzgliedrige Streptokokken, weniger Staphylokokken, zweimal auch einige Heubacillen nachgewiesen. Das Tier zeigte bis auf Gewichtsabnahme bis zu 1350 g keine krankhaften Erscheinungen. Es wurde am 7. Tage in Narkose getötet und zeigte makroskopisch eine geringe Trübung und Verdickung des Mitralsegels, jedoch ohne frische Veränderungen, und etwas vermehrtes getrübtes Sekret im linken Schultergelenk, sonst nichts Besonderes. Auch histologisch war in den einzelnen Organen nichts Krankhaftes nachzuweisen. Bei der bakteriologischen Untersuchung wurden im Herzblut und in der linken Niere einzelne weiß wachsende Staphylokokken festgestellt, die wohl als Verunreinigung anzusehen waren. Dagegen wurden aus dem linken Schultergelenk Diplokokken und kurze Streptokokken neben einzelnen Staphylokokken gezüchtet.

Kaninchen 8 (1700 g) erhält in der gleichen Zeit bei gleich häufiger intravenöser Injektion nur die Hälfte der gleichen Bakterien, also im ganzen 599 Millionen Bakterien. Auch dieses Tier zeigte bis auf noch geringere Gewichtsabnahme bis zu 1550 g keine krankhaften Erscheinungen und wurde gleichfalls am 7. Tage in Narkose getötet. Makroskopisch war in beiden Schultergelenken und im linken Hüftgelenk getrübte Gelenkflüssigkeit und im rechten Hüftgelenk eitriges Sekret festzustellen. Die histologische Untersuchung ergab nichts Besonderes. Bakteriologisch wurden im Herzblut Staphylococcus aureus, in der linken Niere Diplokokken und kurze Streptokokken gefunden. Die Kulturen aus den Gelenken blieben steril.

Digitized by Google

Epikrise: Ein Fall von Nephritis und Herzgeräuschen bei chronischer Tonsillitis. In den letzten Jahren keine akuten Erscheinungen von seiten der Tonsillen mehr gehabt. Auch hier wurden mehrfache Injektionen der Tiere vorgenommen. Bei beiden Tieren waren Staphylokokken im Herzblute nachweisbar, die wohl als Verunreinigung aufzufassen waren. Das mit stärkerer Dosis behandelte Tier (K. 7) zeigte einen makroskopisch und bakteriologisch positiven Befund im linken Schultergelenk, während K. 8 lediglich einen bakteriologisch positiven Befund (Streptokokken) in der linken Niere zeigte.

5. 19jähriges Mädchen. Mit 11 Jahren Gelenkrheumatismus in Fuß- und Kniegelenken. Ende Mai 1919 beiderseits Angina, bereits damals wurde leichte Nierenreizung festgestellt. Wegen Nierenerkrankung Aufnahme in die Medizinische Klinik. Es wurden systolische Geräusche über allen Ostien, besonders laut über der Herzspitze, ferner starker Eiweißgehalt im Urin festgestellt, außerdem Leukocyten, einige Erythrocyten, einige hyaline und granulierte Zylinder. Die Tonsillen sind zerklüftet, enthalten Pfröpfe. Es bestehen jedoch zur Zeit keine akuten Entzündungserscheinungen. Zur Zeit der tierexperimentellen Untersuchung fand sich $^1/_4$ Prom. Eiweiß im Urin. Gelenke waren frei.

Kaninchen 9 (2350 g) erhielt intravenös bei 3maliger Injektion im ganzen 3,8 ccm Rosenow-Bouillon = 690 Millionen Bakterien. Die Ausstriche zeigten Diplokokken, Streptokokken, auch längere Ketten, und vereinzelt auch Staphylokokken, die bei der letzten Injektion etwas zahlreicher waren. Das Tier magerte ab und lag am 3. Tage tot im Stall. Die Sektion wurde ungefähr 20 Stunden nach dem Tod ausgeführt. Es fand sich: An den Sehnenfäden der Tricuspidalklappe kleine Auflagerungen, sonst waren die Sehnenfäden teilweise verdickt. Ferner starke Cystitis. Gelenke und übrige Organe o. B. Histologisch Nekrosen und Blutungen in der Milz, trübe Schwellung in Leber und Nieren, nekrotisierende hämorrhagische Entzündung der Harnblase. Bakteriologisch: Kurze und lange Streptokokken im Herzblut, in der Milz, in der linken Niere und im linken Hüftgelenk. Dagegen waren im linken Schultergelenk und in der rechten Niere keine Bakterien nachweisbar.

Epikrise: In diesem Falle von Nephritis und alter Endokarditis bei chronischer Tonsillitis ohne akute Entzündung ging das Versuchstier spontan zugrunde. Obgleich nicht in allen Organen positive bakteriologische Befunde zu erheben waren, handelte es sich doch wohl um Sepsis. Bemerkenswert waren die Herzveränderungen, Nekrosen der Milz und die nektrotisierende hämorrhagische Cystitis.

6. 16jähriger junger Mann. Vor etwa $^1/_2$ Jahr das erste Mal Gelenkrheumatismus. Seitdem wechselnd Gelenkschwellungen. Seit einigen Wochen sind wieder beide Fußgelenke geschwollen und druckschmerzhaft. Fieber besteht zur Zeit nicht. Anginen hat Patient nicht gehabt, auch nicht jetzt vor Wiederbeginn der Gelenkschwellungen. Die Tonsillen sind zerklüftet und enthalten Pfröpfe. Die rechte Tonsille ist außerdem vergrößert. Im Urin Eiweiß positiv, granulierte und Wachszylinder.

Kaninchen 22 (1600 g) erhält intravenös bei 6maliger Injektion im ganzen 12 ccm 24 Stunden bewachsene Rosenow-Bouillon = 1216 Millionen Bakterien. Der Ausstrich zeigte immer Diplokokken, kurze und lange Streptokokken und wenige Staphylokokken, einmal auch einzelne grampositive Stäbchen. Am 4. Tage war Hinken mit der linken Schulter festzustellen. Das Tier nahm an Gewicht bis

Digitized by Google

auf 1500 g ab und wurde am 8. Tage des Versuches getötet. Die Sektion ergab: Entzündung und Schwellung der Dünndarmschleimhaut. Im linken Schultergelenk käsiger, schmieriger Inhalt. Absceß in der Streckmuskulatur des linken Oberschenkels unmittelbar oberhalb des Kniegelenkes. Histologisch fand sich nichts Besonderes. Bei bakteriologischer Untersuchung blieben Abimpfungen von Herzblut, Milz, linker Niere, linkem Hüftgelenk, rechtem Schultergelenk und rechtem Ellenbogengelenk steril. Im rechten Hüftgelenk fanden sich Diplokokken und Staphylokokken. Im rechten Kniegelenk und linkem Schultergelenk Diplo-Streptokokken, im Eiter aus dem Oberschenkelabsceß Diplokokken und gramnegative Stäbchen.

Kaninchen 23 (2400 g) erhielt bei intravenöser 6maliger Injektion nur die halbe Dosis von K. 22 also im ganzen 6 ccm Bouillon = 608 Millionen Bakterien, die gleichen wie K. 22. Keine Gewichtsabnahme (2410 g) unmittelbar vor Tötung des Tieres. Keine krankhaften Erscheinungen. Tötung ebenfalls am 8. Versuchstage in Narkose. Obduktion: Am Mitralsegel feste, wohl nicht frische Auflagerungen. Im linken Hüft- und linken Schultergelenk schleimig-eitriges Sekret. Histologisch im Blut nichts Besonderes. Bakteriologisch: Im Blut nichts gewachsen. In der Milz Streptokokken, in der linken Niere, im linken Schultergelenk Diplokokken und Streptokokken, im rechten Hüftgelenk kurze Streptokokken und Staphylokokken, im linken Hüftgelenk Diplokokken, Streptokokken und Staphylokokken.

Epikrise: Es handelt sich um einen Fall von Gelenkrheumatismus bei noch bestehender Gelenkschwellung, aber ohne Fieber und Nephritis. Anginen waren nie aufgetreten, doch bestand klinisch chronische Tonsillitis. Hier zeigte das eine Versuchstier bereits makroskopisch einen Muskelabsceß und Affektion des linken Schultergelenkes. Bakteriologisch waren auch Infektion des rechten Hüft- und Kniegelenkes nachweisbar. Das zweite Versuchstier, das nur die halbe Dosis erhalten hatte, zeigte bakteriologisch Affektionen der Milz, der linken Niere, des linken Schultergelenkes und beider Hüftgelenke.

7. 20jähriges Fräulein. Leidet seit längerer Zeit an Nierenbeschwerden. Wurde wegen Pyelitis behandelt. Zur Zeit der Untersuchung fanden sich im Urin reichlich Epithelien und Leukocyten, sonst keine krankhaften Bestandteile. Die Tonsillen waren zerklüftet, enthielten Pfröpfe.

Kaninchen 24 (2450 g) erhält intravenös eine einmalige Injektion von 1 ccm 24stündiger Rosenow-Bouillon = 195,8 Millionen Bakterien. Der Ausstrich der Bouillon zeigte reichlich Diplokokken, viel kurze Streptokokken, wenig Staphylokokken. Nach etwa 24 Stunden starb das Tier. Die sofortige Sektion ergab: Einen Infarkt der rechten Niere. Hämorrhagien in der Magenschleimhaut, sonst auch besonders an den Gelenken makroskopisch keinen Befund. Histologisch wurden außerdem Infarkte in der Milz und Nekrosen in der Herzmuskulatur festgestellt. Bakteriologisch fanden sich in der rechten und linken Niere und im rechten Hüftgelenk Diplokokken, Streptokokken und Staphylokokken, sonst blieben die Kulturen steril, insbesondere keine Bakterien im Blute und in der Milz nachweisbar.

Kaninchen 25 (2300 g) erhält bei zweimaliger intravenöser Injektion 0,95 ccm 24stündig bewachsene Rosenow-Bouillon im ganzen 256 Millionen Bakterien. Die Ausstriche zeigten Diplokokken, kurze Streptokokken und mäßig Staphylokokken. Das Tier, das bereits nach der 1. Injektion schwer krank wurde, starb am 5. Tage. Die ungefähr 13 Stunden nach dem Tod ausgeführte Sektion ergab: Milzinfarkte,

Digitized by Google

Rinden- und Markabscesse in beiden Nieren, Blutungen in der Magenschleimhaut mit kleinen Erosionen, Hämorrhagien in der Dickdarmschleimhaut, sonst besonders auch an den Gelenken keine Besonderheiten. Histologisch wurden die Milzinfarkte und die Nierenabscesse bestätigt, sonst weiterhin nichts Besonderes festgestellt. Bakteriologisch fanden sich im Herzblut, in der Milz, in den Nieren, in der Galle, im linken Hüftgelenk, im linken Kniegelenk und im rechten Schultergelenk Diplokokken, kurze Streptokokken und einige Staphylokokken.

Epikrise; Fall von Pyelitis bei etwa 20jährigem Mädchen. Tonsillen zerklüftet mit Pfröpfen. Keine akuten Erscheinungen. Trotzdem anscheinend sehr virulente Bakterien, die spontanen Tod der Versuchstiere herbeiführten. Bei K. 24, das schon nach 24 Stunden starb, fanden sich bereits Infarkte in der rechten Niere und in der Milz. Ferner Hämorrhagien der Magenschleimhaut. Außerdem bakteriologisch positiver Befund in beiden Nieren und im rechten Hüftgelenk. Bei K. 25, das am 5. Tage starb, fanden sich Milzinfarkte, Nierenabscesse, Hämorrhagien und Erosionen am Magen und im Dickdarm. Bakteriologisch positiver Befund im Herzblut, in der Milz, in den Nieren, in der Galle, im linken Hüftgelenk, im linken Kniegelenk und in der rechten Schulter.

Es wurde mit den Bakterien des gleichen Falles, die jedoch in gewöhnlicher Streptokokken-Bouillon oder auf gewöhnlicher Schottmüllerscher Blutagarplatte gezüchtet worden waren, außerdem noch K. 26, K. 28 und K. 27 gespritzt, um so festzustellen, ob bei Verwendung der gewöhnlichen Bakteriennährböden wesentliche Unterschiede in der Lokalisation der Bakterien festzustellen waren. Es sind diese Befunde ausführlich weiter unten beschrieben.

8. 24jähriger Mann. 1921 Gelenkrheumatismus in beiden Knien. 1929 fieberhafte Halsentzündung. Seit Jahren häufig rheumatische Beschwerden besonders in den Kniegelenken, jedoch ohne Fieber und ohne Gelenkschwellung. Seit Dezember 1929 stechende Schmerzen in der Herzgegend. Es finden sich vergrößerte und zerklüftete Tonsillen mit Pfröpfen. Über der Herzspitze ein systolisches Geräusch, ferner klappender 2. Pulmonalton. Im Urin kein Eiweiß, nur einzelne Leukocyten und Epithelien. Die Diagnose lautete Mitralinsuffizienz. Es wurde von den Tonsillen abgeimpft. Es erhielt:

Kaninchen 41 (2300 g) bei zweimaliger intravenöser Injektion innerhalb von 3 Tagen im ganzen 462,4 Millionen Bakterien, 24 Stunden in mit Paraffin überschichteter Rosenow-Bouillon gezüchtet. Der Ausstrich zeigte Diplokokken und Streptokokken, auch vereinzelte Staphylokokken. Das Tier nahm innerhalb der ersten 5 Tage auf 2000 g ab, war sonst durchaus gesund und munter und wurde am 8. Tage in Narkose getötet. Die Sektion zeigte einige Hämorrhagien im Dünndarm, etwas getrübtes Sekret im rechten Kniegelenk, schleimig-eitriges Sekret in beiden Handgelenken, Eiter im linken Fußgelenk und linken Schultergelenk. Übrige Organe o. B. Bakteriologisch fanden sich kulturell Streptokokken im linken Fußgelenk und in der rechten Niere. Auch im Objektträgerausstrich des Eiters aus dem linken Schultergelenk waren Bakterien nachweisbar, die allerdings in Bouillon nicht zum Wachstum gekommen waren. Abimpfungen von Herzblut, Galle, Nieren, Milz, Lungen und übrigen Gelenken blieben steril.

Kaninchen 42 (2200 g) erhielt gleichfalls bei 2maliger intravenöser Injektion an den gleichen Tagen annähernd die gleiche Menge von Bakterien (444,8 Millionen).

Digitized by Google

Diese waren jedoch 24 Stunden statt in Rosenow-Bouillon in gewöhnlicher Streptokokkenbouillon gezüchtet worden. Auch hier ergab der Ausstrich Streptokokken, zumeist bedeutend längere Ketten als in den Ausstrichen der Rosenow-Bouillon und ganz vereinzelt Staphylokokken. Das Tier nahm in 5 Tagen auf 2100 g ab, machte durchaus gesunden Eindruck, wurde am 7. Tage in Narkose getötet. Die Sektion ergab getrübte Gelenkflüssigkeit im linken Schultergelenk, rechten Handgelenk, Eiter im rechten Schultergelenk und in beiden Ellenbogengelenken. Sonst Organe o. B. Bakteriologisch waren Streptokokken in beiden Handgelenken, in dem Eiterausstrichpräparat Diplokokken in beiden Ellenbogen- und im rechten Schultergelenk nachweisbar. Sonst blieben die Abimpfungen, insbesondere auch die von Herzblut, Galle und Tonsillen steril.

Kaninchen 43 (1550 g) erhielt wie K. 42 in gewöhnlicher Streptokokkenbouillon gezüchtete Bakterien, annähernd die gleiche Menge wie K. 42 und K. 41, jedoch bei einmaliger intravenöser Injektion (im ganzen 441,6 Millionen Bakterien). Das Tier wurde danach sehr krank, nahm bis auf 1350 g ab und wurde am 7. Tage in Narkose getötet. Die Sektion ergab: Eiter im rechten Hüftgelenk, rechten Kniegelenk, linken Fußgelenk, beiden Schultergelenken, ferner trübe Gelenkflüssigkeit im linken Kniegelenk und beiden Ellenbogengelenken, sonst Organe o. B. Bakteriologisch waren Streptokokken nachweisbar im Herzblut, wo sie allerdings nur schwach gewachsen waren, und erst bei nochmaliger Überimpfung einwandfrei nachweisbar wurden, ferner im rechten Schultergelenk, linken Fußgelenk, sonst blieben die Kulturen, insbesondere auch die von Liquor, Galle, Nieren, Milz, Lungen, Mittelohren, Tonsillen und den anderen Organen steril. Der Eiterausstrich aus dem rechten Hüftgelenk zeigte bei mikroskopischer Untersuchung gleichfalls Diplokokken und Streptokokken, die jedoch in Bouillon nicht zum Wachstum gekommen waren.

Epikrise; Es handelte sich um chronische Tonsillitis bei einem 24jährigen Mann mit zeitweise auftretenden rheumatischen Beschwerden und mit Mitralinsuffizienz. Vor etwa 9 Jahren hatte er Gelenkrheumatismus durchgemacht. Es wurde von den Tonsillen sowohl in Rosenow-Bouillon als auch in unsere gewöhnliche Streptokokkenbouillon abgeimpft. Das mit Rosenow-Bouillon geimpfte Tier zeigte einige Hämorrhagien im Dünndarm, pathologische Befunde im linken Fußgelenk und linken Schultergelenk. Auch in der rechten Niere waren Bakterien kulturell nachweisbar. Dabei war das Herzblut steril. Mit gewöhnlicher Streptokokkenbouillon (s. u.) wurden vergleichsweise 2 Tiere geimpft. Beide zeigten gleichfalls pathologische Gelenkbefunde, das eine ohne, das andere mit Bakterien im Herzblut. Irgendwelche besonderen Unterschiede zwischen dem mit Rosenow-Bouillon geimpften Tier und denjenigen mit der üblichen Streptokokkenbouillon geimpften, waren nicht festzustellen.

Ich habe im vorhergehenden über Fälle von chronischer Tonsillitis berichtet, wo keine akuten Erscheinungen an den Gaumenmandeln vorhanden waren, sei es, daß es überhaupt noch nie zu solchen gekommen war, sei es, daß sie längere Zeit bereits abgeklungen waren. Es war in solchen Fällen anzunehmen, daß die Bakterien keine besonders große Virulenz besaßen. Trotzdem gingen einige Tiere (K. 3, 4, 9, 24, 25)

Digitized by Google

spontan zugrunde. Ich berichte getrennt über 2 Fälle, bei denen die Angina wenige Tage vor der Abimpfung aufgetreten war, und bei denen sich dann unmittelbar im Anschluß an diese Mandelentzündung Gelenkrheumatismus entwickelt hatte. Es war anzunehmen, daß wir es hier mit recht virulenten Bakterien zu tun hatten.

10. 14jähriges Mädchen. Hat schon öfters Anginen ohne besonderen Komplikationen durchgemacht. 5 Tage vor Beginn der tierexperimentellen Untersuchung Angina. Nach 3 Tagen Gelenkrheumatismus, am Anfang mit Temperatur bis 39°. Die Gaumenmandeln sind zerklüftet, zur Zeit der Untersuchung sind sie bereits wieder ohne akuten Erscheinungen. Pfröpfe sind nicht ausdrückbar. Herz o. B. Es erhielt:

Kaninchen 15 (2000 g) bei zweimaliger intravenöser Injektion im ganzen 2 ccm 24 Stunden bewachsene Rosenow-Bouillon = 296,8 Millionen Bakterien. Die Ausstriche zeigten Diplokokken und kurze Streptokokken. Das Tier starb bereits am 2. Tage. Die nach 18 Stunden vorgenommene Sektion ergab: In der Leber an einer Stelle Blutungen. Histologisch fanden sich außerdem noch kleine Abscesse in der Leber, sonst nichts Besonderes. Bakteriologisch fanden sich im Herzblut, in der Milz, in beiden Nieren, im linken Hüftgelenk Diplokokken und kurze Streptokokken, vereinzelt auch Staphylokokken. In dem rechten Schultergelenk waren grampositive und gramnegative Stäbchen und Staphylokokken nachweisbar.

Kaninchen 16 (1700 g) erhielt bei 4maliger intravenöser Injektion 3 ccm 24stündige Rosenow-Bouillon = 391,6 Millionen Bakterien. Auch hier zeigten die Ausstriche Diplokokken und vereinzelt lange Streptokokkenketten. Das Tier starb am 6. Tage. Die 4 Stunden nach dem Tode vorgenommene Sektion ergab: Glashelle Auflagerungen an der Mitralis und Tricuspidalis, starke Enteritis im Dünndarm. In beiden Ellenbogengelenken etwas trübe Gelenkflüssigkeit. Histologisch Blutung in der Milz. Bakteriologisch im Herzblut, in Milz, linker Niere, linkem Hüftgelenk Diploformen, in der rechten Niere außerdem kurze Streptokokken, im rechten Ellenbogengelenk außerdem einzelne Staphylokokken.

Epikrise; Es handelt sich hier um einen Fall, bei dem nach kurzer Angina Gelenkrheumatismus auftrat. Zur Zeit der Abimpfung war die Angina seit 2—3 Tagen abgeklungen. Akute Erscheinungen an den Tonsillen waren nicht mehr vorhanden. Trotzdem besaßen die Bakterien, wie aus dem Tierversuch hervorgeht, noch hohe Virulenz. Beide Kaninchen gingen verhältnismäßig an geringen Dosen in kurzer Zeit an Sepsis zugrunde. Histologisch fanden sich bei Tier 15 kleine Leberabscesse. Tier 16 zeigte Auflagerungen an der Mitralis und Tricuspidalis. Außerdem ließen sich bei beiden Tieren Bakterien in Herzblut, Milz, Nieren und verschiedenen Gelenken nachweisen.

11. 25jähriger Mann. 3 Tage vor Beginn der tierexperimentellen Untersuchung leichte Angina. Am nächsten Tage waren die Schluckbeschwerden bereits wieder geschwunden und es trat Schwellung der Fußgelenke und des rechten Handgelenkes auf. Am Herzen nichts Besonderes. Zu Beginn der Untersuchung boten die Tonsillen keinen krankhaften Befund.

Kaninchen 17 erhielt bei 4maliger intravenöser Injektion im ganzen 4 ccm 24 Stunden bewachsene Rosenow-Bouillon = 941,6 Millionen Bakterien. Die Ausstriche zeigten Diplokokken, kurze Streptokokken, vereinzelt auch Staphylo-

Digitized by Google

kokken. Das Tier magerte sehr ab, zeigte sonst keine besonderen Krankheitssymptome. Es wurde am 5. Tage in Narkose getötet. Die Sektion zeigte im linken Hüftgelenk und beiden Schultergelenken trübe Gelenkflüssigkeit. Im linken Kniegelenk schleimig-eitriges Sekret. Übrige Organe o. B. Histologisch nichts Besonderes. Bakteriologisch ließen sich aus beiden Schultergelenken Diplokokken züchten, alle anderen Kulturen, insbesondere auch die vom Herzblut blieben steril.

Kaninchen 18 erhielt nach der Methode *Rosenows* lediglich eine einmalige Injektion von 6,5 ccm 24stündiger Dextrose-Gehirnbouillon = 540,8 Millionen Bakterien. Der Ausstrich zeigte kurze und lange Streptokokken, Diplokokken, einzelne Staphylokokken. Das Tier wurde am 3. Tage in Narkose getötet. Die Sektion ergab: Einzelne Blutungen und Erosionen der Magenschleimhaut. In beiden Schultergelenken und im linken Ellenbogengelenk leicht getrübte Flüssigkeit. Bakteriologisch waren im Herzblut Streptokokken und Staphylokokken nachweisbar. In der Milz und im rechten Schultergelenk fanden sich hämolytische Streptokokken, Diplokokken und Staphylokokken, in der linken Niere Staphylokokken und Streptokokken, im linken Schultergelenk Staphylokokken und gramnegative Stäbchen. Die Kulturen vom linken Knie- und Hüftgelenk und vom linken Ellenbogen blieben steril.

Epikrise; Auch hier handelte es sich um einen frischen Fall von Gelenkrheumatismus, der 3 Tage vor Beginn meiner Untersuchung mit leichter, nur einen Tag anhaltender Angina begonnen hatte. Es handelte sich hier anscheinend trotzdem um wenig virulente Bakterien, so daß die Tiere auch in Narkose getötet werden mußten. Ich habe bei diesem Versuche das eine Tier, K. 18, genau nach den Rosenowschen Angaben, ebenso wie oben K. 1, 2, 3, 4, mit einer einmaligen hohen Dosis (540,8 Millionen Bakterien) behandelt und auch nach 3 Tagen getötet. Das andere Tier, K. 17, wurde 4mal mit kleineren Dosen gespritzt (im ganzen 941,6 Millionen Bakterien) und erst am 5. Tage getötet. Die Unterschiede waren nicht groß. Es waren bei beiden Tieren Gelenkaffektionen festzustellen. Bakteriologisch waren bei K. 18, im Gegensatz zu K. 17, das mehrmals mit kleineren Dosen behandelt worden war, auch im Herzblut, in der Milz und in den Nieren positive Befunde zu erheben. Die mehrfache Injektion von kleinen Dosen wird anscheinend leichter vertragen, als die Injektion einer einzigen sehr großen Bakterienmenge, wobei zugleich die Gefahr der Sepsis besteht. Die Bakterien werden bei mehrfacher Injektion kleiner Gaben leichter vom Körper vernichtet, zumal da auch bei Injektion über längere Zeit hin eine verschieden hohe Immunisierung eintritt. Daß das mehrfache Einspritzen von geringen Bakterienmengen dem wirklichen Zustande im menschlichen Körper bei tonsillogenen Sekundärerkrankungen mehr entspricht, darauf habe ich schon oben hingewiesen.

Nach Ausfall der beschriebenen Versuche ist zweifellos ein besonders häufiges Befallensein der Gelenke und der Nieren, seltener des Herzens, des Magens, der Muskulatur, der Sehnenscheiden und der Harnblase festzustellen. Da wir es zumeist mit Fällen von chronischer Tonsillitis zu tun hatten, die wegen Gelenkrheumatismus oder Nieren-

Digitized by Google

erkrankung zur Tonsillektomie kamen, so könnte man den Schluß ziehen, daß die Bakterien der betreffenden Fälle eine gewisse Affinität für diese Organe auch im Tierexperiment zeigen, oder anders ausgedrückt, man könnte den Ausfall der Versuche zur Stützung der Lehre *Rosenows* von der elektiven Lokalisationsfähigkeit der Bakterien verwerten. Hiergegen ist zuerst einmal einzuwenden, daß wir die Bakterien aus den Tonsillen entnahmen, und trotzdem bei allen Tieren *die Tonsillen keine* Erkrankungen zeigten; soweit Kulturen von den Tonsillen angelegt wurden, waren Bakterien nicht nachweisbar. Bei den meisten Tieren wurden die Tonsillen auch histologisch untersucht, gleichfalls mit negativem Befunde. Man kann sich ferner schlecht vorstellen, daß die Bakterien in der Tonsille, die noch gar nicht mit dem sekundär erkrankten Organ in Verbindung getreten sind, das eine Mal von vornherein mehr Vorliebe für die Gelenke, das andere Mal für Nieren, Herz usw. zeigen sollten. Vorstellbar wäre eher, daß Bakterien, die aus den sekundär infizierten Organen gewonnen wurden, nunmehr eine besondere Entwicklungsfähigkeit auch im Tierexperiment in diesen Organen zeigen. Solche Experimente sind z. B. von „*Forszner*[5] bereits im Jahre 1902 gemacht worden, dem es gelang, einem unspezifischen Streptococcus pyogenes haemolyticus auf Nieren- und Nierenextraktnährböden eine spezifische Affinität zu Nierengewebe anzuzüchten. Nach mehreren Züchtungen auf gewöhnlichem Nährboden verlor der Stamm seinen Tropismus zu Nierengewebe und erhielt ihn wiederum nach weiterer Züchtung auf dem Nierennährboden". Man sieht also, daß auch hier erst eine Gewöhnung an das betreffende Organ dem Stamme anerzogen werden mußte, was bei den Tonsillenstreptokokken, die wir einimpften, nicht der Fall gewesen sein konnte. Ja, sie zeigten nicht einmal eine besondere Affinität zum Tonsillengewebe, was man zuerst von ihnen hätte erwarten müssen. Ebensowenig ist in der von *Rosenow* über seine Versuche veröffentlichten Tabelle (vgl. The Journal of Dental Research 1, Nr 3) eine Erkrankung der Tonsillen in keinem einzigen Falle festgestellt worden. Dieselben sind als Lokalisationsherde der Bakterien überhaupt nicht erwähnt. In einer zweiten Tabelle über gleiche Experimente bei Entnahme des Infektionsstoffes aus den Zähnen (ebenda S. 216) konnten bei im ganzen 156 Versuchstieren Bakterien nur 14mal wieder in den Zähnen nachgewiesen werden, während bei anderen Organen eine viel größere Häufigkeit der Erkrankung festzustellen war.

Ich habe weiterhin die gleichen Tierversuche unternommen mit Fällen von chronisch rezidivierender Tonsillitis, die *nie bisher irgendwelche Sekundärerkrankungen* wie Gelenkrheumatismus, Nieren oder Herzaffektion durchgemacht hatten, die also bis auf rezidivierende Anginen durchaus gesund waren. Die Protokolle sind folgende:

Digitized by Google

12. 25jähriger Mann, leidet an chronisch rezidivierender Tonsillitis, die in letzter Zeit seltener als früher aufgetreten ist. Er hat bisher keine sekundären Erkrankungen gehabt. Die Tonsillen sind zerklüftet und lassen Pfröpfe ausdrücken. In der oben beschriebenen Weise wird 6mal von den Tonsillen in Rosenow-Bouillon abgeimpft. Es erhielt:

Kaninchen 11 (2350 g) bei 6maliger Injektion im ganzen 10 ccm 24 Stunden bewachsene Rosenow-Bouillon = 1644 Millionen Bakterien. Die Ausstriche aus der Bouillon zeigten immer zahlreiche Diplokokken, weniger kurze Streptokokkenketten, zumeist auch wenig Staphylokokken und zweimal außerdem noch vereinzelt gramnegative Stäbchen. Das Tier nahm an Gewicht ab, am 7. Tage war deutliches Schonen der linken Vorderpfote festzustellen. Das Tier wurde am 7. Tage in Narkose getötet. Die Sektion ergab: Gelbe derbe Knötchen an den Sehnenfäden der Tricuspidalis, die wohl nicht als frische Auflagerungen anzusehen waren. In der Leber weiße Knötchen, die sich histologisch als cystische mit Detritus gefüllte Herde erwiesen. Trübe Gelenkflüssigkeit fand sich im linken Schultergelenk, im linken Ellenbogengelenk, in beiden Hüftgelenken und im linken Kniegelenk. Histologisch wurden noch in der Milz einzelne Blutungen und Nekrosen festgestellt, sonst histologisch nichts Besonderes. Die bakteriologische Untersuchung der Organe ergab: Im Herzblut lange Streptokokkenketten, in der Milz Diplokokken, in beiden Nieren kurze und lange Streptokokken, in der rechten auch einige Staphylokokken. Die oben beschriebenen Herde in der Leber enthalten gleichfalls Diplokokken und einzelne Ketten. Im Abstrich vom linken Ellenbogengelenk waren Mikrokokken gewachsen, sonstwaren die Kulturen der Gelenkflüssigkeiten steril geblieben.

Kaninchen 12 (2250 g) erhielt gleichfalls bei 6maliger Injektion die halbe Dosis der gleichen Bakterien wie K. 11, also im ganzen 5 ccm 24stündige Rosenow-Bouillon = 822 Millionen Bakterien. Es zeigte am 5. Tage deutliches Hinken auf dem rechten Vorderfuß und beiden Hinterpfoten. Es wurde gleichfalls am 7. Tage in Narkose getötet. Die Sektion zeigte: Weiße Herde in der Leber, die sich histologisch als Cysten mit Detritus, nicht als Abscesse erwiesen. Geringe Rötung der Magen- und Duodenalschleimhaut, in der letzteren einzelne Blutungen. In beiden Kniegelenken schleimig-eitriges Sekret. Im rechten Schultergelenk und im rechten Ellenbogengelenk Eiter. Histologisch nichts Besonderes an Herz, Milz, Nieren. Geringer Dünndarmkatarrh. Bakteriologisch: Aus dem Herzblut ließen sich wenige grampositive Diplokokken und gramnegative Stäbchen nachweisen. Im Eiter aus dem rechten Schultergelenk, rechten Ellenbogengelenk und linken Kniegelenk waren lange Streptokokken kulturell nachweisbar. Die Kulturen vom Abstrich aus rechtem Kniegelenk, beiden Nieren und Milz blieben steril.

Epikrise: Es handelt sich um eine chronische rezidivierende Tonsillitis bei einem 25jährigen Manne, der sonst immer gesund gewesen war und nie von der Tonsillitis ausgehende Sekundärerkrankungen gehabt hatte. Trotzdem wurden bei K. 11 Streptokokken in den Nieren allerdings neben positivem Bacillenbefund in Herzblut und Milz und Mikrokokken im linken Ellenbogengelenk gefunden. Noch deutlichere Gelenkbefunde zeigte K. 12, das nur die halbe Gesamtdosis von K. 11 erhalten hatte. Es war hier des rechte und linke Knie, das rechte Schulter- und das rechte Ellenbogengelenk vereitert. Der Eiter zeigte, mit Ausnahme desjenigen aus dem rechten Kniegelenk, lange Streptokokken. Wenn auch die Blutkultur nicht steril war, so handelte

Digitized by Google

es sich doch nur um Diplokokken und grammnegative Stäbchen, keine langen Streptokokken, wie sie aus den Gelenken gezüchtet wurden.

13. Fall von chronischer Tonsillitis bei etwa 18jährigem Mädchen, bisher nie Gelenkrheumatismus, Nieren- oder Herzerkrankung gehabt, auch sonst keine Erkrankungen, die mit der chronischen Tonsillitis in Zusammenhang gebracht werden könnten. Es sind nur wiederholt Anginen aufgetreten. Es erhielt:

Kaninchen 39 (2400 g) 1,5 ccm 24stündige Rosenow-Bouillon intravenös = 174 Millionen Bakterien. Im Ausstrich fast ausschließlich lange, weniger kurze Streptokokken. Nach 1 Tage Gewichtsabnahme auf 2200 g, nach 3 Tagen auf 2150 g. Das Tier erhielt 3 Tage nach der 1. Injektion vom gleichen Falle nochmals 1 ccm Rosenow-Bouillon = 64 Millionen Bakterien. Im Ausstrich waren dieses Mal Streptokokken und Diplokokken, auch einzelne grampositive Stäbchen nachweisbar. Weitere Gewichtsabnahme bis auf 2000 g, dann wieder Zunahme bis auf 2175 g. Das Tier wurde am 8. Tage nach der 1. Injektion getötet. Es fanden sich Infarkte in der rechten Niere. Katarrh des oberen Dünndarmabschnittes, Weichteilödem über dem linken Fuß, Vereiterung einer Sehne über dem linken Fußgelenk, im rechten Schulter- und im linken Ellenbogengelenk trübe Flüssigkeit. Histologisch wurde mit Ausnahme des rechtsseitigen Niereninfarktes nichts Besonderes festgestellt. Bakteriologisch blieben Kulturen von Herzblut, Liquor, Milz, Nieren, Galle, Lungen, Leber, Mittelohren, Tonsillen und Gelenken steril, dagegen wuchsen aus dem Eiter der Sehne über dem linken Fußgelenk Diplokokken und Streptokokken.

Kaninchen 40 (2200 g) erhielt vom gleichen Falle zuerst 4,5 ccm der gleichen Bouillon = 522 Millionen Bakterien (Streptokokken). Nahm bis auf 1900 g ab. Erhielt dann nochmals 3 ccm Rosenow-Bouillon = 192 Millionen Bakterien (kurze Streptokokken, Diplokokken und einzelne grampositive Stäbchen). Das Tier nahm weiter ab bis auf 1800 g. Es machte einen schlappen Eindruck und hinkte stark auf beiden Hinterbeinen. Es wurde am 8. Tage nach der 1. Injektion getötet. Die Sektion ergab: Geringer Dünndarmkatarrh, Eiter im rechten Fußgelenk, im rechten und linken Schultergelenk, im rechten Ellenbogengelenk und in beiden Handgelenken. Histologisch zeigte sich in der einen Niere stellenweise Ausfall der Glomeruli mit Blutung in denselben und beginnende Nekrose an einzelnen Stellen der Rinde. Die übrigen Organe zeigten nichts Besonderes. Bakteriologisch waren bei Einimpfung von 1 ccm Blut in 6 ccm Streptokokkenbouillon einige Staphylokokken nachweisbar. Aus der Bouillon ließen sich durch Ausstreichen auf Schottmüllerscher Blutagarplatte auch einige hämolytische Streptokokkenkolonien züchten, neben vielen Kolonien von Staphylococcus albus. Es war also ein geringer positiver bakteriologischer Befund im Herzblut festzustellen, der sich auch darin kundtat, daß bei Einimpfung von nur 1 Öse Herzblut in Bouillon dieselbe nach 48 Stunden Brutschrankaufenthalt steril war. Die Abimpfung aus Liquor, beiden Lungen, Galle, beiden Mittelohren, beiden Ellenbogengelenken, linkem Schultergelenk, rechtem Hüftgelenk und linkem Kniegelenk ließen die Bouillon klar. Aus der linken Niere, aus der Milz waren Staphylokokken und Diplokokken züchtbar. In der rechten Niere, im linken Fußgelenk, im rechten Schultergelenk waren Diplokokken und Streptokokken; im rechten Fußgelenk, im linken Handgelenk Diplokokken, Streptokokken und einzelne Staphylokokken nachweisbar. Der Abstrich aus dem rechten Handgelenk ergab gramnegative Stäbchen und Staphylokokken, der von den Tonsillen einzelne grampositive Stäbchen, keine Kokken.

Epikrise: Es handelt sich um einen Fall von chronischer Tonsillitis bei einem etwa 18jährigen Mädchen, das bisher noch keine Folge-

Digitized by Google

erkrankungen gehabt hatte. Trotzdem ergab die Impfung von K. 39 mit diesen Tonsillenstreptokokken bei negativem bakteriologischen Blutbefunde Infarkte in der rechten Niere, Weichteilödeme über dem linken Fuße, eine Sehnenvereiterung und trübe Flüssigkeit in zwei Gelenken, letzteres allerdings ohne positiven bakteriologischen Befund. K. 40 zeigte bei geringem positivem Blutbefunde mehrere vereiterte Gelenke, allgemeine Sepsis lag auch bei K. 40 nicht vor, denn in Abimpfungen zahlreicher Organe wurde ein positiver bakteriologischer Befund nicht erhoben.

Es ließen sich also auch mit diesen von chronischer Tonsillitis ohne bisherige Sekundärerkrankungen erhaltenen Bakterien (Nr. 12, 13) bei intravenöser Injektion hauptsächlich wieder Gelenkerkrankungen, ferner Erkrankungen von Nieren, Sehnen, Milz, Magen und Dünndarm im Experiment erreichen, Ergebnisse, die nicht im Sinne der Theorie von der Lokalisationsfähigkeit der Bakterien gewertet werden konnten.

14. Es wurden weiterhin Kontrollversuche unternommen. So wurden von *akuten Mittelohreiterungen* gewonnene Streptokokken den Tieren injiziert.

Kaninchen 10 (2000 g) erhielt zuerst bei 2maliger intravenöser Injektion 2 ccm 24 Stunden bewachsene Rosenow-Bouillon = 468 Millionen Bakterien. Dieselben stammten aus dem Eiter einer seit 14 Tagen bestehenden akuten Otitis media. Der Ausstrich der Bouillon ergab: Diplokokken und kurze Streptokokken, ganz vereinzelt Staphylokokken. Dasselbe Tier erhielt in den nächsten Tagen von einem anderen Fall einer akuten Otitis media, die seit etwa 4 Wochen bestand, weiterhin bei 2maliger intravenöser Injektion im ganzen noch 326,4 Millionen Bakterien. Auch hier handelte es sich um Diplokokken, kurze Streptokokken und vereinzelte Staphylokokken, die in 24 Stunden in der Gehirn-Dextrosebouillon gewachsen waren. Das Tier wurde am 5. Tage tot im Stall gefunden. Die etwa 10 Stunden post exitum vorgenommene Sektion ergab: Weiche vergrößerte Milz, trübe Schnittflächen der Nieren, trüber schleimiger Inhalt im rechten Schultergelenk. Übrige Gelenke frei. Die Mittelohren waren gleichfalls ohne Besonderheiten. Histologisch fanden sich Blutungen und Nekrosen in der Milz, frische Entzündungsherde in der Herzmuskulatur, pneumonische Herde, Absceßbildung im Mark der Nieren. Bakteriologisch fanden sich im Herzblut, in der Milz, in beiden Nieren und im rechten Schultergelenk hämolytische Streptokokken, Diplokokken und einzelne Staphylokokken. Das linke Schultergelenk enthielt Prodigiosus.

Kaninchen 14 (2800 g) erhielt bei 10maliger Injektion im ganzen 1181 Millionen Bakterien. Im Ausstrich der 24 Stunden bewachsenen Dextrose-Gehirnbouillon fanden sich Diplokokken, kurze und lange Streptokokken, einmal auch vereinzelte grampositive plumpe Stäbchen. Das Tier zeigte klinisch nichts Besonderes, nur mäßige Gewichtsabnahme bis auf 2600 g. Es wurde am 13. Tage in Narkose getötet. Die Sektion ergab: Mäßige Schwellung der Dünndarmschleimhaut und der Follikel des Dünndarmes. Mittelohren o. B. Ebenso Gelenke. In der linken Niere streifenförmige Abscesse in Rinde und Mark. Histologisch fand sich Katarrh des Dünndarmes und Absceßbildung in Rinde und Mark der linken Niere. Bakteriologisch blieben Abimpfungen von Herzblut sowohl in Bouillon als auf Blutagar steril, dagegen ließen sich allerdings in einer 3. Ab-

Digitized by Google

impfung von Blut, das aus der Carotis entnommen war, in Bouillon neben Staphylokokken auch einzelne Streptokokken nachweisen.

Kaninchen 19 (1900 g) erhielt von 5 verschiedenen Fällen akuter Otitis media purulenta, die wenige Tage bis zu 3 Wochen bestand, bei 8maliger Injektion im ganzen 7 ccm 24 Stunden bebrütete Dextrose-Gehirnbouillon im ganzen 604 Millionen Bakterien. Es handelte sich fast ausschließlich um kurze und lange Streptokokken und um Diplokokken, nur 2mal waren einige Staphylokokken darunter. Klinisch nichts Besonderes. Am 11. Tage Tötung in Narkose. Die Sektion ergab: Am Magen kleines Geschwür und 2 Erosionen in der Nähe des Pylorus. Im rechten Schultergelenk vermehrte trübe Flüssigkeit. Mittelohren o. B. Histologisch nichts Besonderes weiter festzustellen. Bakteriologisch blieben Abstriche von Herzblut, Milz, linker Niere, beiden Schultergelenken steril.

Kaninchen 20 (2000 g) wurde dem gleichen Versuche unterworfen. Es erhielt teilweise von den gleichen Fällen akuter Otitis media, teilweise auch von anderen als K. 19 bei 8maliger Injektion insgesamt 8 ccm 24 Stunden-Bouillon, im ganzen 569,2 Millionen Bakterien, annähernd soviel wie K. 19. Auch hier handelte es sich um Diplokokken und Streptokokken. Einmal waren auch wenige Staphylokokken mit in der Bouillon. Das Tier zeigte bereits 4 Tage nach der 1. Injektion Hinken mit dem rechten Vorderfuß, das sich in den nächsten Tagen verstärkte. Es hinkte dann späterhin auch mit dem linken Vorderfuß. Die Vorderfußgelenke waren geschwollen. Es wurde am 11. Tage in Narkose getötet. Die Sektion ergab: Am Magen in der Nähe des Pylorus einzelne kleine Schleimhautblutungen, an einzelnen Stellen Schwellung der Dünndarmschleimhaut. Im Dickdarm Schleimhaut stark geschwollen mit Blutungen. Im linken Kniegelenk, linken Hüftgelenk und beiden Handgelenken trübe Flüssigkeit. Histologisch sonst nichts Besonderes. Bakteriologisch waren Abimpfungen von Herzblut, Milz, linkem Kniegelenk, beiden Schultergelenken, rechtem Handgelenk und rechtem Ellenbogengelenk steril. Dagegen zeigten die Abimpfungen von linkem Handgelenk, rechtem Fußgelenk, linkem Hüftgelenk und von der linken Niere Diplokokken, Streptokokken und teilweise auch Staphylokokken.

Kaninchen 32 (2350 g) erhielt im ganzen bei 10maliger Injektion 135,8 Millionen Streptokokken, die von 3 verschiedenen Fällen von Mittelohreiterung stammten. Die Bakterien waren zuweilen auch längere Zeit kulturell in Bouillon weitergezüchtet worden. Das Tier wurde außerdem vor und nach jeder Injektion etwa $^1/_4$ Stunde lang auf dem Rücken mit Sollux-Lampe bestrahlt, um zu sehen, ob eine Bakterienansiedelung im hyperämisierten Gebiete stattfand. (Vgl. die Versuche über Lokalisation im 2. Teil der Abhandlung.) Das Tier nahm bis auf 2200 g ab, machte zuletzt einen kranken Eindruck und wurde am 14. Tage in Narkose getötet. Es zeigte Kapselblutung in der linken Niere, Vereiterung von rechtem Ellenbogengelenk, rechtem Schultergelenk, Eiterbildung im Schleimbeutel über dem rechten und linken Fußgelenk, getrübte Flüssigkeit im rechten Handgelenk. Bakteriologisch fanden sich Streptokokken im rechten Kniegelenk, im Eiter beider Fußgelenkschleimbeutel im rechten Schultergelenk, im rechten Handgelenk. Abimpfungen von Herzblut, Liquor, beiden Mittelohren, Milz, Nieren, Galle, Lunge, rechtem Hüftgelenk, linkem Kniegelenk, linkem Schultergelenk, rechtem Ellenbogengelenk und linkem Handgelenk blieben steril. Histologisch bemerkenswert war Nekrose der Muskulatur im Bereich der bestrahlten Stelle am Rücken. Daselbst waren auch große Mengen von Bakterien, sowohl kurzgliedrige Streptokokken, als auch reichlich Staphylokokken bei Gramfärbung festzustellen.

Epikrise: In diesen Versuchen wurden aus Mittelohreiter gezüchtete Bakterien den Kaninchen eingeimpft. Man hätte nach der Lokalisations-

Digitized by Google

theorie von *Rosenow* erwarten müssen, daß hauptsächlich eine Infektion der Mittelohren resultieren würde. Hiervon war bei makroskopischer und bakteriologischer Untersuchung in keinem einzigen Falle etwas festzustellen. K. 10 starb an Sepsis und zeigte Vereiterung des rechten Schultergelenkes, die übrigen Gelenke waren frei. Bakterien wurden nachgewiesen in Milz, beiden Nieren, rechtem Schultergelenk. Außerdem fanden sich Leukocytenanhäufungen im Myokard und pneumonische Herde. K. 14, das in Narkose getötet wurde, zeigte neben geringem positiven Befund im Blute Abscesse in der linken Niere. K. 19 zeigte ein Magengeschwür, Schleimhauterosionen im Magen und getrübte, allerdings nicht bakterienhaltige Flüssigkeit im rechten Schultergelenk bei negativem Blutbefund. K. 20 zeigte gleichfalls bei negativem Blutbefund Blutungen im Magen und in der Dickdarmschleimhaut, positiven bakteriologischen Befund in der linken Niere und teilweise makroskopisch, teilweise erst bakteriologisch positive Gelenkbefunde, so im linken Hand-, rechten Fuß- und linken Hüftgelenk. K. 32 zeigte bei Fehlen von Streptokokken im Blute Eiter in verschiedenen Gelenken und in den Schleimbeuteln der Fußgelenke. Im Eiter waren Streptokokken nachweisbar.

15. Hierher gehört noch Kaninchen 13 (2500 g), das versehentlich zuerst bei 1maliger Injektion 601 Millionen Bakterien (Diplokokken und lange Streptokokken) erhielt aus den Tonsillen einer chronisch rezidivierenden Tonsillitis ohne bisherige Komplikationen bei einem jungen Manne. (Vgl. hierzu K. 11—12 unter Nr. 10.) Es erhielt noch am gleichen Tage und in den nächsten Tagen bei 7maliger Injektion im ganzen außerdem 581 Millionen Bakterien, die aus Mittelohreiter gezüchtet worden waren, die gleichen wie K. 14 (siehe oben), also Diplokokken, kurze und lange Streptokokken, einmal auch vereinzelte grampositive plumpe Stäbchen. Am 4. Tage war bereits Hinken auf dem linken Vorderbein festzustellen. Das Tier starb spontan am 11. Tage. Die Sektion ergab: Schleimhautblutung im Magen und Dünndarm, Abscesse in der linken Niere, Eiter im rechten Schultergelenk. Trübes Sekret im linken Schultergelenk. Mittelohren, Tonsillen ohne Besonderheiten. Histologisch einzelne Blutungen in der Milz, Abscesse in Mark und Rinde der linken Niere. Die histologische Untersuchung der Tonsillen ergab nichts Pathologisches. Bakteriologisch ließen sich nachweisen Staphylokokken und vereinzelte Diplo-Streptokokken in der Milz, in der linken Niere, im rechten Schultergelenk, Dagegen blieben die Abstriche aus linkem Schultergelenk, beiden Mittelohren, ferner von Herzblut steril.

Epikrise: Bei K. 13 wurden Strepto-Diplokokken aus Tonsillen eingespritzt, die von einem Falle chronisch rezidivierender Tonsillitis ohne sekundäre Erkrankungen stammten, ferner Diplo-Streptokokken, die aus Mittelohreiter gezüchtet worden waren. Das Tier starb spontan. Es war an den Tonsillen und in den Mittelohren kein krankhafter Befund zu erheben, auch Abstriche aus den Mittelohren blieben steril. Dagegen fanden sich ähnliche Veränderungen wie bei den Versuchen mit Bakterien von chronischer Tonsillitis mit Sekundärerkrankungen, nämlich Schleimhautblutungen in Magen und Dünndarm, Abscesse

Digitized by Google

in der linken Niere, Vereiterung des rechten Schultergelenkes bei bakteriologisch negativem Blutbefund.

Rosenow schreibt, daß zur Bewahrung der Lokalisationsfähigkeit der Bakterien die von ihm angegebene Dextrose-Gehirnbouillon als Nährstoff verwendet werden muß. Er führt die in bezug auf Lokalisationsfähigkeit negativen Resultate anderer Autoren auf Verwendung ungeeigneter Nährböden zurück. Ich habe einzelne Versuche angestellt, bei denen die Bakterien in unserer gewöhnlichen Bouillon oder auf gewöhnlicher *Schottmüller*scher Blutagarplatte gezüchtet worden waren. So wurden nach Abimpfung von den Tonsillen des gleichen Falles eingespritzt: 1. Bakterien, die in der Rosenow-Bouillon ohne Paraffinzusatz 24 Stunden gewachsen waren, 2. Bakterien, die in der gleichen Bouillon unter Paraffinabschluß sich entwickelt hatten, 3. Bakterien, die 24 Stunden in der üblichen Streptokokkenbouillon gezüchtet worden waren, die auf einen p_H von 7,6 eingestellt ist, ohne Zusatz von Gehirn- und Marmorstückchen. Bei diesen 3 Versuchen wurde jeden Tag frisch von den Tonsillen abgeimpft, und die Bakterien wurden nach 24stündigem Wachstum eingespritzt. 4. Die Bakterien wurden alle 24 Stunden von Streptokokkenbouillon wieder in Streptokokkenbouillon übertragen und nach 24stündigem Wachstum eingespritzt, so daß bei diesem Versuch es sich also um die beim ersten Tonsillenabstrich gewonnenen, weiter fortgezüchteten, keine frisch abgeimpften Bakterien handelte. 5. Wurden gleichfalls auf Blutagarplatte fortgezüchtete Bakterien, die zuerst 24 Stunden in gewöhnlicher Streptokokkenbouillon gewachsen waren, einem Tiere injiziert. Die Blutagarplatte ist auf einen p_H von 7,4—7,5 eingestellt.

Die mit Rosenow-Bouillon behandelten Kaninchen (K. 24, 25) sind ausführlich unter Nr. 7 erwähnt. Die Bakterien stammten von einem Falle von chronisch rezidivierender Tonsillitis mit Nierenbeschwerden (Pyelitis), im Urin Epithelien und Leukocyten.

1. Kaninchen 24 (siehe oben 2450 g) erhielt Dextrose-Gehirnbouillon ohne Paraffinabschluß, und zwar bei einmaliger Injektion 1 ccm = 195,8 Millionen Bakterien (wenig Staphylokokken, reichlich Diplokokken und kurze Streptokokken). Das Tier starb bereits am 2. Tage und zeigte einen Infarkt der rechten Niere und Hämorrhagien der Magenschleimhaut. Ferner histologisch Infarkte der Milz und Nekrosen der Herzmuskulatur. Bakteriologisch positive Befunde befanden sich in den Abstrichen aus rechter und linker Niere und aus dem rechten Hüftgelenk. Herzblut und Milz waren steril.

2. Kaninchen 25 (siehe oben 2300 g) erhielt Dextrose-Gehirnbouillon mit Paraffinüberschichtung, war gleichfalls nach der 1. Injektion sehr krank, erhielt am 3. Tage nochmals eine geringe Dosis und starb am 5. Tage. Es hatte im ganzen 256 Millionen Bakterien (Diplo-Streptokokken, wenig Staphylokokken) erhalten. Die Sektion ergab: Milzinfarkte, Rinden- und Markabscesse in beiden Nieren. Blutungen in der Magenschleimhaut mit kleinen Erosionen, Hämorrhagien in der Dickdarmschleimhaut. Außerdem waren positive bakteriologische Befunde zu erheben in den Abstrichen aus Herzblut, Nieren, Galle, linkem Hüftgelenk, linkem

Digitized by Google

Kniegelenk und rechtem Schultergelenk. Abimpfung aus linkem Schultergelenk blieb steril.

3. Kaninchen 26 (2220 g) erhielt täglich frisch von den Tonsillen abgeimpfte, jedoch in der gewöhnlichen Streptokokkenbouillon 24 Stunden gewachsene Bakterien. Es erhielt in 2maliger Injektion 252 Millionen Bakterien. Die Ausstriche zeigten reichlich lange Streptokokken und wenig Staphylokokken. Die Streptokokken waren jedesmal in dieser Bouillon länger gewachsen als in der sowohl mit Paraffin überschichteten als auch nicht überschichteten Dextrose-Gehirnbouillon, obgleich die Abstriche von den gleichen Tonsillenstellen gemacht worden waren. Auch dieses Tier war bereits nach der 1. Injektion schwer krank und starb am 5. Tage. Die 2 Stunden nach dem Tode vorgenommene Sektion ergab: Feste Auflagerung an einer Aortenklappe, gelbe, derbe Herde in der Herzmuskulatur, Absceßbildung in beiden Nieren, Blutungen und Erosionen am Magen, in der Schleimhaut des Dünndarmes und Dickdarmes ebenfalls Blutungen. Im Dünndarm oberflächliche Ulcera. Im linken Hüft- und Kniegelenk trübe Flüssigkeit, sonst Gelenke o. B., ebenso Tonsillen und Mittelohren. Histologisch erwiesen sich die gelben Herde in der Herzmuskulatur als Nekrosen mit schwachem Leukocytenrand. Bakteriologisch fanden sich Diplo-Streptokokken im Herzblut, in der Milz, in beiden Nieren, in der Gallenblase, im linken Hüftgelenk und im linken Schultergelenk. Dagegen blieben Abstriche aus rechtem Schultergelenk und rechtem Ellenbogengelenk steril.

4. Kaninchen 28 (1800 g) erhielt einmal von den Tonsillen abgeimpfte, dann alle 24 Stunden in die gewöhnliche Streptokokkenbouillon weiter übertragene Streptokokken, und zwar bei 3maliger Injektion im ganzen 255 Millionen Bakterien. Die Ausstriche zeigten etwas mehr Staphylokokken als bei K. 24, 25, 26, ferner Diplokokken und kurze Streptokokken. Das Tier ist am 4. Tage schwer krank, stirbt am 5. Tage. Die 2 Stunden nach dem Tode vorgenommene Sektion ergab: Blutungen im Endokard, derbe gelbe Herde in der Herzmuskulatur, die sich histologisch als Nekrosen erweisen, frische Auflagerungen an der Mitralklappe, Verdickung der Tricuspidalklappe, Abscesse in beiden Nieren, Schleimhautblutungen im Magen, Blutungen und Geschwürsbildungen im Dick- und Dünndarm. In beiden Kniegelenken, im linken Schultergelenk und beiden Ellenbogengelenken trübe fadenziehende Flüssigkeit. Bakteriologisch fanden sich Diplo-, Strepto- und Staphylokokken in beiden Kniegelenken und im rechten Ellenbogengelenk, während die Abstriche aus beiden Schultergelenken und beiden Ellenbogengelenken steril blieben.

5. Kaninchen 27 (2450 g). Erhielt auf Blutagarplatte gewachsene und alle 24 Stunden auf Blutagarplatte weitergezüchtete Bakterien. Es wurde nur einmal von den Tonsillen, und zwar zuerst in gewöhnliche Bouillon abgeimpft, dann erst nach 24 Stunden wurden die Bakterien auf Blutagarplatte übertragen. Das Tier erhielt bei 6maliger Injektion im ganzen 335 Millionen Bakterien. Die Abstriche zeigten Diplokokken, kurze Streptokokken, mit Ausnahme der letzten Impfung auch reichlich Staphylokokken. Das Tier blieb nach diesen Injektionen gesund. Es wurde in Narkose am 8. Tage getötet. Die Sektion ergab: Katarrh des Dünndarmes. Fadenziehendes Sekret in beiden Kniegelenken und beiden Schultergelenken. Sonst nichts Besonderes. Alle angelegten Kulturen von Herzblut, Milz, Nieren, Galle, rechtem Kniegelenk, rechtem Hüftgelenk, beiden Schultergelenken, beiden Ellenbogengelenken blieben steril.

Epikrise: Es war bei diesen Versuchen kein Unterschied festzustellen zwischen den Kaninchen, die mit *Rosenows* Dextrosegehirnbouillon geimpft worden waren (K. 24, 25) und denen, die gewöhnliche

Digitized by Google

Streptokokkenbouillon erhalten hatten (K. 26, 28). Alle Tiere, K. 24 bereits nach der ersten Injektion, starben spontan. K. 24 zeigte hauptsächlich Niereninfarkte, Hämorrhagien der Magenschleimhaut, Milzinfarkte und Nekrosen der Herzmuskulatur. K. 25 gleichfalls Milzinfarkte, Nierenabscesse, Erosionen der Magenschleimhaut, K. 26 Nekrosen der Herzmuskulatur, Auflagerungen an den Aortenklappen, Abscesse in den Nieren, Erosionen am Magen, geringe Gelenkbefunde. Im Gegensatz zu der Rosenow-Bouillon wuchsen zumeist längere Streptokokkenketten in der gewöhnlichen Streptokokkenbouillon. Es war auch kein Unterschied festzustellen, ob wir die jedesmal frisch abgeimpften nur 24 Stunden gewachsenen, oder in Streptokokkenbouillon alle 24 Stunden weiterübertragenen alten Kulturen injizierten. Auch K. 28 ging nach ungefähr der gleichen Bakteriendosis spontan zugrunde und zeigte gegenüber K. 24 und 25 (mit Rosenow-Bouillon gespritzt) weitgehendere, K. 26 (jedesmal mit frischer Tonsillenabimpfung in Streptokokkenbouillon gespritzt) annähernd gleiche Veränderungen. In dieser Versuchsreihe machte nur K. 27, das mit auf Blutagarplatte fortgezüchteten Bakterien gespritzt wurde, eine Ausnahme. Es starb nicht spontan. Die Sektion ergab, mit Ausnahme eines Dünndarmkatarrhs, keine pathologischen Veränderungen. Es ist wohl hieraus zu schließen, daß die Virulenz der Bakterien, die die übrigen Tiere tötete, durch Fortzüchtung auf Blutagarplatte stark eingebüßt hatte.

Es kann bei dieser Versuchsreihe der Einwand gemacht werden, daß zu hohe Dosen den Tieren einverleibt wurden, wodurch eine allgemeine Überschwemmung des Körpers mit Bakterien eintrat, so daß etwaige Unterschiede zwischen Rosenow- und gewöhnlicher Streptokokkenbouillon vermischt wurden. Die Tiere gingen ja alle spontan zugrunde bis auf K. 27, das Bakterien so geringer Virulenz erhalten hatte, daß es bei der Sektion keinen nennenswerten pathologischen Befund zeigte. Es war dieses auch das einzige Tier der Versuchsreihe, das keine Bakterien im Blute aufwies. Trotz positiven bakteriologischen Blutbefundes sind jedoch die bereits makroskopisch feststellbaren Ergebnisse wie Veränderungen an den Herzklappen, Nierenabscesse usw. in den Vordergrund zu stellen und als ein Zeichen dafür anzusehen, daß eine gewisse Disposition einzelner Organe zur Bakterienansiedlung vorhanden war. Es ist denkbar, daß erst sekundär von diesen Eiterherden aus eine Einschwemmung der Bakterien in das Blut stattfand. Es wäre somit ein Unterschied zwischen den Tierexperimenten mit Rosenow-Bouillon und den mit unserer gewöhnlichen Streptokokkenbouillon, sei es, daß alle 24 Stunden frisch von den Tonsillen abgeimpft wurde, sei es, daß die betreffenden Bakterien längere Zeit in Bouillon zur Injektion fortgezüchtet wurden, nicht festzustellen. Ich habe noch

Digitized by Google

über einen weiteren Versuch, in dem Rosenow-Bouillon und gewöhnliche Streptokokkenbouillon injiziert wurde, und bei dem die Kulturen aus dem Blut steril blieben, zu berichten.

Ich habe schon oben unter 10 diese Versuchsreihe ausführlich erwähnt. K. 36, das die Tonsillenabimpfungen in Rosenow-Bouillon erhielt, zeigte nur Entzündung des Dünndarmes und etwas fadenziehende trübe Flüssigkeit im rechten Ellenbogengelenk und linken Fußgelenk ohne positiven bakteriologischen Befund. K. 37, das eine stärkere Dosis der Rosenow-Bouillon als K. 36 erhielt, zeigte Auflagerungen an der Mitralis und Tricuspidalis, Eiter im rechten Kniegelenk, vereiterten Sehnenstrang über dem linken Fuß bei negativem bakteriologischen Blutbefund. Es erhielt K. 38 (1600 g) Tonsillenabimpfungen von den gleichen Fällen in unserer gewöhnlichen Streptokokkenbouillon. Es handelte sich um 2 Fälle von chronischer Tonsillitis mit Gelenkrheumatismus (siehe oben unter 10a und b). Es erhielt K. 38 zuerst von Fall a 319,4 Millionen Bakterien, eine Mittelzahl zwischen K. 36 (162,4 Millionen Bakterien) und K. 37 (487,2 Millionen Bakterien). Im Ausstrich waren reichlich lange Streptokokken, reichlich Diplokokken und wenige Staphylokokken. Das Tier nahm in den nächsten 7 Tagen bis auf 1500 g ab. Erhielt dann von Fall b 352 Millionen Bakterien, während K. 36 184,8, K. 37 369,6 Millionen Bakterien von diesem Falle b erhielten. Die Ausstriche zeigten lediglich kurze Streptokokken. Das Tier nahm auf 1400 g weiterhin ab, machte sonst aber keinen kranken Eindruck und wurde am 11. Tage nach der 1. Injektion getötet. Es fanden sich kleine glashelle Auflagerungen an der Mitralis. Reichlich trübes Sekret im Schleimbeutel über dem rechten Knie und trübe Gelenkflüssigkeit im linken Kniegelenk. Bakteriologisch blieben Kulturen von Liquor, Herzblut, Galle, Lungen, Milz, Leber, Schleimbeutel des rechten Knies, Fußgelenken, Schultergelenk, Ellenbogengelenken, Mittelohren steril. Dagegen ließen sich aus dem trüben Sekret des linken Kniegelenkes Diplokokken, kurze Streptokokken und Staphylokokken kulturell züchten.

Epikrise: Von 2 Fällen von Gelenkrheumatismus wurden Tonsillenabimpfungen in Rosenow-Bouillon und gewöhnlicher Streptokokkenbouillon vorgenommen und 24stündige Kulturen den Kaninchen eingeimpft. K. 36 und K. 37 erhielten Rosenow-Bouillon, K. 38 Streptokokkenbouillon. K. 36 bot keinen besonderen pathologischen Befund (zu geringe Dosis?). K. 37 und K. 38 zeigten keine nennenswerten Unterschiede in den pathologischen Veränderungen, obgleich sie verschiedene Bouillonarten erhielten. Beide Tiere hatten bei negativem bakteriologischen Blutbefund glashelle Auflagerungen an den Herzklappen, Veränderungen in einem Kniegelenk. K. 37 zeigte außerdem noch einen vereiterten Sehnenstrang über dem linken Fuß. Es ist hervorzuheben, daß K. 37, das die Bakterien in Rosenow-Bouillon erhielt, eine etwas größere Dosis bekam als K. 38, dem gewöhnliche Streptokokkenbouillon injiziert wurde. Die Ergebnisse waren annähernd die gleichen. Auf eine besondere Lokalisationsfähigkeit der Bakterien in Rosenow-Bouillon gegenüber denen in gewöhnlicher Streptokokken-Bouillon ließ sich aus dem Ausfall dieser Versuche nicht schließen.

Eine gleiche Versuchsreihe ist oben unter Nr. 8 im Protokoll ausführlich mitgeteilt. Es handelt sich um einen Fall von früherem

Digitized by Google

Gelenkrheumatismus, noch bestehenden rheumatischen Beschwerden und Mitralinsuffizienz bei chronisch rezidivierender Tonsillitis. K. 41 erhielt die Tonsillenabimpfungen in Rosenow-Bouillon, K. 42, K. 43 erhielten Abimpfungen in gewöhnlicher Streptokokkenbouillon, alle 3 Tiere bekamen annähernd die gleiche Menge von Streptokokken zusammen mit vereinzelten Staphylokokken, jedoch K. 41 und K. 42 bei zweimaliger Injektion an verschiedenen Tagen, K. 43 die Gesamtdosis bei einmaliger Injektion. K. 41 (2mal Rosenow-Bouillon) zeigte Hämorrhagien im Dünndarm, makroskopisch und bakteriologisch positive Gelenkbefunde, ferner Bakterien in der rechten Niere bei fehlendem makroskopischen und histologischen Befund. Dabei blieb die Blutkultur steril. K. 42 (2mal Streptokokkenbouillon) zeigte gleichfalls makroskopisch und bakteriologisch positive Befunde an den Gelenken, gleichfalls bei negativer bakteriologischer Blutuntersuchung. K. 43 (die Gesamtdosis in gewöhnlicher Streptokokkenbouillon auf einmal injiziert) hatte positive Gelenkbefunde bei gleichzeitigem Nachweise von einzelnen Streptokokken im Blut. Da Kulturen anderer Organe steril blieben, ist der pathologische Gelenkbefund nicht auf eine allgemeine Überschwemmung des Körpers mit Bakterien zurückzuführen (s. ausführliches Protokoll oben unter 8).

Nach dem Ausfall dieser Versuchsreihen können wir die oben angeführte Ansicht von *Rosenow*, daß zur Feststellung des Lokalisationsvermögens der Bakterien die von ihm angegebenen Bakterien durchaus notwendig wären, nicht bestätigen, auch brauchen wohl nicht immer frisch abgeimpfte, lediglich 24 Stunden alte Kulturen zur Erzeugung dieser pathologischen Veränderungen im Tierkörper eingespritzt zu werden. Man wird natürlich von frisch übertragenen Bakterien am ehesten erwarten können, daß sie noch ihre auf dem vorhergehenden Wirte erworbene Eigenschaft besitzen, was natürlich auch auf ein eventuelles Lokalisationsvermögen zutreffen würde. Wir glauben jedoch nach dem Ausfall der Versuche, daß nicht die den Bakterien innewohnende Lokalisationskraft ausschlaggebend ist für den Ausfall der Experimente, sondern neben der Virulenz der Bakterien vielmehr noch Faktoren, auf die weiter unten noch einzugehen sein wird.

Um einen besseren Überblick über den Ausfall der Tierexperimente zu gewinnen, habe ich im folgenden die Befunde in einer Tabelle zusammengefaßt. Ich habe mich hierbei nach der von *Rosenow* (vgl. The J. of Dent. Res. 1, Nr 3, 217) veröffentlichten Tabelle gerichtet. In der ersten Rubrik bringe ich die Krankheitsfälle, von denen die Bakterien stammten. Es wurde immer von den Tonsillen abgeimpft. Dann kommt die Zahl der betreffenden Krankheitsfälle, dann die Zahl der Tiere, ferner die annähernde Prozentzahl der Versuchstiere, die an den einzelnen Organen pathologische Veränderungen zeigten. Die

Digitized by Google

Digitized by Google

in Klammern gesetzten Zahlen beziehen sich auf die Ergebnisse bei Verwendung gewöhnlicher Streptokokkenbouillon bzw. in einem Falle von Blutagarplatte. Hierzu ist noch zu bemerken, daß ich auch dort mit positiven Befunden in den Organen rechnete, wo lediglich bakteriologisch positive Ergebnisse vorlagen. An der Zunge, den Zähnen, der Haut, der Schilddrüse, dem Periost einzelner Knochen, an der Gallenblase, den Nebennieren, dem Perikard, den Meningen und Gehirn, welche Organe *Rosenow* in seiner Tabelle miterwähnt, konnte ich keine makroskopisch pathologischen Befunde erheben. Ich habe sie deshalb auch aus der Tabelle fortgelassen. Nerven und Rückenmark habe ich nicht untersucht, da auf eine Erkrankung dieser Teile nichts hinwies.

Die Zahl der Versuchstiere ist in einzelnen Rubriken gering. Trotzdem sehen wir doch, wenn wir die ganze Tabelle überblicken, daß sich hohe Zahlen (über 50%) immer bei bestimmten Organen finden. Wie aus der Tabelle leicht zu berechnen ist, haben wir bei den Fällen von Sekundärerkrankungen ohne Herzaffektion im Tierexperiment in 25% (bei im ganzen 8 Tieren) Herzveränderungen feststellen können, bei Sekundärerkrankungen mit Herzaffektion ebenso in 25% der Fälle (bei im ganzen 12 Versuchstieren). Was ferner bestehende Gelenkerkrankungen betrifft, so haben wir bei im ganzen 15 Versuchstieren in nicht ganz 50% der Fälle Gelenkerkrankungen nachweisen können. Bei Fällen von chronischer Tonsillitis mit Nephritis aber ohne Gelenkerkrankung, sogar in 100% bei allerdings nur 5 Versuchstieren. Ferner ließen sich in Fällen mit sekundären Nierenerkrankungen in 80% gleichfalls an den Nieren der Versuchstiere pathologische Befunde erheben, annähernd ebensoviel bei chronischer Tonsillitis mit Sekundärerkrankungen, jedoch ohne Nierenbeteiligung, nämlich in 60% bei im ganzen 5 Versuchstieren.

Bei diesen einzelnen Krankheitsfällen handelt es sich natürlich immer um eine kleine Zahl von Versuchstieren, wobei der Zufall nicht genügend ausgeschlossen werden kann. Stellen wir dagegen die Ergebnisse bei Verwendung von Bakterien, die aus chronisch entzündeten Tonsillen mit Sekundärerkrankungen stammten, denen gegenüber, die wir erhielten bei Verwendung von Bakterien von chronischer Tonsillitis ohne Sekundärerkrankungen oder von Bakterien aus Mittelohreiter, so haben wir hier schon eine größere Zahl von Versuchstieren, die es zuläßt, gewisse Schlüsse zu ziehen. Da finden wir denn, daß die Prozentzahl der Gelenk- und Nierenerkrankungen kaum differiert (s. Zahlen unter dem ersten Doppelstrich der Tabelle). Ebenso sind weitgehende Übereinstimmungen in bezug auf Erkrankungen des Myokards, der Milz und des Magens vorhanden. Wir können keine irgendwie auffälligen Unterschiede zwischen den Fällen chronischer Tonsillitis mit

Digitized by Google

Sekundärerkrankung und denen ohne Sekundärerkrankung bzw. den Fällen akuter Otitis media purulenta konstatieren. Wir müssen somit nach unseren Ergebnissen die Theorie von der elektiven Lokalisationsfähigkeit der aus den chronisch entzündeten Tonsillen gewonnenen Bakterien bei Sekundärerkrankungen wie Gelenkrheumatismus, Nephritis, Herzaffektion ablehnen. Es sind vielmehr besondere Organe, ganz gleich, ob die Bakterien von Fällen chronischer Tonsillitis mit Sekundärerkrankungen oder solchen ohne weitere Organschädigungen oder aus irgendwelchen Eiterherden (wie hier von Otitis media purulenta) stammten, bei Injektion der Mikroorganismen, fast ausschließlich Streptokokken, in die Blutbahn von vornherein zur Ansiedlung der Bakterien disponiert, und zwar stehen an erster Stelle, wie aus der Prozentberechnung unterhalb des zweiten Doppelstriches, die alle Versuche zusammenfaßt, hervorgeht, die Gelenke, dann die Nieren. Die anderen Organe werden dagegen bedeutend seltener befallen. Bestände die Theorie von der Lokalisationsfähigkeit der Bakterien zu Recht, so müßten wir doch besonders häufig Tonsillenerkrankungen und bei den Fällen akuter Otitis media Ohrerkrankungen beobachtet haben. Dieses war jedoch bei keinem einzigen Versuch der Fall.

Mit den Ergebnissen unserer Untersuchungen stimmen weitgehend überein die Tabellen, die *Rosenow* zum Beweise der elektiven Lokalisationsfähigkeit der Bakterien auf S. 216—217 der bereits öfters erwähnten Arbeit in The J. of Dent. Res. 1, Nr 3 veröffentlicht hat. Ziehen wir die beiden Tabellen der odontogenen und tonsillogenen Erkrankungen zusammen, so handelt es sich im ganzen um 156 Tiere. Diese zeigten bei weitem am häufigsten Erkrankungen der Muskeln, der Gelenke, der Nieren, des Myokards, des Endokards. Verhältnismäßig häufig waren auch Nerven und Lungen befallen. Häufig wurden auch Hämorrhagien der Magenschleimhaut beobachtet. Selbst wenn wir die Versuchstiere in Abzug bringen, bei denen Erkrankungen der betreffenden Organe zurückgeführt werden können auf elektive Lokalisation, wenn z. B. die betreffenden Bakterien, die bei den Tieren Gelenkerkrankungen hervorriefen, von einem Falle von Gelenkrheumatismus stammten, so haben wir trotzdem bei Bezugnahme auf die übrigbleibenden Versuchstiere in den Rosenow-Tabellen ein ausgesprochenes Überwiegen der Affektion von Muskeln, Gelenken, Nieren, Herz und Lungen. Das häufige Befallenwerden von Muskeln und Lungen konnten wir in unseren Versuchen nicht feststellen. Vielleicht liegt das aber daran, daß Muskeln und Lungen nur in seltenen Fällen und meistens nur, wenn sie makroskopisch sichtbare Veränderungen zeigten, bakteriologisch untersucht wurden. Es geht aber aus diesen Tabellen zweifellos gleichfalls hervor, daß bestimmte Organe besonders

Digitized by Google

dazu disponiert sind, die Bakterien aus dem Kreislauf aufzufangen, ohne daß es sich deshalb um eine den Bakterien innewohnende Lokalisationsfähigkeit handeln müßte.

II.

Nach den vorhergehenden Untersuchungen und Bemerkungen kann ich mich der Rosenow-Theorie von der Lokalisationsfähigkeit der Bakterien nicht anschließen. Welches sind aber nun die entscheidenden Momente für das Haftenbleiben der Bakterien in den verschiedenen Organen? Die Faktoren die hierbei in Frage kommen, sind so zahlreich, daß man mit Bestimmtheit nie die Folgen einer Bakterieneinschwemmung in das Blut voraussagen kann. Es ist wohl auch anzunehmen, daß alle überhaupt hier in Frage kommenden Momente noch nicht hinreichend bekannt sind.

Man wird zuerst an rein *mechanische* Momente denken. Hierzu ist zuerst die Beschäftigung mit der Anatomie und Physiologie des Kreislaufes, insbesondere des Kapillarkreislaufes notwendig. Die Weite der Capillaren ist sehr verschieden. Es ist mir nicht gelungen, über alle Organe, die uns wegen der häufigen Ansiedlung der Bakterien in ihnen besonders interessieren, Angaben über die Weite der Capillaren in der Literatur zu finden. Nach *Rauber-Kopsch* III., S. 237 gehören zu den weitesten Capillaren diejenigen der Leber, des Knochenmarks, der Zahnpulpa (12—20 μ), zu den engsten die der Retina und der Muskeln (5—6 μ), doch kommen auch etwas größere Capillaren hier vor. Die Weite der Muskelcapillaren wird von *v. Hoesslin*[6] beim Menschen mit 0,0076 mm angegeben. Die Größe der roten Blutkörperchen ist 0,0066—0,0092 mm. Es geht also gerade nur ein rotes Blutkörperchen durch solche Capillaren hindurch, ja es kann sogar der Fall eintreten, daß es in der Capillare stecken bleibt. Immerhin ist nach diesen Maßen anzunehmen, daß einzelne Bakterien die Capillaren glatt passieren können. Dieses würde nur in dem Falle unmöglich sein, wenn es sich um große Konglomerate von Bakterien handelt, die dann embolisch die Capillaren verstopfen können. Denkbar wäre auch, daß durch ein rotes oder weißes steckengebliebenes Blutkörperchen eine Stauung eintritt und hierdurch die Bakterien in ihrem Weitertransport aufgehalten werden. Immerhin wälzen sich die Blutkörperchen, wenn auch langsam, durch diese engen Bahnen hindurch, so daß dann nach Freiwerden der Passage auch die Bakterien weiter mit fortgetragen werden.

Es stellen jedoch die Angaben über die Weite der Capillaren nur Durchschnittswerte dar, weil die Weite derselben in den größten Ausmaßen schwankt. Die kleinsten Blutgefäße sind in ihrer Größe nur bis zu einem gewissen Grade vom Innendruck abhängig. Veränderungen derselben treten vielmehr durch ihre eigene Kontraktionsfähig-

Digitized by Google

keit auf. Die Kontraktion kann soweit gehen, daß das Lumen überhaupt vollständig verschlossen wird. Diese Veränderung in der Weite der Capillaren hat hauptsächlich den Zweck, Organe bei Arbeitsleistung mit mehr Blut versorgen zu können, als bei Ruhe. So fand *Krogh*[7] bei Meerschweinchen beim arbeitenden Muskel eine 11—250mal größere Gesamtoberfläche der Capillaren, als beim ruhenden. Es ist diese Regulierung deshalb durchaus notwendig, weil der Körper nicht so viel Blut besitzt, um das gesamte Capillargefäßsystem bei maximaler Erweiterung völlig ausfüllen zu können.

Was den Blutgehalt der verschiedenen Organe betrifft, so sind auch da genaue Untersuchungen angestellt worden. Ich beziehe mich hier auf eine in *Tigerstedt*, Physiologie des Kreislaufes. Bd. IV, S. 310 angegebene Tabelle, wonach für 100 g Organgewicht folgende Blutmengen im Kubikzentimeter pro Minute errechnet wurden. Obenan stehen Nebennieren mit 700, Thyreoidea mit 591, Nieren mit 151, Gehirn mit 138 ccm. Geringe Werte zeigten Extremitäten: 3 ccm, Skeletmuskel: 13, Magen: 21, Leber: 26, Darm: 31, Milz: 58 ccm. Nach dem Ausfall unserer Versuche scheint jedoch die Blutmenge der betreffenden Organe keinen besonderen Einfluß zu haben auf die Ansiedlung der Bakterien, da in den Organen mit stärkstem Blutgehalt wir nie Bakterienansiedlung (Absceßbildung) feststellen konnten.

Für die Embolie feinster Körperchen sind die Untersuchungen von *Kretz*[8] bedeutsam. Er weist auf die Wichtigkeit der Blutpartialströme hin, die auch von *Benecke*[9] entsprechend gewürdigt werden. „In einem Sammelgefäß, wie z. B. Aorta oder Vena cava, setzt sich der Gesamtstrom zusammen aus einer Summe von Einzelströmen, deren jeder zwar von den übrigen beeinflußt wird, trotzdem aber den Anforderungen des zugehörigen Organs entsprechend seine eigene Richtung, Kraft und Geschwindigkeit besitzt. Embolien verschiedener Art und Größe müssen hiernach von den besonderen Einzelströmen ergriffen und von ihnen den betreffenden Organen, je nach der Kraft des Einzelstromes zugeführt werden." *Kretz* kam nach seinen Experimenten an kleinen Versuchstieren, denen er fein verteiltes Material einspritzte, zu dem Schlusse, „daß dasselbe in den großen venösen Kreislauf eingebracht aus der Jugularis in die obere, aus der Femoralis in die unteren Pulmonalarterienäste ging, und daß an den Embolien dieser kleinen Partikel der Verlauf der Partialströme abzulesen war. Die aus der oberen Hohlvene stammenden Partikel sollen durch die obere Pulmonalarterie in die oberen Lungenvenen und von da in den unteren Aortenkreislauf (Niere) gehen. Bleiben sie dort nicht hängen, so gehen sie durch die untere Hohlvene wieder zum rechten Herzen und von da nunmehr in die unteren Lungenarterienäste. Es wird also das Blut aus oberer und unterer Körperhälfte ausgetauscht." Diesen sehr inter-

Digitized by Google

essanten Ausführungen schließen sich allerdings *Marchand* und *Beitzke*[10] nicht völlig an.

Organe mit weit ausgebuchteten Venen und langsamer Strömung wie Milz, Leber, Knochenmark, auch Lungen, sind nach *Dietrich*[11] besonders befähigt, solche treibende Teilchen abzufangen. Es ist aber außerdem nach ihm die Metastasierung von der Aufnahmefähigkeit der Körperzellen besonders der Uferzellen,, abhängig, so daß nicht allein mechanische Momente dabei in Frage kommen.

Nach diesen anatomischen und physiologischen Bemerkungen wird die metastatische Ansiedlung von Bakterien zuerst einmal abhängig sein von der Größe der Capillaren, die von vornherein in den einzelnen Organen verschiedene Größe haben, dann aber in zeitlich recht verschiedenem Kontraktionszustand je nach Ruhe oder Tätigkeit des Organs sich befinden können. Außerdem aber dürfte der Bau der Capillaren bzw. der Capillarkreislauf einzelner bestimmter Organe von vornherein eine Disposition zur Ansiedlung von Bakterien schaffen. Bei unseren Versuchen standen Erkrankungen von Nieren und Gelenken bei weitem im Vordergrunde.

Was die Häufigkeit des Befallenseins der Nieren betrifft, so ist hier wohl der besondere Capillarkreislauf in den Glomeruli von Wichtigkeit. In diesem Gefäßknäuel sind (*Stoerk*[12]) Ungleichmäßigkeit der Strömung, ja Stasen in manchen Abschnitten anzunehmen. So kann mitunter eine solche Bakterienembolie mit anschließender Entzündung in den Glomeruli beobachtet werden. Zu sog. Ausscheidungsherden im Mark der Niere kommt es dadurch, daß die Bakterien, die von den Glomeruli in die Harnkanälchen ausgeschieden worden sind, sich nunmehr dort festsetzen. Für die Ansiedlung ist meines Erachtens die starke Rückresorption von Wasser in den *Henle*schen Schleifen wichtig, wodurch ein retardierender Einfluß auf den Weitertransport der Bakterien ausgeübt wird. Durch diese Faktoren, Schlingennetz der Glomeruli, Ausscheidung in Harnkanälchen, Rückresorption von Wasser in den *Henle*schen Schleifen der Niere, ist sie wohl besonders für die Aufnahme im Blute kreisender Bakterien disponiert.

Für die häufige Ansiedlung der Bakterien in den Gelenken, die sich auch in unseren Versuchen zeigte, ist wohl die Gelenkflüssigkeit von besonderem Wert, die für die Bakterien einen besonders günstigen Nährboden abgibt. Es ist ja allgemein bekannt, daß Gelenke besonders leicht vereitern können, daß bei aseptischen Gelenkoperationen mit besonders peinlicher Sterilität vorgegangen werden muß. Dasselbe gilt auch von den Sehnenscheiden, in denen sich bekanntlich sehr leicht eine Infektion ausbreiten kann. Es ist somit nicht verwunderlich, daß bei Kreisen von Bakterien im Blute die Gelenke ganz besonders gefährdet sind, und daß es hier leichter als irgendwo anders zur Eiter-

Digitized by Google

bildung kommt. Diese Gelenkmetastasen sind ja ein durchaus gewohntes Bild bei allen bakteriellen Infektionen des Blutkreislaufes. Ich verweise hier auf die Thrombosen von Hirnblutleitern oder der Vena jugularis. Wenn nicht große Thrombenteilchen in den Lungen steckenbleiben, sondern Bakterien in den Kreislauf geschwemmt werden, so sehen wir am allerhäufigsten diese Gelenkmetastasen. Deshalb eine besondere Lokalisationsfähigkeit dieser bisher noch nie mit Gelenken in Berührung gekommenen Bakterien anzunehmen, erscheint nicht berechtigt. Neben der Gelenkflüssigkeit werden auch rein mechanische Momente bei der Ansiedlung der Bakterien mitwirken.

Ich habe im folgenden noch einige Versuche mitzuteilen, die ich zwecks Nachweises unternommen habe, daß bei mechanischer Behinderung des Kreislaufes an irgendeiner Stelle daselbst die Disposition zur Metastasenbildung geschaffen wird. Klinisch beobachten wir ja häufig bei der Pyämie und Bakteriämie metastatische Abscesse in den Glutäalmuskeln oder über dem Kreuzbein. Es ist wohl hier, neben der allgemeinen Schwächung des Körpers und dem Darniederliegen der Körperabwehrkräfte als hauptsächlichster Grund die Behinderung des Kreislaufes in diesen Partien bei dem lange bettlägerigen Kranken anzusehen. Durch diese Verlangsamung des Kreislaufes ist nicht nur den Bakterien die Möglichkeit gegeben, sich leichter aus dem Blutstrom zu lösen, sondern denselben wird zugleich die Ansiedlung erleichtert, denn durch die Verlangsamung des Kreislaufes ist das Gewebe mangelhaft ernährt und in seiner Widerstandsfähigkeit sehr stark herabgesetzt.

Ich habe sowohl durch längeren Druck auf Muskulatur wie durch Stauung einer Extremität versucht, dort eine Disposition für die Bakterienansiedlung zu schaffen. Die Protokolle sind folgende:

Kaninchen 33 (2250 g). Es wurde auf die rechte Schultermuskulatur ein Kork gelegt, der durch einen um den Thorax herumgeführten ziemlich fest angezogenen Gummischlauch fixiert wurde. Das Tier erhielt intravenös bei 4maliger Injektion 45 Millionen Bakterien. Es handelte sich bei den 3 ersten Injektionen um hämolytische Streptokokken, die bei einer Ohroperation gewonnen worden waren, und die bereits seit etwa 3 Wochen durch Überimpfung jeden 2. Tag weiter gezüchtet worden waren. In der injizierten Bouillon bildeten sie lange Ketten. Bei der letzten 4. Injektion wurden hämolytische Streptokokken einer otogenen Meningitis eingespritzt, die seit etwa 1 Woche weiter gezüchtet waren. Das Tier starb am 2. Tage nach der Injektion und wurde etwa 15 Stunden post exitum obduziert. Es fanden sich glasige Auflagerungen an der Mitralis, gelbweiße Flecken in der Herzmuskulatur. In der linken Schultermuskulatur, über der der drückende Gummischlauch gelegen hatte, fanden sich bereits makroskopisch sichtbare kleine Eiteransammlungen, während unter der Druckstelle des Korkes in der rechten Schultermuskulatur ein solcher Befund allerdings nicht zu erheben war. Außerdem fanden sich Hämorrhagien in der Magenschleimhaut und etwas trübes fadenziehendes Sekret im rechten Ellenbogengelenk. Histologisch zeigte die rechte Schultermuskulatur, auf die das Korkstück gedrückt hatte, stellenweise Nekrosen

Digitized by Google

und eine Gramfärbung ergab auch hier Bakterienhaufen in der betreffenden Muskulatur, während die Untersuchung von Muskelstücken anderer Gegenden in bezug auf Bakterienhaufen negativ verlief. Bakteriologisch wurden in Herzblut, Milz, beiden Nieren, rechtem Ellenbogengelenk, ferner im Eiter aus der linken Schultermuskulatur Streptokokken nachgewiesen. Die Abimpfungen von Galle, aus dem linken Hüftgelenk und dem rechten Schultergelenk blieben steril.

Epikrise; Durch festes Fixieren eines Korkstückes auf der rechten Schultermuskulatur mittels eines um den Thorax herumgeführten und fest angezogenen Gummischlauches ließ sich in der rechten Schultermuskulatur eine mikroskopisch nachweisbare Bakterienansammlung hervorrufen. Außerdem fand sich in der linken Schultermuskulatur, wo der fest angezogene Gummischlauch gedrückt hatte, Eiteransammlung. In der übrigen Muskulatur waren Eiterherde nicht nachweisbar. Außerdem fanden sich pathologische Veränderungen am Herzen, Magen und in einzelnen Gelenken. Nebenbei sei erwähnt, daß trotz Verwendung von Streptokokken aus Ohreiter an den Mittelohren des Kaninchens kein krankhafter Befund festzustellen war.

Bei Kaninchen 34 (2300 g) wurde derselbe große Kork auf der rechten Schulter allerdings bedeutend weniger straff als bei K. 33 mittels Gummischlauch fixiert. Außerdem wurde das rechte Hinterbein am Unterschenkel mit schwach angezogenem Gummischlauch gestaut, so daß es anschwoll, jedoch nicht nekrotisch wurde. Das Tier erhielt bei 3maliger Injektion im ganzen 39,2 Millionen Streptokokken, die von einer Operation einige Tage zuvor stammten. Das Tier starb am 3. Tage spontan. Es zeigte starke Schwellung des rechten Hinterbeines. Die Sektion ergab: Feine Auflagerungen an der Mitralis, Hämorrhagien der Magenschleimhaut, Katarrh des unteren Dünndarmabschnittes und Blutungen in der Schleimhaut des Dünndarmes. Sehr weiche Leber. Im rechten Fußgelenk blutig seröse, getrübte Flüssigkeit. Der rechte Fuß ist im ganzen stark ödematös, mit blutig seröser Flüssigkeit durchtränkt. Dagegen zeigt die Muskulatur oberhalb der Stauung nichts Besonderes, ebenso die übrige Muskulatur. Im linken Knie wenig leicht getrübte Flüssigkeit. Die histologische Untersuchung ergab: Schwache Kernfärbung der Leberzellen. Trübe Schwellung der Harnkanälchenepithelien. Die rechte Fußmuskulatur ließ bei Gramfärbung Bakterienhaufen in derselben erkennen, während die Muskulatur des rechten Unterschenkels und des linken Oberschenkels solche Bilder nicht zeigte. Bakteriologisch fanden sich Streptokokken im Herzblut, in der Milz, im Liquor, in beiden Nieren, beiden Hüftgelenken, im rechten Kniegelenk, in beiden Fußgelenken, im linken Schulter- und linken Ellenbogengelenk, ferner in der Muskulatur des rechten Fußes und in der rechten und linken Schultermuskulatur, wo der Kork bzw. der Gummischlauch gedrückt hatte. Abimpfungen von Galle und aus dem linken Kniegelenk blieben steril.

Epikrise; Der nur wenig fest anliegende Kork über dem rechten Schulterblatt bedingte in diesem Falle keine Absceßbildung, wie bei K. 33. Nur kulturell ließen sich Streptokokken in der Schultermuskulatur nachweisen. Das rechte Hinterbein war stark geschwollen. Die Muskulatur unterhalb der Stauungsbinde zeigte im histologischen Präparat Bakterienhaufen, während solche Ansammlungen in anderen Muskeln nicht vorhanden waren. Wenn auch im Blute Streptokokken

Digitized by Google

nachweisbar waren, so ist doch wohl diese massenhafte Ansiedlung von Bakterien in der Muskulatur unterhalb der Stauungsbinde auf letztere zurückzuführen. Auch hier ließen sich mit Mittelohrstreptokokken Veränderungen in den verschiedensten Organen hervorrufen, doch ohne pathologische Veränderungen in den Mittelohren.

Es wurden noch einige Tiere mit Stauung behandelt:

Kaninchen 29 (2130 g), das am linken Hinterbein gestaut wurde. Es erhielt die gleichen Ohrstreptokokken und die gleiche Menge von ihnen wie K. 33 (45 Millionen Bakterien). Das linke Hinterbein war zu stark gestaut worden, so daß es nekrotisch wurde. Das Tier wurde am 4. Tage in Narkose getötet, nachdem es stark abgenommen hatte. Die Sektion ergab: Bis auf Erosionen am Magen, geringen Dünndarmkatarrh nichts Besonderes. Ebenso histologisch kein besonderer Befund. Bakteriologisch waren im Herzblut, in der Milz, in der rechten Niere Streptokokken nachweisbar, ferner massenhaft Streptokokken in Abimpfungen aus dem linken Fußgelenk, also innerhalb der allgemeinen Nekrose des linken Hinterbeines. Dagegen blieben Abimpfungen von rechtem Schultergelenk, Niere, linkem Kniegelenk und Galle steril.

Kaninchen 30 (2600 g) wurde am rechten Hinterbein gestaut. Dasselbe war nach 3 Tagen nekrotisch. Das Tier erhielt zuerst von den gleichen Ohrstreptokokken wie K. 33 und K. 29 im ganzen 70,6 Millionen Bakterien bei 6maliger Injektion. Es wurde nunmehr noch eine Stauungsbinde am linken Vorderbein zwischen Ellenbogen und Schultergelenk locker angelegt, und das Tier erhielt noch eine einmalige Injektion von 16,8 Millionen hämolytischen Streptokokken einer Ohreiterung. Etwa 12 Stunden nach dieser letzten Injektion und Stauung des linken Vorderbeines starb das Tier spontan. Die Sektion zeigte: Auflagerungen an der Mitralis und am Endokard des rechten Ventrikels, Erosionen am Magen, eitriges Sekret im linken Fußgelenk, in beiden Handgelenken, in den Muskelinterstitien des rechten Hinterbeines, unmittelbar oberhalb der Nekrose, Eiter. Histologisch waren in dieser zuletzt erwähnten Muskulatur Eiteransammlungen und Bakterienhaufen nachweisbar, ferner in der Muskulatur des linken Unterarmes, wo gestaut worden war, Nekrosen der Muskulatur und im Grampräparat Bakterienhaufen. Bakteriologisch waren Streptokokkenhaufen nachweisbar im Herzblut, Milz, Nieren, Leber, im linken Fußgelenk, rechten Schultergelenk, rechten Ellenbogengelenk, beiden Handgelenken, ferner in der Muskulatur des linken Unterarmes. Steril blieben Abstriche von Galle, rechtem Kniegelenk, rechter Unterarmmuskulatur, linkem Schultergelenk. Stäbchen und einzelne Diplokokken waren nachweisbar in der Muskulatur des linken Oberschenkels.

Kaninchen 35 (2700 g) wurde gestaut rechts zwischen Knie- und Fußgelenk, ferner rechts zwischen Schulter- und Ellenbogengelenk. Es erhielt im ganzen bei 4maliger intravenöser Injektion 55,2 Millionen Bakterien. Es handelte sich um Streptokokken aus Mittelohreiter. Obgleich nur mäßige Stauung, wird doch der rechte Vorderarm nekrotisch. Das Tier starb am 5. Tage. Es fand sich eitrige Mediastinitis, frische Auflagerungen an der Mitralis, Affektion des rechten Lungenunterlappens, Eiter in beiden Fußgelenken. Sonst Gelenke o. B. Nekrose des rechten Vorderbeines. Histologisch neben trüber Schwellung in den Nieren und Leber, Nekrose, Zerfall und Eiterbildung in der gestauten Muskulatur des rechten Hinterbeines. Die Gramfärbung ergab dort massenhaft Bakterien, besonders in der Abgrenzungszone des nekrotischen Muskels gegen den normalen, während im normalen Muskelgewebe diese Bakterienhaufen sich nicht fanden. Bakteriologisch waren Streptokokken nachweisbar im Eiter des Mediastinums, im Herzblut, Liquor, Milz, Nieren, beiden Fußgelenken, linken Ellenbogengelenk. Steril waren

Digitized by Google

Kulturen von Galle, Mittelohren, linkem Hüftgelenk, rechtem Ellenbogengelenk, rechtem Handgelenk, beiden Schulter- und Kniegelenken.

Kaninchen 31 (2450 g) war Kontrolltier bei den Stauungs- und Druckversuchen, denen K. 29, 30, 33, 34, 35 unterworfen wurden. Es erhielt von den gleichen Ohrstreptokokken bei 10maliger intravenöser Injektion 135,8 Millionen Bakterien. Das Tier wurde nicht krank, nahm nur bis auf 2200 g ab, wurde am 13. Tage in Narkose getötet. Die Sektion ergab: Im rechten und linken Kniegelenk und rechten Schultergelenk anscheinend etwas vermehrte Flüssigkeit, sonst alles o. B. Bakteriologisch waren Kulturen von Liquor, Blut, Galle, Tonsillen, Mittelohren, Milz, Nieren und Gelenken steril.

Epikrise; Es wurden K. 29, 30, 35 an den Extremitäten gestaut. Gegenüber K. 31, das als Kontrolltier die gleichen Bakterien in noch größerer Menge erhielt, ohne irgendwie zu erkranken, gingen diese Tiere, die anfänglich teilweise zu stark gestaut worden waren, so daß die Extremitäten nekrotisch wurden, mit Ausnahme von K. 29 spontan zugrunde. Bei K. 30 fand sich Eiteransammlung in den Muskelinterstitien oberhalb der Stauung des rechten Hinterbeines. Ferner Bakterienhaufen in der Muskulatur des gestauten linken Vorderbeines, während in der Muskulatur des anderen Armes auch kulturell keine Bakterien nachweisbar waren. Auch bei K. 35 war Nekrose und Eiterbildung des gestauten rechten Hinterbeines nachweisbar. Es wurden hier, im Gegensatz zu anderen Muskeln, oberhalb des gestauten Gebietes im histologischen Grampräparat Bakterienhaufen nachgewiesen. Bei K. 29 war infolge zu starker Stauung das linke Hinterbein nekrotisch geworden. Es ließen sich aus dem linken Fußgelenk, daß innerhalb der Nekrose lag, massenhaft Streptokokken züchten, allerdings waren auch im Herzblut Streptokokken nachweisbar.

K. 32, 2350 g (ausführliches Protokoll s. oben unter 14), erhielt 135,8 Millionen Streptokokken, die von 3 verschiedenen Fällen von Mittelohreiterung stammten. Das Tier wurde etwa $^1/_4$ Stunde vor und nach jeder Injektion mit einer Solluxlampe auf den Rücken intensiv bestrahlt, so daß die von Haaren entblößte Haut lederartige Beschaffenheit annahm. Das Tier wurde in Narkose getötet. Die Sektion ergab: Vereiterung mehrerer Gelenke. Histologisch Nekrose der Muskulatur im Bereiche der bestrahlten Zellen am Rücken, wo im Grampräparat massenhaft kurze Streptokokken und Staphylokokken nachweisbar waren. Dabei blieb die Blutkultur steril. Die Ansiedlung der Bakterien an der bestrahlten Stelle ist wohl weniger der Hyperämisierung als der Schädigung der Haut und oberflächlichen Muskulatur infolge zu intensiver Bestrahlung zuzuschreiben. Als Kontrolltier zu diesem Versuch wurde das oben beschriebene K. 31 benutzt.

Aus den mitgeteilten Versuchen geht hervor, daß im geschädigten Gewebe die im Blut kreisenden Bakterien sich besonders leicht ansiedeln und dort zu Eiterherden Veranlassung geben können. Diese

Digitized by Google

Schädigung wurde hervorgerufen durch Druck, Stauung, intensive Bestrahlung. Bei den Druck- und Stauungsversuchen ist auch die mechanische Behinderung des Kreislaufes für die Ansiedlung der Bakterien an den betreffenden Stellen mit verantwortlich zu machen.

Zusammenfassung.

Es wurden bei Fällen chronisch rezidivierender Tonsillitis mit Sekundärerkrankungen zumeist mit Gelenkrheumatismus, Nephritis, seltener Herzaffektion nach der von *Rosenow* angegebenen Methode Tierexperimente angestellt, um zu sehen, ob bei den betreffenden Bakterien von einem Lokalisationsvermögen gesprochen werden kann. Falls den Bakterien eine Fähigkeit, sich in bestimmten Organen anzusiedeln, innewohnen würde, so könnte man aus dem Ausfall der Tierexperimente Schlüsse ziehen, ob bei bestehender chronischer Tonsillitis eine gleichzeitige Nierenentzündung oder sonstige Affektion sekundär durch die Mandelerkrankung bedingt ist.

Es wurde die Art der Injektion späterhin insofern etwas abgeändert, als nicht einmalige große, sondern mehrmalige kleine Dosen von Bakterienbouillon den Kaninchen eingespritzt wurden, wodurch ich den Verhältnissen bei der Entstehung der Sekundärerkrankungen im menschlichen Körper glaubte näher kommen zu können.

Es zeigte sich nun, daß in überwiegender Zahl bei der intravenösen Injektion der Bakterien, fast ausschließlich Streptokokken, die Gelenke und Nieren befallen wurden. Diese Tatsache könnte vorerst, da es sich bei diesen Fällen um chronische Tonsillitis , vorwiegend mit Gelenkrheumatismus oder Nephritis, handelte, im Sinne der Lokalisationstheorie *Rosenows* gedeutet werden.

Es zeigte sich jedoch, daß bei Abimpfung von Fällen chronischer Tonsillitis ohne bisherige Sekundärerkrankungen und bei Injektion von anderen Streptokokken, z. B. aus Ohreiter gezüchteten, ganz die gleichen Häufigkeitsergebnisse in bezug auf Befallenwerden von Gelenken und Nieren erhalten wurden. Dagegen siedelten sich in keinem Falle weder die von den Tonsillen abgeimpften Bakterien in den Tonsillen, noch die aus dem Mittelohreiter gezüchteten Streptokokken in der Bulla der Kaninchen an, was bei Vorhandensein irgendwelcher Lokalisationsfähigkeit wenigstens einige Male hätte erwartet werden können.

Es sind vielmehr andere Faktoren für die Ansiedlung von in die Blutbahn eingebrachten Bakterien verantwortlich zu machen, und zwar: 1. Mechanische: Bakterien oder Bakterienhaufen können bei Kompression und Kontraktion in den Capillaren steckenbleiben, überhaupt leicht überall dort, wo die Weiterbewegung aus irgendwelchen physiologischen oder pathologischen Ursachen sistiert. 2. Kommen in Frage

Digitized by Google

die Ernährungsbedingungen, die die Bakterien in den betreffenden Organen finden, wozu auch 3. die allgemeinen lokalen Abwehrkräfte des Körpers, die auch wiederum wenigstens teilweise von der Zirkulation abhängig sind, gehören. Das häufige Befallensein der Gelenke ist wohl hauptsächlich auf die günstige Nährflüssigkeit, die die Bakterien dort finden, zurückzuführen. Betreffs der Nieren ist der eigentümliche Kreislauf des Blutes in den gewundenen Glomeruli und insbesondere die Rückresorption von Wasser in den Henleschen Schleifen, wodurch die aus dem Blute ausgeschiedenen Bakterien zurückgehalten werden, für die Bakterienansiedlung anzuschuldigen. Durch rein mechanische Beeinflussung (Stauung, Muskelkompression) oder durch intensive Bestrahlung, wobei die Schädigung des Gewebes hauptsächlich oder ausschließlich ursächlich zu beschuldigen ist, konnte Ansiedlung von Bakterien an bestimmten Stellen bewirkt werden.

Ich muß nach dem Ausfall der Versuche und insbesondere der Kontrollversuche die Theorie *Rosenows* von einem den Streptokokken innewohnenden Lokalisationsvermögen ablehnen. Diese Ablehnung bezieht sich natürlich nicht auf die Tatsache, daß von den primären Herden in den Tonsillen oder anderswo andere Organe sekundär erkranken können.

Literatur.

[1] *Precht*, Zur Therapie der sogenannten oralen Sepsis. Ther. Gegenw. **1928**. — [2] *Precht*, Fokale Infektion. Dtsch. med. Wschr. **1927**, Nr 27. — [3] *Rosenow*, Studies on elektive Localization. J. dent. Res. **1**, Nr 3, 205. — [4] *Rosenow*, Iritis and Other Ocular Lesions on Intravenous Injection of Streptococci. J. inf. Dis. **17**, Nr 2. — [5] *Forssner*, Nord. med. Ark. (schwed.) **35**, 1—56; zit. nach *Kantorowicz*, Handwörterbuch der gesamten Zahnheilkunde, S. 679. — [6] *v. Hoesslin*, zit. nach *Tigerstedt*, Physiologie des Kreislaufes **3**, 259 (1922). — [7] *Krogh*, Ebenda S. 264. — [8] *Kretz*, Zbl. Path. **23**, 456. — [9] *Benecke*, Handbuch der allgemeinen Pathologie v. Krehl-Marchand **2** II. — [10] *Marchand-Beitzke*, Zbl. Path. **23**, 456. — [11] *Dietrich*, Grundriß der allgemeinen Pathologie. Leipzig: Hirzel 1927. — [12] *Stoerk*, Handbuch Henke-Lubarsch **6** I, 474.

Digitized by Google

Ein Fall von monoculärer Lähmung aller seitlichen willkürlichen Blickbewegungen, bei Intaktheit der vertikalen Blickbewegungen, mit horizontalem Konvergenz- und Divergenznystagmus im Bereich des für die Willkürbewegungen gelähmten Abducens.

Von

R. Bárány, Upsala.

Mit 1 Textabbildung.

(*Eingegangen am 15. Mai 1930.*)

In der Oktobersitzung der schwedischen otolaryngologischen Gesellschaft 1929 demonstrierte Dr. *V. Nasiell* einen merkwürdigen Fall von Konvergenz-Divergenznystagmus, den ich dank dem Entgegenkommen Dr. *Nasiells* Gelegenheit hatte, auf meiner Klinik mehrere Male eingehend zu untersuchen und über den ich im folgenden berichten möchte. Soviel ich sehen kann, ist in der Literatur ein analoger Fall noch nicht beschrieben. Abgesehen von seinem Raritätswerte aber bietet der Fall theoretisch interessante Erscheinungen, weshalb man mir verzeihen möge, daß ich dem Falle eine so ausführliche Besprechung zuteil werden lasse.

Es handelt sich um ein 6jähriges, intelligentes Mädchen, das 4. eheliche Kind gesunder Eltern. Die 3 übrigen Kinder bieten nach Aussage der Mutter bezüglich des Nervensystems nichts besonderes. Die Geburt erfolgte in einer Anstalt, spontan, im Laufe von 2 Stunden. Schon bei der Geburt sahen die Augen „merkwürdig" aus, sie waren nach Angabe der Mutter nach oben deviiert. Ob Nystagmus bestand, weiß die intelligente, aber ungebildete Mutter nicht anzugeben. Später bestanden unwillkürliche Bewegungen der Augen und auch des Kopfes, doch hat sich der Zustand von der Geburt an ununterbrochen gebessert. Die Untersuchung des Nervensystems (Dr. *Robert Nasiell*) bietet im übrigen nichts abnormes, wenn wir von den in extenso mitzuteilenden Befunden absehen. Die Augenuntersuchung (Dr. *E. Forsmark*) ergibt keine Refraktionsanomalie, die Sehschärfe ist links 0,5, rechts 0,4. Keine Veränderung der Medien und des Augenhintergrundes. Sieht binokulär und stereoskopisch bei Blick gradaus oder etwas nach links. Bei anderen Blickrichtungen keine Doppelbilder trotz der (im folgenden noch näher zu besprechenden) stark variierenden Augenstellungen.

Digitized by Google

Trommelfelle und Gehör sind beiderseits normal. Die Untersuchungsresultate des Vestibularapparats bezüglich Augenbewegungen folgen bei der Besprechung dieser. Es besteht kein spontanes Vorbeizeigen und kein Rhomberg. Nach Rotation treten normale Empfindungen und Reaktionsbewegungen von seiten der Extremitäten und des Körpers auf. Die Reaktionen des Vorbeizeigens und Schwankens bei Spülung links mit kaltem und heißem Wasser sind etwas schwächer als bei Spülung rechts, doch auch rechts schwach. Am schwächsten die Reaktion bei links heiß. (Entsprechend auch die Nystagmusreaktion.)

Die Untersuchung der Augenbewegungen hielt sich an folgende Einteilung.

1. Spontane Erscheinungen (Nystagmus) bei Blick gradaus:
   a) bei offenen Augen,
   b) bei verdecktem rechten Auge,
   c) bei verdecktem linken Auge.
2. Seitliche und Konvergenzbewegungen der Augen:
   a) bei offenen Augen,
   b) bei verdecktem rechten Auge,
   c) bei verdecktem linken Auge.
3. Vertikale Bewegungen der Augen und tertiäre Augenstellungen:
   a) bei offenen Augen,
   b) bei verdecktem rechten Auge,
   c) bei verdecktem linken Auge,
4. Augen- und Kopfstellung beim Lesen und beim Einfädeln einer Nadel.
5. Augenstellung bei Schluß beider Augen.
6. Eisenbahnnystagmus:
   a) bei offenen Augen,
   b) bei verdecktem rechten Auge,
   c) bei verdecktem linken Auge,
   d) Bewegungen des linken Auges bei verdecktem rechten Auge beim Lesen von Buchstaben.
7. Pupillenreaktion auf Licht.
8. Pupillenreaktion auf Konvergenz.
9. Vestibulare Augenbewegungen:
   a) rechts kalt,
   b) links kalt,
   c) rechts heiß,
   d) links heiß,
   e) Rotation bei aufrechter Kopfstellung,
   f) Rotation bei Rückenlage,
   g) Rotation bei Seitenlage,
   h) Gegenrollung bei Kopfneigung.

Digitized by Google

1. a) In der Ruhe bei Blick gradaus stehen die Augen ziemlich genau gradaus gerichtet still, zeigen jedoch unregelmäßige Rucke, wobei beide Augen teils nach auswärts gehen, teils beide nach oben abweichen, teils (selten) beide eine Rotation nach der einen oder anderen Richtung machen. Wird der Blick etwas nach aufwärts gerichtet, so sind die Auswärtsrucke beider Augen häufiger.

b) Bei Verdeckung des rechten Auges zeigt das linke Auge Nystagmus nach rechts von geringer Amplitude. Beide Komponenten der Bewegung sind rasch, die langsame unterscheidet sich nur wenig von der raschen, so daß man bei nicht genauer Betrachtung einen Pendelnystagmus zu sehen glaubt. Das verdeckte rechte Auge zeigt Nystagmus nach *links* mit deutlicher langsamer und rascher Komponente, wechselnd in seiner Intensität. Ob der Wechsel der Intensität am rechten Auge einem Wechsel am linken Auge entspricht, wurde nicht untersucht.

Verdeckt man das linke Auge, so tritt am rechten Auge ein horizontal-rotatorischer Nystagmus nach *rechts* auf, von beträchtlicher Intensität und mit deutlicher langsamer und rascher Komponente, der auch bei Blick nach links deutlich bleibt. Am verdeckten linken Auge besteht währenddessen Nystagmus nach *links*. Eine rotatorische Komponente desselben wurde nicht beobachtet.

2. Wird der Blick bei offenen Augen nach rechts gerichtet, so geht nur das rechte Auge nach *rechts*, das linke geht entsprechend und synchron nach *links*, bis in den linken Augenwinkel und beide Augen zeigen unregelmäßige rasche Rucke nach außen. Soll sie einem Gegenstand nach links folgen, so bewegt sich das rechte Auge nach links bis in den Winkel, das linke geht zunächst bis zur Mittellinie und bleibt dann daselbst stehen. Beide Augen zeigen unregelmäßige rasche Rucke nach innen, das linke jedoch kleinere als das rechte. Verdeckt man das rechte Auge, so stellt sich das linke in die Mitte der Orbita ein und vermag dem vorgehaltenen Finger weder nach links noch nach rechts zu folgen. Es ist in horizontaler Richtung vollkommen unbeweglich. Verdeckt man das linke Auge, so führt das rechte normale Seitenbewegungen aus, die von divergierenden bzw. konvergierenden Seitenbewegungen des verdeckten linken, wie bei offenen Augen begleitet werden.

Zu bemerken ist noch, daß bei Blick nach rechts des rechten Auges, das linke Auge nicht nur nach links sondern auch etwas nach oben abweicht.

3. Beide Augen können nach oben und unten bewegt werden. Bei Blick nach oben bleibt das linke Auge öfters etwas zurück, beide Augen können nur so hoch gehoben werden, daß der obere Rand der mittelweiten Pupille eben den Rand des oberen Lides schneidet. Das linke Auge weicht dabei ein wenig über die Mittellinie nach innen ab. Dabei

Digitized by Google

zeigt das rechte Auge ein wenig Nystagmus nach links, das linke nach rechts. Bei Blick grade nach unten weicht das linke Auge ziemlich stark nach außen ab, die Senkung erfolgt nur soweit, daß der untere Rand der mittelweiten Pupille den Rand des unteren Lides schneidet. Beide Augen zeigen divergierenden Nystagmus. Während das rechte Auge bei Blick von oben nach unten in einer zur Sagittalebene parallelen Ebene sich bewegt, geht das linke Auge von etwas innen oben nach unten außen (Abb. 1). Bei Blick nach links unten, ist das linke Auge ruhig, das rechte hat Nystagmus horizontalis nach links. Bei Blick nach rechts unten des rechten Auges weicht das linke Auge stärker nach außen ab, zeigt Nystagmus nach links, das rechte hat Nystagmus horizontal nach rechts. Bei Blick nach links oben ist das linke Auge ruhig grade oben, das rechte Auge macht Nystagmus nach links. Bei Blick nach rechts oben hat das rechte Auge Nystagmus nach rechts, das linke Auge Nystagmus nach links, weicht etwas mehr nach links oben ab.

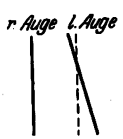

Abb. 1.

Bei verdecktem rechten Auge kann das linke Auge in der oben beschriebenen schrägen Bahn von etwas innen oben nach außen unten gehoben und gesenkt werden. Bei Blick grade nach unten ist der Nystagmus nach rechts am linken Auge ein Minimum, bei Blick nach oben stärker.

Bei Blick nach links unten haben beide Augen den geringsten Nystagmus.

4. Wenn die Kleine einen Gegenstand genau betrachtet, lesen soll, eine Nadel einfädeln, so schaut sie nach links unten, neigt hierbei den Kopf nach links und dreht ihn mit dem Kinn nach aufwärts.

5. Bei kräftigem Augenschluß weichen beide Augen nach oben ab, doch nicht weiter, als sie auch sonst gehoben werden können. Das linke Auge geht dabei auch ein wenig nach innen, wie bei sonstiger Hebung des Blickes grade nach oben.

6. Zur Prüfung des Eisenbahnnystagmus wird eine Rolle vor den offenen Augen gedreht, die mit schwarzen und weißen Streifen beklebt ist. Das rechte Auge zeigt dabei normalen Eisenbahnnystagmus nach rechts und links, jedoch stärkeren nach rechts. Das linke Auge zeigt einen Divergenz- bzw. Konvergenznystagmus, d. h. also bei Nystagmus des rechten Auges nach rechts, einen Nystagmus nach links und umgekehrt. Der Nystagmus sowohl nach rechts als nach links ist am rechten Auge stärker als am linken. Dagegen ist der vertikale Nystagmus an beiden Augen normal auslösbar, der Nystagmus nach oben stärker als der nach unten. Verdeckt man das linke Auge, so ist vom rechten Auge derselbe Nystagmus wie bei offenen Augen auslösbar. Verdeckt man das rechte Auge, so läßt sich vom linken Auge Nystagmus

Digitized by Google

horizontalis inversus nicht auslösen, das Auge bleibt ruhig bzw. zeigt geringen Nystagmus nach rechts, der sich bei Drehung der Rolle nicht verändert. Vertikaler Eisenbahnnystagmus läßt sich vom linken Auge allein in normaler Weise auslösen.

Läßt man die Kleine Buchstaben lesen, was sie sichtlich interessiert und ihren Ehrgeiz weckt, verdeckt das rechte Auge und läßt nur die Verwendung des linken zu, so kann man eine geringe seitliche Bewegung des linken Auges nach außen und bis zur Mitte erziehen, die sonst nicht auslösbar ist.

7. Die Reaktion der Pupillen auf Licht ist normal, auch die konsensuelle Lichtreaktion.

8. Die Pupillenreaktion auf Konvergenz ist nicht sicher auslösbar. Möglicherweise ist eine ganz geringe Verengerung ab und zu wahrnehmbar, aber sorgt man dafür, daß die Pupillen mittelweit sind, so ist eine deutliche Verengerung bei Konvergenz nicht zu sehen. Bei Linkswendung des rechten Auges, wobei ja das linke nach rechts geht, also eine scheinbare Konvergenzbewegung ausführt, fehlt jede Pupillenbewegung an beiden Augen und ebenso bei der Divergenzbewegung der Augen.

9. Was die vestibulären Augenbewegungen betrifft, so stimmen sie mit den optisch ausgelösten größtenteils überein. Löst man vestibulär horizontalen Nystagmus am rechten Auge nach rechts aus, so ist damit am linken Auge horizontaler Nystagmus nach links verbunden und umgekehrt. Am rechten Auge ist der vestibuläre Nystagmus normal, am linken ist er invers. Diese Erscheinung eines inversen vestibulären Nystagmus ist meines Wissens noch nicht beobachtet worden. Der rotatorische und vertikale vestibuläre Nystagmus ist dagegen an beiden Augen normal auslösbar. Der vertikale Nystagmus nach unten ist dabei stärker als der nach oben, jedoch an beiden Augen gleich stark. (Der Eisenbahnnystagmus nach oben ist stärker als der nach unten!)

Der horizontale Nystagmus ist am rechten Auge sowohl nach rechts als nach links stärker als der divergente bzw. konvergente Nystagmus im Bereich des Rectus externus am linken Auge.

Der rotatorische Nystagmus nach rechts ist am rechten Auge stärker, der rotatorische Nystagmus nach links an beiden Augen gleich stark. Rechts kalt und heiß und links kalt ergibt deutliche Reaktion, jedoch keine deutliche rotatorische Komponente, bei Beobachtung mit freiem Auge.

Links heiß ergibt mit freiem Auge keine deutliche Reaktion. Mit dem Gegenrollungsapparat ist jedoch eine deutliche Reaktion am rechten Auge konstatierbar, sowohl Nystagmus horizontalis nach rechts wie rotatorius nach rechts.

Nach doppelseitiger Kaltspülung sind bei etwas rückwärts geneigtem Kopfe einzelne Schläge von vertikalem Nystagmus nach aufwärts sichtbar, neben einem Konvergenznystagmus.

Digitized by Google

Nach doppelseitiger Heißspülung tritt ein Divergenznystagmus auf, kein Nystagmus nach abwärts.

Es scheint also das rechte Labyrinth stärker erregbar zu sein als das linke.

Seitenneigung nach doppelseitiger Kaltspülung gibt kräftigen Nystagmus horizontalis entgegengesetzt der Neigungsrichtung am rechten Auge, nach doppelseitiger Heißspülung ebensolchen in der Neigungsrichtung am rechten Auge natürlich mit entgegengesetzt gerichtetem des linken.

Fassen wir zusammen:

Am linken Auge besteht eine vollständige Lähmung des Rectus internus.

Bei verdecktem rechten Auge ist das linke Auge im Bereich des Abducens willkürlich nicht beweglich, auch kann kein Eisenbahnnystagmus in horizontaler Richtung von ihm allein ausgelöst werden.

Die Horizontalbewegung des linken Auges im Bereich des Abducens sind in Form von Konvergenz bzw. Divergenzbewegungen an die Bewegungen des rechten Auges gebunden, ob diese nur willkürlich oder reflektorisch, optisch oder vestibulär erfolgen. Nur beim Lesen lassen sich vom linken Auge allein auch seitliche Bewegungen auslösen.

Die Konvergenzreaktion der Pupillen ist sehr gering oder fehlt. Die Dürftigkeit bzw. das Fehlen der Konvergenzreaktion der Pupillen waren die Herren Prof. *W. Nordensson* und Prof. *G. Bergmark* so freundlich zu kontrollieren. Das vollständige Fehlen der Konvergenzreaktion ist wegen der prompten Lichtreaktion und eines mäßigen Hippus der Pupille nicht sicher zu konstatieren. Auch der Umstand wirkt störend, daß das Kind an dieser Feststellung natürlich kein Interesse zeigt und die geforderten Augenbewegungen nicht immer mit der wünschenswerten Promptheit ausführt. Dagegen ist die Akkomodation nach dem Zeugnis des Augenarztes intakt.

Die Abweichung des linken Auges nach außen bei Blick grade nach unten beweist eine Schädigung des Rectus inferior links, ebenso die Abweichung des linken Auges nach oben bei Wendung nach links. Als Folge dieser Parese des Rectus inferior läßt sich auch die verminderte Intensität des rotatorischen Nystagmus nach rechts am linken Auge auffassen, dessen vestibuläre Komponente, Rollung nach links, vom Rectus und Obliquus inferior besorgt werden.

Wenn wir nun versuchen, zu einem Verständnis der komplizierten Erscheinungen zu kommen, so können wir zunächst sagen, daß es sich vermutlich um Blutungen während der Geburt gehandelt hat. Es müssen jedoch Blutungen an mindestens 2 Stellen erfolgt sein. Eine Blutung muß in die Gegend des Oculomotorius links, eine 2. in die Gegend des Abducens und vielleicht vestibularis links erfolgt sein.

Digitized by Google

Die erste Blutung zerstörte den Kern des Rectus internus links, und lädierte auch den Rectus inferior links sowie das Zentrum für Konvergenz, die zweite Blutung zerstörte sämtliche Verbindungen zum linken Abducenskern, sowohl vom Cortex, wie vom Vestibularis, ohne jedoch den Kern selbst zu vernichten. Sekundär haben sich dann vom rechten Abducenskern Verbindungen vermutlich durch die Substantia reticularis hindurch zum linken Abducens ausgebildet, so daß nun jede Innervation des Abducens rechts von einer Innervation des linken Abducens begleitet ist, jede Erschlaffung des rechten Abducens von einer Erschlaffung des linken.

Nimmt man diese Hypothese an, so erklären sich alle beobachteten Erscheinungen. Ich glaube nicht, daß die scheinbaren Konvergenzbewegungen hier vom Konvergenzzentrum ausgehen. Denn schon der Blick gradaus des rechten Auges bringt das linke bis in die Mittellinie, der weitere Blick nach links vermehrt die konvergente Stellung des linken nicht. Auch ist nie eine Konvergenzreaktion der Pupille dabei zu sehen, ebensowenig wie etwa eine Pupillenerweiterung bei der Divergenzbewegung. Ein besonderes Divergenzzentrum anzunehmen erübrigt sich. Ob ein solches existiert erscheint ja als sehr fraglich. Auch Hervorrufung einer wirklichen Divergenz durch Prismen beweist nicht seine Existenz. Es könnte sich ja um eine latente Contractur des Rectus internus handeln, die bei durch die Prismen bewirkter vollständigen Erschlaffung der Konvergenz erst hervortritt.

Das supranucleäre Zentrum in der Nähe des linken Abducenskerns, das wir zur Erklärung des vestibulären Nystagmus annehmen müssen, muß intakt geblieben sein, da der Rectus internus rechts seinen normalen Seitenwenderimpuls empfängt.

Ich habe noch eine Reihe anderer Hypothesen zur Erklärung des Befundes geprüft, doch scheint mir keine in so einfacher Weise allen Erscheinungen gerecht zu werden, wie die obige. Das merkwürdigste an dem Falle ist die Ausbildung besonderer Assoziationsbahnen zwischen den beiden Abducenskernen. Jedoch sind ähnliche abnorme Assoziationsbildungen bei den sog. cyclischen Oculomotoriuslähmungen bekannt. Der hier beschriebene Fall stellt ein Gegenstück im Bereich der Abducenskerne dar.

Ein paar Worte ist noch der Erscheinung zu widmen, daß die Kleine bei Leseversuchen, die ihr besonderes Interesse wecken, das linke Auge auch isoliert in horizontaler Richtung bewegen kann, was ihr sonst unmöglich ist.

Diese Bewegungen müssen natürlich von der Calcarina ausgehen. Von hier sind die Bahnen zu den Blickzentren für die Seitenwendung rechts und links intakt. Für gewöhnlich benutzt die Kleine jedoch für diese Innervation nur die optischen Eindrücke des rechten Auges,

Digitized by Google

das eben willkürlich allein beweglich ist. Es liegt jedoch natürlich die Möglichkeit vor, daß sie es erlernt, wenn sie nur das linke Auge benutzt, dem rechten Auge einen Rechtsimpuls zu erteilen, um mit dem linken Auge nach links zu sehen und umgekehrt. Jedenfalls müssen sich dann von den corticalen Vertretungen des linken Auges besondere Assoziationen zu den motorischen Zellen der Calcarina ausbilden, um diese abnormen Innervationen zu bewirken. Es ist etwas Ähnliches, wie wenn man das Operieren im Kehlkopf bei indirekter Beobachtung mit dem Kehlkopfspiegel erlernt. Ein ähnliches, besonderes Erlernen müßte die Kleine ausführen. Ich vermute, daß sie in einiger Zeit so weit geübt werden könnte, daß nun auch vom linken Auge ein normaler oder auch inverser Eisenbahnnystagmus (bei verdecktem rechten) auslösbar sein würde, wobei dann das rechte den umgekehrten Eisenbahnnystagmus zeigen müßte. Ein Verbinden des rechten Auges auf einige Zeit würde sicherlich diese Entwicklung beschleunigen. Wert besitzt sie aber nicht, da beide Augen ungefähr gleiche Sehschärfe haben und das rechte durch seine größere Beweglichkeit ja dem linken überlegen ist.

Digitized by Google

(Aus der Abteilung für Ohren-, Hals- und Nasenkrankheiten am Oktober-Krankenhaus zu Kiew. — Leiter: Priv.-Doz. *M. J. Charschak.*)

Über den Einfluß der allgemeinen Narkose und der lokalen Anästhesie auf den Blutdruck bei operativen oto-laryngologischen Eingriffen[1].

Von

Dr. B. M. Lifschitz.

(*Eingegangen am 5. April 1930.*)

Allgemeine Narkose oder lokale Anästhesie — das ist die Frage, die der Chirurg vor jeder Operation bedenken muß.

In unserer Spezialität ist die lokale Anästhesie von besonderer Bedeutung, da es bei unseren Operationen besonders wichtig ist, wenn Patient nicht bloß sich ruhig verhält, sondern auch aktiv mitwirkt, indem er den sich ansammelnden Speichel und die Blutkoagula ausspuckt, wodurch eine Infektion der Wunde und eine mögliche postoperative Bronchopneumonie verhütet wird.

Das Material unserer Klinik umfaßt 110 Fälle von operativen Eingriffen, die nur einen unbedeutenden Prozentsatz aller während dieser Zeit ($1^1/_2$ Jahre) operierten Fälle ausmachen; es sind hier aber unsere sämtlichen wesentlichsten Operationen vertreten.

Hinsichtlich der Erkrankungen sind es: Chronische Mittelohrentzündung 30, Kehlkopfcarcinom 13, Highmoritis 13, Mastoiditis 12, Ozaena 10, chronische Kehlkopfstenose 10 Fälle, Oesophagostomie 7, Carcinom des Halsabschnittes der Speiseröhre, Dakryocystitis, Laryngostomie je 4, Carcinom der Halsdrüsen 2, Osteofibrosarkom der Nase 1; insgesamt 110 Fälle, davon 57 Männer und 53 Frauen.

An diesem Material wurden folgende Operationen ausgeführt, und zwar unter Lokalanästhesie, allgemeiner Narkose und gemischter Narkose, d. h. in den Fällen, wo mit Lokalanästhesie begonnen wurde, nachher aber infolge des unruhigen Zustandes des Patienten allgemeine Narkose hinzugegeben wurde:

[1] Vortrag, gehalten auf dem III. Allruss. Oto-Laryngologenkongreß, Odessa, den 31. VIII. 1929.

Digitized by Google

Tabelle 1.

Operation	Gesamtzahl der Fälle	Davon unter		
		Lokal-Anästhesie	Narkose	Lokal-Anästhesie und Narkose
Radikale Trepanation	30	10	14	6
Resektion des Kehlkopfes (Ca. laryngis)	13	13	—	—
Highmoritis nach *Caldwell-Luc*	13	13	—	—
Anthrotomie	12	—	12	—
Ozaena nach *Charschak*	10	10	—	—
Laryngostomie	10	10	—	—
Plastik des Halsabschnittes d. Speiseröhre	7	7	—	—
Resektion des Halsabschnittes der Speiseröhre und des Kehlkopfes (Ca. oesophagi)	4	4	—	—
Operation nach *West*	4	4	—	—
Laryngostomplastik	4	4	—	—
Entfernung von carcinomat. Drüsen	2	2	—	—
Osteofibrosarkom der Nase	1	—	1	—
Summa	110	77	27	6

Nach dem Alter geordnet sind es:

Tabelle 2.

Alter	Gesamtzahl der Fälle	Davon unter		
		Lokal-Anästhesie	Narkose	Lokal-Anästhesie und Narkose
Unter 10 Jahren	4	2	1	1
Von 11—20 Jahren	22	13	6	3
„ 21—30 „	37	21	14	2
„ 31—40 „	15	12	3	—
„ 41—50 „	22	20	2	—
„ 51—60 „	7	6	1	—
„ 61—70 „	3	3	—	—
Summa	110	77	27	6

Der Blutdruck wurde mit dem Apparat von Riva-Rocci nach der Schallmethode von *Korotkow* untersucht, d. h. die Art. uln. wurde mit dem Phonendoskop sofort unter dem an die Schulter angebrachten Schlauch des Apparates von Riva-Rocci auscultiert. Gleichzeitig wurde auch Puls und Atmungsfrequenz kontrolliert.

Die Technik der Untersuchung bestand in folgendem:

Vor der Operation wurden im Laufe von einigen Tagen Pulsdruck und Atmung bei den gleichen Verhältnissen nachgeprüft.

Am Tage der Operation wurde der Blutdruck im Krankenzimmer, darauf im Operationssaal vor Beginn der Lokalanästhesie bzw. der Narkose, zu Beginn der Operation, darauf alle 5—10 Minuten untersucht, wobei die einzelnen Momente der Operation angegeben wurden.

Digitized by Google

Im weiteren untersuchten wir den Blutdruck im Laufe von 5—14 Tagen nach der Operation. Die Anästhesie wurde mit $^1/_2$proz. Novocain + Adrenalin ausgeführt. Die Narkose wurde beinahe stets mit Chloroform begonnen, darauf auf Äther übergegangen. Vor der Operation bekamen sämtliche Kranke, außer den Greisen und Kindern, 0,01—0,02 Morphium subcutan.

Die Veränderungen des Blutdruckes können in 3 Phasen eingeteilt werden:

1. Die psychische oder Voroperationsphase.
2. Die Operationsphase, die das Resultat von komplizierten Erscheinungen des Operationstrauma vorstellt.
3. Die Nachoperations- oder Wiederherstellungsphase.

Die erste Phase — die psychische — besteht aus den Befunden, die bei der Messung des Blutdrucks, des Pulses und der Atmung im Krankenzimmer und im Operationssaal vor der Operation, d. h. vor dem ersten Schnitt, gewonnen wurden. Diese Phase hängt ab ausschließlich von dem Angstgefühl des Patienten und seiner Aufregung vor der Operation.

In der Mehrzahl der Fälle ist der maximale Druck zu dieser Zeit beim Patienten um 25—30 mm Hg erhöht. Nur selten ist er stärker erhöht. Der minimale Druck ergab im allgemeinen in allen unseren Fällen unbedeutende Schwankungen und wir werden daher im weiteren bloß von maximalen sprechen.

Auf 110 Fälle war der Blutdruck in dieser Periode in 94, d. h. in 82,4%, erhöht, in 15 Fällen — 16,5% — war er nicht erhöht, von diesen Kranken waren 12 schon einmal operiert worden und wurden jetzt zum zweitenmal operiert, in einem Falle war der Blutdruck geringer als in der Norm. *Andrejew*[1] bezeichnet eine solche Senkung des Blutdruckes in der Voroperationsperiode als eine umgekehrte Reaktion. Sie wird gewöhnlich bei Hypertonikern beobachtet, die an essentieller Hypertonie oder an Nieren-, Herz- oder Gefäßsystemerkrankungen leiden. In unserem Falle handelte es sich um einen alten Mann mit Carcinom des Halsabschnittes der Speiseröhre, Arteriosklerose und veralteter Myokarditis. Nach *Andrejew* ist der Blutdruck während der psychischen Phase in 80% der Fälle erhöht, in 15% nicht erhöht. Nach *Tolstikow*[7] soll der Blutdruck zu dieser Periode in 70% erhöht, in den übrigen Fällen nicht erhöht sein. Dieser Autor betont die interessante Tatsache, daß der Kranke sich um so mehr aufregt, je intelligenter er ist, und daß desto mehr bei ihm der Blutdruck vor der Operation ansteigt.

Wir konnten dieses auch an unserem Material nachweisen. Der Blutdruck steigt besonders am Tage der Operation schon im Krankenzimmer und erreicht seinen Höhepunkt auf dem Operationstisch zu Beginn der Operation, der Anästhesie oder der Narkose.

Digitized by Google

Ein Ansteigen des Blutdruckes infolge der Anästhesie an sich konnten wir bei oberflächlicher Infiltration, z. B. bei plastischen Operationen an der Speiseröhre und am Kehlkopf nicht beobachten.

Bei tiefer Infiltration, die bei größeren chirurgischen Eingriffen, z. B. bei Resektion des Kehlkopfes oder des Halsabschnittes der Speiseröhre erforderlich ist, konnten wir stets ein bedeutendes Ansteigen der Blutdruckkurve — bis 40—50 mm der Quecksilbersäule — feststellen.

Theoretisch wird solches durch die experimentelle Arbeit von *Wiemann*[12] bekräftigt, der nachweist, daß Novocain und Adrenalin, subcutan eingeführt, beinahe gar keinen Einfluß auf den Blutdruck ausüben. Bei tieferer Anästhesie, subfascialer, intramuskulärer, peritonealer oder wenn infolge irgendwelcher technischer Fehler die Nadel in ein Gefäß geraten sollte, steigt der Blutdruck, wobei dieses Ansteigen vom Adrenalin abhängt.

Zu Beginn einer Operation unter Lokalanästhesie ist der Blutdruck besonders hoch, darauf sinkt er allmählich; wenn Patient keine Schmerzen empfindet und sich nach und nach beruhigt, kehrt der Blutdruck allmählich zur Norm zurück. Dieses ist, selbstverständlich, der Fall, wenn die Anästhesie gut ausgeführt wird. Im entgegengesetzten Falle oder bei besonderer Nervosität des Patienten ist er die ganze Zeit unruhig und der Blutdruck verbleibt auf hohen Ziffern. Dieses war bei uns in 6 Fällen von Radikaloperation, wo Patient während der Operation Narkose bekommen mußte.

Von den einzelnen Momenten, die den Blutdruck etwas erhöhen, konnten wir bei Operationen in Lokalanästhesie folgende hervorheben:

1. Bei Trepanation wird der Kranke während der ganzen Zeit, wo am Proc. mastoideus gemeißelt wird, durch die Hammerschläge und die Erschütterungen des Knochens erregt und der Blutdruck steigt um 15—30 mm der Quecksilbersäule.

2. Bei Highmoritis und Ozaena, bei Trepanation der vorderen Wandung der Highmoreschen Höhle, und auch der inneren Wandung bei Ozaena.

3. Bei Ausschabung der Schleimhaut der Highmoreschen Höhle.

4. Bei Ausschabung der Trachealschleimhaut bei Laryngostomie.

Wir wollen nun übergehen zu den Operationen in Allgemeinnarkose. Zu Beginn der Narkose steigt der Blutdruck noch stärker infolge der Erregung des vasomotorischen Zentrums. Bei weiteren Gaben von Narkose, wo die reflektorische Tätigkeit abnimmt, Paralyse des vasomotorischen Zentrums und Schwäche der Herztätigkeit eintritt, sinkt der Blutdruck, und zu Beginn der Operation, d. h. wo der Schlaf mehr oder minder tief ist, sinkt er unter die Norm. In solchem Zustande verbleibt der Blutdruck die ganze Zeit, wenn der Schlaf tief ist; wacht

Digitized by Google

jedoch Patient auf, so steigt der Blutdruck wieder, und fällt wieder, sobald Patient wieder einschläft.

In unseren 6 Fällen, wo die Operation in Lokalanästhesie begonnen und dann in Narkose fortgeführt wurde, fiel der vorher erhöhte Blutdruck — als Patient einschlief und die Reflexe nachließen — unter die Norm und verblieb so bis zum Ende der Operation.

Wir wollen noch schließlich die 3., die Nachoperationsphase, betrachten. Hier ist schon der Unterschied im Blutdruck bei Operationen in Lokalanästhesie und bei allgemeiner Narkose ein kolossaler und die Vorteile der Lokalanästhesie sind ganz auffällig, trotzdem wir bei Lokalanästhesie eine ganze Reihe von größeren und langdauernden operativen Eingriffen ausführten, als z. B. Resektion des Kehlkopfes, des Halsabschnittes der Speiseröhre. Der Blutdruck war in der Mehrzahl der Fälle sofort nach der Operation normal oder kehrte im Laufe von 1—2 Tagen zur Norm zurück, nach allgemeiner Narkose blieb er längere Zeit erhöht.

Auf 77 Operationen unter Lokalanästhesie war der Blutdruck in 52 Fällen schon am 1. Tage nach der Operation normal. In 20 Fällen am 1. Tage etwas unter der Norm, jedoch am 2. bis 3. Tage bereits normal. In 5 Fällen war er am 1. Tage etwas erhöht, jedoch am 2. bis 3. Tage normal.

Ein ganz anderes Bild sehen wir bei allgemeiner Narkose. In sämtlichen 27 Fällen war der Blutdruck in der Regel um 10—25 mm erhöht.

Es fielen bis zur Norm: am 1. Tage 3 Fälle, am 2. 2, am 4. 3, am 5. 3, am 6. 2, am 8. 4, am 9. 1, am 11. 3, am 12. und 14. 2 Fälle.

2 Fälle wurden am 15. Tage mit erhöhtem Blutdruck entlassen.

In 6 Fällen, wo Lokalanästhesie und Narkose angewandt wurde und die Menge des Narkoticums weit geringer war als in den Fällen, wo nur Narkoticum gebraucht wurde, war der Blutdruck nach der Operation normal: am 1. Tage in einem Falle, am 2. Tage 2 Fälle, am 3., 4., 6. Tage je 1 Fall.

Was den Puls und die Atmung betrifft, so entsprechen sie beinahe stets dem Blutdruck. Stieg der Blutdruck, so wurden Puls und Atmung rascher, und umgekehrt.

Schlußfolgerungen.

1. Der Blutdruck ist in der Voroperationsperiode:

a) In der Mehrzahl der Fälle erhöht (82,4%).

b) In einer relativ geringen Zahl der Fälle (16,5%) bleibt er normal.

c) Sehr selten sinkt er (1 Fall).

2. Der Blutdruck steigt gegen Ende der psychischen Phase, d. h. zu Beginn der Narkose oder der Lokalanästhesie gewöhnlich noch mehr.

Digitized by Google

3. Bei Operationen unter Lokalanästhesie steigt der Blutdruck zu Beginn der Anästhesie noch mehr, wobei dieses bei oberflächlicher Anästhesie ausschließlich vom psychischen Faktor abhängt, bei tiefer Infiltration kommt auch noch die Wirkung des Adrenalins hinzu.

4. Bei allgemeiner Narkose steigt der Blutdruck zu Beginn der Narkose, während des Erregungszustandes, wenn Patient aber einschläft, sinkt der Blutdruck unter die Norm und hängt ab davon, wie tief der Schlaf ist.

5. Während der Nachoperationsperiode ist der Blutdruck bei Anwendung der Lokalanästhesie in der Mehrzahl der Fälle schon am 1. Tage nach der Operation normal (67,6%), seltener (26%) etwas unter der Norm, in einzelnen Fällen etwas erhöht, aber hier wie dort kommt er binnen 1—2 Tagen zur Norm zurück.

6. Bei allgemeiner Narkose bleibt der Blutdruck während der Nachoperationsperiode längere Zeit — bis 14 Tage und auch mehr — erhöht.

7. Gemischte Narkose (Lokalanästhesie und allgemeine Narkose) vermindern die Periode des erhöhten Blutdruckes gegenüber der allgemeinen Narkose.

8. Puls- und Atmungsfrequenz steigen und sinken gewöhnlich parallel dem Blutdruck.

Zum Schlusse erlaube ich mir, meinem geschätzten Lehrer Privatdozent *M. J. Charschak* und Prof. *E. G. Tschernichiwsky* für ihre freundliche Unterstützung und Anweisung meinen besten Dank auszusprechen.

Literatur.

[1] *Andrejew*, Vestn. Chir. (russ.) **15**, 102 (1926). — [2] *Lukow*, Russk. Otol. **1926**, Nr 2, 83. — [3] *Rutenberg*, Russk. Otol. **1926**, Nr 5, 363. — [4] *Schaak* u. *Andrejew*, Lakolanästhesie in der Chirurgie. 2. Aufl. 1928 (russ.). — [5] *Tscharnowski*, Über die besten Methoden der Anästhesie bei oto-laryngoskopischen Eingriffen. Inaug.-Diss. 1922. — [6] *Archipow*, Vrač. Gaz. (russ.) **1914**, Nr 6, 241. — [7] *Tolstikow*, Russk. Klin. **1924**, Nr 4, 54. — [8] „Hypertonie", Große med. Enzyklopädie **7**, 129 (1929). — [9] „Hypertonie", Große med. Enzyklopädie **7**, 177—178 (1929). — [10] *Sarnewitsch*, zit. nach *Andrejew*. — [11] *Steidle* u. *Wiemann*, Z. exper. Med. **40** (1924). — [12] *Wiemann*, Zbl. Chir. **1925**, Nr 9.

Digitized by Google

Über cerebrale und septische Komplikationen bei Nebenhöhleneiterung.

(Zu der gleichbetitelten Arbeit von Dr. Schreyer in Bd. 25, H. 2, 1929 d. Z.)

Von
Dr. Halle, Berlin.

(*Eingegangen am 27. Mai 1930.*)

Es ist sehr dankenswert, daß die Hinsbergsche Klinik durch Herrn *Schreyer* ein Material publizieren ließ, das nicht mit besonders schönen Erfolgen glänzen will, sondern die Grenzen unseres bisherigen Könnens und auch offensichtliche Fehler kritisch beleuchtet. Ich selber habe in der Dezembersitzung 1920 der Berl. Laryng. Ges. einen Vortrag über „Unfälle bei Operationen" gehalten, der die Anregung geben sollte, Unfälle und Fehler regelmäßig eingehend darzustellen, ohne daß meine Anregung auf fruchtbaren Boden fiel. Um so mehr begrüße ich diese Darlegungen, die kritisch und streng sachlich das beobachtete Material sichten, und die zu einer Kritik unter Kontrolle der eigenen Krankheitsfälle den Anlaß geben.

Zunächst möchte ich über einen nicht alltäglichen Fall von cerebraler Komplikation bei akuter Nebenhöhleneiterung berichten:

Die jugendliche Gattin eines Kollegen war an heftigem Schnupfen erkrankt. Nach einigen Tagen sehr starke Kopfschmerzen links. Ein Fachkollege stellte am 15. X. 1929 eine eitrige Stirnhöhlenentzündung fest, die er mit heißen Aufschlägen, Kopflichtbädern usw. behandelte. Am 18. X. Schwellung der Weichteile der linken Orbita. Ein Versuch, die linke Stirnhöhle von innen operativ freizulegen mißlingt.

Am 20. X. wurde ich hinzugerufen. Stärkste Stirnkopfschmerzen links, ödematöse Schwellung der Lider, Eiter vorn oben in der linken Nasenseite, die hochgradig verengt ist. In Lokalanästhesie submuköse Septumresektion und typische Freilegung der Stirnhöhle nach meiner Methode von der Nase aus. Operation ungemein erschwert durch ungewöhnlich starke Flächenblutung. Aus der linken Stirnhöhle entleert sich nunmehr ziemlich reichlich Eiter.

Die kranke Schleimhaut wird in der Gegend des Infundibulums vorsichtig entfernt.

Unmittelbar nach der Operation erhebliche subjektive Erleichterung, Schwinden des Kopfschmerzes und — im Verlaufe von etwa $1^1/_2$ Stunden — sichtliches

Digitized by Google

Zurückgehen der Orbitalschwellung. Temperatur danach von 39,2° am nächsten Morgen auf 37,5° gesunken. In den folgenden Tagen Wohlbefinden und geringe Erhöhung der Temperatur.

Am 25. X. erneut starke Orbitalschwellung und 39,5° Temperatur. Patientin wird in meine Klinik transferiert. Es wird ein Orbitalabsceß infolge Infektion von der Stirnhöhle aus bei erschwertem Abfluß des Eiters aus der verengten Nase angenommen, und dieser am 26. X. im Rausch durch Schnitt am medialen Augenwinkel breit geöffnet. Reichliche Eiterung. Kontrolle des Bodens der Stirnhöhle zeigt keine Fistel. Breite Drainage der Orbita nach der Nase durch Fortnahme eines Teiles der Lamina papyracea. Temperatur sinkt alsbald auf 37,7°, steigt am 30. X. noch einmal auf 39,2 und sinkt dann auf 37,0°. Bis zum 3. XI. Temperatur zwischen 37,0 und 38,0°.

Am 5. XI. erneuter Anstieg der Temperatur auf 39,0°. Wieder stärkere Schwellung der Orbitalgegend. Keine erhebliche Eiterung durch den in der Wunde liegenden Drain hindurch. Kontrolle der Absceßhöhle ergibt keinen Grund für die Temperatursteigerung. Am 7. XI. Temperatur 40,5°. In Gegenwart des Gatten breite Freilegung der Orbita durch Stirnhöhlenschnitt bis tief in die Höhle hinein. Kein weiterer Absceß in der Tiefe. Keine Fistel der unteren Stirnhöhlenwand. Nunmehr breite Freilegung der Stirnhöhle nach *Jansen-Ritter* mit meiner Lappenbildung behufs genauester Feststellung der Ursache der dauernden Temperaturen. Stirnhöhle wies nur wenig Eiter und sulzig geschwollene Schleimhaut auf entsprechend der geringen Eiterentleerung bei früheren Spülungen. Also einstweilen anscheinend ein negativer Befund.

Bei sorgfältiger Ablösung der kranken Schleimhaut von der Hinterwand aber sahen wir plötzlich, wie sich durch feinste Spalten Eiter durch die Hinterwand hindurchdrängte. Wir mußten also neben dem Durchbruch der Keime nach der Orbita einen Durchbruch nach den Meningen und einen Extraduralabsceß erwarten. Zu unserem Entsetzen aber sahen wir bei vorsichtigstem Abtragen des Knochens, daß sich hier nicht nur ein Extraduralabsceß unter Druck entleerte, sondern daß die Dura auf annähernd Zweimarkstückgröße nekrotisch war! Und dahinter lag ein Hirnabsceß. Er ging bis auf 6 cm in die Tiefe.

Genaues Absuchen des Abscesses mit Hilfe des Killianspekulums. Er schien abgegrenzt zu sein. Nur in der Tiefe schien er sich nach links ein wenig fortzusetzen. Dorthin ein Streifen Jodoformgaze, in die Hauptabsceßhöhle ein Gummidrain. Intravenöse Urotropininjektionen bis zur Rotfärbung des Urins.

Langsames lytisches Absinken der Temperatur. Nach 8 Tagen, am 13. XI., abends 37,1°. Täglich Verbände, subjektive weitgehende Besserung, so daß Patientin das Bett verlassen wollte. Zwischen 14. bis 20. XI. Temperatur schwankend 37,0—38,5°. Urotropininjektionen wiederholt. Am 20. XI. Anstieg auf 40,4°. Es wird nach links hin ein neuer Absceß freigelegt, der bis fast 9 cm in das Stirnhirn hineinging. Fortnahme des basalen Knochens bis weit in die Orbita hinein und breitestes Freilegen des Abscesses. Absinken der Temperatur bis zum 25. XI. auf 37,0—37,7°. In der Tiefe aber sichtliches Fortschreiten des Abscesses nach links. Am 27. XI. Anstieg auf 40,9°, am 28. XI. 41,6°. Exitus.

Epikrise: Es war bei stark verengter Nase im Anschluß an heftige Erkältung (Grippe?) eine Stirnhöhleneiterung aufgetreten, die sofort erkannt und korrekterweise zu Anfang konservativ behandelt worden war. Eingriff von der Nase aus bei dem ersten Auftreten der Orbitalschwellung zuerst ohne Erfolg, aber doch anfängliche Entlastung. Wegen starker Kopfschmerzen und Schwellung der Orbitalgegend frühzeitige

Digitized by Google

breite Freilegung der Nasenhöhle und der Stirnhöhle durch mich. Nach kurzer auffälliger Besserung erneut Orbitalschwellung und Fieber. Die breite Eröffnung des Orbitalabscesses bringt nur einen scheinbaren Erfolg. Die später notwendige Radikaloperation der Stirnhöhle führt zu dem Extraduralabsceß, zeigt die Nekrose der Dura und den Hirnabsceß.

Eine Läsion der Stirnhöhlenwände war nirgends zu erkennen.

Mußte man angesichts der Orbitalschwellung vielleicht sofort von außen her die Stirnhöhle angreifen, und wäre dadurch mit einiger Wahrscheinlichkeit die schwere Komplikation vermieden worden? Beides muß meines Erachtens verneint werden. Die Orbitalschwellung war genügend erklärt durch den Reiz des unter Druck stehenden Eiters aus der Stirnhöhle, der bei der sehr engen Nase nicht abfließen konnte. Eine, dringend notwendige, Entlastung war spätestens am 8. Krankheitstage durch meine breite Freilegung von innen erreicht worden. Danach erfolgte auch prompt ein Absinken der Temperatur annähernd zur Norm. Ebenso schwanden Schwellung der Weichteile und subjektive Beschwerden.

Auch das erneute Auftreten von Fieber und Orbitalschwellung gab noch keine Indikation zur äußeren Radikaloperation, da kein Symptom auf eine ernste Erkrankung der Stirnhöhle hindeutete. Der Kopfschmerz war fast völlig geschwunden, die Spülung der Stirnhöhle ergab kaum Sekret und die Schwellung konnte durchaus von dem Orbitalabsceß erklärt werden, der durch Infektion durch die makroskopisch intakte Stirnhöhlenwand hindurch erfolgt war. Die Intaktheit der Wand wurde festgestellt, der Absceß breit eröffnet und nach 2 Seiten hin drainiert.

Der Extradural- und der Hirnabsceß wurde am 7. XI., also 3 Wochen nach dem Auftreten der ersten Kopfschmerzen gefunden und etwa 2 Wochen nach der intranasalen Eröffnung der Stirnhöhle. Zu betonen ist die große Nekrose der Dura. Man muß doch wohl annehmen, daß hier sehr früh Infektionskeime nicht nur durch die untere Wand nach der Orbita durchgedrungen sind, sondern auch durch die hintere Wand nach der Dura, die mortifiziert wurde, und nach dem Cerebrum.

Irgendwelche subjektiven oder objektiven Symptome, die auf eine Beteiligung der Hirnhäute oder des Cerebrums hingedeutet hätten, fanden sich bei der Patientin nicht, so daß keine Indikation für eine frühere durchgreifende Operation gegeben war. Sie hätte auch nach Lage der Dinge an dem Ausgang nichts geändert.

Ob das Urotropin hier eine Verlangsamung des Prozesses bewirkt hat, läßt sich schwer sagen. Es könnte allerdings angenommen werden, daß bei der Schwere der Infektion ohne seine Anwendung der Ablauf stürmischer gewesen wäre.

Digitized by Google

Zur Gruppe II der Publikation: Meningitis im Anschluß an Operation einer Nebenhöhleneiterung.

Hier müssen wir auf das sorgfältigste prüfen, ob unsere Methoden den gegebenen anatomischen und klinischen Anforderungen voll Rechnung tragen, oder ob etwa in ihnen selber eine Gefahr für die Entstehung von Komplikationen liegt.

Für die intranasale Operation der Nebenhöhlen haben sich meine Methoden mehr und mehr durchgesetzt und sind auch von *Schreyer* erwähnt worden. Ich habe unsere bisherigen Erfahrungen nochmals nach allen Richtungen hin eingehend und sorgsam geprüft. Anatomisch läßt sich sagen, daß durch die von mir in allen Fällen, wo es sich um eine Verengerung der Nase bei bestehendem Empyem handelt, geforderte präliminare submucöse Septumresektion sich immer ein ausgezeichneter Zugang zu den Nebenhöhlen schaffen läßt. In den seltenen Fällen, wo eine sehr vergrößerte mittlere Muschel, eine Concha bullosa o. dgl. das Operationsfeld verengt, habe ich ihre sagittale Spaltung empfohlen mit Fortnahme des lateralen Teils. Hierdurch wird nicht nur der wichtigste Schutz gegen die Lamina cribrosa erhalten, sondern auch die Endausbreitungen des Olfactorius. Die Fortnahme des vorderen Teils der mittleren Muschel hat sich immer als unnötig erwiesen, falls dieser nicht ebenfalls wegen starker Vergrößerung und Verlegung des Gesichts- und Operationsfeldes in ähnlicher Weise, wie oben beschrieben, verkleinert werden mußte. Das möglichst umfangreiche Abmeißeln des Agger narium nach Bildung des Schleimhautperiostlappens schafft eine ausgezeichnete Übersicht über das ausgeräumte Siebbein und das Infundibulum, gewährt auch oft einen guten Einblick in die Stirnhöhle, zumal wenn die untere Stirnhöhlenwand, nötigenfalls bis zur Haut, abgetragen worden ist.

Die Siebbein- und die Infundibularzellen lassen sich mit großer Sicherheit bis zur Basis cranii ausräumen, der Nervus ethmoidalis anterior immer, der posterior häufig sichtbar machen. Man muß sich daran erinnern, daß das Dach der Siebbeinzellen nicht selten an verschiedenen Stellen seidenpapierdünn ist, besonders kurz hinter der Umbiegungsstelle der hinteren Stirnhöhlenwand in die Basis cranii, so daß man bei operativem Vorgehen in dieser Gegend sehr vorsichtig sein muß. Auch finden sich hier hin und wieder Dehiscenzen von meist etwas ovaler Form, deren Ränder natürlich abgerundet sind, zum Unterschied von etwaigen artifiziell verursachten. Selbstverständlich muß man diese Stellen, in denen die Dura freiliegt und gewöhnlich deutlich pulsiert, sofort mit Sicherheit erkennen. Klinisch hat sich erwiesen, daß durch das Freiliegen der Dura in diesen Dehiscenzen ebensowenig eine Gefahr bedingt wird, wie bei der Mastoidoperation, wenn man nur jedes überflüssige Manipulieren und Sondieren und jede Verletzung der Dura

Digitized by Google

peinlichst vermeidet. Selbstverständlich darf hier auch nicht tamponiert werden.

Für völlig ausgeschlossen halte ich die Möglichkeit, daß *Cohen Kysper*, wie er behauptet, durch eine solche natürliche oder artifizielle Deshiscenz einen langen Durastreifen nach unten gezerrt hat und ihn abtrug, wobei noch der Patient ungefährdet davongekommen sein soll. Der in Frage kommende Durastreifen könnte höchstens eine Breite von 1—1$^1/_2$ cm gehabt haben, und einen solchen Streifen aus der sehr festen Dura überhaupt herauszureißen, halte ich für unmöglich. Mir wenigstens ist es am Kadaver nicht gelungen. Es muß sich in dem Cohen Kysperschen Falle daher wohl um eine festere Siebbeinauskleidung gehandelt haben.

Es ist zu betonen, daß sich die Öffnungen der Lamina cribrosa und die hindurchgehenden Nervenfasern, Gefäß- und Lymphbahnen hin und wieder bis über die Ansatzstelle der mittleren Muschel nach lateral hinaus erstrecken können, so daß scheinbar die mittlere Muschel in diesen Fällen kein unbedingter Schutz ist, auch wenn man es vermeidet, zu sehr nach dem von der Muschel und dem Siebbeindach gebildeten Winkel mit den Instrumenten hinzugehen. Jedenfalls wird Vorsicht an dieser Stelle immer anzuraten sein, zumal wenn man die Mannigfaltigkeit der anatomischen Gestaltung in dieser Gegend berücksichtigt, wie ich sie in meinem Vortrag auf dem Wiener Kongreß gezeigt habe. Praktisch konnte ich in meinen Fällen, in denen sicher auch solche Varianten vorgekommen sind, keine Gefahr daraus erkennen.

Die Gegend des Infundibulums bietet nach sorgsamer Abmeißelung des Agger narium keine erkennbaren anatomisch bedingten Gefahren, ebensowenig der untere Teil der Stirnhöhle, deren hintere Wand selten sehr verdünnt ist.

Auch für die Operation der Keilbeinhöhle sehe ich in der von mir vorgeschlagenen breiten Eröffnung anatomisch keine Bedenken. Der von mir angegebene Schleimhautperiostlappen auf der vorderen und angrenzenden unteren Wand läßt sich unschwer bilden, zumal in vivo, wenn man vom hinteren Septumwinkel aus die Vorderwand der Keilbeinhöhle mit $^1/_2$% Novocainlösung infiltriert und von der vorderen Keilbeinhöhlenwand schon dadurch fast gehoben hat. In der Fortnahme der vorderen Knochenwand der Höhle und eines Teils der unteren liegt keine Gefahr, der am Schlusse der Operation in die Höhle zu schlagende Schleimhautperiostlappen liegt fast von selbst auf der unteren Restwand und wird mit einem kleinen Stückchen Gaze an seiner Stelle gehalten. Nur an der oberen Wand muß man mit Kurettieren vorsichtig sein wegen des möglichen Freiliegens des Nervus opticus.

Läßt sich anatomisch bei den so ausgeführten intranasalen operativen Eingriffen eine Gefahr nicht erkennen, falls man nicht grobe Fehler

Digitized by Google

macht, so muß man für die Operation mit größtem Nachdruck darauf halten, daß die genaueste Kenntnis der hier nicht ganz einfachen und wegen der vielen Varianten klinisch nicht ungefährlichen anatomischen Verhältnisse jedem Operateur gegenwärtig sein muß. Deswegen muß jeder meiner Assistenten oder Teilnehmer an meinen Operationskursen unter erfahrener Leitung am Kadaver die Anatomie studieren und die darauf aufgebaute operative Technik genauestens erlernen und vielfach selber ausführen, ehe er, wiederum unter ständiger geschulter Leitung und Assistenz, sich langsam in die Technik der klinischen Operationen hineinarbeiten darf.

Untersuche ich nun mein klinisches Material der Nebenhöhlenoperationen, so glaube ich, daß es die große Sicherheit der von mir angewandten Methoden einwandsfrei erweist. Ich habe keinen einzigen Fall beobachtet, wo sich die Methode selbst als Ursache eines Unglücksfalles nach der Operation nachweisen ließ, und unter Tausenden von Operationen haben wir eine Mortalität von 1—$1^1/_2$ pro Mille. Gewiß wäre es sehr erwünscht, auch diese Todesfälle zu vermeiden. Aber das ist ja leider bisher noch bei keinem chirurgischen Eingriff gelungen. Unsere Todesfälle sind, bis auf einen von mir veröffentlichten Fall von Infektion der Dura durch ein Lymphgefäß im Siebbeindach, durch Konvexitätsmeningitis verursacht worden.

Auffällig ist mir in der Arbeit von *Schreyer* die häufig wiederkehrende Bemerkung über heftige Blutungen in der Siebbeingegend, die zur kürzeren oder längeren Tamponade zwangen. Das kann meines Erachtens nur dadurch erklärt werden, daß die kranken Zellen nicht gründlich genug entfernt worden sind und daß es aus der kranken Schleimhaut stark blutet, wie es ja auch bei der Kieferhöhle wohlbekannt ist, bis man die kranke Schleimhaut gänzlich entfernt hat. Man muß bei schwerer Erkrankung die kranken Zellen so sorgsam fortnehmen, daß man den klaren Knochen des Siebbeindaches in voller Ausdehnung sieht, daß man immer den Nervus ethmoidalis anterior und oft auch den posterior erkennt, daß man mit voller Sicherheit in das Infundibulum und in vielen Fällen weit in die Stirnhöhle hineinsehen kann. Dann ist mir bisher niemals eine Blutung begegnet, die mich zu einer Tamponade des Siebbeins gezwungen hätte, die ich ebenso wie *Schreyer* für durchaus gefährlich halte, um so mehr, wenn die kranken Siebbeinzellen noch nicht ausgeräumt sind und die Entzündungskeime durch die Operation aufgerührt und gegen die ebenfalls gereizte Knochendecke des Siebbeins gepreßt werden.

Es kommt ganz sicher nicht auf die Größe des Eingriffs an! Ich habe in vielen hunderten von Fällen *in einer Sitzung* alle kranken Nebenhöhlen radikaloperiert und mir noch dazu den Zugang zu den Siebbeinzellen und der Keilbeinhöhle durch eine gleichzeitige vorangehende

Digitized by Google

Septumoperation freigelegt. Den Schluß der Operation bildete immer das Einlegen eines Jodoformgazestreifens von etwa 12 cm Länge und 4—5 cm Breite in die Kieferhöhle, um den eingeschlagenen Schleimhautperiostlappen festzuhalten (das Antrum wird niemals tamponiert!) und ein annähernd gleich großer Streifen wird beiderseits locker an das Septum gelegt. Ein etwa ein Drittel so großer Streifen hält den Schleimhautperiostlappen an der Nasenseitenwand, der für die Stirnhöhlenoperation gebildet wurde. Das ist alles. Vor die Nase kommt ein Salbenlappen, der mit Heftpflaster gehalten wird. Dieser Verband bleibt 1—3 Tage liegen, wird dann entfernt und nicht erneuert. Daß die Vasenolverbände eine schnellere Entfernung der Gazestreifen erlauben und Nachblutungen besser vermeiden, ist ja bekannt.

Wir sehen nach diesen umfangreichen Eingriffen kaum jemals eine nennenswerte Schwellung der Weichteile der Wange oder der Augenlidgegend, und außer der Unbequemlichkeit der durch den Verband erzwungenen Mundatmung haben unsere Kranken keine Beschwerden. Ist durch korrekte Anästhesie der Verlauf der Operation schmerzlos, so wünschen die Patienten zumeist die Fortsetzung und den Abschluß der Operation, wenn man ihnen nach der Operation der einen Seite anheimstellt, die andere Seite später zu operieren.

Unbedingt aber ist es zuzugeben, daß auch ohne Tamponade auf dem Wege der Lymphbahnen eine tödliche Meningitis vorkommt, wie sie auch *Schreyer* gesehen hat, wenn eine einfache endonasale Siebbeinausräumung vorgenommen wurde. Aber ich habe den Eindruck, daß diese unglückliche Komplikation um so seltener sein wird, je vorsichtiger man zwar vorgeht, aber je sorgsamer man die kranken Zellen beseitigt und die kranke Schleimhaut entfernt und endlich, je weniger man tamponiert.

Bei dem Bericht über äußere Stirnhöhlenoperationen war es für mich auffallend, wie oft eine Operation nach *Riedel* für notwendig gehalten wurde, um so mehr, als ich überhaupt noch niemals eine Operation nach *Riedel* in meinen Fällen für nötig befand. Auch die Killiansche Operation habe ich seit langen Jahren nicht mehr ausgeführt, weil ich glaube, daß ihr im allgemeinen die Jansen-Rittersche überlegen ist. Die Fortnahme des größeren Teils der Vorderwand bietet meines Erachtens keinen Vorteil außer etwa bei Osteomyelitis, sondern trägt nur zur Entstellung bei. Die Erhaltung des vorderen Teils der Stirnhöhle ist unbedenklich, wenn man nur für sichere Ableitung des Sekretes sorgt, wie es durch meinen auf den Orbitalinhalt aufgenähten Schleimhautperiostlappen der lateralen Nasenwand geschieht, den man öfters zweckmäßig durch Vergrößerung mit einem Stück der oberen Septumschleimhaut nach dem Vorschlag von *Barany* noch wirksamer machen kann. Man kann die kranke Stirnhöhle auch bei Erhaltung der vorderen

Digitized by Google

Wand gut ausräumen und nötigenfalls alle knöchernen Septa beseitigen, wobei wieder die Fräse unschätzbare Dienste leistet. Ich habe bisher weder bei kleinen, noch bei sehr großen Höhlen eine besondere Schwierigkeit hierfür gesehen. In Fällen von doppelseitiger Stirnhöhleneiterung habe ich, wie wiederholt beschrieben, von der außen operierten Seite aus nach Fortnahme des Septum interfrontale die andere Stirnhöhle immer von hier öffnen, vollständig ausräumen und nach intranasaler Abtragung des Agger die beste Abflußmöglichkeit für das Sekret schaffen können.

Unbedingt notwendig aber ist es, daß der hintere Teil der Stirnhöhle vollständig verödet wird. Da darf nicht der kleinste Winkel im hinteren Teil von dem Stirnhöhlenboden bestehen bleiben, auch die geringste Unregelmäßigkeit des Knochens muß geglättet und die Schleimhaut schier mikroskopisch fortgenommen werden, damit sich nicht später nach Anlegen des Orbitalinhaltes Taschen bilden können, in denen sich der Eiter aus den zurückgelassenen Schleimhautresten ansammeln kann. Haben sich vorn Verwachsungen gebildet, so bilden diese Herde eine große Gefahr, da Keime durch die obere Stirnhöhlenwand hindurch nach dem Cerebrum dringen können. Ich habe selber bei 2 Fällen assistiert, wo ich vergeblich auf die Beseitigung solcher Knochennischen drang und betonte, daß eine noch so sorgfältige Auskratzung nicht genüge. Der Zufall wollte, daß beide Fälle nach einigen Monaten wegen schwerer Kopfschmerzen und Gesichtsschwellung in meine Klinik gebracht wurden. In beiden Fällen mußte ich neben einer neuen Eiterung in der Tiefe einen von dort ausgehenden Hirnabsceß feststellen, dessen Heilung nicht gelang *Es ist viel besser, überhaupt keine externe Operation zu machen, sondern intranasal oder nach Seiffert zu operierren, d. h. die Höhle in toto zu erhalten, als die untere Wand unvollkommen fortzunehmen!* Man riskiert zumindest eine nur unvollständige Heilung. Dem Geübten leistet bei der äußeren Radikaloperation ebenfalls die Fräse unvergleichliche Dienste, da sie leichter und sicherer als Meißel und scharfer Löffel alle Unebenheiten ausgleicht und die kranke Mucosa noch aus den mikroskopischen Knochenlücken fortnimmt.

Ich habe, wie *Uffenorde*, immer sofort genäht im Vertrauen auf die peinlichste Beseitigung aller kranker Zellen und Schleimhäute. Ich habe sogar, wie ich es in der Berl. Laryng. Ges. vortrug, und wie es ausführlicher in der Festschrift für Jansen publiziert werden soll, zur Vermeidung des oft vorübergehenden, nicht selten aber permanent verbleibenden Doppelsehens in der Tiefe durch Periost-Periorbitanähte den Bulbus in der normalen Stellung fixiert und dann in der zweiten Schicht die Haut mit feinsten Nähten kosmetisch genäht. Ich habe allerdings jede Drainage, jeden Tampon vermieden und mich auf die sichere Ableitung des Eiters in die Nase durch die breit aufgenähte Schleimhaut der

Digitized by Google

Nasenseitenwand verlassen. Da ich fast immer zuerst intranasal operiere und von außen nur die Fälle, in denen schon ein- oder mehrmals von außen operiert war, oder die Fälle, bei denen durch einen Durchbruch nach außen oder andere schwere Symptome eine strikte Indikation gegeben war, so darf ich wohl sagen, daß es sich immer um ziemlich komplizierte und schwere Fälle von Stirnhöhleneiterung handelte, die ich extern operiert habe. Ich habe keinen einzigen Fall verloren, bei dem nicht schon vorher eine Meningitis oder ein Hirnabsceß bestanden hat

Ob es sich um besonderes Glück handelt, oder ob die sorgsame Entfernung aller kranker Schleimhaut und Beseitigung aller Winkel und die Vermeidung jeglicher Tamponade in die Stirnhöhle hinein die Ursache dafür ist, das kann ich nicht sagen. Aber ich möchte doch betonen, daß an sich auch in unserer Methodik der externen Stirnhöhlenoperation kein Anlaß zur Entstehung von Komplikationen gegeben ist.

Digitized by Google

Fachnachrichten.

Prof. *Arno Scheibe* in *München* wurde zum Ehrenmitglied der Gesellschaft für Hals-, Nasen- und Ohrenkrankheiten in Leningrad gewählt.

Zum leitenden Arzt der Hals-, Nasen- und Ohrenabteilung an den Städtischen Krankenanstalten *Solingen* wurde Privatdozent Dr. *Kindler*, bisher 1. Assistent der Klinik Zange-Graz, gewählt.

Die folgenden, von dem früheren Direktor der Hals-, Nasen-, Ohrenklinik Halle a. S., Herrn Geh. Med.-Rat Prof. Dr. *Denker*, ausgesetzten Preise werden neu ausgeschrieben:

1. für die beste „Otosklerose-Arbeit" der letzten 5 Jahre 600.— RM.
2. für die beste Arbeit über „die Beteiligung des Sympathicus für die Kehlkopfinnervation" . . . . . 600.— „
3. für die beste Arbeit über die „Physiologie des Hörens" 2000.— „

Die Arbeiten sind bis zum 31. X. 1930 einzureichen an den Schriftführer der Gesellschaft, Prof. Dr. *Wagener*-Göttingen, Universitäts-Hals-, Nasen-, Ohrenklinik.

Am 4. Juni d. J. feierte der außerordentliche Professor an der Universität und leitende Oberarzt der Abteilung für Hals-, Nasen- und Ohrenkranke des Krankenhauses St. Georg in Hamburg, Dr. *Julius Hegener*, seinen 60. Geburtstag. *Hegener* habilitierte sich 1901 als erster Privatdozent Passows in Heidelberg und wurde 1907 dort zum außerordentlichen Professor ernannt. 1910 siedelte er nach Hamburg über. 1918 bekam er die leitende Stelle im Krankenhause St. Georg. Bei Errichtung der Hamburger Universität wurde er zum außerordentlichen Professor in der Medizinischen Fakultät ernannt.

Sir James Dundas-Grant in London, wurde zum Ehrenmitglied der Inter-State Post Graduate Association of North-Amerika ernannt.

Professor *Flatau*, der Leiter des Universitätsambulatorium für Stimm- und Sprachstörungen in Berlin, feierte am 4. Juni seinen 70. Geburtstag.

Der Oberarzt der Univ.- Ohren-, Nasen- und Kehlkopfklinik in Breslau, Professor *Klestadt*, wurde zum Leiter der Ohren-, Nasen- und Kehlkopfabteilung des Krankenhauses Magdeburg-Sudenburg gewählt.

Körner.

Berichtigung.

In der Arbeit *Dobromylski* in Band 26, Heft 1, muß es auf Seite 15, Zeile 12 von unten anstatt gegen 16%, gegen 62½% heißen.

Digitized by Google

(Aus der Otolaryngologischen Abteilung des Krankenhauses der Stadt Wien.)

Über die Entstehung der Spontanfrakturen der Labyrinthkapsel und ihre Bedeutung für die Otosklerose.

Von

Prof. Dr. **Otto Mayer.**

Mit 7 Textabbildungen.

(*Eingegangen am 15. Mai 1930.*)

Daß die Labyrinthkapsel spontan, d. h. ohne besondere äußere Gewalteinwirkung brechen könne, habe ich zuerst bei Pagetscher Erkrankung des Schädels und des Schläfebeines gesehen und beschrieben[1]. Die Erklärung für das Zustandekommen der Frakturen in diesen Fällen von Pagetscher Erkrankung ergab keine Schwierigkeiten, denn es war ohne weiteres zu verstehen, daß die durch den neuen Knochen bis auf eine dünne Spange reduzierte kompakte alte, spröde Labyrinthkapsel den gewaltigen, schon mit bloßem Auge erkennbaren Verschiebungen der Knochen der Schädelbasis nicht standhalten kann und daher einbricht, während das junge, neugebildete Knochengewebe infolge seiner größeren Elastizität standhält.

Viel schwieriger zu erklären ist jedoch die Entstehung derjenigen Frakturen der Labyrinthkapsel, die ohne solche sichtbare Veränderungen der Schädelbasis bei Fällen mit und auch ohne Otoskleroseherde von mir gefunden wurden, bei denen kein Trauma vorausgegangen war. Wie ich mitgeteilt habe[2], sind diese Spontanfrakturen der Labyrinthkapsel an bestimmten Stellen lokalisiert, und zwar findet man *auf senkrechten Schnitten* folgende Typen:

1. Spalten in der Gegend der hinteren Ampulle, und zwar ziehen sie von der lateralen Wand der hinteren Ampulle zum Vorhofsteil der Schnecke oder zur Nische des runden Fensters.

2. Spalten durch das Promontorium, die schräg von der Nische des ovalen Fensters in die Richtung zum lateralen Ansatz der Membran des runden Fensters laufen.

[1] Untersuchungen über die Otosklerose. Wien 1917.

[2] Die Ursache der Knochenneubildung bei der Otosklerose, Acta otolaryng. 1930.

Digitized by Google

3. Spalten, die über dem ovalen Fenster beginnend in dem Knochen zwischen Canalis nervi facialis und Macula cribrosa utriculi nach oben ziehen.

4. Spalten in der Bogengangsregion, die sehr zahlreich sind und namentlich im oberen und hinteren Bogengang sich finden. Sie gehen vom Lumen des Bogenganges aus und verlaufen senkrecht zur Lichtung.

5. Spalten in den knöchernen Zwischenwänden der Schnecke und an der Schneckenbasis im inneren Gehörgang.

Auf horizontalen Schnitten sieht man 1. eine Spalte in der Gegend zwischen hinterer Ampulle und Nische des runden Fensters. Diese Spalte ist schon sehr lange bekannt, *Manasse*[1] und *Nager*[2] haben sie zuerst beschrieben, aber nicht für eine Fraktur gehalten. *Nager* sagt, daß er sie zuerst als durch ein Trauma entstanden aufgefaßt hätte, da sie bei einem Fall von Schädelbasisfraktur gefunden wurde. Da er diese Spalte aber bei einer großen Zahl von Schläfebeinserien sah, die nicht von Fällen von Schädelbasisfrakturen stammten, sei er davon abgekommen. 2. Spalten über dem ovalen Fenster, die quer von der Paukenhöhle in das Vestibulum führen.

Die *histologische Beschaffenheit der Spalten* ist folgendes: Was die Ränder betrifft, so sind dieselben entweder glatt und scharf oder ausgefranst. Die gegenüberliegenden Teile der Spalten passen genau aufeinander, Gefäßkanäle werden glatt durchtrennt. Die Spalten sind mit einem Gewebe ganz oder teilweise ausgefüllt, daß eine faserige Struktur besitzt, wenige Zellen enthält und mit Hämatoxylineosin entweder hellrot oder schwärzlichblau gefärbt ist. In der großen Spalte an der hinteren Ampulle sieht man neben tiefschwarz gefärbtem Fasergewebe, welches wie Borsten aus dem Knochen vorragt, auch noch eine mehr homogene Füllmasse, die hellrot gefärbt ist. Darin befinden sich einzelne Knochentrümmer des alten Knochens.

Nach diesen Befunden können wir folgendes sagen:

1. Die histologische Beschaffenheit der Spalten läßt es nicht zweifelhaft erscheinen, daß es sich um Frakturlinien der Labyrinthkapsel handelt, die mit Callus gefüllt sind.

2. Da die Lage der Spalten eine typische ist, keine größeren Blutungen oder Residuen von solchen getroffen werden, anamnestisch über ein größeres Trauma nicht berichtet wurde und die Spalten außerdem sehr häufig sind, so kann es sich nicht um Frakturen handeln, die durch äußere zufällige Traumen hervorgerufen wurden, sondern um Spontanfrakturen, die entweder infolge bestimmter, auf die Labyrinthkapsel einwirkender Spannungen oder durch geringe sich täglich ereignende physiologische Traumen entstanden sind.

[1] Z. Ohrenheilk. **49** (1905). [2] Z. Ohrenheilk. **54**.

Digitized by Google

Auf Grund des Vorhandenseins dieser Spalten kann man sagen, daß die menschliche Labyrinthkapsel immer oder zeitweise *unter dem Einfluß von mechanischen Beanspruchungen* steht, welchen sie unter besonderen Umständen sich nicht gewachsen zeigt, sondern eine Gefügetrennung, einen *Bruch*, erfährt.

Alle diese Spalten haben bezüglich ihrer Lage folgendes gemeinsam: 1. daß sie alle, mit Ausnahme derjenigen in der Bogengangsregion gelegenen, senkrecht zur Längsachse der Pyramide liegen, 2. daß sie auf die Labyrinthkapsel beschränkt sind, indem sie die Grenze derselben nirgends überschreiten, ja sie finden sich genauer gesagt nur im kompakten inneren Teil der Labyrinthkapsel, jedoch nicht im spongiösen oder pneumatischen Teil, wo ein solcher vorhanden ist[1]. 3. Die Brüche sind in der Regel multipel.

Betrachten wir vergleichsweise die *traumatischen Labyrinthbrüche*, so finden wir zweierlei Arten derselben. Erstens solche, die gleichzeitig mit Basisbrüchen auftreten und wo die Labyrinthfraktur die direkte Fortsetzung eines Basisbruches darstellt und zweitens diejenigen, bei welchen „das Felsenbein durch keine anderweitig in der Schädelbasis verlaufende Bruchlinie getroffen wird". Bei einem großen Teil dieser letzteren wird makroskopisch am Felsenbein keine Fraktur entdeckt, sondern erst bei der mikroskopischen Untersuchung (Splitterbruch, *Ulrich*). Über solche Fälle hat zuerst *Scheibe* berichtet, dann *Manasse*, *Voss*, *Klestadt*, *Hellmann* und *Ulrich*. In den Fällen von *Voss*, *Ulrich* und *Uffenorde* hatten die Fissuren die Grenzen des Labyrinthes nicht überschritten und in den Fällen von *Lange*, *Haardt* und *Uffenorde* war in den Labyrinthhohlräumen trotz durchziehender Fissuren weder Blut noch Residuen davon nachzuweisen. Wie man also sieht, kommen auch traumatische Fissuren der Labyrinthkapsel vor, bei welchen es *nicht* zu Blutungen und Bindegewebsneubildungen kommt, wie das für die Spontanfrakturen typisch ist. Vergleichen wir ferner die Abb. 1 und 6 in der Arbeit *Uffenordes* und die Arbeit *Haardts*, so finden wir eine überraschende Übereinstimmung in der Lage und Form der Fissuren mit den von mir beschriebenen Spontanfrakturen. Nach *Ulrich* sind alle Labyrinthbrüche quer zur Pyramidenachse gerichtet, und zwar sowohl die mit Basisbrüchen einhergehenden, als auch die ohne solche gefundenen; sie stimmen also auch in diesen Punkten überein mit den Spontanfrakturen. Schließlich sind die Labyrinthbrüche stets multipel.

Bezüglich der *Ursache der Labyrinthbrüche* war man früher der Meinung, daß eine direkte Fortleitung der Gewalteinwirkung auf die Pyra-

[1] Außerhalb der Labyrinthkapsel habe ich bisher eine solche Spalte bloß in der hinteren Gehörgangswand in der Gegend des absteigenden Nervus facialis gefunden, also in der Nähe des Verbindungsstückes zwischen Labyrinthkapsel und Schädelbasis.

Digitized by Google

mide stattfinde. *Ruttin* und auch *Ulrich* meinten, daß bei Sturz auf das Hinterhaupt die Ursache der Labyrinthfraktur darin liege, daß das Os occipitale der widerstandsfähigste Knochen der Basis sei und daher, ohne selbst zu brechen, eine große Kraft direkt auf das Felsenbein weiter zu leiten vermöge, um so mehr als kein anderer Knochen mit der Pyramide in so breiter Verbindung stehe, wie dieser. Neben dieser Erklärung gewinnt aber die durch *Faschingbauer* und *Böhler* aufgestellte Hypothese der Einwirkung einer durch das Trauma im Schädelinnern ausgelösten hydrodynamischen Druckwirkung immer mehr an Boden (*Voss*, *Hinsberg*), insbesondere seit der Mitteilung der Fälle *Uffenordes*, bei denen nach einer Streifschußverletzung am Scheitelbein Fissuren im Labyrinth gefunden wurden und eine direkte Fortleitung auszuschließen war. Aber auch diese Hypothese versagt in manchen Fällen, wie z. B. in dem Falle *Uffenordes*, wo der Schuß unterhalb der Pyramide durch den Mund über die Tonsille zur Wirbelsäule ging und sich ebenfalls Fissuren in der Labyrinthkapsel fanden.

Der Mechanismus der Entstehung dieser Frakturen ist ebenfalls noch vollkommen unklar, insbesonders ist es nicht geklärt, weshalb das Labyrinth stets senkrecht zur Pyramidenachse bricht, und zwar sowohl bei den Labyrinthzersplitterungen, als auch bei den Basisbrüchen. Da alle diese Frakturen durch die verschiedensten Gewalteinwirkungen hervorgerufen werden können, und zwar durch Sturz auf die Seite, auf die Stirn oder den Hinterkopf, durch Schüsse durch das Gesicht, durch die Schädelhöhle, oder durch die Regio nuchae, und zwar bei Streifschüssen, Steckschüssen, Prellschüssen usw., so kann man daraus doch nur den Schluß ziehen, daß die Art der Gewalteinwirkung ziemlich gleichgiltig ist, daß vielmehr die Ursache in besonderen statischen Verhältnissen der Labyrinthkapsel gelegen sein muß. Allerdings nimmt *Uffenorde* an, daß sich Fissuren im ganzen Schädel finden dürften, was aber erst bewiesen werden müßte.

Wie oben gezeigt wurde, besteht also eine große Ähnlichkeit der von mir gefundenen Spontanfrakturen mit den traumatischen Brüchen. Es muß aber doch festgestellt werden, daß auch Unterschiede bestehen, welche besonders auffallen, wenn man die Abb. 12 in der Arbeit *Ulrichs*[1] betrachtet, denn dort sieht man nebeneinander eine ganze Menge von Fissuren, während wir bei den Spontanfrakturen nur ganz bestimmte wenige und immer an genau derselben Stelle liegende Spalten finden. Die traumatischen Brüche machen also mehr den Eindruck des regellosen, zufälligen, während die spontanen nach ganz bestimmten Gesetzen zu entstehen scheinen.

Immerhin geht wohl aus der Ähnlichkeit der traumatischen und der spontanen Frakturen hervor, daß die mechanischen Bedingungen bei

[1] Verletzungen des Gehörorgans usw.

Digitized by Google

den spontanen Frakturen dieselben sind wie bei den traumatischen; wahrscheinlich ist, daß bei der Entstehung der Spontanfrakturen die auslösende Kraft eine geringere und vielleicht ganz allmählich wirkende ist, um so mehr als in diesen Fällen auch die Widerstandskraft des Knochengewebes herabgesetzt sein dürfte.

Wenn wir also die mechanischen Bedingungen, unter welchen die Spontanfrakturen entstehen, einer Untersuchung unterziehen wollen, so wird davon auch die Frage der Entstehung der Labyrinthfrakturen überhaupt Nutzen haben.

Wegen der Schwierigkeiten der technischen Seite der Frage und zur Vermeidung eines abwegigen Dilettantismus schien es mir geboten, mich mit einem Fachmann auf dem Gebiete der Statik zu beraten. Herr Prof. Dr. Ing. *Ernst Chwalla* hatte die Güte, die in Betracht kommenden Fragen mit mir durchzusprechen.

Die mir von ihm gegebenen Aufklärungen scheinen mir sehr wertvoll und geeignet, in die Frage der Entstehung der Labyrinthfrakturen einiges Licht zu bringen. Es wird vielleicht am einfachsten sein, wenn ich den Inhalt der Besprechungen, die ich mit Herrn Prof. *Chwalla* hatte, mitteile. Ich ging dabei so vor, daß ich zuerst die anatomischen Verhältnisse erklärte, worauf mir Herr Prof. *Chwalla* die daraus sich ergebenden technischen Schlußfolgerungen erläuterte. Ich begann mit der Darlegung der Histologie der knöchernen Labyrinthkapsel.

I. Die statischen Verhältnisse der Labyrinthkapsel.

Zur Beurteilung der statischen Verhältnisse der Labyrinthkapsel ist die Kenntnis der Art ihres Baues von größter Wichtigkeit. Wie bekannt ist, besteht die Labyrinthkapsel aus 3 Anteilen, und zwar einem mittleren Teil, welcher sich durch enchondrale Verknöcherung aus der knorpeligen Anlage entwickelt, ferner aus einem äußeren Teil, welcher vom äußeren Periost auf die enchondrale Kapsel aufgelagert wird, und endlich einem inneren Teil, die endostale Kapsel, welcher vom Endost des Labyrinthes gebildet wird und wodurch die Unebenheiten der enchondralen Kapsel ausgeglichen werden.

Während im Laufe des Lebens die periostale Kapsel wenigstens in den peripheren Partien einen physiologischen Umbau und damit eine Erneuerung erfährt, bleibt die enchondrale Kapsel und auch die endostale Kapsel das ganze Leben hindurch normalerweise vollkommen unverändert, macht also diesbezüglich vom *Pommer*schen Gesetze eine Ausnahme. Die Folge dieses mangelnden Umbaues ist das Altwerden des Knochens, das sich histologisch kundgibt in einer Obliteration der Gefäßräume und einem Absterben der Osteocyten.

Das Verschwinden der Osteocyten in der alten Labyrinthkapsel hat man früher auf die lange Entkalkung des Knochens bezogen. Daß dies

Digitized by Google

nicht die Ursache ist, ersieht man daraus, daß neugebildete Haverssche Lamellensysteme, die oft in der peripheren Labyrinthkapsel anzutreffen sind, schöne vollsaftige Osteocyten aufweisen.

Die Folge des Altwerdens des Knochens ist eine fortschreitende Sprödigkeit und eine damit verbundene Verminderung der Verformungsfähigkeit infolge der Zunahme der Verkalkung und der Obliteration der Gefäß- und Markräume. Dieses Altern tritt bei der Labyrinthkapsel aber schon sehr früh ein, weil bei ihr auch der sonst durch das Wachstum gegebene Umbau fehlt. Das Bestehenbleiben der Knorpelreste bietet dafür einen sehr geringen Ersatz, denn diese Reste verkalken ebenfalls und scheiden dadurch als ein die Verformungsfähigkeit der Kapsel verbessernder Faktor aus.

Durch diese Verhältnisse unterscheidet sich also die kompakte Labyrinthkapsel von der spongiösen. Diese ist mit jüngeren, elastischen Elementen durchsetzt, in jener fehlen solche Bestandteile. Vom Standpunkt der Statik betrachtet heißt dies, daß die äußere spongiöse Kapsel kleine Verformungen (Verzerrungen) aufnehmen kann, jedoch nicht die innere kompakte Kapsel. Diese wird auf solche auch ganz geringe Verschiebungen hin mit einer Gefügetrennung reagieren.

Eine besondere Verschärfung dieser Beschaffenheit der enchondralen und endostalen Labyrinthkapsel bilden die Veränderungen, welche die peripheren Teile der periostalen Kapsel sehr häufig dadurch erleiden, daß hier eine oft sehr ausgedehnte Porosierung auftritt, so daß die kompakte enchondrale und endostale Kapsel in einem spinnwebenartigen Netz von Knochenbälkchen aufgehängt erscheint; dasselbe wird manchmal durch eine hochgradige Pneumatisation hervorgerufen, welche die Labyrinthkapsel mit weiten lufthaltigen Räumen umgibt.

Durch diese Porosierung oder Pneumatisation der peripheren Teile der Labyrinthkapsel erscheint die kompakte, spröde Kapsel in eine nachgiebigere Masse eingelagert. Etwas Ähnliches findet auch statt bei Pagetscher Erkrankung, wobei die peripheren Teile der Labyrinthkapsel umgebaut und durch einen meist an Kalk ärmeren, also einen elastischeren Knochen ersetzt werden.

Zusammenfassung: Der innere Teil der Labyrinthkapsel zeichnet sich schon im mittleren Lebensalter durch eine besondere Sprödigkeit aus. Sie ist eingebettet in einer Knochenmasse, welche verformungsfähiger ist. Erleidet die ganze Labyrinthkapsel eine Verformung (Verzerrung), so kann der äußere Teil nachgeben, der innere Teil jedoch nicht.

Auf diese Verhältnisse hat bereits *Ulrich* hingewiesen, indem er die Vulnerabilität der Labyrinthkapsel auf ihre besondere Härte und Sprödigkeit zurückführt, während die „weichere Umgebung" eine größere Widerstandsfähigkeit aufweise. Die weiche Spongiosa kehre infolge ihrer Elastizität wieder in die normale Form zurück, während

Digitized by Google

die Bruchgrenze der unelastischen, spröden Labyrinthkapsel zu gleicher Zeit überschritten wurde. Er vergleicht die Labyrinthkapsel mit einer gläsernen Hohlkugel, die in eine solche von Holz eingeschlossen ist. Lasse man auf das ganze eine Gewalt breit auswirken (Fall, Explosion usw.), so würde die Glaskugel in viele Teile zerbrechen, während die Holzschale intakt bliebe.

Außer diesem Momente, daß die spröde Labyrinthkapsel in eine weichere nachgiebige Masse eingebettet liegt, kommen aber vom technischen Standpunkte andere Gründe für die besondere Vulnerabilität der Labyrinthkapsel in Betracht, und zwar erstens der Umstand, daß die Labyrinthkapsel nicht etwa eine regelmäßig geformte, massive Platte oder Kugel ist, sondern daß sie ein sehr kompliziert gebautes hohles Gebilde ist, das Löcher und Bogen enthält. Dies erscheint deshalb von großer Bedeutung, weil die Spontanfrakturen hauptsächlich in der Umgebung der Fenster und der Bogengänge sich befinden.

Herr Prof. *Chwalla* sagte mir darüber folgendes: „Das durch Alterung verkalkte Knochenmaterial der Labyrinthkapsel kann hinsichtlich des Materialcharakters etwa mit dem Porzellan verglichen werden, das bei Zugbeanspruchung nur eine Bruchfestigkeit von 2,0—4,5 kg pro Quadratmillimeter besitzt, hingegen bei Druckinanspruchnahme erst bei 40 bis 70 kg/qmm bricht [bezüglich der angegebenen Ziffern vgl. Handbuch der Physik 4 (1928)], somit auf Zug bloß 5% von *dem* aushält, was es auf Druck trägt. Diese relativ so ungemein *tiefliegende Zugfestigkeit* hat dann in Verbindung mit der Eigenschaft der statischen und dynamischen „*Sprödigkeit*" (das ist die Eigenschaft, bei einer 1maligen bzw. dauernd wiederholten Überanstrengung des Materials *ohne wesentliche* bleibende *Formänderung* mit einem *Bruch* zu reagieren, also nicht „streckbar" zu sein) zur Folge, daß das zarte Knochengebilde schon unter äußerst geringfügigen Einwirkungen (Belastungen, Lageänderungen, Schwindungserscheinungen) an allen jenen Stellen, wo eine übermäßige Zugspannung auftritt, aufreißt. Mit Beziehung auf das vorliegende Problem ergeben sich als Orte *besonders großer* Zugspannungsanhäufung:

1. Die Ränder der Löcher in platten- und schalenartigen Gebilden bei ein- oder allseitiger Zugbelastung oder auch bei einseitiger Druckbelastung und ferner

2. die inneren Reibungsflächen von relativ stark gekrümmten Bogen und Ringen bei Einwirkungen die eine Krümmungsverminderung anstreben.

Beide Fälle sind nicht nur experimentell behandelt worden, sondern auch im Rahmen der strengen Elastizitätstheorie berechnet worden[1].

[1] Von der zahlreichen Literatur vergleiche etwa: *Preuss*, Versuche über die Spannungsverteilung in gelochten Zugstäben. Forschungshefte des Vereins Deutscher Ingenieure H. 126. — *Th. Wyss*, Die Kraftfelder in festen elastischen Körpern. Taf. 12 u. 13. Berlin 1926. — *Bach-Baumann*, Elastizität und Festigkeit. Berlin 1924. — *Timoshenko-Lessels*, Festigkeitslehre. Berlin 1928.

Digitized by Google

Zu 1. ist folgendes zu bemerken: Denkt man sich etwa ein Plattenstück von der Dicke 1mm und der Breite 12 mm, das in seiner Mitte ein Loch von 4 mm Durchmesser aufweist, mit einer Kraft von 12 kg gezogen (Abb. 1a), so würde in dem durch das Loch am meisten geschwächten Querschnitt „b—b" die durchschnittliche Zugspannung offenbar (12 kg dividiert durch 8 qmm ist gleich) $1^1/_2$ kg pro Quadratmillimeter betragen. In Wirklichkeit verteilt sich die Spannung aber nicht gleichmäßig, sondern im Wesen so wie in Abb. 1b dargestellt wurde; die äußeren Materialfasern des Plattenstückes erhalten beispielsweise nur etwa 0,9 kg-qmm, dafür aber steigt dann in der Nähe des Lochrandes die Zugspannung ungemein stark, an und erreicht am Lochrand beispielsweise den Wert 3,2 kg/qmm. Wenn also das Plattenstück aus einem spröden Material besteht, dessen Zugfestigkeit kleiner ist als diese 3,2 kg/qmm, dann würde unter der gegebenen Belastung von nur 12 kg *am Lochrand ein Riß* entstehen!

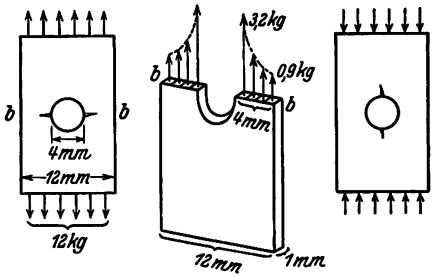

Abb. 1a. Abb. 1b. Abb. 1c.

Ergänzend ist noch zu bemerken, daß bei sprödem Material geringer Zugfestigkeit auch bei einer *Druck*belastung (Abb. 1c) ähnliche Risse auftreten können, die dann aber parallel zur Kraftrichtung verlaufen[1].

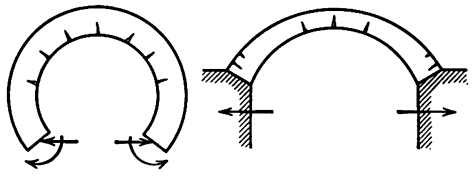

Abb. 2a. Abb. 2b.

Technisch spielt diese interessante Erscheinung der krassen Spannungserhöhung an Lochrändern keine besondere Rolle, da derartige gelochte Platten in der Regel nur im Eisenbau vorkommen und das Eisen ein sehr zähes (streckbares) Material von großer Zugfestigkeit ist, das auf derartige „lokale Spannungshäufungen" nicht gleich mit einem Aufreißen sondern mit einem „Spannungsausgleich" reagiert. Hingegen dürfte aber diese Erscheinung für die Aufklärung der Rissebildung am *Rande der Fenster* des Vestibulums, das ja statisch als „Schale aus sprödem Material von geringer Zugfestigkeit" anzusprechen ist, von großer Bedeutung sein.

Zu 2. ist folgendes zu bemerken: Werden bei einem Bogen oder einem aufgeschnittenem Ring von relativ (zur Dickenabmessung des Bogens)

[1] Vgl. *A. Leon* u. *F. Willheim*, Über die Zerstörung in tunnelartig gelochten Gesteinen. Wschr. öff. Baudienst **1910** u. **1912**.

Digitized by Google

starker Krümmung die beiden Endflächen voneinander etwas entfernt oder ein wenig auseinander gedreht (die Krümmung also zu vermindern gesucht), dann entstehen hyperbolisch verteilte Biegespannungen und damit auf der inneren Leibungsfläche des Bogens wieder stark anwachsende Zugspannungen, ähnlich wie es früher beim Lochrand geschildert wurde. Ist das Material spröde und den auftretenden Zugspannungen nicht gewachsen, dann müssen auf der Innenseite radial verlaufende Risse entstehen (Abb. 2a); man kann derartige Risse schon in gemilderter Form bei manchen Gewölben finden, wenn aus irgendeiner Ursache die beiden Widerlager etwas auseinandergerückt sind (Abb. 2b) oder das Bogenmaterial „schwindet", sich also ein klein wenig zusammenzuziehen trachtet (wie etwa beim alternden Beton).

Diese in der Festigkeitslehre wohlbekannte und durch Rechnung nachweisbare Erscheinung gestattet wohl eine unmittelbare Übertragung auf die Rissebildung in den Bogengängen des Gehörorgans; diese Bogengänge sind aus sprödem Stoff geringer Zugfestigkeit aufgebaut und sind überdies hohl, wodurch die lokale Zugspannungskonzentration noch krasser zum Ausdruck kommt. Die Einbettung der Bogengänge in die Spongiosa vermag die geringfügigen zur Rissebildung erforderlichen Verformungen nicht wesentlich zu behindern."

Herr Professor *Chwalla* bemerkte noch, daß radial verlaufende Risse auf der Bogeninnenseite auch entstehen können, wenn das spongiöse Bettungsmaterial aus irgendeinem Grunde das Bestreben zeigt, den geschlossenen Bogen etwas *auszuweiten* oder wenn, wie erwähnt, das *Bogenmaterial einem Schwindungsprozeß* unterliegt, also im Laufe der Zeit etwas zusammenzuschrumpfen sucht. Ich glaube jedoch nicht, daß diese Möglichkeit bei der Labyrinthkapsel in Betracht kommt.

Durch diese technischen Feststellungen und Erläuterungen ist die *Lokalisation der Spontanfrakturen der Labyrinthkapsel geklärt.* Dieselben befinden sich nämlich hauptsächlich an den Fenstern, und zwar zwischen hinterer Ampulle und rundem Fenster, ferner am Promontorium und über dem ovalen Fenster. Die häufigste Art der Spontanfraktur scheint diejenige zwischen hinterer Ampulle und rundem Fenster zu sein. Sie findet sich bei der überwiegenden Zahl von Menschen vom mittleren Lebensalter angefangen. In einer vollständigen horizontalen Serie von einem neugeborenen Kinde habe ich sie nicht angetroffen, ebenso nicht bei älteren Kindern, so daß sie nicht angelegt ist, sondern später entsteht. Das jüngste Individuum, bei dem ich sie fand, war ein 16 Jahre altes Mädchen mit einem Ponstumor. Die Spalte ist wegen ihrer Häufigkeit nicht für pathologisch gehalten worden, obwohl nach ihrer histologischen Beschaffenheit nicht gezweifelt werden kann, daß sie durch einen Bruch entsteht.

Durch diesen Bruch, auch wenn er nur eine wenige Mikren weite Verschiebung erzeugt, werden die von Herrn Prof. *Chwalla* unter 2. ge-

Digitized by Google

nannten Verhältnisse herbeigeführt. Die Folge davon sind die so überaus zahlreichen Bruchspalten im oberen Bogengang, und zwar namentlich im medialen Schenkel, der unmittelbar über dem runden Fenster liegt.

Abb. 3 zeigt diese Verhältnisse. Das Präparat stammt aus dem Felsenbein einer 77jährigen Frau.

Abb. 3.

Auf dem senkrechten Schnitt sieht man das runde Fenster (*a*) und die hintere Ampulle (*b*). Dazwischen verläuft eine Spalte (*c*). In der Wand des oberen Bogenganges sieht man zahlreiche radiäre Spalten (*d*). Die mechanischen Verhältnisse sind also hier folgende: Zuerst entsteht die Spalte (*c*). Dadurch wird, so wie es Abb. 2 erläutert, das Widerlager des Gewölbes des oberen Bogenganges auseinandergerückt, weshalb das Gewölbe radiär einbrechen muß, wie dies tatsächlich der Fall ist.

Digitized by Google

In den bisherigen Ausführungen wurden diejenigen Verhältnisse betrachtet, welche durch den besonderen Bau der Labyrinthkapsel erklärt werden können. Wir haben gesehen, daß dadurch nicht bloß die Vulnerabilität der Labyrinthkapsel im allgemeinen, sondern auch die Lage der Brüche dem Verständnis näher gebracht werden.

Noch ist aber die Frage zu erörtern, wie und wodurch diejenigen Zugspannungen und Belastungen der Labyrinthkapsel eigentlich ent-

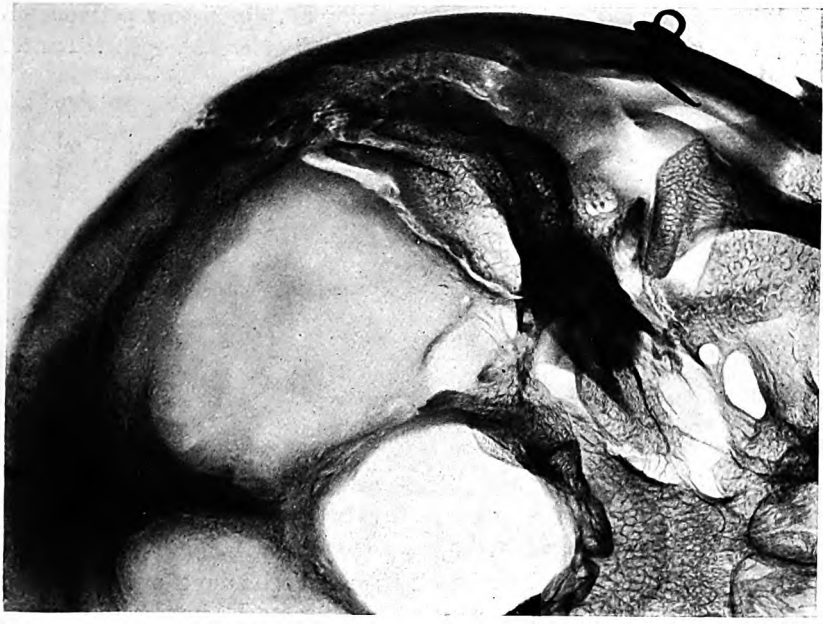

Abb. 4.

stehen, welche diese Brüche herbeiführen. Darüber ist bis jetzt gar nichts bekannt. Durch die Betrachtung der anatomischen Verhältnisse bin ich zur Ansicht gekommen, daß die Bedingungen für solche mechanische Beanspruchungen durch die Art der Einfügung der Pyramide in die Schädelbasis gegeben sind. Die Pyramide (Pars petrosa) ist mit der Pars mastoidea fest zwischen Hinterhauptbein und Scheitelbein verkeilt und andererseits hinter dem Foramen jugulare fest mit dem Hinterhauptbein verbunden. Im Gegensatz dazu ist der vordere Teil der Pyramide sehr wenig fixiert. Medialwärts liegt an seiner Grenze zuerst das Foramen jugulare, an welches sich nach vorne zu eine ziemlich weite Spalte, die Fissura petrooccipitalis, anschließt. Lateralwärts ist die Pyramide von einer Anzahl von Löchern umgeben, zwischen welchen sich Knorpel- und Bindegewebe einfügt. Die *Spitze der Pyramide besitzt*

Digitized by Google

daher eine relativ große Beweglichkeit. Diese Tatsache ist jedem Operateur von der Labyrinthoperation und dem dabei eintretenden *Federn der Pyramide* bekannt; dasselbe tritt dann ein, wenn das Felsenbein aus seiner Verbindung mit dem Hinterhauptbein losgelöst ist.

Sehr gut kann man diese Verhältnisse auf dem Röntgenbilde einer macerierten Schädelbasis und des Schläfenbeines sehen (Abb. 4). Die Schädelbasis zeigt, von oben her gesehen, die Spitze und die Außenseite der Pyramide des Schläfenbeines, rings von Lücken umgeben. An der Innenseite schließt sich eine tiefe Spalte an, die Fissura petrooccipitalis, welche nach hinten in das Foramen jugulare übergeht. Hinter

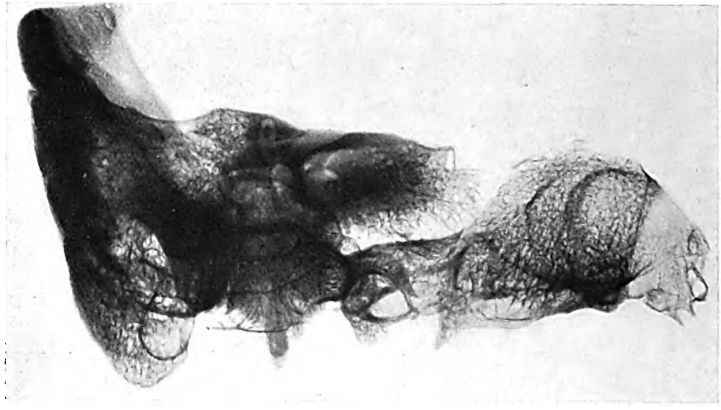

Abb. 5.

dem Foramen jugulare besteht eine feste Verbindung zwischen dem Labyrinthkern und dem Os occipitale, ebenso nach hinten und oben zu zur Linea nuchae superior.

Sehr deutlich wird die Beziehung der Pyramide zu ihrer Umgebung an herausgesägten Felsenbeinen bei seitlicher Aufnahme, d. h., es wurde der Knochen mit seiner medialen Fläche auf die Platte gelegt. Man sieht dann (Abb. 5), wie die Spitze der Pyramide mit dem Clivus nur sehr spärliche Verbindungen durch dünnste Knochenbälkchen besitzt. Die Spitze scheint da frei herauszuragen, während die hintere Hälfte der Pyramide nach unten und hinten zu feste Verbindungen aufweist. Es zeigt sich ferner, daß die Schnecke noch dem vorderen freien Teil angehört, während das Vestibulum in dem fixierten Teil sich befindet.

Betrachten wir nun die Pyramide vom technischen Standpunkt, so ergibt sich, wie Herr Prof. *Chwalla* ausführte, daß sie einem Krag- oder Konsolträger zu vergleichen ist.

„Abb. 6 zeigt einen ‚Krag- oder Konsolträger', der dem Angriff einer äußeren Kraft ‚*P*' ausgesetzt ist; an der Einspannungsstelle be-

Digitized by Google

steht die stärkste äußere Einwirkung auf den Träger, das größte ‚*Biegemoment*', daher bei unveränderlichem Querschnitt die größte Spannung und die stärkste Verbiegung (*Krümmung*). Das Felsenbein kann nun als derartiger ‚Kragträger' aufgefaßt werden, da es auf der einen Seite am Hinterhauptsknochen ‚eingespannt' ist, jedoch auf der anderen Seite, bei der Pyramidenspitze, *durch eine Knorpelfuge vom Schädel getrennt ist und diese Fuge geringfügige Verschiebungen der Pyramidenspitze* zuläßt (erfahrungsgemäße Federung beim Stemmen!). Erfährt nun die Pyramidenspitze durch äußere Einwirkungen (gewaltsame Einwirkungen durch Schuß oder Hieb oder Fall, Trägheitskräfte der Gehirnmasse bei plötzlichen Bewegungsänderungen des Schädels, ferner Kraft*komponenten* des Unterkiefergelenkdruckes, die gegen die Pyramidenspitze gerichtet sind) eine derartige äußerst geringfügige Verbiegung, dann wird gerade dort, wo das Labyrinth eingebettet liegt, eine relativ große Beanspruchung und Verformung des ‚Felsenbein-Kragträgers' eintreten, welche Verformung jene ‚äußere Einwirkung' vorstellt, die früher in den Fällen 1 und 2 vorausgesetzt wurde."

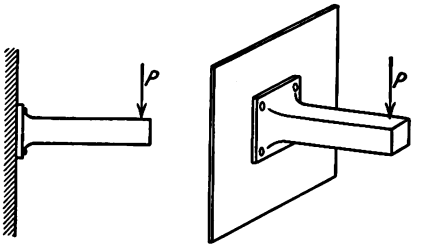

Abb. 6.

Auf diese Weise wird nun erklärt, warum *alle Labyrinthbrüche senkrecht zur Achse der Pyramide* gehen, denn wenn die Pyramidenspitze eine Bewegung nach unten oder oben, medial oder lateralwärts macht, immer müssen die Bruchspalten quer zur Achse der Pyramide liegen. Die *Traumen*, durch welche die Labyrinthsplitterbrüche hervorgerufen werden, können ganz verschiedener Art sein, denn alle Traumen, welche den Schädel treffen, führen direkt oder indirekt eine Verschiebung des Schädelinhaltes herbei, und dadurch muß auch die Pyramidenspitze eine wenn auch nur minimale Verschiebung erleiden. Diese aber genügt schon, um die Labyrinthkapsel einzubrechen.

Die *Spontanfrakturen* werden durch geringere *physiologische Traumen* hervorgerufen oder durch *allmählich einwirkende mechanische Beanspruchungen*. Man kann sich z. B. ganz gut vorstellen, daß ein leichter Sturz auf das Gesäß infolge der Trägheitskräfte der Gehirnmasse die Pyramidenspitze so zu verbiegen imstande ist, daß dadurch bei einem alten Individuum mit brüchigem Knochen die Labyrinthkapsel einbricht. Andererseits wäre es auch möglich, daß durch raumbeengende Prozesse in der hinteren oder mittleren Schädelgrube die Pyramidenspitze verlagert und dadurch eine relativ sehr große mechanische Beanspruchung auf die Labyrinthkapsel ausgeübt wird, so daß sie dadurch einbricht.

Digitized by Google

Die von mir schon früher betonte auffällige Gleichartigkeit der gefundenen Spontanfrakturen in den einzelnen Fällen läßt aber den Schluß zu, *daß sich diese Frakturen mit einer gewissen Gesetzmäßigkeit auf Grund ganz bestimmter, sich immer wiederholender oder andauernd bestehender mechanischer Beanspruchungen entwickeln.*

Eine Möglichkeit, welche Herr Prof. *Chwalla* nach Betrachtung der anatomischen Verhältnisse besonders betonte, war die Einwirkung des Unterkiefergelenkes auf die Pyramidenspitze. Betrachtet man das Röntgenbild (Abb. 4), so fällt gewiß die Nähe des Gelenkkopfes von der Pyramide auf. Herr Prof. *Chwalla* erläuterte diese Möglichkeit durch die folgende Abb. 7. „Abb. 7a zeigt das Entstehen einer gegen die Pyramidenspitze gerichteten (Richtung ‚*P*') *Komponente* des Unterkiefergelenkdruckes; diese Seitenkraft ist im Wesen bedingt durch das Vorhandensein der *elastischen Knorpelschichte zwischen Gelenkkopf und Pfanne.*

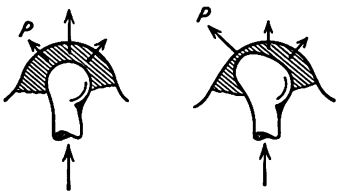

a Abb. 7. b

Bei Anomalien in der Ausbildung des Unterkiefergelenkkopfes oder der Pfanne kann (Abb. 7b) diese Seitenkraft offenbar erhebliche Werte annehmen und damit eine der Ursachen einer Verbiegung des Felsenbein-Kragträgers sein.“ Diese Möglichkeit muß besonders deshalb ins Auge gefaßt werden, weil die durch die Kaumuskulatur ausgelösten Kräfte sehr bedeutende sind. Es muß aber betont werden, daß es sich hier um eine von den vielen Möglichkeiten handelt, die nun geprüft werden müssen.

Damit ist unsere Arbeit zu einem vorläufigen Abschluß gebracht. Das Ziel, die statischen Voraussetzungen der Entstehung der Frakturen der Labyrinthkapsel kennenzulernen, ist erreicht worden, und zwar wissen wir diesbezüglich jetzt, daß die Bedingungen für ihre Entstehung in dem Bau der Labyrinthkapsel, ihrer Lage in der Pyramide und in der Beweglichkeit der Pyramidenspitze liegt. Über die einwirkenden Kräfte selbst fehlt noch Genaueres, doch ist hier manche Möglichkeit ins Auge gefaßt, die weiter verfolgt werden muß.

Zum Schlusse dieses Abschnittes möchte ich Herrn Prof. Dr.-Ing. *Ernst Chwalla* für seine Mitarbeit und insbesondere für die mir zur Verfügung gestellten Zeichnungen bestens danken.

II. Über die Bedeutung der im I. Abschnitt beschriebenen statischen Verhältnisse der Labyrinthkapsel für die Otosklerose.

In einer früheren Mitteilung[1] habe ich dargelegt, welche Bedeutung die von mir beschriebenen Spontanfrakturen für die Entstehung der Knochenneubildung bei der Otosklerose haben. Ich will die wichtigsten Ergebnisse dieser dort publizierten Untersuchungen hier mitteilen, soweit dies zum Verständnis des folgenden notwendig ist. Ich ging davon

[1] Die Ursache der Knochenneubildung bei der Otosklerose. Acta oto-laryng. (Stockh.) **1930**.

Digitized by Google

aus, daß das Vorhandensein der Spontanfraktur das Bestehen von Spannungen in der Labyrinthkapsel beweist.

Nun ist aus der allgemeinen Pathologie des Knochens das *Looser*sche Gesetz[1] bekannt, welches besagt, daß durch mechanische Irritationen des Knochens die betreffende Zone umgebaut wird, indem sich dort fibröses Mark bildet, durch welches der alte lamelläre Knochen resorbiert und ein neuer Knochen gebildet wird, welcher den mechanischen Beanspruchungen eher gewachsen ist; es ist dies ein geflechtartiges Knochengewebe. Dieser Vorgang ist als schleichende Callusbildung aufzufassen, die hier eintritt, ohne daß es zu eigentlichen durchgehenden Knochenbrüchen kommt. Der Umbau erfolgt in Herden, welche unter Umständen miteinander konfluieren können.

Ich bin nun der Ansicht, daß die *Otoskleroseherde als Umbauzonen* aufzufassen sind, und zwar aus folgenden Gründen: 1. Die Otoskleroseherde *liegen an denjenigen Stellen*, an welchen die Spontanfrakturen sich befinden; diese Frakturen beweisen aber, daß diese Stellen mechanischen Beanspruchungen ausgesetzt sind, denen sie nicht gewachsen sind und daher einbrechen. Es ist kaum anzunehmen, daß solche Beanspruchungen stets zu Brüchen führen, wahrscheinlich ist vielmehr, daß Brüche nur unter besonderen Umständen eintreten. Wichtig ist für uns nur die Tatsache, daß die Otoskleroseherde an Stellen liegen, die mechanischen Beanspruchungen ausgesetzt sind, und zwar offenbar physiologischerweise, weil diese Brüche sehr häufig zu finden sind. 2. Die Otoskleroseherde sind *histologisch* mit den Umbauzonen identisch, denn auch bei der Otosklerose besteht der Prozeß in der Bildung fibrösen Markes, Resorption des alten lamellären Knochens und Neubildung eines geflechtartigen Knochens, welcher allmählich in reiferes Knochengewebe umgebaut wird. Die von mir schon 1917 betonte Ähnlichkeit des Prozesses mit der Callusbildung findet dadurch ihre Erklärung. 3. Durch die Auffassung der Knochenneubildung bei der Otosklerose als einer schleichend verlaufenden *Callusbildung* finden alle histologischen Befunde bei der Otosklerose ihre Aufklärung, auch solche, die bisher schwer zu erklären waren, wie die Exostosenbildung als luxurierender Callus, die Spindelverknöcherungen als Bindegewebsverknöcherung beim Callus, die Cysten als Lymphcysten, wie sie im Callus häufig sind, und insbesondere das Wachstum der Herde infolge fortschreitender Bindegewebsverknöcherung an der Peripherie, wie es für den Callus typisch ist.

Bezüglich der Natur der Herde sagte ich seinerzeit, daß es sich um geschwulstartige Hyperplasien handle. Da keine Ursache für deren Entstehung zu sehen war, insbesondere keine mechanische Ursache, habe ich sie unter die Hamartome eingereiht, aber stets betont, daß es

[1] Dtsch. Z. Chir. **152** u. **189**. Man vergleiche auch *Walter Müller*, Die normale und pathologische Physiologie des Knochens. Leipzig 1924.

Digitized by Google

sich um keine autonomen Geschwülste handeln könne. Durch die Auffindung der Spontanfrakturen ist auch dieser Punkt nun durchaus verständlich. Die geschwulstartigen Hyperplasien sind nichts anderes als Calluswucherungen.

Daß die Spalten auch bei Leuten vorkommen, bei denen sich in der Labyrinthkapsel *keine* Otoskleroseherde finden, ist darauf zurückzuführen, daß die Entstehung der Otoskleroseherde abhängig ist von einer Disposition, die in der Konstitution verankert ist.

Die bei der Otosklerose zu beobachtende Knochenneubildung ist nichts anderes als eine allmähliche Callusbildung, hervorgerufen durch mechanische Beanspruchung der Labyrinthkapsel bei besonders disponierten Individuen.

Der Gedanke, daß mechanische Beanspruchungen die Otoskleroseherde verursachen könnten, ist schon wiederholt ausgesprochen worden, so meinte *Brühl*, daß die mechanische Reizung durch den Zug des Tensor tympani die Herde am ovalen Fenster, *Leiri*, daß die Schwingungen der Membrana basilaris die Herde in der Umgebung der Schnecke verursachen. Beide Ansichten kranken daran, daß dadurch nur ein Teil der Herde seine Erklärung finden könnte und daß die angenommenen mechanischen Einflüsse viel zu gering sind, um einen derartig ausgedehnten Umbau der Labyrinthkapsel veranlassen zu können.

Die Mechanik der Beanspruchung der Labyrinthkapsel ist durch die Ausführungen im 1. Abschnitt dieser Mitteilungen dahin geklärt, daß Kräfte wirken, welche die Pyramidenspitze plötzlich oder vielleicht auch allmählich bewegen und dadurch vor allem zu mechanischen Reizungen an den Fenstern, dem Orte der größten Zugspannungen, Veranlassung geben. Am *ovalen Fenster* ist in der Knorpelfuge eine Einrichtung geschaffen, um Zugspannungen, die in der Richtung der Pyramidenachse wirken, abzufangen. Man kann sich nun sehr gut vorstellen, daß diese Einrichtung aus irgendeinem Grunde insuffizient wird (Verknöcherung, große Beanspruchung, brüchiger Knochen), so daß entweder durch die mechanische Irritation der Umbau und die Wucherung des Knochens direkt angeregt wird, oder daß es zu einer Fissur kommt, welche dies veranlaßt. Dasselbe kann, wie wir gesehen haben, am runden Fenster, im inneren Gehörgange und in der Bogengangsregion auftreten, weil auch diese Orte unter großen Spannungen stehen.

Auch viele meiner früheren histologischen Befunde werden nun durch die Kenntnis der statischen Verhältnisse der Labyrinthkapsel verständlich. So konnte ich z. B. die kleinen Anhäufungen von geflechtartigem Knochen am Ansatz der *runden Fenstermembran* früher nicht anders erklären, als daß ich annahm, es handle sich um eine angeborene Anlage. Es hat sich aber jetzt ergeben, daß an dieser Stelle erhöhte Zugspannungen vorhanden sind. Nun ist ja schon lange bekannt, daß sich an Sehnenansätzen von Muskeln geflechtartiger Knochen bildet, weil dieser infolge seiner Struktur den Zugspannungen besser gewachsen ist. Es ist dem-

Digitized by Google

nach ohne weiteres verständlich, daß sich rings um das runde Fenster ein Ring von geflechtartigem Knochen bildet, um die dort erhöhten Zugspannungen aufzunehmen.

Auch die Herde im *inneren Gehörgang* liegen an Stellen großer Zugspannungen, und zwar ist gerade die Stelle am unteren Umfang des inneren Gehörganges nahe der Schnecke, wo sich am häufigsten ein großer Herd von Otosklerose findet, ein sehr häufiger Fundort von Fissuren, die zum Teil die Schnecke von unten her umgreifen.

Besondere Schwierigkeiten machte bisher die Erklärung des Vorkommens der Stränge geflechtartigen Knochens, welche die *Bogengänge* umspinnen und sich an manchen Stellen zu Herden verdichten. Durch die statischen Aufklärungen, welche nun vorliegen, ist das Bestehen von besonderen Spannungen rings um die Bogengänge zu erwarten und durch die zahlreichen Fissuren bestätigt. Die Stränge an diesen Stellen dienen zur Vermehrung der Festigkeit der Labyrinthkapsel, ähnlich wie durch ein Drahtgeflecht ein gebrochener Topf gebunden wird, wie ich bereits ausgeführt habe.

So erhalten durch diese Untersuchungen der statischen Verhältnisse der Labyrinthkapsel meine Auffassungen der Knochenneubildung bei der Otosklerose als einer allmählichen Callusbildung eine neue Stütze.

Da nun aber dieselben Fissuren, wie die Fälle von *Haardt* und *Uffenorde* zeigen, auch durch ein Trauma entstehen können, wenn dasselbe entsprechend abgestimmt ist, so ergibt sich die Frage, ob die Knochenwucherungen bei der *Otosklerose nicht auch durch ein Trauma* entstehen können. Diese Frage ist in früherer Zeit schon besprochen (*Politzer*, *Denker*), aber in negativem Sinne beantwortet worden (*Passow*), weil man sich eben einen derartigen Zusammenhang nicht vorstellen konnte, obwohl in den Anamnesen mancher Fälle von Otosklerose ein Trauma angegeben wurde.

So habe ich einen Fall mitgeteilt[1], der behauptete, nach Granatexplosion taub geworden zu sein. Ich legte damals diesen Mitteilungen keine Bedeutung bei, weil ich mir einen Zusammenhang nicht vorstellen konnte, obwohl ich schon damals Fissuren im Knochen der Labyrinthkapsel fand. Nach dem hier Besprochenen ist es aber ganz gut verständlich, daß auch nach einem einmaligen Trauma, wie es eine Granatexplosion ist, Fissuren entstehen können, welche zum Umbau des Knochens anreizen. Der in diesem Falle von mir damals beschriebene ausgedehnte, fast die ganze Labyrinthkapsel befallende Umbau und die Wucherung des neuen Knochens sowie die Veränderungen im inneren Ohre erscheinen damit in einem ganz neuen Lichte.

Eine weitere Frage ist dann die Entstehung von Otoskleroseherden im frühesten Kindesalter nach dem *Geburtstrauma* (*Voss*) oder nach anderen Traumen. Die Veranlassung zu diesem Gedanken ist die mir von einigen Taubstummen gegebene Auskunft: „Bin als kleines Kind

[1] Z. Hals- usw. Heilk. **6**, 284 (1923).

Digitized by Google

vom Tisch gefallen", oder: „Bin fallen gelassen worden", eine Angabe, die ich bisher ungläubig hingenommen habe, der aber von nun an doch größere Bedeutung beigemessen werden muß. Bestärkt werde ich in dieser Ansicht durch einen eigenartigen Fall von Otosklerose mit Wucherungen des Knochens der ganzen Labyrinthkapsel und gleichzeitigen Knochenneubildungen in den Labyrinthhohlräumen und Fissuren bei einer Taubstummen, welche mir die Angaben machte, daß sie als Kind vom Tisch gefallen sei, und ein weiterer Fall von Taubstummheit mit Otoskleroseherden und Knochenneubildungen im inneren Ohr und gleichzeitigen Fissuren; ferner habe ich bei einigen Taubstummen multiple Fissuren ohne Otoskleroseherde gefunden.

Wir dürfen bei der Erklärung des Auftretens der Knochenwucherungen bei der Otosklerose nicht vergessen, daß zur Entstehung von solchen hyperplastischen Callusbildungen eine angeborene Disposition gehört. Daß in der Haut nach einem kleinen Schnitt bei besonders disponierten Personen ein mächtiges Keloid entsteht, ist allgemein bekannt, daß aber eine ähnliche Wucherung im Knochen nach einem geringen Trauma, nach einer kleinen Kontinuitätstrennung auftreten kann, erscheint vielleicht manchem heute noch zweifelhaft, obwohl diesbezügliche Erfahrungen über die Callusbildung aus der Frakturbehandlung vorliegen.

Die von mir gefundenen Tatsachen zeigen uns die ganze Otosklerosefrage in einem neuen Lichte. Die Bedingungen der Entstehung der Knochenwucherungen sind gefunden, die eigentliche letzte auslösende Ursache zu finden, ist die weitere Aufgabe, die keineswegs unlösbar erscheint.

Zusammenfassung.

Die von mir gefundenen Spontanfrakturen der Labyrinthkapsel haben eine große Ähnlichkeit mit den sog. Splitterbrüchen. Beide Arten von Kontinuitätstrennungen betreffen nur die Labyrinthkapsel, sie sind nur mit dem Mikroskop zu erkennen, sie sind multipel und liegen senkrecht zur Pyramidenachse.

Ihr Zustandekommen ist zu erklären durch eine besondere Vulnerabilität der Labyrinthkapsel, welche darauf beruht, daß die Labyrinthkapsel aus *sprödem, kompaktem Knochen* besteht, der eine sehr geringe Zugfestigkeit besitzt; deshalb bricht er schon bei geringer mechanischer Beanspruchung ein, während die umgebende Spongiosa nachgibt. Eine besondere Vulnerabilität der Labyrinthkapsel ist ferner durch ihre *Form* gegeben, weil sich Zugspannungen besonders an den Rändern von Löchern und Bogen bemerkbar machen, auf welchen Umstand es zurückzuführen ist, daß die Risse hauptsächlich in der Umgebung der Fenster, im inneren Gehörgang und an der Innenseite der Bogengänge auftreten.

Daß alle Labyrinthfrakturen, gleichgültig, ob es sich um Basisfrakturen, Splitterbrüche oder Spontanfrakturen handelt, senkrecht zur

Digitized by Google

Pyramidenachse verlaufen, beruht darauf, daß die Pyramide einen *Konsolträger* darstellt, indem sie mit ihrer Basis fest in das Hinterhauptbein eingespannt ist, während die Spitze geringfügige Verschiebungen zuläßt. Erfährt nun die Pyramidenspitze durch äußere Einwirkungen eine geringfügige Verbiegung, dann wird gerade dort, wo das Labyrinth eingebettet liegt, eine relativ große Verformung erzeugt, welche zu den Brüchen der Labyrinthkapsel führt. Da sich die Spitze der Pyramide nur nach oben oder unten oder nach vorne oder hinten bewegen kann, müssen die Brüche immer senkrecht zur Pyramidenachse liegen.

Während aber die traumatischen Labyrinthbrüche eine gewisse Regellosigkeit ihres Auftretens besitzen, wie es den vielfachen sie veranlassenden möglichen Ursachen entspricht, zeichnen sich die Spontanfrakturen durch eine auffällige *Gesetzmäßigkeit* aus, weshalb anzunehmen ist, daß sie sich auf Grund ganz bestimmter, sich immer wiederholender oder dauernd bestehender Beanspruchungen entwickeln.

Die Knochenneubildungen bei der *Otosklerose* sind als *Loosersche* Umbauzonen aufzufassen, die den Zweck haben, an den Stellen besonderer mechanischer Beanspruchungen den lamellären Knochen durch einen geflechtartigen zu ersetzen, welcher den mechanischen Beanspruchungen besser gewachsen ist. Der Prozeß ist als allmähliche Callusbildung anzusehen. Die geschwulstartigen Hyperplasien sind Callus-wucherungen. Daß die Otoskleroseherde sich an den Fenstern, im inneren Gehörgange und in der Bogengangsregion befinden, beruht darauf, daß an diesen Stellen die Zugspannungen am größten sind.

Damit ist nun nicht nur die histologische Beschaffenheit der Knochenneubildungen und ihr Auftreten in Herden, sondern auch die Lokalisation der Herde selbst geklärt.

Literatur.

Denker, Die Otsklerose. Wiesbaden: Bergmann. — *Faschingbauer* u. *Böhler*, Dtsch. med. Wschr. **1917**, 482. — *Fraser*, J. Laryng. a. Otol. **1921**. — *Haardt*, Mschr. Ohrenheilk. **58**, 881. — *Haymann*, Zbl. Ohrenheilk. **14**, 16 (1917). — *Hellmann*, Z. Hals- usw. Heilk. **1**, 358. — *Hinsberg*, Kriegschirurgie. Borchard-Schmieden. — *Klestadt*, Verh. dtsch. otol. Ges. **1913**, 229. — *Lange*, Passow-Schaefers Beitr. **18**, 277. — *Looser*, Dtsch. Z. Chir. **152** u. **189**. — *Manasse*, Verh. dtsch. otol. Ges. **1910**, 26. — *Müller, Walther*, Die normale und pathologische Physiologie des Knochens. Leipzig 1924. — *Politzer*, Arch. Ohrenheilk. **41**, 165. — *Ruttin*, Mschr. Ohrenheilk. **52**, 242. — *Scheibe*, Verh. dtsch. otol. Ges. **1897**, 64. — *Stenger*, Arch. Ohrenheilk. **79**, 60. — *Uffenorde*, Passow-Schaefers Beitr. **21**, 292 (1924). — *Ulrich*, Verletzungen des Gehörorganes bei Schädelbasisfrakturen. Helsingfors 1926. — *Voss, O.*, Handbuch ärztlicher Erfahrungen im Weltkriege. 1921 — Verh. dtsch. Ohren-Nasen-Halsärzte. Kissingen **1923**. — *Zange*, Labyrinthentzündungen. Wiesbaden 1919.

Digitized by Google

(Aus der Universitätsklinik und Poliklinik für Ohren-, Nasen- und Halskrankheiten Leipzig. — Direktor: Prof. *W. Lange.*)

Ein Fall von Labyrinthitis mit beiderseitiger Sinusthrombose und seltenen anatomischen Verhältnissen.

Kasuistische Mitteilung.

Von

Dr. Bernhard Langenbeck,

Assistent der Klinik.

Mit 5 Textabbildungen.

(*Eingegangen am 14. Mai 1930.*)

Der 35jährige Lokomotivheizer Ernst Gl. wurde am 17. III. 1928 in die Klinik eingewiesen. Er hatte 1916 und 1917 im Feld auf beiden Ohren eine länger dauernde Mittelohreiterung durchgemacht. Seit dieser Zeit hatte er nie wieder mit den Ohren zu tun, hörte gut und war beschwerdefrei. Am 12. III. 1928 hatte er einen leichteren Unfall, er war von einer stehenden Lokomotive gestürzt, dabei jedoch auf die Füße zu stehen gekommen. Erbrechen und Bewußtlosigkeit traten im Anschluß an den Unfall nicht auf. Der Patient gab jedoch an, daß sich nach dem Sturz Sausen im linken Ohr, verbunden mit Schwerhörigkeit entwickelt habe. Zwei Tage vor der Aufnahme in die Klinik stellte sich leichtes Frösteln und Fieber mit Kopfschmerzen bei dem Patienten ein. Er hatte unter Schwindelanfällen zu leiden und mußte mehrfach erbrechen.

Es zeigte sich bei der Aufnahme auf dem linken Ohr ein großer Trommelfelldefekt über dem kurzen Fortsatz mit epitympanalen Knochendefekt. Der Kuppelraum war mit Cholesteatommassen und dickem fötiden Eiter erfüllt. Das Trommelfell war im ganzen verdickt und narbig verändert. Im Gehörgang selbst fand sich kein Sekret. Am rechten Trommelfell fand sich eine große Kalkplatte vorn unten und eine atrophische Stelle hinten oben und in der Membrana Shrapnelli. Die Warzenfortsätze boten beiderseits nichts Besonderes. Das Gehör war auf der linken Seite stark herabgesetzt, es wurde nur Umgangssprache aus 30 cm Entfernung verstanden. Die Knochenleitung war stark verkürzt. Der Rinne negativ. Auf dem rechten Ohr wurde Flüstern auf $^1/_2$—1 m, Umgangssprache auf 5—6 m Entfernung verstanden. Knochen-

Digitized by Google

leitung war verkürzt, der Rinne $\pm$ 0. Knochenleitung vom Scheitel aus wurde nach rechts lokalisiert. Beim Blick nach rechts zeigte sich rotatorischer Nystagmus, der auch bei Blick nach links festzustellen war, aber weniger ausgeprägt. Kein Kernig, keine Nackensteife und keine cerebralen Herdsymptome. Der linke Vestibularapparat war mit Leitungswasser erregbar. Bei der Aufnahme war die Temperatur 36,9°, Puls 72, der Ernährungszustand war mäßig. Die Lumbalpunktion ergab klaren Liquor mit 3 Lymphocyten bei negativem Pandy.

Der angeführte Unfall erschien eigentlich zu geringfügig, als daß man eine Labyrinthverletzung oder eine Labyrintherschütterung hätte annehmen können. Es konnte sich auch trotz der sehr bestimmten Angaben des Patienten um eine frische akute Exacerbation der seit Jahren latenten Cholesteatomeiterung auf dem linken Ohre handeln. Es wurde daher zunächst abgewartet, in der Erwartung, daß entweder die Symptome unter konservativer Therapie abklingen, oder das Krankheitsbild sich in den nächsten Tagen klären würde. Ein Abwarten schien um so mehr berechtigt, da zunächst ja keine Temperaturerhöhungen vorhanden waren, oder sonstige bedrohlichen Symptome zu sofortiger operativer Entlastung drängten, und überdies der Kuppelraum breit mit dem Gehörgang kommunizierte.

Im Laufe der nächsten Woche gingen unter Spülungen mit dem Paukenröhrchen die labyrinthären Reizerscheinungen zurück. Erbrechen wurde nicht beobachtet. Die Sekretion des linken Ohres war sehr gering, behielt aber ihren fötiden Charakter bei. Der Spontannystagmus verschwand schließlich völlig, nur klagte der Patient immer über starken Schwindel nach den Ohrspülungen. Dieser teilweisen Besserung der Ohrbeschwerden stand jedoch eine allmähliche Verschlechterung des Allgemeinbefindens gegenüber. Die Temperatur, die in den ersten Tagen sich in der Nähe der Norm hielt, stieg langsam an und bewegte sich zwischen 37 und 38. Es wurde über stärkere linksseitige Kopfschmerzen geklagt. Zugleich wurde das Gehör auf dem linken Ohr etwas schlechter.

Daher wurde am 26. März zur Totalaufmeißelung des linken Ohres in Lokalanästhesie geschritten. Es fand sich ein Cholesteatom, welches das Antrum und den Kuppelraum bis zur Tubenmündung hin ausfüllte. Am lateralen Bogengang befand sich ein schlitzförmiger Defekt, welcher in Ruhe gelassen wurde. Die Dura wurde am Tegmen freigelegt und zeigte keine Besonderheiten. Die Wunde hinter dem Ohr wurde durch Nähte verschlossen, und die Höhle vom Gehörgang aus tamponiert. Nach der Operation war kein Nystagmus festzustellen, Taubheit wurde unter Benutzung der Lärmtrommel ausgeschlossen.

Der Temperaturverlauf blieb nach der Operation zunächst der gleiche wie vor der Operation, die Temperaturen bewegten sich zwischen 37

Digitized by Google

und 38. Trotz regelmäßigen Verbandswechsels trat am 31. März eine Temperatursteigerung bis 38,4 auf. Es ließen sich keine meningealen Symptome feststellen, Nystagmus war nicht vorhanden, doch wurde laute Umgangssprache nur noch lückenhaft am Ohr gehört. Am 3. IV. trat abends plötzlich Temperaturstieg bis 39,6 auf. Die Radikalhöhle bot keine Besonderheiten, jedoch war das Ohr völlig ertaubt. Es war kein Nystagmus vorhanden; Herz, Lunge und Augenhintergrund boten keine Besonderheiten. Cerebrale Herdsymptome waren nicht feststellbar, die vorgenommene Lumbalpunktion ergab klaren Liquor, negativen Pandy und 15 Lymphocyten, daneben einige Erythrocyten. Im Urin war die Eiweißreaktion positiv, im Sediment fanden sich Leukocyten, Erythrocyten und Zylinder. Daneben war die Zuckerreaktion zweifelhaft positiv. Es hatte sich ein Furunkel an der rechten Hand gebildet, der mit Alkoholumschlägen behandelt wurde. Trotz der eingetretenen Taubheit wurde von einem Eingriff am Labyrinth zu diesem Zeitpunkt abgesehen, da der Befund von 15 Zellen im Liquor in Anbetracht der schon früher vorausgegangenen Punktion unter Beimengung von Erythrocyten kaum als pathologisch angesprochen werden konnte. Zudem gab auch das plötzliche Auftreten der Nephritis eine gewisse Erklärung für die Temperatursteigerung. Man konnte noch Hoffnung haben, daß die Labyrinthitis auch ohne weiteren Eingriff zum Stillstand kommen würde, da sich die Taubheit nur sehr allmählich entwickelt hatte und daraus zu schließen war, daß die Entzündung nicht zu stürmischer Progression neigte. Auch der Liquorbefund sprach für diese Annahme.

Der weitere Verlauf schien zunächst diesen Erwägungen recht zu geben. Unter strenger Bettruhe und Nierendiät fiel die Temperatur im Laufe des folgenden Tages ab, um sich dann wieder wie vorher zwischen 37 und 38 zu halten. Es trat subjektives Wohlbefinden ein, der Patient hatte keine Kopfschmerzen und keine Schwindelanfälle mehr. Bei täglichem Verbandwechsel zeigte sich in der Wundhöhle nichts Besonderes. Allerdings ergab eine Nachprüfung der Zuckerreaktion am 10. IV. $3^1/_2{}^0/_{00}$ Zucker im Urin. Entsprechende Diät nach Rücksprache mit dem beratenden Internisten.

Am 11. IV. vormittags trat plötzlich eine Temperatursteigerung bis 38,8 auf. Die vorgenommene Lumbalpunktion ergab klaren Liquor, positiven Pandy und 400 Zellen, teils Lymphocyten, teils Leukocyten. Es wurde daher sofort zur *Labyrinthoperation* geschritten. Nach Eröffnung der frisch verklebten Narbe hinter dem Ohr wurde die Radikalhöhle freigelegt und dieselbe von den frischen Granulationen gesäubert. Dann wurden nach hinten hin Sinus und Dura der mittleren Schädelgrube freigelegt, beide erschienen gesund. Die obere Pyramidenkante wurde in Richtung auf die Saccusgegend zu weggemeißelt. In der

Digitized by Google

Saccusgegend ließ sich makroskopisch kein krankhafter Befund feststellen. Das Vestibulum wurde vom Bogengangsdefekt aus eröffnet. Sodann wurde das Promontorium aufgeschlagen, und die Schnecke mit dem Löffel ausgeräumt. Allenthalben fand sich harter Knochen, makroskopisch kein krankhafter Befund. Es floß kein Liquor ab. Die oben freiliegende Dura der mittleren Schädelgrube bot keine krankhaften Veränderungen. Trotzdem wurde der Schläfenlappen punktiert, jedoch kein Eiter gefunden. Dann wurde die Saccusgegend noch etwas weiter freigelegt, dabei riß die Dura der hinteren Schädelgrube in der Zisternengegend ein, und es erfolgte reichlicher Liquorabfluß. Die Wunde wurde locker tamponiert.

Nach der Operation erfolgte nur vorübergehender Temperaturabfall, schon am nächsten Abend stieg die Temperatur wieder bis 39,8. Das Allgemeinbefinden war stark herabgesetzt, Nackensteife war in mäßigem Grade vorhanden, kein Erbrechen und keine Benommenheit, jedoch starke Kopfschmerzen. Beim Verbandwechsel zeigte sich, daß die Ränder der geschlitzten Dura mit dem Tampon vollkommen verklebt waren und kein Liquorabfluß mehr erfolgte. Nach Entfernung der Tampons wurde der subdurale Raum sondiert, wobei sich sofort wieder reichlich Liquor entleerte. Zur besseren Entlastung wurde ein Drainrohr eingelegt, aus dem tropfenweise Liquor nachfloß. Nach vorübergehender Besserung des Allgemeinbefindens am nächsten Morgen traten in den nächsten Tagen abends immer wieder hohe Temperaturen auf, die zwischen 39 und 40 lagen. Der Kernig wurde positiv, die Nackensteife ausgesprochen. Liquorabfluß aus der Wunde war nicht mehr zu erreichen, die täglich vorgenommene Lumbalpunktion ergab eitrigen Liquor. Der Patient wurde mehr und mehr benommen. Der Eintritt einer Blasenlähmung zwang zu täglichem Katheterisieren. Am 20. IV. erfolgte, ohne daß der Patient das Bewußtsein wiedererlangt hätte, der Exitus letalis.

Kurz zusammengefaßt ergibt der klinische Verlauf also folgendes Bild: Am 17. III. 1928 wird der Patient mit frischer akuter Exacerbation einer bis dahin latent verlaufenen linksseitigen Cholesteatomeiterung eingeliefert. Der Versuch, die bestehende Labyrinthreizung unter konservativer Therapie zum Abklingen zu bringen, mißlingt. Daher am 26. III. Totalaufmeißelung, die ein großes Cholesteatom mit Defekt am lateralen Bogengang aufdeckt. In der Folgezeit zeigt sich, daß die operative Entlastung nicht genügt. Am 1. IV. und 3. IV. Temperaturzacken, Taubheit links, jedoch kein deutlich pathologischer Liquorbefund. Gleichzeitig tritt eine Nephritis auf und $3^1/_2{}^0/_{00}$ Zucker im Urin. Am 11. IV. tritt abermals eine Temperaturzacke auf, im Liquor findet sich positiver Pandy und 400 Zellen. Die Labyrinthoperation deckt weder an Sinus und Dura noch im Labyrinth einen makroskopisch deut-

Digitized by Google

lichen krankhaften Befund auf. Die Labyrinthoperation hält die Entwicklung der Meningitis nicht auf. Am 20. IV. Exitus.

Der Obduktionsbefund war folgender: Subduraler Absceß in der linken hinteren und mittleren Schädelgrube mit eitriger Leptomeningitis beiderseits bei Zustand von Totalaufmeißelung des Mittelohres links und Labyrinthoperation. Ödem und Hyperämie des Gehirnes, entzündliche Milz- und Leberschwellung, Parenchymdegeneration der Nieren. Tuberkulöser Primärkomplex im rechten Unterlappen mit beiderseitigen pleuritischen Verwachsungen. Fibröse Endokarditis der Aortenklappen mit geringer Hypertrophie und Dilatation des Herzens, Blutung im Ventrikelependym, Thrombose des Plexus prostaticus.

Die den Schläfenbeinen anliegenden Teile der Dura und die Hirnblutleiter wurden in Ruhe gelassen und in situ mit den Schläfenbeinen zum Zwecke mikroskopischer Untersuchung der Leiche entnommen.

Der Obduktionsbefund schien also gut mit der klinischen Auffassung des Falles in Einklang zu stehen. Dagegen ergab die mikroskopische Untersuchung der in bekannter Weise in Vertikalschnittserien zerlegten Schläfenbeine ein in mehrfacher Hinsicht überraschendes Resultat.

Es zeigte sich nämlich, um das in klinischer Hinsicht wichtigste gleich vorweg zu nehmen, daß sowohl linker wie rechter Sinus und Bulbus von großenteils eitrig eingeschmolzenen Thrombusmassen erfüllt waren. Knochenabbauvorgänge in der Umgebung der Blutleiter, sowie Organisationsvorgänge in den Blutleitern an gleich näher zu beschreibenden Stellen sprachen dafür, daß die Thrombose schon längere Zeit bestanden haben mußte.

Im einzelnen ergab die mikroskopische Untersuchung folgendes: Links findet sich der Zustand nach Totalaufmeißelung. Die Totalaufmeißelungshöhle ist namentlich am Boden größtenteils mit Eiter erfüllt. Vom Tegmen her wölbt sich ein dickes Granulationspolster vor. Entsprechend dem geschilderten Vorgehen bei der Labyrinthoperation fehlt der den hinteren Bogengang enthaltende Teil des Labyrinthmassives, so daß ein großer Knochendefekt von der Radikalhöhle ausgehend bis zur Saccusgegend besteht. In der Saccusgegend findet sich in Fortsetzung dieses Knochendefektes ein Riß in der Dura der hinteren Schädelgrube. Die der hinteren Schädelgrube zugewandten Ränder dieses Risses sind mit Fibrin und Eiter und Granulationsgewebe bedeckt.

Das Vestibulum ist von der Pauke her eröffnet, es ist mit scharfkantigen Knochentrümmern und Eiter erfüllt, nach hinten zu kommuniziert es breit mit dem oben beschriebenen Knochendefekt, der durch Wegmeißeln der hinteren Teile des Labyrinthmassivs entstanden ist. In der Promontorialwand finden sich mehrere kleine von Granulationsgewebe ausgefüllte Knochensprünge. Das Crus commune und der größte

Digitized by Google

Teil der Schnecke ist mit Eiter erfüllt. Durch Ausräumung des größten Teiles des Modiolus ist die Schnecke in einen übersichtlichen Hohlraum verwandelt. Der obere Bogengang und Teile der Schnecke, so besonders der laterale Teil der mittleren Schneckenwindung sind von kernreichem Bindegewebe ausgefüllt. So markiert sich im Labyrinth eine Grenzfläche, die offenbar die Teile, die vom ausräumenden Löffel nicht erreicht werden konnten, von den ausgeräumten Teilen des Labyrinthes trennt.

Abb. 1a.

An der Eintrittsstelle des Nervus acusticus ist der Modiolus noch gut erhalten, er zeigt keinerlei Nekrosen. Die zahlreichen für den Durchtritt der Nervenbündel bestimmten Knochenspalten sind von kernreichem Bindegewebe erfüllt. Dieses Granulationsgewebe läßt sich zwischen den lockeren Fasern des Nervus acusticus noch eine Strecke weit zentralwärts in den Meatus acusticus internus hinein verfolgen. Die straffen dichten Züge des Nervus facialis zeigen keine Veränderung. An der knöchernen Labyrinthkapsel zeigt sich an 2 Stellen ein bemerkenswerter Befund. An der Stelle, wo der Facialis in seinem lateralwärts gerichteten Verlauf den lateralen Teil der mittleren Schneckenwindung tangiert,

Digitized by Google

fehlt die knöcherne Begrenzung der mittleren Schneckenwindung auf eine größere Strecke hin. An den Rändern findet man deutlich lakunäre Resorption. Es wurde oben schon erwähnt, daß dieser Teil der mittleren Schneckenwindung von Granulationsgewebe ausgefüllt ist. Dies Granulationsgewebe setzt sich also direkt bis in die Gefäßscheiden des Nervus facialis durch den Knochendefekt der Labyrinthkapsel hindurch

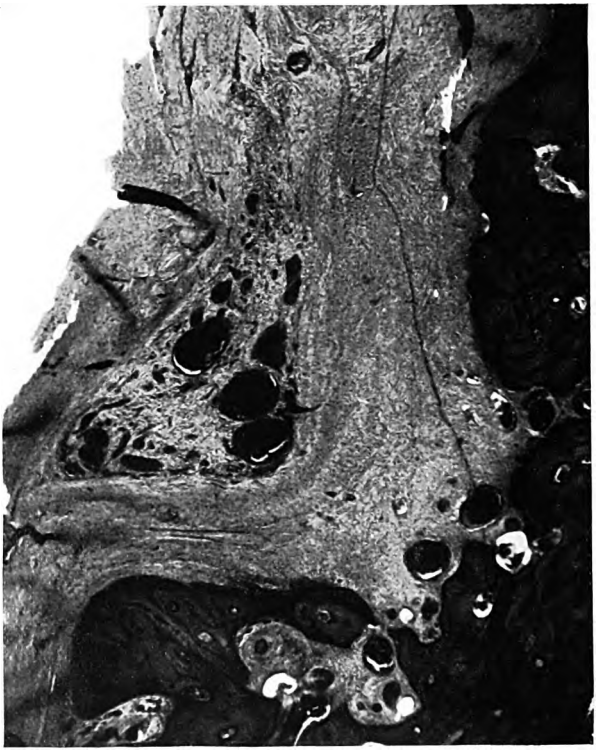

Abb. 1b.

fort. Ein ähnlicher Knochendefekt mit Resorptionsherden an den Rändern findet sich am oberen Bogengang an der oberen Pyramidenkante. Das den oberen Bogengang ausfüllende kernreiche Bindegewebe setzt sich durch diesen Knochendefekt fort zwischen die straffen Züge der Dura und des hier ansetzenden Tentoriums, und füllt die Stelle aus, an der man eigentlich den Sinus petrosus superior finden müßte. Auch in den weiter medial und lateral gelegenen Schnitten ist der Sinus petrosus superior nicht zu finden, an seiner Stelle findet sich bald zellreicheres, bald zellärmeres Bindegewebe, das von unregelmäßig geformten bluthaltigen Hohlräumen durchsetzt ist, so daß es sich hier offenbar um

Digitized by Google

einen älteren, schon organisierten Thrombus handelt. Der Knochendefekt am oberen Bogengang und die Veränderungen im angrenzenden Teil des Sinus petrosus superior sind in dem Mikrophotogramm Abb. 1a gut erkennbar.

In dem einzigen Präparat, in welchem die Überleitungsstelle gut sichtbar ist, ist leider durch Faltenbildung beim Einbetten die Gegend des Sinus petrosus etwas verzerrt und weniger deutlich geworden. Es sind deshalb noch die Mikrophotogramme Abb. 1b (Schnitt durch die

Abb. 1c.

medialeren Schneckenteile) und Abb. 1c (Schnitt durch die Gegend des äußeren Facialisknies beigegeben, welche die Verhältnisse im Verlauf des Sinus petrosus superior in stärkerer Vergrößerung sehr deutlich zeigen. Von dem lateralsten Teil und der Einmündung des Sinus petrosus in den Sinus transversus besitzen wir leider keine Präparate, da an dieser Stelle Sinus und Dura beim Herausnehmen des Schläfenbeines aus der Leiche lädiert wurden.

Im Labyrinthmassiv finden sich mehrere Spalten. Die kleineren Spalten in der Promontorialwand wurden bereits oben erwähnt. Außerdem findet sich ein großer Querspalt, der auf den Schnitten durch die lateralen Schneckenteile und die medialeren Teile des Bogengangsapparates in Erscheinung tritt. Der Spaltraum verbindet durch den

Digitized by Google

Knochen der Bulbusschwelle hinziehend den Sinus und Bulbus, weiter das Vestibulum und die Radikaloperationshöhle. Weiter oben durchsetzt ein schmaler Spalt Teile der mittleren Schneckenwindung und den Facialiskanal in seinem lateralwärts gerichteten Verlauf und dringt auf kurze Strecke durch bis zur Dura der mittleren und hinteren Schädelgrube. Die Spalträume sind überall von gefäßführendem, kernreichem Bindegewebe ausgefüllt. Der Spalt im unteren Teil des Labyrinths zwischen Bulbus, Sinus, Vestibulum und Radikalhöhle erscheint breiter als der im oberen Teil in der Gegend des Facialiskanals. Die Knochenkanten seiner Ränder sind durch lakunäre Resorption angerundet. Sinus und Bulbuswand, sowie die Dura sind über dem Knochenspalt ohne deutliche Veränderungen. Der Knochen der Bulbusschwelle ist von einem osteomyelitischen Herd ausgefüllt.

Sinus und Bulbus selbst sind von normaler Größe. Sie sind von einem größtenteils eitrigen Thrombus ausgefüllt. An einigen Stellen ist die Bulbuswand eitrig eingeschmolzen, so daß kleine Absceßtaschen in den Nervenscheiden des Glossopharyngeus, Vagus und Accessorius entstanden sind. Stellenweise finden sich Organisationsvorgänge im Thrombus an der Bulbuswand.

Rechts findet sich am Paukenboden eine spärliche Menge zellarmen Exsudates. Eine ziemlich große Knochendehiscenz besteht in dem dem Bulbus anliegenden Teil des Paukenbodens. Im Trommelfell finden sich narbige Veränderungen. Vorn oben zeigt sich ein ausgedehnter Verkalkungsherd. Eine Lücke hinter dem Processus brevis führt in ein kleines Cholesteatom zwischen Amboskörper und oberer Gehörgangswand.

Das Labyrinth zeigt außer postmortalen Veränderungen am häutigen Labyrinth nichts wesentlich von der Norm Abweichendes.

Der Warzenfortsatz zeigt keine Pneumatisation, er ist spongiös.

Neben der schon oben erwähnten größtenteils eitrigen Thrombose von Sinus und Bulbus auch auf dieser Seite erweckten vor allen Dingen die enormen Ausmaße des Bulbus der rechten Seite unser Interesse. Um die ungewöhnliche Ausdehnung des Bulbus zu veranschaulichen, sind die nach den Felsenbeinschnitten angefertigten Skizzen Abb. 2, 3, 4 und 5 beigefügt. Abb. 2 stellt einen Schnitt durch das mediale Schnekkenende dar. Man sieht hier unmittelbar hinter dem inneren Gehörgang eine blasenartige Ausstülpung des Bulbus. Man hat hier unwillkürlich den Eindruck, als sei der Bulbus in eine große pneumatische Zelle eingebrochen. Wir haben aber hier nirgend seine Wandverdoppelung oder Reste von Epithel finden können. Vielmehr ist im Gegensatz zu den übrigen Teilen des Bulbus in diesem blasenartigen Blindsack nur eine sehr dünne bindegewebige Wandauskleidung vorhanden, auf der stellenweise noch die flachen Endothelzellen sichtbar sind. Abb. 3 zeigt den

Digitized by Google

Übergang des Bulbus in die blasenartige Ausstülpung. Das ganze Labyrinthmassiv ist hier und in den nächsten Schnitten durch die dem Bulbus angehörenden Hohlräume bis dicht unter die Dura der mittleren und hinteren Schädelgrube unterminiert. Abb. 4 zeigt die enorme Ausdehnung des Bulbus auf einem Schnitt ungefähr durch die Schneckenmitte. Abb. 5 ist durch die Fenstergegend gelegt und zeigt die Verhältnisse in der Gegend der Bulbusschwelle am Übergang des Sinus

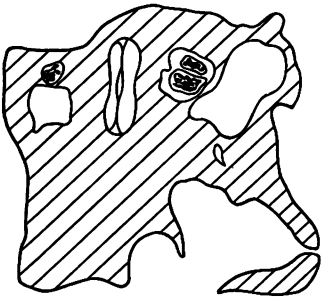

Abb. 2.

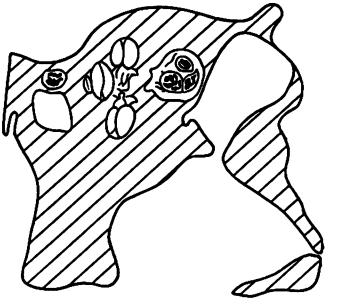

Abb. 3.

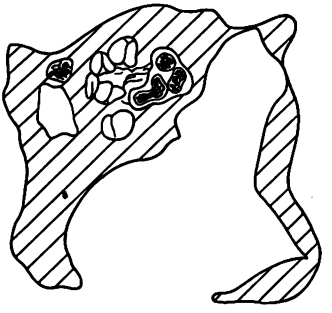

Abb. 4.

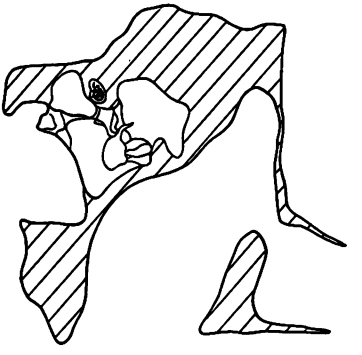

Abb. 5.

sigmoideus in den Bulbus. Der Bulbus erstreckt sich sackförmig auslaufend bis in die Schnitte durch den oberen Bogengang.

Bulbus und Sinus sind von einem geschichteten Thrombus erfüllt, der in den Skizzen der Übersichtlichkeit halber nicht miteingezeichnet ist. Der Thrombus ist in den dem Paukenboden und dem Labyrinthmassiv zugekehrten Teilen, und besonders nach dem oberen Sinusverlauf zu großenteils eitrig eingeschmolzen. An der dem Paukenboden und dem Labyrinth zugewandten knöchernen Begrenzung finden sich Knochenresorptionszonen mit sehr schön erkennbaren Osteoklasten. Besonders an Stellen, wo kleine Knochenvorsprünge die Sinuswand wenn auch

Digitized by Google

nur in geringem Maße einbuchten, ist diese Knochenresorption besonders deutlich. Im Knocheninnern am Paukenboden und im Labyrinth finden sich jedoch keinerlei entzündliche Erscheinungen. Auch die bindegewebige Sinuswand und Bulbuswand zeigt nur etwas größeren Zellreichtum und vielleicht etwas größere Dicke als normalerweise. Örtlich begrenzte Überleitungen der Entzündung auf die umgebenden Knochenwände oder zellige Infiltrate in der Bulbuswand lassen sich sonst nicht finden.

Die mikroskopische Untersuchung ergab also, das Wichtigste kurz zusammengefaßt, folgendes: Großenteils eitrige Thrombose des linken und rechten Sinus und Bulbus. Eine ältere, bereits organisierte Thrombose des linken Sinus petrosus superior. In den bei der Ausräumung nicht erreichten Teilen des linken Labyrinthes Granulationsgewebe, das sich durch einen Knochendefekt in der Labyrinthkapsel am oberen Bogengang in den Sinus petrosus superior fortsetzt. Mehrere Spalten im Knochen des linken Labyrinths, die von gefäßführenden, zellreichem Bindegewebe ausgefüllt sind. Die bindegewebige Wand des linken Bulbus ist an mehreren Stellen durchbrochen, Absceßtaschen in den Nervenscheiden des Glossopharingeus, Vagus und Accessorius. Enorme Ausdehnung des thrombosierten rechten Bulbus, Knochenresorption an seinen knöchernen Wandungen, alte Veränderungen am rechten Trommelfell, kleines epitympanales Cholesteatom.

Epikrise. Das Überraschendste an dem mikroskopischen Befund ist zweifellos die beiderseitige eitrige Sinusthrombose, die während der klinischen Beobachtung nicht diagnostiziert war. Wir haben uns also zunächst die Frage vorzulegen, wie lange die Sinusthrombose schon bestand, und auf welchem Weg die Entzündung auf das Blutleitersystem übergeleitet wurde. Der Patient gab bei seiner Aufnahme an, daß er 2 Tage vor der Aufnahme leichtes Frösteln mit nachfolgendem Temperaturanstieg an sich beobachtet habe. Auch bei klinischer Beobachtung wären diese Symptome aber nicht als Beginn einer vom Ohr ausgehenden Allgemeininfektion zu deuten gewesen. Vielmehr sind sie wohl als Initialsymptome einer frischen Infektion der oberen Luftwege aufzufassen, mit der zusammen sich die akute Exacerbation der linksseitigen Cholesteatomeiterung entwickelte. Vielleicht ist in diesen Tagen schon der bei der Totalaufmeißelung gefundene Knochendefekt am lateralen Bogengang entstanden, und durch den Druck des Cholesteatoms das Labyrinth gereizt worden. Der Patient war in den ersten 5 Tagen unserer klinischen Beobachtung vollkommen temperaturfrei, und seine Beschwerden, die überdies deutlich den Charakter einer Labyrinthreizung trugen, waren verhältnismäßig gering. Man kann also für diese Zeit das Bestehen einer otogenen Allgemeininfektion ausschließen.

Digitized by Google

Nach Kenntnis des weiteren Verlaufes ist es aber als sicher anzunehmen, daß im Verlauf der nächstfolgenden Tage, als die Temperatur langsam anfing zu steigen, die Infektion ins Labyrinth einbrach. Der Befund eines Bogengangsdefektes bei der Radikaloperation, und die zunehmende Verschlechterung des Gehöres sprechen eine beredte Sprache. In den mikroskopischen Präparaten des linken Felsenbeines fand sich nun an den Stellen, die offenbar bei der Labyrinthausräumung mit dem Löffel nicht erreicht wurden, ziemlich derbes Granulationsgewebe. Es ist nun nach den Präparaten allein nicht zu entscheiden, ob es nach dem Einbruch der Infektion in den lateralen Bogengang gleich zu einer granulierenden Labyrinthentzündung gekommen ist, oder ob die Labyrinthentzündung zunächst einen eitrigen Charakter trug, und sich die Granulationen erst nach der Labyrinthausräumung entwickelten. Macht man diese letztere Annahme, so ist es jedenfalls sehr auffällig, daß sich gerade an den für den Löffel schwer zugänglichen Teilen der Schnecke also im lateralen Teil der mittleren Schneckenwindung, und im oberen Bogengang die Granulation, und zwar vorwiegend nur hier, entwickelten. Rein zeitlich genommen wäre immerhin in den 10 Tagen, die von der Labyrinthoperation bis zum Tode verstrichen, die Entwicklung von solchen Granulationspolstern möglich. Der klinische Verlauf spricht indes direkt gegen die Annahme einer eitrigen Labyrinthentzündung. In dieser Hinsicht muß besonders der schleichende Verlauf, die nur langsam fortschreitende Verschlechterung des Hörvermögens nach deutlichen Symptomen von seiten des statischen Labyrinthteile gewertet werden. Für die Annahme einer granulierenden Labyrinthentzündung spricht endlich auch der Operationsbefund bei der Labyrinthoperation selbst. Das Vorhandensein eitrigen Sekretes in den Labyrinthhohlräumen wäre bei der Labyrinthausräumung wohl kaum unbemerkt geblieben.

Wir wenden uns nun den mikroskopisch beobachteten Knochendefekten in der Labyrinthkapsel zu und werden damit zu der eingangs gestellten Frage nach dem Überleitungsweg der Entzündung auf das Blutleitersystem und den Zeitpunkt des Eintrittes der otogenen Allgemeininfektion zurückkommen. Für unsere Betrachtungen hat zunächst der in Abb. 1a sichtbare Defekt am oberen Bogengang unter der Dura Interesse. Die lakunäre Resorption an den Rändern des Knochendefektes spricht deutlich für die Beteiligung entzündlicher Momente beim Zustandekommen des Knochendefektes. Es ist nur die Frage, ob nicht auch mechanische Zerstörungen bei der Labyrinthoperation mitbeteiligt waren. Da ist es nun bemerkenswert, daß ein mit Granulationen und Eiter erfüllter Knochenriß in Abb. 1a sichtbar wird, der hinter dem oberen Bogengang nahezu parallel zur Dura der hinteren Schädelgrube den Labyrinthknochen durchzieht. Es ist aber nicht gut vorstellbar

Digitized by Google

(ein Blick auf Abb. 1a bestätigt das sofort), daß die Gewalt, die jenen Riß im Labyrinthknochen hervorrief, irgendwie bei der Entstehung des in Rede stehenden Knochendefektes beteiligt gewesen sein könnte. Es ist vielmehr ersichtlich, daß hier bei der Freilegung der Saccusgegend ein Knochenstück zwar abgesplittert, aber zwischen Labyrinthmassiv und Dura der hinteren Schädelgrube in seiner ursprünglichen Lage liegen geblieben ist. Es ist nun noch die Frage, ob die Knocheneinschmelzung vom Labyrinth aus nach außen hin fortgeschritten ist, oder ob primär ein epiduraler Herd bestand, der sekundär in den oberen Bogengang durchbrach. Will man die letztere Annahme gelten lassen, so hat man zunächst keine Möglichkeit die Entstehung eines epiduralen Abscesses in dieser Gegend zu erklären, man müßte denn annehmen, daß eine Thrombose des Sinus petrosus superior zu dieser Zeit schon bestand, die dann sekundär zum Durchbruch in den oberen Bogengang geführt hätte. In dieser Frage, die aus dem histologischen Bild allein nicht zu entscheiden ist, hilft uns wieder der klinische Verlauf weiter. Die labyrinthären Symptome bestanden schon lange Zeit, ehe die ersten Temperaturzacken (am 26. III., am 31. III., oder am 3. IV.) die Annahme einer otogenen Allgemeininfektion überhaupt nur diskutabel erscheinen ließen. Für die Annahme, daß die Knocheneinschmelzung vom Labyrinthinneren ihren Ausgang nahm, spricht auch sehr der Befund des analogen Knochendefektes an der knöchernen Labyrinthkapsel zwischen mittlerer Schneckenwindung und Facialiskanal. Auch hier kommt für die Defektbildung das operative Trauma der Labyrinthoperation nicht in Frage, da wie oben ausführlich auseinandergesetzt, dieser laterale Teil der mittleren Schneckenwindung bei der Labyrinthausräumung gar nicht berührt worden sein kann. Es ist also anzunehmen, daß durch die granulierende Labyrinthentzündung vom oberen Bogengang her die knöcherne Labyrinthkapsel eingeschmolzen wurde, und auf dem Wege über einen epiduralen Absceß die Entzündung in den Sinus petrosus superior einbrach. Ob bei diesem Vorgang etwa schon vorhandene Dehiscenzen der knöchernen Labyrinthkapsel eine Rolle gespielt haben, läßt sich natürlich nicht sagen. Jedenfalls fanden sich an entsprechenden Stellen am Labyrinth der anderen Seite keine Dehiscenzen.

Eine besondere Betrachtung erfordern noch die verschiedenen, oben ausführlich beschriebenen, Spalträume im Labyrinthmassiv. Da der Patient die ganze Erkrankung auf einen Unfall zurückführte, so muß natürlich die Frage diskutiert werden, ob es sich nicht primär um eine Felsenbeinfraktur mit sekundärer Infektion vom Cholesteatom aus handelte. Wir haben uns zu dieser Frage auch auf Veranlassung der zuständigen Berufsgenossenschaft gutachtlich äußern müssen und haben einen Zusammenhang mit dem Unfall vom 12. III. aus folgenden Grün-

Digitized by Google

den abgelehnt. Die Verlaufsrichtung des oben beschriebenen großen Querspaltes läßt an sich die Annahme einer Querfraktur des Felsenbeines zu, da die Spalträume überall von gefäßführendem Bindegewebe ausgefüllt sind, so daß angenommen werden muß, daß der Spaltraum schon längere Zeit vor dem Tode entstanden ist. Die Knochenumbauvorgänge an den Rändern dieses Spaltraumes sprechen im gleichen Sinn. Genau so gut könnte der Spaltraum aber auch bei einer der nachfolgenden Operationen entstanden sein. Auch der zwischen der Labyrinthoperation und dem Tode verstrichene Zeitraum von 10 Tagen würde wohl zur Entwicklung des Granulationsgewebes und der Knochenresorptionszonen, wie sie sich in dem Spaltraum finden, genügt haben. Andrerseits ergab die genaue Nachforschung, daß der Unfall nur so leichter Natur war, daß Symptome, die auf eine Gehirnerschütterung hindeuteten, nicht eintraten. Es kommen also nur die Radikaloperation oder die Labyrinthoperation für die Entstehung des Frakturspaltes in Frage. Es ist wenig wahrscheinlich, daß die Fraktur während der Radikaloperation entstand. Da hierbei weder Sinus noch Dura der hinteren Schädelgrube freigelegt wurden, so daß das Felsenbein in keiner Weise wesentlich in seinem Zusammenhang mit der übrigen Schädelbasis gelockert wurde. Dies geschah erst zu Beginn der Labyrinthoperation. Da es überdies nicht dem Wesen der Radikaloperation entspricht, daß größere Gewalteinwirkung auf das Felsenbein ausgeübt wird, so ist anzunehmen, daß die in Frage stehenden Spalten bei der Labyrinthoperation entstanden sind.

Was nun endlich den Zeitpunkt des Übergreifens der Entzündung auf das Blutleitersystem anlangt, so kann er auch nach Kenntnis aller vorbeschriebenen Einzelheiten des klinischen Verlaufes und der postmortalen Untersuchung nur vermutungsweise erschlossen werden. Nimmt man den oben geschilderten Überleitungsweg vom oberen Bogengang in den Sinus petrosus superior als zutreffend an, so kommt man zu folgenden Überlegungen. Wenn auch sich im linken Bulbus Anfänge von Organisationsvorgängen am Thrombus finden, so ist doch klar, daß die Veränderungen im Sinus petrosus superior sehr viel älter sind, da es hier schon zur völligen Organisation des Thrombus gekommen ist. Nach dem Vorherrschen der granulierenden Entzündungsform im Labyrinthinnern könnte man nun vermuten, daß die von dort ausgehende Thrombose im Sinus petrosus von Anfang an sehr zur Konsolidation geneigt hätte. Hinzu kommt die weniger lebhafte Strömung des Blutes und das geringere Lumen des Sinus petrosus, so daß es vorstellbar ist, daß hier die Thrombose ohne Ausschwemmung von Thrombenteilchen in die Blutbahn schleichend ohne schwerere Allgemeinerscheinungen fortgeschritten wäre. Schleichende Entwicklung von Thrombosen ohne markante Temperaturbewegungen sind ja mehrfach beschrieben worden. Faßt

Digitized by Google

man diese Möglichkeit bei dem vorliegenden Fall ins Auge, so müßte man weiter schließen, daß ernstere Allgemeinsymptome erst aufgetreten wären, als die fortschreitende Thrombose bereits den Sinus transversus erreicht hatte. Der erste Zeitpunkt, in dem schwere Allgemeinerscheinungen zur Beobachtung kamen, war der 3. IV. In Verbindung mit einer Temperaturzacke bis 39,6 wurde damals eine Nephritis und positive Zuckerreaktion im Urin festgestellt. Die klinische Beobachtung wurde dadurch kompliziert, daß in diesem Zeitpunkt das linke Ohr zum erstenmal völlig ertaubt gefunden wurde und retrospektiv muß man jetzt wohl sagen, daß der Liquorbefund von 15 Zellen bei negativem Pandy entgegen den damaligen Hoffnungen doch wohl schon das Zeichen für den Beginn der labyrinthogenen Meningitis gewesen ist. Selbst wenn man aber annimmt, daß die Temperatursteigerung und die Veränderung im Urin im wesentlichen der Ausdruck der otogenen Allgemeininfektion gewesen sind, so muß es nach obigem doch unentschieden bleiben, ob zu diesem Zeitpunkt erst der Einbruch in den Sinus petrosus superior erfolgte, oder ob die Thrombose des Sinus petrosus superior damals schon längere Zeit bestand, und die Thrombose nunmehr bis in den Sinus transversus fortgeschritten war. Daß bei der 8 Tage später (11. IV.) ausgeführten Labyrinthoperation die Sinuswand makroskopisch als gesund befunden wurde, läßt sich im Sinne dieser Überlegung nicht auswerten, da sich ja von der Einmündung des Sinus petrosus ein wandständiger Thrombus an der Innenseite des Sinus transversus entwickelt haben konnte, und überdies das makroskopische Aussehen der Sinuswand bekanntlich oft zu Täuschungen Anlaß gibt. Punktion oder Schlitzung des Sinus wurde aber damals nicht ausgeführt, da die klinische Beobachtung keinen genügenden Hinweis für das Bestehen einer Sinusthrombose zu ergeben schien, vielmehr die labyrinthogene Meningitis durchaus im Vordergrund des Krankheitsbildes stand.

Die Thrombose des rechten Sinus und Bulbus ist wohl zweifellos als Folgeerscheinung der linksseitigen Thrombose zu betrachten, da sich Entzündungserscheinungen im Knochen des rechten Felsenbeines nicht auffinden lassen. Die oberflächlichen Knochenabbauvorgänge an der rechten Bulbuswand sowie vielleicht auch der seröse Erguß am Boden der rechten Pauke sind wohl durch Toxinwirkung vom thrombosierten Bulbus aus zu erklären. Das Naheliegendste wäre nun anzunehmen, daß die Thrombose sich per continuitatem von der linken auf die rechte Seite fortgesetzt hat. Leider läßt sich das jetzt nicht mehr mit Sicherheit feststellen, da Stücke aus der Gegend des Confluens sinuum in unserem Untersuchungsmaterial nicht vorhanden sind. Auch in dem Sektionsprotokoll finden wir über einen Befund in dieser Gegend nichts vermerkt, so daß es nicht klar ist, ob eine Schlitzung der Blutleiter in dieser Gegend unterlassen wurde, oder ob dort ein normaler Befund war.

Digitized by Google

Es ist natürlich auch möglich, daß Thrombenpartikelchen vom linken Sinus rückläufig in die Blutbahn verschleppt wurden und zur Bildung einer neuen Thrombose vom rechten Bulbus ausgehend Veranlassung gaben. Die besonderen Strömungsverhältnisse in dem abnorm geformten und übergroßen rechten Bulbus könnten die Ausbildung einer Thrombose befördert haben.

Sicherlich muß man annehmen, daß die Labyrinthoperation das Fortschreiten der Sinusthrombose noch propagierte. So erklärt sich die rapide Verschlechterung des Allgemeinzustandes mit Auftreten von pyämischen Temperaturen im Anschluß an die Operation. Klinisch konnten diese Erscheinungen von uns nicht mehr gewertet werden, da zu der Zeit die eitrige Leptomeningitis schon voll entwickelt war. Ausfallserscheinungen an Vagus, Glossopharyngeus und Accessorius sind bei dem Patienten nicht beobachtet worden. Es ist wohl anzunehmen, daß die beschriebenen Absceßtaschen in den Nervenscheiden erst entstanden, als der Patient schon benommen war.

Die am 3. IV. festgestellten Glykosurie ist insofern interessant, als sie in einem Zeitpunkt auftrat, an dem, wie wenigstens jetzt retrospektiv anzunehmen ist, die labyrinthogene Meningitis sich zu entwickeln begann. Ob die Glykosurie selbst als Folge der Meningitis angesehen werden muß, ist in unserem Fall nicht zu sagen, da sie ja auch auf die otogene Allgemeininfektion bezogen werden kann (*Zimmermann*, Z. Ohrenheilk. *67*, 217). Es ist dagegen anzunehmen, daß durch die bestehende Hyperglykämie die Abwehrkräfte des Patienten ungünstig beeinflußt wurden. Dafür spricht u. a. die Entwicklung eines subduralen Abscesses an der Stelle, wo die Dura der mittleren Schädelgrube bei der Labyrinthoperation freigelegt wurde.

Der Nebenbefund des übermäßig großen rechten Bulbus erregt weiterhin unser Interesse bei diesem Fall. Daß die enorme Größe des Bulbus durch die Entzündungsvorgänge erst sekundär hervorgerufen sei, ist nicht anzunehmen. Dazu tragen die beobachteten Knochenabbauvorgänge an den Bulbuswandungen viel zu sehr das Gepräge eines kleinen Nebenbefundes. Auch die Auffassung, daß es sich um eine variköse Aussackung in einem vorgebildeten Hohlraum, beispielsweise eine pneumatische Zelle, handelt, läßt sich nicht halten, denn einmal findet sich keinerlei Epithelrest, andrerseits handelt es sich um eine völlige Pneumatisationshemmung auf diesem Ohr, wie der spongiöse Warzenfortsatz beweist. Es handelt sich also sicher um eine Bildungsanomalie. Daß Bulbus und Sinus sigmoideus in ihrer Größe starker Variation unterliegen, ist bekannt. Den größten beobachteten Sinus beschrieb *Alexander* (im Handbuch Denker-Kahler *4*, 125). Hier handelte es sich um eine Ektasie des Sulcus sigmoideus von derartigem Ausmaß, daß der Sinus durch die papierdünne Corticalis bläulich hindurch

Digitized by Google

schimmerte. Ein Bulbus von derartigen Ausmaßen, wie wir ihn am rechten Felsenbein unseres Falles beobachteten, ist unseres Wissens noch nicht beschrieben worden.

Die Kenntnis solcher Größenanomalien des Bulbus ist von Wichtigkeit, da man bei operativer Freilegung der Saccusgegend evtl. darauf gefaßt sein muß, auf den rückläufigen Teil des Bulbus zu stoßen. Es ist anzunehmen, daß namentlich in den Buchten eines solchen Bulbus Totwassergebiete (sit venia verbo) entstehen, die an der Blutströmung nicht, oder doch weniger teilnehmen als das in einem Bulbus von normalen Ausmaßen der Fall ist. Ob dieser Umstand das Eintreten einer Thrombose begünstigt, ob das insonderheit in dem vorliegenden Fall zutrifft, wollen wir hier nicht entscheiden, halten es aber für möglich.

Digitized by Google

(Aus der Klinik für Ohren-, Nasen- und Kehlkopfkranke der Universität Würzburg. Vorstand: Prof. Dr. *H. Marx.*)

Über Osteogenesis imperfecta congenita der Labyrinthkapsel.

(Zu den Arbeiten von *Moritz Weber* in Bd. 25 u. 26 ds. Zeitschr.)

Von

Prof. Dr. **Max Meyer,**

Oberarzt.

Mit 4 Textabbildungen.

(*Eingegangen am 30. Mai 1930.*)

„Die Grundlage für das Verständnis pathologischer Veränderungen überhaupt ist die Kenntnis der normalen Verhältnisse. Somit ist auch der normale Knochen der Maßstab für die Beurteilung von Knochenveränderungen." Dieser Satz, dem ich in jeder Hinsicht zustimme, findet sich in der neuesten Arbeit von *Moritz Weber* „Zur Theorie der experimentellen Otosklerose"[1]. Als ich ihn las, war die folgende kurze Abhandlung schon fast beendet, welche auch gerade bezweckt, Irrtümer über den normalen Bau des embryonalen Knochengewebes und des Knochengewebes in der normalen menschlichen Labyrinthkapsel, wie sie sich nicht nur bei *M. Weber*, sondern in der gesamten pathologisch-anatomischen und otologischen Literatur finden, richtig zustellen.

Der normale Bau der *enchondralen Labyrinthkapsel* wird von *Weber* so geschildert[2], wie er in der Literatur früher und bis in die neueste Zeit hinein immer dargestellt wurde! Auf die Knorpelreste sei *lamellärer Knochen* abgelagert; die Knochenzellen seien in der Längsachse der Lamellen angeordnet, die Lamellen selbst verlaufen im wesentlichen parallel zur Oberfläche des Labyrinthes, hingegen sei z. B. bei der Otosklerose, der Osteogenesis imperfecta u. a. kein Lamellenknochen vorhanden. Alle drei Behauptungen in bezug auf die normale Labyrinthkapsel sind falsch und von mir im Jahre 1927 widerlegt worden. Es gelang mir durch Darstellung der Fibrillenstrukturen des normalen enchondralen Labyrinthkapselknochens zu zeigen, daß dieser in keiner Altersstufe lamellären Bau aufweist, sondern daß es sich stets um eine *„eigentümliche Art von Knochengewebe, den lamellenlosen, feinfaserigen (strähnenartigen) Markknochen"*[3] handelt, der als Dauerzustand beim

[1] Z. Hals- usw. Heilk. **26.** [2] Z. Hals- usw. Heilk. **25.** [3] Z. Anat. **83.** 734.

Digitized by Google

Menschen das ganze Leben hindurch in der Labyrinthkapsel zu finden ist, sonst aber als vorübergehende Bildung während der Embryonalzeit *bei jeder enchondralen Ossifiaction* angetroffen wird. Neuere Untersuchungen haben ergeben, daß in der Labyrinthkapsel verschiedener darauf geprüfter Affenarten dasselbe Knochengewebe vorhanden ist.

Zur Widerlegung von *Webers* Behauptungen über den normalen Bau der enchondralen Labyrinthkapsel möchte ich nur auf die Abb. 1—6 meiner genannten Arbeit[1] aufmerksam machen. Man kann sich dort leicht davon überzeugen, daß der normale Labyrinthkapselknochen weder lamellär gebaut ist (Abb. 2, 3, 4, 5) noch daß die Knochenzellen in der Längsachse der Lamellen angeordnet sind (Abb. 1 und 5), was ja natürlich bei Nichtvorhandensein von Lamellen gar nicht möglich ist. Auch die Behauptung, daß die Lamellen im wesentlichen parallel zum Labyrinth verlaufen, welche *Weber* von *Otto Mayer* übernimmt, kann natürlich nicht stimmen, da ja gar keine Lamellen vorhanden sind. Gegen diese Auffassung habe ich mich aber auch schon in einer früheren Arbeit[2] gewendet, als ich selbst noch glaubte, daß das Knochengewebe der enchondralen Kapsel lamellär sei.

Abb. 1. Labyrinthkapsel in der Vorhofsgegend von einem 5 Tage alten ausgetragenen ohrgesunden Kinde. Sehr weiter Markraum, wenig knorpelhaltiger Knochen in der enchondralen Kapsel; endostale (rechts) und periostale (links) Kapsel sehr schmal! Der Hammer zeigt einen weiten Markraum mit dünnen Knochensaum! (Hämatoxylin-Eosinfärbung.)

Geht man nun von dieser falschen Vorstellung aus, so muß man natürlich zu ganz falschen Folgerungen kommen, wenn man ein nicht lamelläres Knochengewebe bei pathologischen Zuständen der Labyrinthkapsel findet. Diesem Irrtum scheint nun *M. Weber* verfallen zu sein. Betrachtet man zunächst die Abbildungen seiner Arbeit über Osteogenesis imperfecta congenita in Bd. 25 dieser Zeitschrift, so wird man finden, daß deren maßgebende Abb. 3, 4, 5 leider so undeutlich sind, daß man nur wenig daraus entnehmen kann; außerdem sind sie nach Hämatoxylin-Eosinpräparaten gemacht, welche sich für die Entscheidung der in Frage stehenden Probleme gar nicht eignen. Übrigens scheint es sich nach den Abb. 1, 2 und 6 um keine sehr hochgradigen Veränderungen im Sinne einer Osteogenesis imperfecta zu handeln; in der hier obenstehenden Ab-

[1] Z. Anat. 83, 734. [2] Passow-Schaefers Beitr. 23.

Digitized by Google

bildung 1 von einem normalen 5 Tage alten ausgetragenen Kinde sieht man z. B. weniger knorpelhaltiges Knochengewebe in der enchondralen Kapsel als in *Webers* Abb. 2.

Beim Lesen der Darstellung der Veränderungen in der enchondralen Kapsel, besonders des Baues der Globuli ossei und bei Betrachtung der Abb. 5 wurde ich nun lebhaft an Bilder erinnert, wie ich sie bei normalen Neugeborenen häufig gesehen und in meiner Arbeit über den lamellenlosen Markknochen in Abb. 5 dargestellt habe, alles, was bei *Weber* als geweblich-pathologisch beschrieben wird, findet sich dort ganz ähnlich auch als normal: „In die Kavitäten des Knorpelkernes ist ein faserknöchernes Gewebe abgelagert. Es findet sich keine Spur einer lamellösen Anordnung. Es handelt sich vielmehr um ein dichtes Geflecht feinfaseriger Elemente" (*Weber* **25**, 351). Und etwas später: „Die Zellen innerhalb dieser Substanz zeigen die mannigfaltigsten Formen: Einmal sind sie länglich oder spindelig, das andere Mal mehr oval oder rundlich, einige Zellen sind vollständig rund, sogar etwas blasig. Sie sehen dann aus wie Knorpelzellen. Dieser Eindruck wird noch verstärkt dadurch, daß oft 2 Zellen in einer Höhle liegen, welche von einem hellen Hof umgeben ist. Die Zellen strecken keinerlei Fortsätze in die Matrix vor. Ihre Anordnung ist sehr unregelmäßig." Betrachtet man meine frühere[1] Abb. 1 (*Go*), Abb. 2, Abb. 3 (*Go*), Abb. 6, so könnte sich die Beschreibung *Webers* direkt auf die dort wiedergegebenen Bilder vom Normalen beziehen!

Nun hat es sich im Falle *Webers* aber sicher um eine Osteogenesis imperfecta gehandelt; also geht aus der Übereinstimmung hervor, daß *in der Labyrinthkapsel* die Abweichungen vom Normalbau bei der Osteogenesis imperfecta weniger bedeutend sind als *Weber* das nach seiner irrigen Vorstellung vom Normalen glauben mußte. Was ich in dieser Hinsicht selbst bei Untersuchungen der Labyrinthkapsel bei O. i. feststellen konnte, werde ich nachher mitteilen.

Ähnliche Bedenken wie für die enchondrale Kapsel drängten sich auch bei der Lektüre der Schilderung des Baues *der endostalen und der periostalen Kapsel* auf. Auch hier kann ich weder in den Abbildungen noch in der Darstellung etwas im *Wesen* vom *Feinbau* beim normalen Neugeborenen Abweichendes finden, abgesehen davon, daß sich auch hier für die Feinheiten der Struktur die Hämatoxylin-Eosinfärbung wenig eignet. Selbst die Masse und die Gesamtanordnung, der aus geflechtartigem Knochen (Wurzelstock) bestehenden perichondralen (von mir mesenchymal genannten), äußeren Labyrinthkapselteile ist nach *Webers* Abb. 2 im Vergleich zum Normalen nicht sehr wesentlich verändert, und Bilder, die in seiner Abb. 7 dargestellt sind, sind mir aus der Betrachtung von Feten- und Kinderfelsenbeinserien von der Entstehung

[1] Z. Anat. **83**.

Digitized by Google

des geflechtartigen Knochens durchaus geläufig. Nur die gebotene Raumersparnis hindert mich, hier vom Normalen genau gleiche Abbildungen zu geben.

Um mir nun aber auch ein eigenes Bild von den Veränderungen bei der O. i. zu machen, wandte ich mich mangels eigenen Materials an Herrn Professor *Nager* (Zürich) mit der Bitte, mir von seinem veröffentlichten Fall von sicherer O. i. wenn möglich einige ungefärbte Schnitte zu überlassen. Herr Professor *Nager* entsprach meinem Wunsche in liebenswürdigster Weise und sandte mir Schnitte von seinem im Arch. Ohrenheilk. **109**, 95 veröffentlichten ersten Fall und außerdem noch einige Schnitte von einem anderen Kinde, dessen Felsenbeinbefunde bisher unveröffentlicht sind, über die *Nager* nur in der 1927 erschienenen Züricher Doktordissertation von *Stahl* „Über angeborene und infantile Knochenbrüchigkeit" einen kurzen Bericht gegeben hat.

Ich will hier nicht genau auf die pathologische Verteilung des Knochengewebes in der Labyrinthkapsel dieser Fälle eingehen; sie ist ja in dem einen Falle von *Nager* genau geschildert und abgebildet und wird für den anderen Fall noch durch mich genau dargestellt werden[1]. Vielmehr will ich ganz kurz den *Feinbau der einzelnen Knochenbälkchen* der enchondralen und der periostalen Kapsel schildern, wie er sich bei verschiedenen Färbungen mit Hämatoxylin-Eosin, van Gieson, Schmorl und mit Fibrillenfärbung nach Weigert-Weidenreich darstellt. Außerdem wurde zur Untersuchung auch das polarisierte Licht verwandt.

Es fand sich, daß bei beiden Fällen weder der enchondrale, noch der periostale Knochen in seiner Fibrillenstruktur im Prinzip von dem von mir seiner Zeit geschilderten normalen Labyrinthknochen abweicht. Sowohl bei *Nager* als auch bei *J. Fischer*, welche beiden Autoren die einzigen vor *Weber* publizierten Fälle von O. i. der Labyrinthkapsel genau histologisch beschrieben, ist natürlich die Lamellenlosigkeit des Knochengewebes, welches auf die Knorpelreste abgelagert wird, schon an sich als ein Zeichen von Bildung minderwertigen Knochens angesehen worden, da damals noch nicht bekannt war, daß *niemals* auf die Knorpelreste der knorplig vorgebildeten Knochen, also auch der Labyrinthkapsel, Lamellenknochen aufgelagert wird, sondern daß es sich da *stets* um normalerweise lamellenlosen Markknochen handelt. Und so fand sich auch bei der jetzt von uns vorgenommenen Fibrillenfärbung in den mikroskopischen Präparaten der zwei verschiedenen Fälle von Osteogenesis imperfecta congenita aus dem Material des Herrn Prof. *Nager*, auf die Knorpelreste aufgelagert ein strähnenartiger, feinfaseriger lamellenloser Markknochen in, im Verhältnis zum

[1] Als 1. Mitteilung einer Serie von Arbeiten „Über die normale und pathologische Histologie der knöchernen Labyrinthkapsel", die von Herrn Prof. *Nager* und mir gemeinsam veröffentlicht werden sollen.

Digitized by Google

Normalen, spärlicher Menge (Abb. 2)! Dieses Knochengewebe bei der O. i. unterscheidet sich von dem beim Normalen in der Hauptsache, abgesehen von der geringeren Masse, durch den erheblich stärkeren Einschluß von Knochenzellen, wie ihn fast alle Autoren beschrieben haben, und wie ihn auch *Nager*, *J. Fischer* und *Weber* für die Labyrinthkapsel erwähnen. Übrigens scheint auch diese relative Vermehrung der Knochenzellen sehr verschieden zu sein, da sie in dem zweiten mir von Herrn Prof. *Nager* überlassenen Fall sehr erheblich geringer war

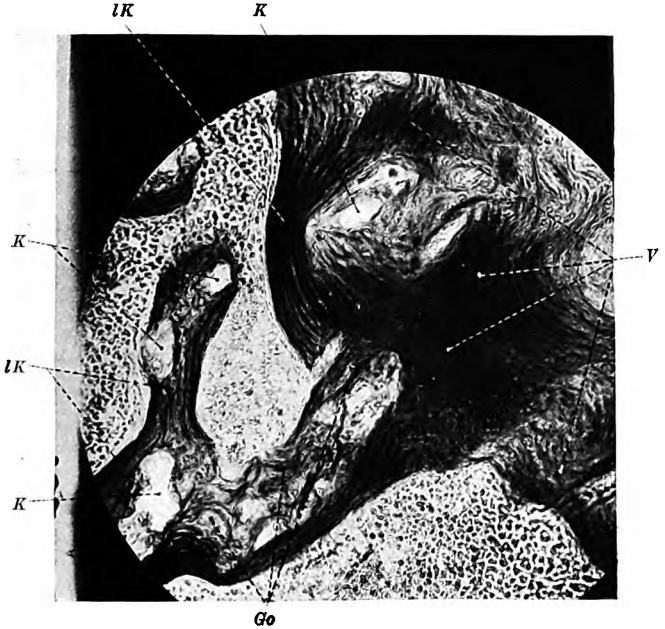

Abb. 2. Knorpelreste mit lamellenlosem strähnenartigem Markknochen aus der Bogengangsgegend der enchondralen Labyrinthkapsel von Osteogenesis imperfecta congenita (Fall 2). *K* = Knorpelgrundsubstanz, *lK* = lamellenloser Markknochen, *V* = Verflechtung der Strähnen des Knochens, *Go* = Globuli ossei aus diesem Knochengewebe. (Fibrillenfärbung nach Weigert-Weidenreich.)

als in dem ersten, so daß sich in diesen Fällen die Abweichung vom Normalen fast nur in der Knochenmenge zeigte. Sonst gilt alles in meiner früheren Arbeit über den lamellenlosen, feinfaserigen, strähnenartigen Markknochen mit geringen Modifikationen auch für das Gewebe bei O. i.

Der Unterschied gegen das Normale liegt nicht, worauf *Weber* und die anderen Autoren den Hauptwert legen, in dem Mangel an lamellärem Knochen und an seinem Ersatz durch einen „mißgebildeten" Faserknochen, der sich an einigen Stellen als „Zwischenstufe zwischen Osteoid und Chondroid" erweist (*Weber*), er liegt auch nicht in der Hauptsache in anderen Wesensveränderungen in der Struktur des gebildeten Knochens, er liegt vielmehr in einem mehr oder minder stark geänderten

Digitized by Google

Verhältnis zwischen der Menge der vorhandenen Knochenzellen und der aus Kittsubstanz und Fibrillen bestehenden Zwischensubstanz. Und dieses Mißverhältnis kommt, wie ich glaube, dadurch zustande, daß die Knochenbildner nach der Ansicht von *Kaufmann*, *Looser*, *M. B. Schmidt*, *K. H. Bauer* u. v. a. erkrankt oder mißgebildet und dadurch in ihrer Funktion beeinträchtigt sind, und daß dadurch zur Bildung von weniger Knochengewebe erheblich mehr Knochenbildner notwendig sind, welche dann als Knochenzellen in den Knochen übergehen. Liegen nun die Knochenzellen so eng, wie das an den meisten Stellen an meinen Präparaten bei der O. i. der Fall ist, so ist ein System von Knochenkanälchen gar nicht mehr nötig, um den cellulären Bestandteilen Raum zur Durchwirkung des harten Knochens zu geben, sondern die Knochenzellen liegen in unmittelbarer Berührung ihrer Höhlen. Das wäre vielleicht eine Erklärung für das von vielen Autoren bemerkte Fehlen der Kanälchenbildung und der Auszackung der Knochenhöhlen. Außerdem darf auch nie außer acht gelassen werden, daß es sich bei der Osteogenesis imperfecta congenita immer um sehr jugendliches Knochengewebe handelt und daß sogar beim Erwachsenen in der Labyrinthkapsel die Knochenhöhlen und Zellen eine Auszackung oft vermissen lassen (siehe Abb. 1 meiner früher zitierten Arbeit).

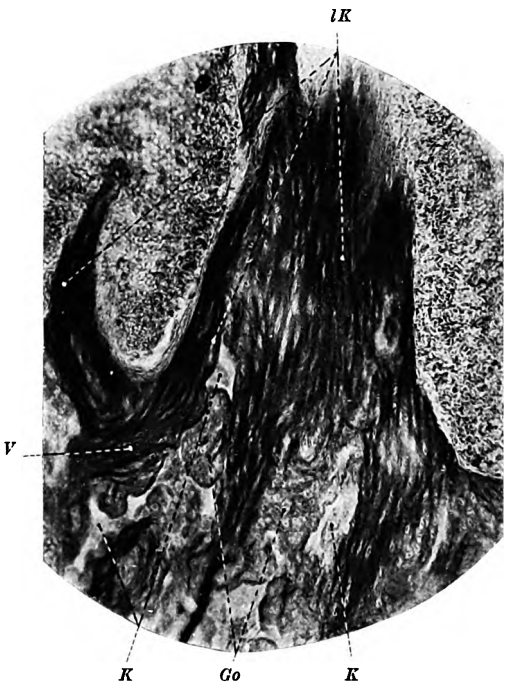

Abb. 8. Knorpelrest mit lamellenlosem strähnenartigem Markknochen aus der Diaphyse des Femur eines 9monatigen normalen Feten. *K* = Knorpelgrundsubstanz, *lK* = lamellenloser Markknochen, *V* = Verflechtung der Strähnen des Knochens, *Go* = Globuli ossei aus diesem Knochengewebe. (Fibrillenfärbung nach Weigert-Weidenreich.)

Eine Zwischenstufe von Osteoid und Chondroid habe ich trotz eifrigen Suchens nirgends finden können, kann auch nach *Webers* Darstellung diese Deutung der Bilder nicht als notwendig einsehen. Die Täuschung scheint durch die Form der Knochenhöhlen entstanden zu sein. Auch frühere Autoren haben chondroides Gewebe bei der O. i. immer nur am Callus nach Frakturen gefunden.

Digitized by Google

Sehr lehrreich in bezug auf den feinen Bau der Knochensubstanz bei O. i. ist ein Vergleich von Fibrillenfärbungen aus Gegenden, an denen der enchondrale Ossifikationsprozeß in vollem Gange ist, von der Labyrinthkapsel mit O. i. und von der Epiphysengrenze eines Röhrenknochens eines normalen Feten im letzten Fetalmonat. Wie man aus der Abb. 3 ersehen kann, ist das Knochengewebe nach seiner Fibrillenanordnung in beiden Fällen vollkommen gleich gebaut, nur bei der O. i. ist es stellenweise spärlicher und zellreicher.

Es ist merkwürdig, daß in der ganzen pathologisch-anatomischen Literatur das Fehlen der Lamellierung des während der enchondralen Ossifikation bei der O. i. auf die Knorpelreste abgelagerten Knochengewebes immer als pathologisch aufgefaßt wird, während tatsächlich dieser Knochen *auch normalerweise niemals lamelliert ist* (*v. Ebner, Petersen, Max Meyer u. a.*) *sondern einen lamellenlosen, feinfaserigen, strähnenartigen Bau* zeigt (*Max Meyer*). Es ist also ein Gewebe, welches von den *fetalen Osteoblasten physiologisch* aufgebaut wird.

Abb. 4. Geflechtartiger Knochen (Wurzelstock) aus der perichondralen Labyrinthkapsel eines Neugeborenen mit Osteogenesis imperfecta. (Fibrillenfärbung nach Weigert-Weidenreich.) In diesem Schnitt von *Nagers* Fall 1 sieht man ein in seiner Struktur fast normal anmutendes geflechtartiges Knochengewebe (*W*), auf das um die Markräume herum schon eine dünne Schicht lamellenloser Markknochen abgelagert ist (*M*).

Schon früher habe ich festgestellt, daß aus nicht näher bekannten Gründen die Osteoblasten während eines Teiles der Fetalzeit als Markknochen überhaupt nur diese lamellenlose Art bilden, welche in der auch sonst so viele embryonale Bestandteile beherbergenden Labyrinthkapsel allein persistiert. Hier bei der O. i. haben wir es ja bei der kongenitalen Form — Material von der Spätform stand mir leider nicht zur Verfügung — immer mit Individuen an der Grenze der Fetalzeit mit verzögerter Knochenentwicklung zu tun! *Die Lamellenlosigkeit des Knochengewebes kann uns also bei richtiger Beurteilung der normalen Verhältnisse nicht wundernehmen.*

Unsere abweichenden Ansichten über die Wertung der morphologischen Befunde bei der O. i. sind aber in der Lage die Ansicht der Autoren zu stützen, daß es sich allgemein um eine Störung in der Entwicklung der osteogenen Gewebes als Teil des Mesenchyms handelt, ein Stehenbleiben auf einer sonst schnell durchlaufenen frühe-

Digitized by Google

ren embryonalen Stufe. Beschränken wir unsere Betrachtung auf die Labyrinthkapsel, weil uns bisher über andere Körperknochen bei O. i. eigene Beobachtung in größerem Maßstabe fehlt, so finden wir bei der an O. i. erkrankten Kapsel ein Knochengewebe, welches qualitativ dem der normalen Labyrinthkapsel zwar *nicht vollkommen gleicht, aber doch sehr ähnelt;* in beiden Fällen ist ein lamellenloser, feinfaseriger, strähnenartiger Markknochen vorhanden, welcher allerdings bei der O. i. dadurch sehr anders aussieht (wenn man Hämatoxylin-Eosinfärbung verwendet), daß er meistens sehr viel mehr Knochenzellen enthält! Das Knochengewebe entspricht auch dem normalen embryonalen Markknochen anderer enchondraler Knochen; normalerweise entsteht dieses aber nur vorübergehend, um schnell wieder abgebaut zu werden; in der Labyrinthkapsel dagegen verdichtet es sich normalerweise bis zur Compacta und bleibt bis ins Greisenalter bestehen.

Da sich auch die Fibrillenstruktur des geflechtartigen Knochens der perichondralen Kapsel, wie sich leicht zeigen läßt (Abb. 4), *im Wesen* nicht von dem entsprechendem Gewebe beim Normalen unterscheidet und auch hier nur eine sehr viel größere Anzahl von Zellen ein sehr viel spärlicheres Knochengewebe produziert, so ist der Unterschied zwischen der Labyrinthkapsel bei normaler Bildung und bei O. i. in der Hauptsache durch die *mangelnde Masse* von gebildetem Knochen charakterisiert.

Von hohem Interesse wäre es, Felsenbeine von Osteogenesis imperfecta tarda (Osteopsathyrose) histologisch zu untersuchen, da bei dieser Erkrankung gleichsinnige Veränderungen wie bei der kongenitalen Form nur in geringerem Ausmaße vorkommen. Nach dem vorher Gesagten wäre es denkbar, daß bei dieser Erkrankung gerade die Labyrinthkapsel, besonders in ihren Feinheiten, nicht sehr wesentlich vom normalen Bau abwiche, da sie ja auch normalerweise nur aus embryonalem bis ins Alter persistierendem Gewebe besteht, während die Struktur der anderen Knochen die typischen Abweichungen im Bau zeigen könnten, da diese ja später embryonales Knochengewebe normalerweise nicht mehr enthalten. Der einzige Fall von Osteopsathyrose in der Literatur, dessen Felsenbeine histologisch genau geschildert sind, stammt von *Ruttin*. Er war interessant wegen der Otosklerose, die gleichzeitig bestand. Außerhalb der ostosklerotischen Herde wird der Knochen als normal bezeichnet.

Digitized by Google

(Aus der Universitätsklinik und Poliklinik für Ohren-, Nasen- und Halskranke Leipzig. — Direktor: Prof. Dr. *Lange*.)

Ein Beitrag zu neurogenen Geschwülsten der Nase.

Von

Dr. Herbert Adler.

Assistent der Klinik.

Mit 8 Textabbildungen.

(*Eingegangen am 14. Mai 1930.*)

Die Literatur neurogener Tumoren der Nase mit regressiven Veränderungen ist äußerst spärlich. Die große Seltenheit der Beobachtungen rechtfertigt die Mitteilung folgender Fälle.

Fall 1: L. K., 19 Jahre alt, suchte am 24. I. 1921 die Universitätsklinik für Hals-, Nasen- und Ohrenkranke in Göttingen auf.

Vorgeschichte: Im Herbst 1920 wurde die Nasenatmung, vor allem links, schlecht. Gleichzeitig schwoll die Gegend unter dem linken Auge an. Nach kurzer Zeit ging die Patientin zum Facharzt, wo verschiedene blutreiche Operationen vorgenommen wurden. Eine Besserung trat jedoch nicht ein. In der Poliklinik wurde eine Probeexcision ausgeführt und die Patientin zur Aufnahme überwiesen. Die Beschwerden der Patientin zeichneten sich aus durch zahlreiche Blutungen aus der Nase, vor allem links, Behinderung der Nasenatmung, besonders links, Trockenheit in Hals und Rachen.

Befund: Gesundes kräftiges Mädchen in gutem Ernährungszustande.

Nase: Äußerer Befund: Geringe Verstreichung der Falten unter dem linken Auge; das Gewebe unter dem linken Auge erscheint gegenüber rechts verdickt. Der obere und untere Rand der linken Orbita ist druckempfindlich.

Innerer Befund: Das Septum ist im ganzen nach rechts verbogen, der rechte untere Nasengang ist frei, der rechte mittlere Nasengang ist durch die Deviation verdeckt. Die rechte untere Muschel ist mäßig hypertrophiert, die rechte mittlere Muschel ohne krankhaften Befund. Links erscheinen beide Nasengänge von einer roten, oben blutig, unten mit Sekret belegten Geschwulst ausgelegt. Die linke untere Muschel ist nur mit ihren vorderen Enden eben sichtbar; die linke mittlere Muschel ist nicht zu übersehen.

Postrhinoskopisch: Rechts o. B., links ist die Choane durch Geschwulstmassen ausgefüllt.

Epipharynx frei. Meso- und Hypopharynx o. B., Ohren o. B. Cerebrale Symptome nicht vorhanden.

Augenhintergrund: o. B.

Röntgenbefund: Links starke Verschattung der Siebbeinzellen und der linken Kieferhöhle; außerdem leichte Verschattung der linken Stirnhöhle.

27. I. 1921: Operation nach *Luc-Caldwell* in Lokalanästhesie. Schnitt über der oberen Zahnreihe links. Breite Eröffnung der Kieferhöhle von der Fossa canina

Digitized by Google

aus. Die Kieferhöhle ist zum großen Teil von einem ziemlich weichen Tumor ausgefüllt, der von hinten oben und von der natürlichen Kieferhöhlenmündung in die Höhle hineinragt. Nach Entfernung des Tumors zeigt sich die Kieferhöhlenschleimhaut intakt. Um das Gebiet übersichtlicher zu machen, wird der Knochenbogen der Apertura piriformis entfernt. Darauf wird die ganze laterale Nasenwand abgetragen und das Siebbein, von dem der Tumor auszugehen scheint, ausgeräumt. Die untere Muschel, die bei der Operation verlorenging, erweist sich frei von Tumormassen. Die mittlere Muschel bleibt erhalten und scheint gesund zu sein. Die Blutung während der Operation ist erheblich. In den Tumormassen finden sich eigentümliche, verkäste Partien und eine große Anzahl kleinerer und größerer Knochentrümmer. Nach Entfernung alles kranken Gewebes wird die ganze Höhle mit Jodoformgaze austamponiert und der Tampon zum Nasenloche hinausgeleitet. Der Schleimhautschnitt oberhalb der Zahnreihe wird vernäht.

2 Tage nach der Operation starke Nachblutung. Trotz erneuter fester Tamponade nochmalige Blutung an demselben Tage. Nach Belloquescher Tamponade steht die Blutung endgültig. Komplikationsloser Heilverlauf.

Am 21. II. 1921 Röntgenbestrahlung.

Am 2. III. 1921 Entlassung. Die Patientin ist beschwerdefrei. Es besteht noch eine geringe Schwellung der linken Gesichtshälfte. Eine anfängliche Borkenbildung hat nachgelassen.

Ergebnis einer Nachuntersuchung vom 17. VII. 1925: Die Patientin hat mittlerweile geheiratet, sie sieht blühend und gesund aus, fühlt sich auch subjektiv vollkommen wohl. Die linke Nasenseite ist weit und übersichtlich. Man sieht tief in die Kieferhöhlennische hinein. Diese ist vollkommen glatt, von gesunder roter Schleimhaut ausgekleidet. Nasenboden und Scheidewand o. B.; die mittlere Muschel ist anscheinend gesund; keine übermäßige Schleimabsonderung. Verdächtig war nur ein kleinerer umschriebener Bezirk gegenüber dem vorderen Ende der mittleren Muschel, also wohl zum ehemaligen Siebbein gehörig. Hier sitzt eine knopfförmige Rötung, die dem Sondendruck besonders nachgibt.

Histologische Untersuchung: Bei der Durchsicht der aus verschiedenen Teilen des Tumors entnommenen Präparate ergeben sich 2 verschiedene histologische Bilder: das eine Mal steht das unveränderte Tumorgewebe im Vordergrunde, das andere Mal die Degenerationsvorgänge. Zwei derartige Präparate seien kurz geschildert.

Präparat I (Hämatoxylin-Eosinfärbung, *van Gieson*). Bei schwacher Vergrößerung sieht man an der einen Seite des Schnittes ein schönes, bald höheres, bald niedrigeres geschichtetes Flimmerepithel, wobei man Becherzellen vermißt. Dicht darunter sieht man frische Blutungen, die entlang das Epithelsaumes ziehen, und die in Umgebung von Gefäßen an Ausdehnung zunehmen. Im submucösen Bindegewebe finden sich locker gebaute, teils rundliche, teils längsovale Nester, die sich scheinbar aus kleinen runden Zellen zusammensetzen. Weiter entfernt von der Mucosa sieht man dichte solide Stränge, die anscheinend ebenfalls aus kleinen runden, dicht aneinandergelagerten Zellen bestehen. Zwischen den Zellen finden sich überall feine zarte Fasern; stellenweise sieht man schon hier blaugefärbte homogene Massen, die verstreut mitten in den soliden Zellzügen liegen (Abb. 1).

Digitized by Google

Bei starker Vergrößerung erkennt man, daß die oben beschriebenen Nester in Wirklichkeit nicht aus vollkommenen Zellen bestehen, sondern eigentlich aus Zellkernen. Nur unmittelbar am Rande der Nester und Stränge läßt sich um den Kern ein deutlich abgegrenztes dunkles Protoplasma feststellen. Im ganzen betrachtet, sind die Zellkerne an der Peripherie der oben beschriebenen Nester am dichtesten angeordnet und werden nach innen zu spärlicher. Dort findet sich überwiegend ein feinfaseriges Gitterwerk (Abb. 2). Aber nicht nur die Zahl der Kerne ver-

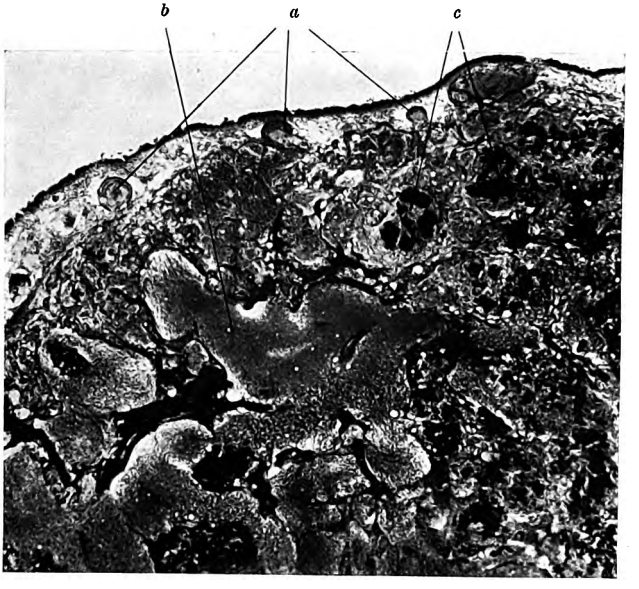

Abb. 1. Übersichtsbild Fall 1. *a* = Anordnung der Zellen zu Nestern. *b* = Anordnung der Zellen zu Strängen. *c* = Kalkherde.

mindert sich, sondern auch ihre Gestalt ändert sich, je weiter man sich von der Oberfläche der Zellnester entfernt. Die Kerne sind zum geringen Teile entweder dunkel, rund, kaum vergrößert gegen die der Oberfläche, oder kleiner, aber zackig und unregelmäßig. Bei weitem die Mehrzahl der Kerne dagegen ist groß, bläschenförmig mit sehr deutlichen kleinen, an die Peripherie gelagerten Kernkörperchen. Zwischen allen den Kernen, die teils verstreut, teils dicht beieinanderliegen, sieht man ganz feine zarte Gitterfasern verlaufen.

Die obenerwähnten blaugefärbten Massen erweisen sich bei starker Vergrößerung als homogene Massen ohne organische Struktur; ihre intensive Blaufärbung läßt ihre Deutung als Kalkablagerung ungezwungen erscheinen.

Über die Natur dieser Kalkablagerungen und ihre Entstehung gibt eine genaue Untersuchung mit Ölimmersion Aufschluß.

Digitized by Google

Schon mit stärkerem Trockensystem konnte man erkennen, daß diese Verkalkungen keine Beziehungen zu einem bindegewebigen Stroma haben. Es liegt kein Anhaltspunkt vor, sie etwa als eine Verkalkung eines solchen anzusehen. Es ergibt sich vielmehr, daß die blaugefärbten Massen in engen Beziehungen zu den Zellkernen stehen. Es finden sich vielfach Stellen, wo die Zellkerne blasig aufgetrieben sind, das Innere verwaschen erscheint und die Farbe schlecht angenommen wurde. Ganz

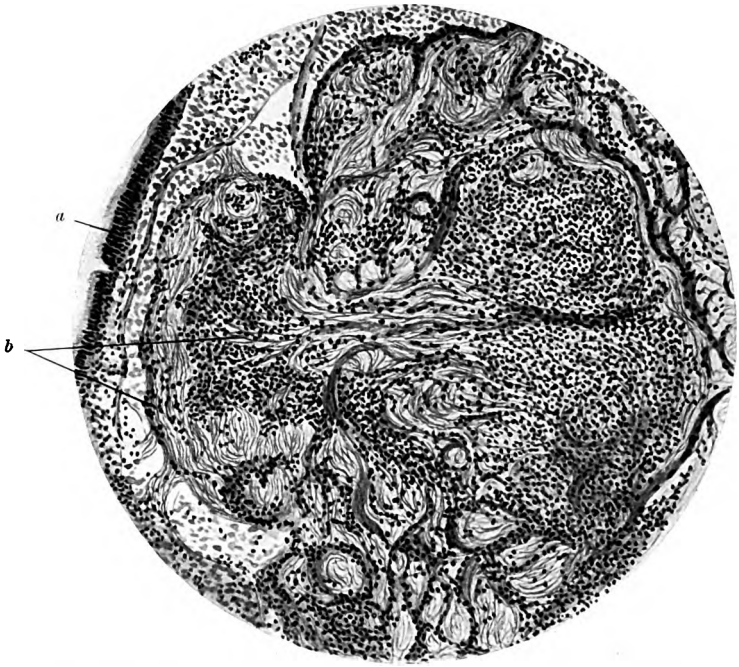

Abb. 2. Fall 1. Zellnest unter dem Epithel gelegen. *a* = Geschichtetes Flimmerepithel. *b* = Deutliche Zeichnung der zwischen den Zellen verlaufenden Gitterfasern.

in der Nähe solcher Gebilde sieht man ganz ähnlich geformte, an deren Peripherie man einen feinen blauen Saum erkennen kann. Stellenweise sind mehrere solcher Gebilde traubenförmig verschmolzen. Alle Übergänge von diesen traubenartigen Massen bis zu groben, zackigen Balken und einem schwammartigen Gebilde lassen sich unschwer nachweisen. In diesen Balken und den schwammartigen Gebilden sieht man nur noch eine homogene dunkelblau gefärbte Masse, ohne daß man Einzelheiten darin erkennen kann (Zeichnung) (Abb. 3).

Präparat II (Hämatoxylinfärbung).

In dem II. Präparate ist das Bild durchweg von den eben beschriebenen Verkalkungen in allen Stadien der Entwicklung bis zu einem

Digitized by Google

schwammigen Kalkgerüst, in dessen Maschen sich kaum noch Spuren von Gewebe erkennen lassen, beherrscht. Die Bilder 4 und 5 illustrieren die Befunde, so daß sich eine eingehende Beschreibung erübrigt.

Fall 2: R. H. ♀, 24 Jahre alt, suchte am 31. VIII. 1929 unsere Poliklinik auf.

Vorgeschichte: Patientin gibt an, vor 8 Jahren sei sie in Jena wegen schlechter Nasenatmung operiert worden. Bis vor einem Jahre habe Patientin keine Beschwerden gehabt. Seit dieser Zeit jedoch sei die Nasenatmung, besonders rechts, schlechter geworden, ferner habe sie seit dieser Zeit häufig über Nasenbluten zu klagen gehabt. Am 3. IX. 1929 sei eine Probeexcision von der rechten unteren Muschel vorgenommen worden, wobei eine starke Blutung aufgetreten sei, die nur durch Ätzung und feste Tamponade gestillt werden konnte. Am 12. IX. 1929 kam Patientin zur Aufnahme in unsere Klinik.



Abb. 3. Entstehung der Verkalkungsvorgänge nach Fall 1
1 = Kalklose Zelle. 2 u. 3 = Kalksaum an der Peripherie der Zellen. 4 u. 5 = Umwandlung zur homogenen Kalkmasse.

Patientin ist früher angeblich nie ernstlich krank gewesen. Eltern und Geschwister seien gesund.

Befund: Gesundes kräftiges Mädchen in gutem Ernährungszustande.

Abb. 4. Fall 1, Präparat 2. Ausgedehnte Verkalkungsherde.

Nase: Äußerer Befund: Geringe Verstreichung der Augenfalte unter dem rechten Auge; rechts am medialen Augenwinkel und lateral Druckschmerz.

Innerer Befund: Das Septum ist im ganzen nach links verbogen, der linke untere Nasengang ist durch die Deviatio verdeckt. Der rechte untere Nasengang ist verlegt durch einen soliden, mit der unteren Muschel im Zusammenhang stehenden dunkelroten Tumor, dessen mediale Fläche papillomatöse Struktur zeigt. Die rechte mittlere Muschel ist nicht zu übersehen.

Postrhinoskopisch links o. B., rechts ist die Choane durch dunkelrote Massen verlegt.

Digitized by Google

Epipharynx, Mesopharynx, Hypopharynx o. B.
Ohren o. B.
Cerebrale Symptome nicht vorhanden.
Rechts besteht leichtes Tränenträufeln.
Röntgenbefund: Rechte Nebenhöhlen hell mit verwaschenen Grenzen, linke Nebenhöhlen dunkel und scharf begrenzt.

Am 14. IX. 1929 Operation in Lokalanästhesie: Die rechte Kieferhöhle wird nach *Denker* eröffnet, sie ist mit Eiter ausgefüllt. In der Kieferhöhle keine Tumormassen. Es wird nunmehr unter Resektion der unteren und mittleren Muscheln

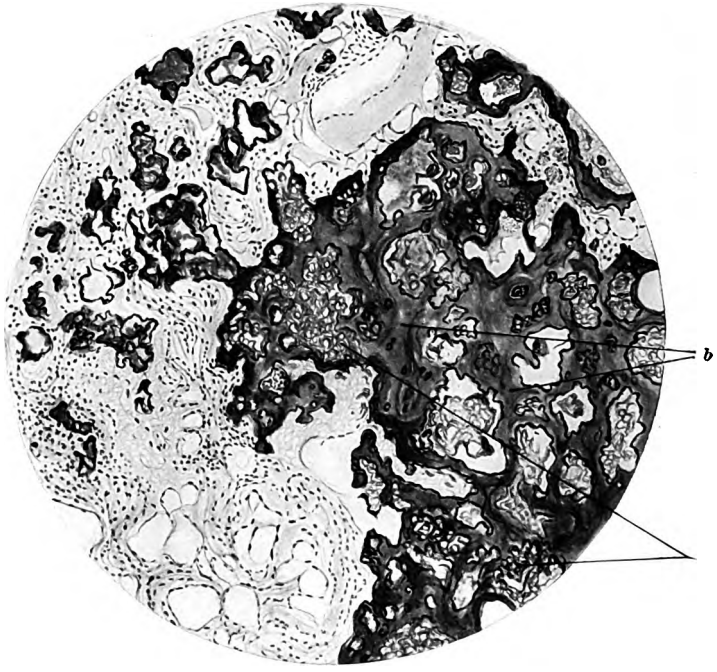

Abb. 5. Fall 1, Präparat 2. *a* = Traubenförmige Anordnung der Zellen mit peripherem Kalksaum. *b* = homogene Kalkmassen.

das Siebbein eröffnet, das in seinem vorderen Teile voll von Tumormassen ist. Die Massen werden ausgeräumt, bis man an den hinteren Siebbeinzellen auf ein Empyem ohne Schleimhautveränderungen stößt. Da die vordersten Siebbeinzellen auf diesem Wege nicht übersichtlich werden und Beziehungen des Tumors zur Stirnhöhle unklar bleiben, wird mit Kilianscher Schnittführung vom medialen Augenwinkel aus eingegangen und die vordersten Teile des Siebbeins gründlichst ausgeräumt. Es stellt sich heraus, daß der Zugang zur Stirnhöhle frei von Tumormassen ist. Anschließend wird der Tränensack aufgesucht und sein medialer Teil im Sinne einer Totischen Operation reseziert, um die Folgen sekundärer Stenosen der unteren Tränenwege zu vermeiden. Tamponade nach der Nase hin mit zwei gesalbten Jodoformgazestreifen.

19. IX. 1929: Nach der Operation sind geringe Temperatursteigerungen und eine geringe Schwellung der rechten Wange aufgetreten.

Digitized by Google

20. IX. 1929: Tampon entfernt, nur geringe Nachblutung.

21. IX. 1929: Röntgenbestrahlung, die gut vertragen wird.

24. IX. 1929: Temperatur normal. Regelmäßige Kopflichtbäder. Geringe Borkenbildung der Nase, die mit Spülungen und nachfolgender Tamponade behandelt wird.

Patientin wird nun in poliklinische Nachbehandlung entlassen. Sie ist frei von Beschwerden. Die Nasenatmung ist unbehindert. Es besteht lediglich eine geringe Borkenbildung der rechten Nase.

Eine Nachuntersuchung am 4. IV. 1930 ergab keinen Anhaltspunkt für ein Rezidiv. Die rechte Nase ist weit. Im Bereich der rechten mittleren Muschel findet sich noch eine geringe Borkenbildung. Die Schleimhaut nach Entfernung derselben ist glatt. Patientin fühlt sich subjektiv wohl. Nasenatmung vollkommen unbehindert.

Histologische Untersuchung des bei der Operation gewonnenen Tumors (Färbung mit HE., nach *van Gieson*, nach *Mallory*). Im Übersichtspräparat sieht man an der einen Seite des Schnittes ein schönes, bald höher bald niedriger geschichtetes Flimmerepithel, das sich stellenweise von dem submucösen Gewebe losgelöst hat. Ganz dicht unter der Mucosa sieht man ausgedehnte Blutungen. In dem submucösen Bindegewebe finden sich kleine runde, teils ovale Nester, die scheinbar aus kleinen runden Zellen bestehen. Weiter entfernt von der Mucosa sieht man Stränge, die ebenfalls von kleinen runden Zellen gebildet werden. Zwischen den Zellen selbst erkennt man ein feinfaseriges Gitterwerk. Auffallend sind homogene Massen von blauer Farbe, die sich regellos über das Präparat verteilen (Abb. 6 und 7).

Bei starker und stärkster Vergrößerung sieht man, daß die runden, meist kompakt gebauten Nester zum größten Teil aus Zellkernen bestehen, die teilweise von einem schmalen matthomogenen Protoplasmahofe umgeben sind. Die Kerne selbst sind entweder groß, rund, bläschenförmig aufgetrieben, oder kleiner, aber zackig und unregelmäßig. Bei weitem die Mehrzahl der Kerne jedoch ist groß, bläschenförmig aufgetrieben, mit deutlichen kleinen, an die Peripherie gelagerten Körperchen (Abb. 8). Zwischen den Zellkernen selbst lassen sich feine zarte Gitterfasern erkennen, die ein feines Reticulum bilden. Mit der Malloryfärbung färbten sich diese feinen Fasern blau. Kernteilungsfiguren oder Riesenzellen waren nirgends nachweisbar. In den Schnitten, die einen nicht genau zu lokalisierenden Muschelteil betreffen, finden sich zahlreiche, teils im Längs-, teils im Querschnitt getroffene Drüsenlumina, in deren Umgebung eine zellige Infiltration, bestehend aus Leuko- und Lymphocyten, auftritt.

Bei Betrachtung der homogenen blauen Massen mit starker Vergrößerung erkennt man unschwer, daß es sich auch hier um Kalkablagerungen handelt. Man kann auch hierbei mit Ölimmersion 3 verschiedene Zonen erkennen. Man sieht einmal große bläschenförmige Zellkerne, die frei von Degenerationsvorgängen sind; in deren Nähe finden sich andere, an

Digitized by Google

deren Peripherie sich eine schmale dunkelblaue, gegen das Zellinnere scharf begrenzte feine Linie findet. Viele solcher Zellen sind dicht anein-

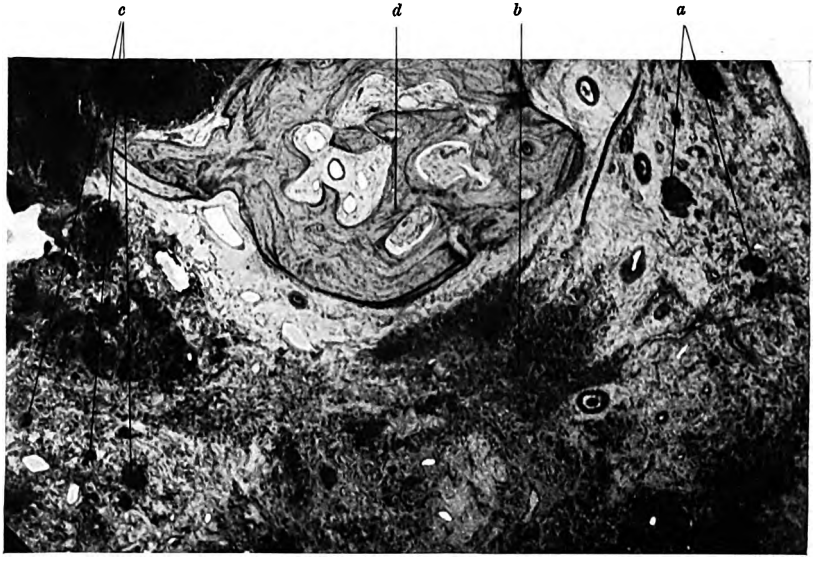

Abb. 6. Übersichtsbild, Fall 2. *a* = Zellanordnung zu locker gebauter Nester. *b* = Zu soliden Strängen. *c* = Vereinzelte Kalkherde. *d* = Oben bei der Operation abgesprengte Knochenspange.



Abb. 7. Fall 2. *a* = Ausgedehnte Verkalkungen.

andergelagert, so daß sie sich berühren, und so kommen traubenförmige Gebilde zustande, in denen man Einzelheiten nicht mehr erkennen kann.

Digitized by Google

Bei dem Vergleich der eben beschriebenen Fälle findet man eine auffallende Ähnlichkeit im klinischen, wie im histologischen Bilde.

Beide Tumoren saßen an der lateralen Nasenwand, machten die gleichen Beschwerden und zeichneten sich aus durch ihre Neigung zu starken Blutungen. Ein Recidiv ist bei dem 1. Falle bei einer Nachuntersuchung nach 5 Jahren nicht aufgetreten. Im 2. Falle ergab eine Nachuntersuchung nach einem halben Jahre ebenfalls keinen Anhaltspunkt für eine Rezidivbildung. Metastasen wurden nicht beobachtet.



Abb. 8. Fall 2. Zellkerne mit Kernkörperchen, die häufig peripher gelegen sind. Starke Vergrößerung.

Im 1. Falle drangen die Tumormassen bis in die linke Kieferhöhle vor und schienen ihren Ausgang vom Siebbein zu nehmen. Im 2. Falle saßen sie in den vorderen und hinteren Siebbeinzellen und ließen die Kieferhöhle frei. In beiden Fällen drängte sich der Tumor bis in die Nasenhöhle vor und verlegte dieselbe. Im Fall 2 fanden wir gleichzeitig bestehende entzündliche Veränderungen. Diese sind als sekundäre Infektionen anzusehen; denn eine Geschwulst, die allmählich wächst, wird als Fremdkörperreiz angesehen werden und kann zu Exsudationen und Schwellungszuständen der Schleimhaut führen, wodurch ihre Widerstandskraft gegen Infektionen herabgesetzt wird.

Röntgenologisch fand sich eine Aufhellung der erkrankten Nebenhöhlen, wobei gleichzeitig die Grenzen verwaschen waren (in Fall 1, die linken Nebenhöhlen, in Fall 2 die rechten).

Digitized by Google

Bei der zusammenfassenden vergleichenden Betrachtung der histologischen Präparate findet man ebenfalls ein auffallend einheitliches Bild. Dieses zeigt folgende Eigentümlichkeiten.

Morphologisch differenziert sich der Tumor in 2 verschiedene Richtungen, in solid gebaute Stränge und locker gebaute Nester. Die soliden Zellzüge erinnern bei schwacher Vergrößerung zunächst an sarkomatöse Bilder. Betrachtet man jedoch mit starker Vergrößerung die Zellen, aus denen die Stränge und Nester bestehen, genauer, so wird dieser Verdacht sofort entkräftet, denn man erkennt, daß man es eigentlich nicht mit vollkommenen Zellen zu tun hat, sondern zum größten Teil lediglich mit Zellkernen, die mitunter von einem homogenen Protoplasmahof umgeben sind. Vielmehr deuten die zellkernartigen Gebilde, wie wir sie in den Präparaten beider Fälle finden, darauf hin, daß wir es mit Zellen zu tun haben, wie wir sie bei der Entstehung der Stützsubstanz des Zentralnervensystems finden. Sie gleichen den Ependymzellen. Weiterhin auffallend sind die feinen zarten Gitterfasern, wie sie überall zwischen den Zellen nachweisbar waren und die ein feines Reticulum bildeten. Bei dem 2. Fall ergaben diese Fasern eine deutliche Blaufärbung nach *Mallory*; bei dem 1. Fall konnte die spezifische Malloryfärbung wegen Mangels an Material nicht vorgenommen werden. Als ein weiteres einheitliches Charakteristicum sind die hochgradig regressiven Veränderungen zu nennen, gekennzeichnet durch Verkalkung. In beiden Fällen fand man die gleiche Art der Verkalkungsvorgänge. Es ließen sich Kalksäume an der Peripherie der Zellkerne nachweisen; stellenweise verschmolzen viele solcher Gebilde traubenförmig, wodurch kompakte Kalkklümpchen zustande kamen. Bei Fall 1 traten die oben beschriebenen Vorgänge bedeutend mehr in den Vordergrund wie in Fall 2, obgleich sie auch hier dem Präparat eine auffallende Eigentümlichkeit verliehen.

Die histologische Stellung ist nicht ohne weiteres klar. Für ein Sarkom haben wir keinen Anhaltspunkt. Weiterhin finden wir keinen Anhalt für einen Ausgangspunkt des Tumors in der Nasenschleimhaut selbst. Der Tumor ist also ortsfremd. Auffallend sind die feinen zarten Fasern, die man bei allen Präparaten zwischen den Zellen, die sowohl zu Nestern sich zusammengefügt, als auch zu Strängen aneinandergereiht haben, erkennen kann. Sie erwecken zweifellos den Eindruck gliöser Elemente. Bei der Malloryfärbung im 2. Falle treten diese feinen zarten Fasern zwischen den Zellen deutlich hervor und färben sich blau. Diese Tatsache jedoch kann den Verdacht, daß es sich um gliöse Elemente handele, nicht entkräften; denn *Krahn* hat nachgewiesen, daß sämtliche spezifische Färbungen keine eindeutig verwertbaren Untersuchungsmethoden darstellen. Er untersuchte z. B. einen Fall von typischem faserreichen Gliom mit Malloryfärbung, welches eine ausgesprochene

Digitized by Google

blaue Gliafärbung hierbei zeigte, sich also wie ein kollagenen Bindegewebsfasern bestehender Tumor verhielt. Ausschlaggebend für die Erkennung ist nach *Krahn* allein das strukturelle Verhalten.

In unseren Präparaten fanden wir eine auffallend Aneinanderreihung von Zellkernen, die teils von einer schmalen dürftigen Protoplasmahülle umgeben sind, teils nackt erscheinen. Die Zellkerne sind teils zu Nestern, teils zu Strängen aneinandergereiht. Zwischen den Zellkernen verlaufen zarte Fasern, die ein feinstes Reticulum bilden. Die Kerne selbst sind meist rund und zeigen teilweise einen homogenen Protoplasmahof. Sie gleichen den apolaren, dendritenlosen Elementen, wie sie *Schaffer* in den Adendro- oder Oligodendrogliomen beschrieben hat. *Schaffer* liefert ein Bild von Oligodendrogliomen, dessen Struktur der unserer Tumoren entsprechen dürfte. Überblicken wir nunmehr insgesamt die zusammensetzenden Elemente unserer Tumoren, so ist anzunehmen, daß wir es mit Gliomen der Nase zu tun haben. Ausschlaggebend für diese Deutung sind das strukturelle Verhalten, die Art der Zellen und die zarten, ein feines Reticulum bildenden Gitterfasern. Das tinktorielle Verhalten des Tumors war für uns nicht maßgebend.

Bei einer genauen Durchsicht des Schrifttums ersieht man, daß Nasengliome in letzter Zeit häufiger beschrieben wurden. So beobachteten Gliome an der Nasenwurzel: *M. B. Schmidt*, *Clark*, *Payson*, *Süßengut*, *Berblinger*, *Browder*, *in* der Nase: *Guthrie* und *Dott*, *Anglade* und *Philip*, *Terplan*, *Rudofsky* und *Tobeck*.

Für die Entstehung der Gliome in und an der Nase werden verschiedene Entstehungsmöglichkeiten angenommen. Der Sitz der Gliome spielt dabei eine beachtliche Rolle. Für die Gliome, die an der Nasenwurzel über dem Nasenbein unter der Haut sitzen, ist die Entstehung zu erklären durch Verlagerung von embryonalen Hirngewebe bei Störung in der Entwicklung des embryonalen Durazapfens und Störungen in der Ausbildung des Processus nasalis (*Berblinger*).

Über die Entstehung der intranasal sitzenden Gliome bestehen Meinungsverschiedenheiten. *M. B. Schmidt* nimmt als Ausgangspunkt für die Geschwulst eine Art Encephalocelenbildung an. Durch Verödung der Verbindung mit dem Gehirn würde es zum Abschnüren eines Gewebsverbandes kommen und aus diesem sich die Geschwulst entwickeln. Dieser Ansicht schließen sich auch *Guthrie* und *Dott* an. *Clark* macht für die Entstehung dieser Gliome extrakraniell versprengte Keime der embryonalen Neuroglia verantwortlich. *Süßengut* hingegen will diese Gliome als besondere Form von Olfaktoriusgliomen mit extrakranieller Lagerung ansehen, wobei es bei der physiologischen Rückbildung des Riechlappens zum Nervus olfactorius zu einer Isolierung eines Gewebsabschnittes komme. Neuerdings hat *Tobeck* einen Fall von Nasengliom mitgeteilt, wobei er zusammenfassend die Pathogenese der

Digitized by Google

Nasengliome eingehend bespricht. Um Wiederholungen zu vermeiden, sei auf seine Arbeit über neurogene Geschwülste der Nase hingewiesen.

In den in dem Schrifttum veröffentlichten Fällen von Nasengliomen wurden Metastasen nur einmal beobachtet, und zwar von *Anglade* und *Philip*. Hier handelt es sich um ein 3 Tage altes Kind mit einem Gliom der Nasenhöhle. 3 Monate nach der operativen Entfernung kam es hier zur Rezidivbildung.

Besonderes Interesse erwecken unsere Fälle wegen der ausgedehntem Verkalkungsvorgänge. Unter den bisher bekannten Nasengliomen konnten wir keinen Fall finden, bei dem die Verkalkungsvorgänge in so ausgedehntem Maße aufgetreten waren, wie in unseren Fällen.

Borst hat in Gliomen schlechthin häufig regressive Veränderungen beobachtet. Besonders verweist er auf die hyaline Degeneration, Verfettung des Geschwulstgewebes und schleimige Degeneration. *Van Dessel* fand bei 126 untersuchten Gliomen 17mal Verkalkungsvorgänge. Er fand hauptsächlich Kalkablagerungen in den Gefäßwänden, die vorher hyalin entartet waren. Die Verkalkung schritt zirkulär oder von außen nach innen zu fort, so daß es zur Bildung geschichteter Körper kam. Bisweilen fand auch *van Dessel* Kalkablagerungen in den Tumorzellen selbst. Stellenweise waren die Verkalkungen so hochgradig, so daß sie zu völligem Schwunde der Tumorelemente führten. Die Anwesenheit von Kalksalzen wurde lediglich aus der intensiven Hämatoxylin-Eosinfärbung geschlossen.

Tobeck fand an seinen Präparaten zentrale Nekrosen und Ablagerungen von lipoiden Substanzen und Kalksalzen in nur geringem Ausmaße. *Terplan* und *Rudofsky* fanden in einem ihrer 2 Fälle hyalin entartete Partien, stellenweise auch Verkalkungen im Grundgewebe; desgleichen beobachtete *Süßengut* „riesenhafte polymorphzellige Elemente mit großen unförmigen Hyalin- und Protoplasmaklumpen". In den Fällen von *Berblinger* und *M. B. Schmidt* sind aus der Beschreibung der histologischen Präparate derartige Entartungen nicht zu ersehen.

Was nun die Frage anbelangt, wie es zu solchen Verkalkungsvorgängen kommen kann, so ist wohl anzunehmen, daß bei den Verkalkungsvorgängen örtliche dystrophische Störungen eine bedeutende Rolle spielen (*M. B. Schmidt*). Es sei des weiteren auf die Grundsätze der allgemeinen Pathologie verwiesen, nach denen die Kalkablagerungen als Folge vorangegangener Gewebsdegenerationen auftreten (*Aschoff, Ricker, Schultze*).

In unseren Fällen konnten Kalkablagerungen in den Zellen bzw. Zellkernen selbst nachgewiesen werden. Wir fanden zellige Gebilde, an deren Peripherie sich ein feiner schmaler blauer Kalksaum befand, während das Innere frei von Kalkmassen war. Ganz in der Nähe dieser Zellen befanden sich andere, die schon völlig verkalkt waren. Stellen-

Digitized by Google

weise kam es zur Bildung von homogenen Kalkklumpen, die die Tumorelemente völlig verdrängt hatten.

Zusammenfassung: Bei den oben beschriebenen Tumoren handelt es sich um Gliome der Nasenhöhle mit hochgradig regressiven Veränderungen, gekennzeichnet durch Verkalkung. Bestimmend für diese Deutung war das strukturelle Verhalten des Tumors, die runden kugligen Kerne, die teilweise von einem schmalen Protoplasmahofe umgeben waren, und eine zarte fibrilläre Substanz, die keine charakteristischen Färbungen bei den verschiedenen Methoden gibt. Metastasen wurden nicht beobachtet. Rezidive sind bis heute nicht nachzuweisen.

Literatur.

Aschoff u. *Gaylord*, Kursus der pathologischen Histologie **1900**, 127, 265, 272. — *Aschoff*, In Lubarsch-Ostertag, Ergebnisse der allgemeinen Pathologie und pathologischen Anatomie **8**, 581 (1902). — *Anglade* u. Philip, Zbl. Path. **31**, 437 (1920/21). — *Berblinger*, Zbl. Path. **31**, 201 (1920/21) — Handbuch der speziellen pathologischen Anatomie und pathologischen Histologie von Henke-Lubarsch **3**, 1. Tl., 200. — *Borst*, Die Lehre von den Geschwülsten **1**, 250 (1902). — *Browder*, Encephaloma or the so called Nasal Glioma. Ann. of Otol. **1929**, 395. — *Clark*, zit. nach *Berblinger* im Handbuch der speziellen pathologischen Anatomie und pathologischen Histologie von Henke-Lubarsch **3**, 1. Tl., 38. — *Dessel, Arthur van*, L'incidence et le processus de calcification dans les gliomes du cerveau. Arch. franco-belg. Chir. **28**, Nr 10, 845—874 (1925) — Neur. Zbl. **44**, 91 (1926). — *Guthrie* u. *Dott*, Über das Vorkommen von Hirnhautsubstanz in der Nase. Zbl. Hals- usw. Heilk. **12**, 97 (1928). — *Krahn, Hans*, Untersuchungen an Neurinomen. Zbl. Path. **38**, 113 (1926). — *Payson*, zit. nach *Berblinger* im Handbuch der speziellen pathologischen Anatomie und pathologischen Histologie von Henke-Lubarsch **3**, 38. — *Ricker*, In Lubarsch-Ostertag, Ergebnisse der allgemeinen Pathologie und pathologischen Anatomie **3**, Tl. 1, 644 (1896). — *Schaffer, Karl*, Bemerkungen zur Histopathologie des Hirnglioms. Mschr. Psychiatr. **65**, 268 (1927). — *Schmidt, M. B.*, Die Verkalkung. Handbuch der allgemeinen Pathologie von L. Krehl u. Marchand **3**, Tl. 2, 224ff. (1911) — Über seltene Spaltbildungen im Bereiche des mittleren Stirnfortsatzes. Virchows Arch. **162**, 340 (1900). — *Süßenguth, Ludolf*, Über Nasengliome. Virchows Arch. **195**, 537 (1909). — *Schultze*, Verkalkung. In Lubarsch-Ostertag, Ergebnisse der allgemeinen Pathologie und pathologischen Anatomie **14**, Tl. 1, 733 (1910). — *Terplan* u. *Rudofsky*, Z. Hals- usw. Heilk. **14**, 160 (1926). — *Tobeck*, Über das Vorkommen und die Entstehung neurogener Geschwülste im Bereiche der Nase. Z. Hals- usw. Heilk. **23**, 319 (1929).

Digitized by Google

(Aus der Universitätsklinik für Ohren-, Nasen- und Kehlkopfkranke Heidelberg. — Direktor: Geh.-Rat Prof. Dr. *W. Kümmel*)

Lassen sich aus den Mandelkeimen bei Polyarthritis rheumatica gelenk-spezifische Toxine gewinnen?

Von

Martha Brandes[1].

(*Eingegangen am 15. Mai 1930.*)

Die Hypothesen über die Ursachen des akuten Gelenkrheumatismus sind so mannigfaltig und widersprechend, daß wir von der Lösung des Problems noch recht weit entfernt sind. Daß oft ein Zusammenhang der Polyarthritis acuta mit Entzündungszuständen an den Mandeln besteht, ist unbestreitbar (*Strümpell, Schottmüller, Gräff, Kämmerer, Nakamura, Rosenow*). Von verschiedenen Autoren ist daher der Versuch gemacht worden, mit Keimen aus den Mandeln die Erscheinungen des Gelenkrheumatismus im Tierversuch zu erzeugen.

So legte *Rosenow* aus den Tonsillen von Patienten mit Polyarthritis Kulturen an, überimpfte diese auf Kaninchen und stellte in seinen Versuchen die auffallende Tatsache fest, daß Kulturen von Arthritiskranken bei Kaninchen in etwa 80% wieder Arthritis hervorriefen (elektive Lokalisation). *Nakamura* konnte die Ergebnisse *Rosenows* bestätigen, ja noch mehr, er gibt sogar an, daß er mit Mandelstreptokokken von rheumatisch Erkrankten bei 85% seiner Versuchskaninchen Arthritiden erzeugen konnte.

Bisher ist noch nicht versucht worden, mit Toxinen, die aus Mandelkeimen gewonnen wurden, Arthritiden zu erzeugen. Dagegen berichtet *Borri* über positive Versuchsergebnisse mit Toxinen bei Fällen akuter Glomerulonephritis.

Hier soll über das Ergebnis von Tierimpfungen mit Toxinen berichtet werden, welche aus den Mandelkeimen von Patienten mit akutem Gelenkrheumatismus hergestellt wurden.

[1] Inaug.-Dissertation. Die Arbeit bildet ein Teilergebnis von umfangreichen Versuchen über die elektive Lokalisation von Mandel-Bakterien, welche seit längerer Zeit im bakteriologischen Laboratorium unserer Klinik (Priv.-Doz. Dr. *Wirth*) angestellt werden.

Digitized by Google

A. Allgemeines über Wirkungsweise der Toxine und ihre Entstehung.

Von den bakteriellen Giften wissen wir noch recht wenig, nicht einmal in reinem Zustand hat man sie bisher mit Sicherheit darstellen können. Wir wissen nicht, ob die aus Bakterien bzw. Bakterien-Kulturen gewonnenen giftigen Stoffe einheitlich und nicht mit anderen vermischt, ob sie den „natürlichen" nachzuweisenden Stoffen gleich oder durch die recht umständlichen Gerinnungsvorgänge zerlegt oder sonstwie durch Einwirkung von Säuren, Alkalien usw. geändert sind (*Tendelov*).

Nach allen bisherigen Erfahrungen scheint es, daß die pathogenen Mikroorganismen im allgemeinen einen Gehalt an mehr oder weniger abgebauten Proteïnstoffen für ihr Wachstum und jedenfalls auch für die Produktion von meßbaren Mengen ihrer löslichen Toxine nötig haben (*Walbum*). Dies ist der Grund, warum wir die Toxine weder isolieren noch ihre chemische Natur erfassen können, denn wir sind heute größtenteils auf Nährböden angewiesen, deren Eiweißkomponente zwar notwendig ist für die Giftbildung, deren chemische Zusammensetzung aber nicht genügend bekannt ist. Deshalb sind auch die Ansichten über die Chemie und die Bildungsweise der Toxine nur Vermutungen.

Tendelov unterscheidet Ekto- und Endotoxine und glaubt, daß erstere als Stoffwechsel- oder Gärungsprodukte oder als beide zugleich aufzufassen seien. Die Endotoxine, die an den Bakterienleib gebunden sind, können vielleicht aus ungiftigen Bestandteilen der Mikrobe unter Einwirkung normalen Serums entstehen. Nach *Tendelovs* Anschauung könnten die Endotoxine zum Teil Enzyme, zum Teil giftige Proteïde sein, von denen wir nichts bestimmtes wissen. Einen anderen Standpunkt nimmt *Walbum* ein. Er lehnt es ab, daß Toxine überhaupt innerhalb der Bakterienzelle gebildet werden. Auch der von *Tendelov* vertretenen Auffassung über die Ektotoxine pflichtet er nicht bei, er meint, „nicht das fertige Toxin sondern ein ungiftiges Protoxin wird aus der Bakterienzelle ausgeschieden, während das fertige Toxin erst durch eine Reaktion zwischen Protoxin und Albumose gebildet wird". Die Reaktion erklärt er als eine proteolytische Spaltung, bei der das Protoxin, auch Toxinase genannt, die Rolle eines proteolytischen Enzyms übernimmt. Der größte Teil des Toxins wird weder innerhalb der lebenden Zelle noch von den toten autolysierten Bakterienzellen gebildet, sondern stammt von den Albumosen der Nährbouillon her. Die Bakterien sterben ab, dabei werden proteolytische Enzyme spezifischer Art frei. Die Enzyme spalten die sowohl in den Bakterien als auch die zum größten Teil in der Nährbouillon vorhandenen Albumosen und Peptone in einfachere Verbindungen. Einige der ersten intermediären Stoffwechselprodukte sind die Toxine. Da der größte Teil der Albumosen in dem Nährsubstrat enthalten ist, kann — praktisch genommen — gesagt werden, daß die Toxine aus der Bouillon stammen. Wie die Toxinasen (Enzyme) beschaffen sind, weiß man nicht, den Toxinen selbst schreibt *Walbum* einen albumoseartigen Charakter zu.

Wir haben uns in der vorliegenden Arbeit mit den Toxinen von Mandelstreptokokken beschäftigt, und daher interessiert hier ganz besonders die Frage, ob Streptokokken ein Toxin bilden, und wie man es herstellt.

Die Frage nach der Toxizität der Streptokokken wird längst nicht von allen Autoren einheitlich beantwortet.

v. Lingelsheim findet, daß sich mit den filtrierten Bouillonkulturen gerade der hochvirulenten Streptokokken keine nennenswerten Giftwirkungen bei unseren gebräuchlichen Versuchstieren erzielen lassen. Da auch die durch Zentrifugieren

Digitized by Google

(nicht durch Filtration) von den lebenden Streptokokken befreiten Kulturen sich nicht anders verhalten, kann auch nicht die leichte Adsorbierbarkeit der Toxine im Filter als Grund für das Fehlen von Giftwirkungen angegeben werden. Auch die Toxizität der Leibessubstanz der Streptokokken ist nach *v. Lingelsheim* sehr gering. Die nach 2stündigem Erwärmen auf 65° C abgetöteten Streptokokken von 500 ccm reichlich gewachsener Bouillonkultur konnten subcutan injiziert das Wohlbefinden eines 1000 g schweren Kaninchens nicht merklich schädigen. Nur lokal kam es zu einem harten Infiltrat, aus dem später ein Absceß wurde. Das toxigene Vermögen der Streptokokken läßt sich steigern, dadurch daß sie vor der Übertragung auf Bouillon gewissen schädigenden Momenten ausgesetzt werden bzw., daß ihnen vor der Übertragung auf Bouillon Gelegenheit gegeben wurde, schädigende Wirkungen auf ein Tier auszuüben. *v. Lingelsheim* hat virulente Streptokokken in großer Menge intraperitoneal auf Meerschweinchen verimpft, die Tiere nach 6—8 Stunden getötet und nun erst das Exsudat auf die Bouillonkolben übertragen. Darin pflichten auch *Walbum* u. a. bei, daß zwischen Virulenz und Toxizität keine direkte Beziehung besteht, eher sogar ein umgekehrt proportionales Verhältnis anzunehmen ist.

Der Toxinverlust durch Filtration, der zum Teil durch Adsorption erklärt wird, soll nach *Walbum* etwa 10—15% betragen.

Andere Autoren berichten über positive Ergebnisse mit Streptokokken-Kulturfiltraten. *Marmorek* kultivierte Streptokokken aus einer Pseudomembran stammend ein Vierteljahr hindurch. Das Filtrat tötete angeblich in Mengen von 1 ccm 1—2 kg schwere Kaninchen in 3—4 Tagen.

Laitinnen arbeitete mit einem aus einer Phlegmone stammenden Streptococcus. Die Nährbouillon enthielt 3% Pepton und 2% Glycerin. Durch Fällung mit Ammoniumsulfat erhielt er ein Gift, das Kaninchen in Mengen von 0,1—0,4 g intraperitoneal injiziert tötete. *Baginsky, Sommerfeld, Braun* und *Rosenow* teilen ebenfalls positive Ergebnisse über Streptokokkentoxine mit. *Borris* positive Versuchsresultate wurden bereits oben erwähnt.

B. Toxindarstellung.

a) *Nährboden.*

Wir verwandten zur Toxindarstellung Bouillonkulturen, und zwar bereiteten wir unsere Bouillon aus Leber, weil sich herausgestellt hat, daß gerade die in den Mandeln vorherrschenden Keime, nämlich Streptokokken, ganz besonders gut in Leberbouillon wachsen (*Wirth*).

Die Zusammensetzung der Leberbouillon war: 1000 ccm Flüssigkeit, 500 g Leber, 12,5 g Pepton Witte und 5 g Natriumchlorid; nach der Sterilisation wurde sie mit 30% Sodalösung bis zur schwachen Blaufärbung des roten Lackmuspapieres alkalisiert.

Ausgangspunkt für die Toxindarstellung war stets die eben beschriebene Leberbouillon. Sie wurde sofort verwendet, wenn es sich um Anlegen von Mischkulturen handelte. Wollten wir Reinkulturen züchten, impften wir das zu untersuchende Material zuerst auf Menschenblutagar, bis wir Einzelkolonien isolieren konnten, und dann erst wurden diese auf Leberbouillonkolben überimpft. Die Bruttemperatur betrug bei sämtlichen Untersuchungen 37° C.

Digitized by Google

b) *Gewinnung der Kulturen aus den Tonsillen.*

Entweder wurden zur Untersuchung kleine Stücke der Tonsillen mit dem Conchotom entfernt, oder wir untersuchten die aus therapeutischen Gründen ektomierten Tonsillen. In beiden Fällen wurde darauf geachtet, daß nicht die oberflächlichen Teile verwendet wurden, sondern wir haben Stückchen aus der Mitte herausgeschnitten, diese mehrmals in physiologischer Kochsalzlösung ausgewaschen, dann steril in kleinste Teile zu einem Brei zerkleinert. Von dem Brei wurde auf Bouillon und Blutagar übergeimpft.

Die auf die Bouillonkolben verimpften Misch- bzw. Reinkulturen wurden verschieden lange im Brutschrank belassen. Wie aus den Tabellen ersichtlich ist, schwankte das Alter der Kulturen zwischen 24 Stunden bis zu 35 Tagen. Stets wurden die Reinkulturen in den ersten Tagen im Grampräparat auf ihre Reinheit geprüft.

c) *Bereitung der Toxine.*

Bei den Toxinversuchen arbeiteten wir mit verschiedenartig gewonnenem Material. Erstens benutzten wir Kulturfiltrate, die durch Filtration durch den Berkefeldtonzylinder hergestellt wurden. Die Filtration wurde kurz vor der Verarbeitung des Materials vorgenommen; daher konnte auf den Zusatz von Konservierungsmitteln (Toluol, Chinosol) verzichtet werden.

Im Laufe der Versuche stellte sich heraus, daß eine Filtration zur Sterilisierung in vielen Fällen nicht nötig ist, weil Streptokokken in der Regel nach etwa 8 Tagen von selbst abgestorben sind. Durch die Verarbeitung nicht filtrierter, abgestorbener Kulturen ergeben sich 2 Vorteile: 1. spart man den bei der Filtration auftretenden Toxinverlust und 2. kann man auch die in den abgestorbenen Bakterienleibern enthaltenen „Endotoxine" mitverimpfen. Es braucht wohl nicht besonders betont zu werden, daß Filtrate und sterile Kulturen jeweils vor der Verarbeitung durch Verimpfung auf Bouillon- und Schrägagarröhrchen auf ihre Sterilität geprüft wurden.

C. Impfung und Untersuchung der Versuchstiere.

Die Toxine wurden den Kaninchen stets intravenös einverleibt. Die geeignete Vene, besonders wenn es sich um Injektion größerer Mengen handelt, ist die marginale Ohrvene. Die Injektionsmengen haben wir weitgehend variiert. Als niedrigste Dosis injizierten wir 3 ccm, als Höchstdosis 31 ccm. Auch in der Injektionsmethode haben wir gewechselt, bald haben wir die ganze Menge auf einmal injiziert, bei anderen Versuchstieren nahmen wir im Abstand von 1—3 Tagen mehrere Injektionen vor, die aber die Gesamtdosis von 31 ccm niemals überschritten. Länger als 6 Tage wurde mit der 2. bzw. 3. Injektion niemals gewartet, um evtl. anaphylaktische Reaktionen durch das artfremde Eiweiß zu vermeiden,

Digitized by Google

was die weiteren Beobachtungen hätte störend beeinflussen können. (Nach den bisherigen Erfahrungen treten anaphylaktische Reaktionen erst 12 Tage nach der Sensibilisierung auf.) Die Sektion der Kaninchen wurde durchschnittlich nach etwa 5 Tagen ausgeführt, gelegentlich wurde sie aber erst am 12. bis 13. Tage nach der letzten Injektion vorgenommen. Die Kaninchen wurden mit Chloroform getötet.

Die Sektion der Versuchstiere wurde unter möglichst sterilen Kautelen ausgeführt. Nach Eröffnung der Brusthöhle haben wir steril Herzblut entnommen, und seine Sterilität 48 Stunden und länger im Brutschrank in Bouillon und Agar nachgeprüft, so daß wir berechtigt sind die aufgefundenen Veränderungen mit größter Wahrscheinlichkeit als Toxinwirkungen zu deuten.

Bei der Eröffnung der Bauchhöhle wurde stets auf die Menge der Peritonealflüssigkeit geachtet, war sie vermehrt, — ein Vorkommnis, das relativ häufig war, wie wir bei Durchsprechung der einzelnen Fälle sehen werden, — wurde sie mikroskopisch im methylenblaugefärbten Präparat untersucht und eine Bouillonkultur von ihr angelegt.

Die inneren Organe wurden makroskopisch genau durchgesehen, insbesondere wurden an der Appendix, an der Gallenblase, an der Magenschleimhaut und am Endokard auf Veränderungen geachtet. Der Urin wurde immer mit der Kochprobe auf Albumen geprüft, ferner wurde mikroskopisch das Sediment untersucht.

Systematisch wurden die Gelenke sämtlicher Versuchstiere durchuntersucht, und zwar an den hinteren Extremitäten: die Hüft-, Knie- und Fußgelenke und an den vorderen Extremitäten: die Schulter-, Ellbogen- und Handgelenke. Der Einfachheit halber haben wir die betreffenden Gelenke mit den Namen aus der menschlichen Anatomie belegt. Die Gelenke wurden möglichst steril eröffnet, und wir haben sorgfältigst vermieden, beim Eröffnen der Gelenke Gefäße zu verletzen; denn durch Blutbeimengung zur Gelenkflüssigkeit könnte das mikroskopische Bild des Gelenkabstriches zur fehlerhaften Deutung Anlaß geben. Die Menge der Gelenkflüssigkeit beim gesunden Kaninchen ist sehr gering; es gelingt etwa 2 Normalplatinösen auf einen Objektträger auszustreichen, größere Mengen Synovia sind nach unseren Erfahrungen als pathologisch anzusehen. Normalerweise ist die Flüssigkeit schleimig-serös, von wasserklarer Farbe. Die Gelenkausstriche wurden mit Methylenblau gefärbt. Im normalen mikroskopischen Bilde waren kaum Zellen zu sehen, ganz vereinzelt sahen wir große einkernige Zellen, die den Eindruck von Epithelzellen machten, daneben vielleicht 2—3 Zellen mit großem runden Kern, der stark granuliert schien. Besonders hervorzuheben ist, daß wir bei gesunden Kaninchen in der Gelenkflüssigkeit niemals Leukocyten nachweisen konnten. Eine histologische Untersuchung der Gelenke wurde in keinem Falle vorgenommen.

Digitized by Google

D. Kontrollimpfungen mit steriler, nicht toxinhaltiger Bouillon.

Es schien uns zunächst wichtig festzustellen, ob die Injektion der von uns verwendeten sterilen, nicht beimpften Bouillon bei Kaninchen irgendwelche Organveränderungen hervorruft.

Denn nur unter der Voraussetzung, daß dies nicht der Fall ist, dürfen irgendwelche Organbefunde nach der Impfung von Toxinbouillon auf Toxinwirkungen zurückgeführt werden. Wir impften daher einige Kaninchen nur mit steriler Bouillon, und zwar in Mengen bis zu 30 ccm. Bei der Sektion dieser Tiere waren niemals auch nur die geringsten Veränderungen nachzuweisen.

E. Ergebnisse von Impfungen mit Toxinbouillon.

Wir verimpften Toxine aus den Mandeln von 6 Patienten mit Polyarthritis rheumatica. Davon hatten 5 Patienten einen akuten Gelenkrheumatismus und 1 Patient hatte einen chronischen Gelenkrheumatismus.

Das Tonsillenmaterial, das wir verarbeiteten, wählten wir nach bestimmten Gesichtspunkten aus. Wir sagten uns, daß ein ganz *akuter* Gelenkrheumatismus mit gleichzeitiger akuter Tonsillitis die beste Möglichkeit bieten würde, gelenk-spezifische Toxine zu gewinnen; 2 Fälle dieser Art wurden untersucht. Ferner untersuchten wir 2 Fälle von akutem Gelenkrheumatismus *ohne* akute Entzündungserscheinungen an den Tonsillen, bei denen aber anamnestisch rezidivierende Anginen vorhanden waren (Fall 3 und 4). Drittens untersuchten wir 2 Patienten mit Gelenkrheumatismus, bei denen die Tonsillen stärkere chronisch entzündliche Veränderungen aufwiesen (Fall 5 und 6).

1. Fall (1234).

E. K. ♀, 20 Jahre alt. Seit gestern Gelenkrheumatismus. Temp. 38°; früher niemals Gelenkrheumatismus. Vor 4 Monaten zum ersten Male eine Angina. Gaumenmandeln mäßig groß, umschriebene Rötung der Gaumenbögen, zarter, schmieriger Belag auf beiden Gaumenmandeln, jetzt keine Halsschmerzen. Beiderseits erhebliche „Angina"-Drüsen (d. h. Drüsen hinter dem Kieferwinkel). Links große *Blumenthal*sche Drüse (d. h. Drüse unter dem Unterkieferast). Excision eines Tonsillenstückes mit dem Conchotom.

Es wurden im ganzen 7 Kaninchen untersucht, die alle mit Reinkulturfiltraten von hämolysierenden Streptokokken geimpft waren. Die Herkunft der Streptokokken war verschieden. Erstens züchteten wir sie aus der Bouillonmischkultur durch Überimpfen auf Blutagarplatten, bis wir Einzelkolonien isolieren konnten und impften diese sofort auf Bouillon über, oder wir impften die Einzelkolonien jeden 2. Tag auf Blutagar weiter und legten erst am 21. Tag eine Bouillonkultur an. Außerdem gewannen wir eine Reinkultur hämolytischer Streptokokken

Digitized by Google

aus dem Gelenkexsudat eines Kaninchens, das mit 15stündiger Tonsillenbreikultur geimpft worden war*.

Das Alter der verarbeiteten Kulturen war 3, 4, 5 und 25 Tage. Die Minimaldosis betrug 5 ccm, die Maximaldosis 10 ccm. Im Vergleich zu den in den späteren Fällen verimpften Dosen waren die in diesem Fall injizierten Mengen relativ gering.

Von 7 injizierten Kaninchen gingen nach Injektion von 10, 9 bzw. 7 ccm 3 Kaninchen sofort ein. Im Verlauf der langsam ausgeführten Injektion, bei denen Luftembolien mit Sicherheit auszuschließen waren, traten Streckkrämpfe auf, und nach etwa 2 Minuten starben die Kaninchen unter schnappenden Atembewegungen.

Die Mengen von 6 ccm des Bouillonkulturfiltrates und darunter wurden von den restlichen 4 Kaninchen gerade vertragen, sie verhielten sich alle auffallend ruhig nach der Injektion. Von den 4 Kaninchen waren bei der nach 3 Tagen vorgenommenen Sektion 2 völlig gesund, 2 zeigten Veränderungen an den Gelenken. Die Synovia war in beiden Fällen mäßig vermehrt, von serös-schleimiger Beschaffenheit. Mikroskopisch waren zahlreiche Leukocyten nachweisbar, und die Zahl der großen einkernigen Zellen war vermehrt. In beiden Fällen zeigten sich die Veränderungen nur an den Fußgelenken.

Bei 2 Kaninchen war die Peritonealflüssigkeit vermehrt; im Ausstrichpräparat waren keine Zellen nachweisbar.

Das Herzblut blieb in allen Fällen steril, und an den inneren Organen, in der Galle und im Urin ließen sich keine pathologischen Veränderungen nachweisen.

Aus den Versuchen geht mit Sicherheit hervor:

1. Es gibt hämolytische Streptokokken, die starke Gifte für Kaninchen bilden.

2. Im vorliegenden Fall rief das Streptokokkentoxin in der Hälfte der Versuchstiere eine Polyarthritis hervor. Sonstige Organveränderungen waren nicht nachweisbar.

3. Lange Fortzüchtung auf Blutagar hat in diesem Fall nicht die Toxizität herabgesetzt.

4. Die Toxine eines hämolytischen Streptokokkus, der aus dem Gelenk eines mit Mischbouillonkultur geimpften Kaninchens gezüchtet war, waren nicht arthrophiler als die kulturell gezüchteten Stämme.

2. Fall (1142).

E. M. ♀, 27 Jahre alt. Früher oft Halsschmerzen, mit 6 Jahren wurden die Mandeln entfernt. Letzte Angina vor 8 Tagen. Fieber bis 39°. Seit 4 Tagen

* In sämtlichen hier aufgeführten Fällen wurden gleichzeitig Kaninchenimpfungen mit lebenden Keimen vorgenommen. Der genannte Streptokokkenstamm stammte aus dem Gelenk eines derartig geimpften Kaninchens. Über die Ergebnisse der Tierimpfungen mit *lebenden* Mandelkeimen wird Herr Priv.-Doz. Dr. *Wirth* später berichten.

Digitized by Google

Polyarthritis rheumatica (beide Knie, Ellbogen, Schulter). Gaumenmandeln im ganzen blaurot, tiefe Taschen, Verwachsungen; Anginadrüsen. Typischer Gelenkrheumatismus, der nach 14 Tagen mit Salicylsäurebehandlung heilte.

Aus beiden Tonsillen wurden Stücke mit dem Conchotom excidiert.

Es wurden 8 Kaninchen mit Kulturfiltraten von hämolytischen Streptokokken geimpft und untersucht. Aus der Bouillonmischkultur isolierten wir durch Überimpfen auf Blutagarplatten hämolytische Streptokokken. Einen Teil der Einzelkolonien überimpften wir auf Bouillon, einen anderen Teil auf Bouillon mit Leberstückchen. Bouillon mit Leberstückchen verwandten wir in diesem Fall deshalb, weil amerikanische Autoren zu dem Ergebnis gekommen sind, daß organspezifische Wirkungen besser mit Nährböden zu erzielen sind, welche den Keimen anaërobe Wachstumsbedingungen gewähren. *Rosenow* empfiehlt die Gehirnbouillon. Eine Filtration dieser Hirnbouillon ist aber nicht möglich. Wir beschränkten uns daher auf Bouillon mit Leberstückchen.

Das Alter der Kulturen betrug 8 Tage. Die Minimaldosis, die injiziert wurde, war 2 ccm, die Maximaldosis 20 ccm.

3 Kaninchen gingen nach Injektion von 20 bzw. 10 ccm sofort oder im Laufe einer Stunde unter denselben Erscheinungen wie im Fall 1 ein. Die niedrigeren Dosen von 2—6 ccm wurden besser vertragen.

Von den restlichen 5 Kaninchen zeigten alle mehr oder minder stark ausgeprägte Veränderungen an den Gelenken. Ein Tier hatte nur im Schultergelenk vermehrtes Exsudat, und zwar war es das Tier, dem die geringste Dosis von 2 ccm injiziert worden war. Bei den 4 anderen Kaninchen zeigten stets mehrere Gelenke ausgesprochene arthritische Veränderungen. Die Synovia war vermehrt, von schleimig-seröser Beschaffenheit, niemals von eitriger. Im mikroskopischen Bild waren viele polymorphkernige Leukocyten nachweisbar und die großen einkernigen Zellen stärker vermehrt.

Bei 4 Kaninchen war die Peritonealflüssigkeit schleimig-serös und stark vermehrt. Mikroskopisch ließen sich keine Zellen nachweisen. Gleichzeitig bestanden bei diesen Kaninchen Durchfälle und die Därme waren aufgetrieben. In 2 Fällen war Albumen im Urin. An den inneren Organen waren keine Veränderungen nachweisbar.

Aus den Versuchen geht hervor:

1. Auch hier handelte es sich um einen für Kaninchen stark toxisch wirkenden Stamm von hämolytischen Streptokokken.

2. Die isolierten Toxine entfalteten eine arthrotrope Wirkung (in 5 Fällen 4mal).

3. Die Toxine bewirkten häufig auch eine Reizung des Peritoneums (in 6 Fällen 4mal).

4. Die hämolytischen Streptokokken bildeten annähernd gleich starke Toxine unabhängig davon, ob sie in gewöhnlicher Bouillon gewachsen waren oder unter anaëroben Bedingungen in Bouillon mit Leberstückchen.

Digitized by Google

Tabelle 1. *Fall 1 und 2.*

Nr.	Herkunft der untersuchten Streptokokkenkulturfiltrate	Alter der Bouillonkultur in Tagen	I. v. injiz. Dosis ccm	Sektion nach Tagen	Gelenkveränderungen	Peritonealflüssigkeit	Veränderungen an inneren Organen Urin, Galle
				Fall 1.			
E 148	Isolierung *hämol. Streptokokken* aus der Mischbouillon durch Überimpfen auf Blutagarplatten. Isolierte Kolonien auf Bouillon verimpft nach 3 Tagen.	4	5	2	Rechter Fuß, linker Fuß kaum vermehrte Gelenkflüssigkeit. Leukocyten u. große einkernige Zellen.	Vermehrt, mikroskopisch keine Zellen.	—
E 149		4	10	Sofortiger Exitus.	—	—	—
E 150		5	8	3	—	Etwas vermehrt. keine Zellen.	—
E 151	Reinkultur *hämol. Streptokokken*, gewonnen vom Knie eines mit 15 Std. Mischkultur geimpften Kaninchens.	3	9	Sofortiger Exitus.	—	—	—
E 152		3	5	3	—	—	—
E 159	Isolierung *hämol. Streptokokken* aus der Mischkulturbouillon durch Überimpfen auf Blutagarplatten. Isolierte Kolonien jeden 2. Tag auf Blutagar weiter verimpft, am 21. Tag auf Bouillon verimpft.	25	7	Sofortiger Exitus.	—	—	—
E 160		25	3 + 3	3	Etwas vermehrte Gelenkflüssigkeit im rechten Fuß- u. linken Fußgelenk. Leukocyten und große einkernige Zellen.	—	—

Digitized by Google

Fall 2.

D 263	Isolierung *hämol. Streptokokken* aus der Bouillonmischkultur durch Überimpfen auf Blutagarplatten. Isolierte Kolonien wurden auf Bouillon verimpft.	8	10 + 10 sc.	Exitus nach 1 Std.	Vermehrte Synovia im rechten und linken Kniegelenk und linken Schultergelenk. Vermehrung der großen einkernigen Zellen, zahlreiche Leukocyten.	—	—
D 264		8	20	Exitus nach 1 Std.	—	—	—
D 266		8	6	2	Vermehrtes, schleimiges Exsudat in rechten und linken Knie-, Hand- und Schultergelenken. Reichlich Leukocyten, Vermehrung großer einkerniger Zellen.	Vermehrt, Schleim, keine Zellen.	Durchfall. Darm injiziert, Dickdarm gebläht.
D 267		8	4	3	Kaum vermehrtes schleimig-seröses Exsudat im rechten Fuß, linken Knie, rechten Knie, linken Handgelenken. Reichl. Leukocyten und große einkernige Zellen.	Vermehrtes seröses Exsudat, keine Zellen.	Schwer krank, bewegungslos. Durchfall, Leib aufgetrieben, im Urin Eiweiß.
D 268		8	2	14	Exsudat vermehrt im linken Schultergelenk.	Stark vermehrtes Exsudat, keine Zellen.	Darm aufgetrieben.
D 271	Kolonien von *hämol. Streptokokken* wurden von der	8	10	Sofortiger Exitus.	—	—	—
D 272	Blutagarplatte auf Bouillon mit Leberstückchen übergeimpft.	8	4	5	Exsudat nicht vermehrt, in einzelnen Gelenken reichlich Leukocyten.	—	Mehrere Dickdarmulcera, Darm aufgetrieben, im Urin Eiweiß.
D 273		8	4	Nach 15 Std.	Vermehrtes Exsudat in allen Gelenken, im rechten Knie und linken Schultergelenk Leukocyten.	Deutlich vermehrt, keine Zellen.	Milz etw. größer als gewöhnlich.

Digitized by Google

Tabelle 2. *Fall 3.*

Nr.	Herkunft der untersuchten Kulturen bzw. ihrer Filtrate	Alter der Bouillonkultur in Tagen	I. v. injiz. Dosis ccm	Sektion nach Tagen	Gelenkveränderungen	Peritonealflüssigkeit	Veränderungen an inneren Organen, Urin, Galle
E 106	*Bouillonmischkultur*, aus	9	3	8	—	—	—
E 107	Tonsillenbrei hergestellt, wurde *filtriert*.	9	6	11	—	Etwas vermehrt, keine Zellen.	Dickdarm aufgetrieben.
E 108	Isolierung *hämol. Streptokokken* aus der Bouillonmischkultur durch Überimpfen auf Blutagarplatten.	9	6	10	—	Etwas vermehrt, schleimig-serös, keine Zellen.	Im Sediment des Urins vereinzelte Erythrocyten.
E 109	Isolierte Kolonien wurden auf Bouillon verimpft. *Filtrat* verimpft.	9	4	3	Vermehrte Gelenkflüssigkeit im rechten Hand- und Ellbogengelenk, mäßig viel Leukocyten, große einkernige Zellen vermehrt.	—	—
E 112	Isolierung von *Pneumokokken Typ I* durch Überimpfen auf Blutagarplatten. Isolierte Kolonien wurden auf Bouillon verimpft. *Filtrat* verimpft.	16	8	Nach 3 Mon. gesund, nicht untersucht.	—	—	—
E 113		16	8	7	—	—	—
E 120	Reinkultur *hämol. Streptokokken*, gewonnen aus rechten Knieexsudat eines mit 12 Std. Mischbouillonkultur geimpften Kaninchens, wurde auf Bouillon verimpft, *sterile Kultur* verimpft.	21	9 + 9	3	Vermehrtes Exsudat in der rechten Hüfte, vereinzelte Leukocyten, große einkernige Zellen vermehrt.	Vermehrt, keine Zellen.	Im Urin Spur Eiweiß. Pericarditischer Erguß.
E 121		21	2,5 + 4	2	Rechter Fuß und rechtes Kniegelenk. Reichlich Leukocyten und vermehrte große einkernige Zellen.	Vermehrt, reichl. Schleim, keine Zellen.	—

Digitized by Google

Tabelle 3. *Fall 4.*

Nr.	Herkunft der untersuchten Pneumokokkenkultur	Alter der Bouillonkultur in Tagen	I.v. injiz. Dosis ccm	Sektion nach Tagen	Gelenkveränderungen	Peritonealflüssigkeit	Veränderungen an inneren Organen, Urin, Galle
E 138	Isolierung von *Pneumokokken Typ II* aus der Bouillonmischkultur durch Überimpfen auf Blutagar-	18	11 + 9 im Abstand v. 1 Tag.	3	—	—	—
E 139	platten. Isolierte Kolonien auf Bouillon verimpft. Abgestorbene Kultur injiziert.	18	12 + 12 im Abstand v. 1 Tag.	4	—	—	—

Tabelle 4. *Fall 5.*

Nr.	Herkunft der untersuchten Kulturfiltrate	Alter der Bouillonkultur in Tagen	I.v. injiz. Dosis ccm	Sektion nach Tagen	Gelenkveränderungen	Peritonealflüssigkeit	Veränderungen an inneren Organen, Urin, Galle
E 76	*Bouillonmischkultur* aus	1	6	2	—	—	Durchfall.
E 81	Tonsillenbrei gewonnen.	6	3	7	—	—	—
E 90	*Filtriert.*	6	10	3	—	—	—
E 91	Isolierung von *Streptococcus longissimus* aus einer 12stündigen Mischbouillon-	8	15	13	—	—	—
E 92	kultur durch Überimpfen auf Blutagar. Reinkultur auf Bouillon geimpft. *Filtrat* verarbeitet.	8	10	12	—	—	—

Digitized by Google

Tabelle 5. *Fall 6.*

Nr.	Herkunft der untersuchten Kulturen bzw. Kulturfiltrate	Alter der Bouillonkultur in Tagen	I. v. injiz. Dosis ccm	Sektion nach Tagen	Gelenkveränderungen	Peritonealflüssigkeit	Veränderungen an inneren Organen, Urin, Galle
E 104	*Bouillonmischkulur* aus Tonsillenbrei gewonnen.	8	10	3	—	Vermehrt, keine Zellen.	Leib aufgetrieben, Mesenterialdrüse geschwollen.
E 105	*Filtriert.*	8	6	2	—	—	3 hämorrh Erosionen im Magen. Im Urin Albumen und massenhaft Leukocyten.
E 110	Isolierung *hämol. Streptokokken* aus dem Herzblut eines mit Tonsillenbrei geimpften Kaninchens. Reinkultur auf Bouillon geimpft. *Filtrat* verimpft.	13	7	6	—	—	—
E 111		13	8	7	—	—	—
E 114	Reinkultur von *vergrünenden Streptokokken*, isoliert aus Gelenkexsudat eines Kaninchens, das mit Mischbouillonkultur geimpft war, auf Bouillon verimpft,	17	9 + 5 + 5 jeden 3. Tag.	6 Tage nach der letzten Injektion.	In den meisten Gelenken vermehrte Synovia, im rechten Fuß, rechten Knie, linken Fuß, linken Hand- und rechten Ellbogengelenk, reichlich Leukocyten.	Vermehrt, keine Zellen.	Leib aufgetrieben, Därme gebläht.
E 115	*Kulturfiltrat* untersucht.	17	3 + 5 jeden 3. Tag.	4 Tage nach der letzten Injektion.	—	—	—

Digitized by Google

E 116	*Ebensolche* Kolonien auf Bouillon geimpft, und *abgestorbene Kultur* injiziert.	18	10	2	Vermehrtes schleimig-seröses Exsudat in allen Gelenken.	Vermehrt, einige Lymphocyten.	—
E 117		18	10 + 17 jeden 4. Tag.	4 Tage nach der letzten Injektion.	In allen Gelenken vermehrtes schleimiges Sekret, in den meisten Gelenken Leukocyten und große einkernige Zellen.	Vermehrt, einige Lymphocyten.	Im Urin Albumen und Erythrocyten.
E 131	Reinkultur von *vergrünenden Streptokokken*, isoliert aus Kniegelenk eines Kaninchens, das mit Bouillonmischkultur geimpft war. Reine Kolonien jeden 2. Tag auf Blutagar weitergeimpft, am 25. Tage auf Bouillon geimpft, *abgestorbene Kulturen* verimpft.	8	13 + 12 + 6 jeden 2. Tag.	4 Tage nach der letzten Injektion.	In allen Gelenken vermehrte Synovia, in den meisten Gelenken Leukocyten, überall große einkernige Zellen vermehrt.	Vermehrt, keine Zellen.	—

3. Fall (1219).

H. W. ♂, 20 Jahre. Rezidivierende Anginen, zuletzt Angina vor 14 Tagen, dabei Gelenkschmerzen. Patient kam zur Tonsillektomie in die hiesige Klinik.

Es wurden im ganzen 8 Kaninchen geimpft und untersucht, davon 6 Tiere mit Kulturfiltraten und 2 mit steriler Kultur.

Im Fall 1 und 2 hatten wir nur Toxine von hämolytischen Streptokokken hergestellt, in diesem Fall haben wir außer diesen auch Bouillonmischkulturfiltrate und Bouillonfiltrate von Pneumokokken vom Typus 1 auf Toxinbildung geprüft.

1. Impften wir 2 Kaninchen mit dem Filtrat einer Bouillonmischkultur, die aus dem Tonsillenbrei gewonnen wurde.

2. 2 Kaninchen wurden mit dem Bouillonkulturfiltrat hämolytischer Streptokokken geimpft, die wir durch Überimpfen auf Blutagarplatten aus der Bouillonmischkultur isoliert hatten.

3. Isolierten wir aus der Bouillonmischkultur durch Überimpfen auf Blutagarplatten Pneumokokken vom Typ 1. Mit dem Filtrat wurden 2 weitere Kaninchen geimpft.

4. Gewannen wir eine Reinkultur hämolytischer Streptokokken aus dem Gelenkexsudat eines Kaninchens, das mit 12-stündiger Bouillonmischkultur geimpft worden war*.

* Über den Befund bei diesem mit Mischbouillonkultur geimpften Kaninchen wird Herr Priv.-Doz. Dr. *Wirth* später berichten.

Digitized by Google

Diese Reinkultur wurde auf Bouillon verimpft, und mit der sterilen Kultur impften wir 2 Kaninchen.

Das Alter der Kulturen war 9, 16 bzw. 21 Tage. Die Minimaldosis war 3 ccm, die Maximaldosis 18 ccm. Bei den 2 Kaninchen, die mit der unter 4 genannten, abgestorbenen Kultur hämolytischer Streptokokken geimpft waren, traten kurz nach der Injektion Krämpfe auf, die etwa 1—2 Minuten anhielten. Dann fielen die Kaninchen auf die Seite und erholten sich sehr langsam wieder.

Von den insgesamt 8 injizierten Kaninchen zeigten 3 Tiere Veränderungen an mehreren Gelenken. Die Synovia war reichlich, Leukocyten waren nachweisbar, und die großen einkernigen Zellen waren vermehrt. Diese 3 Kaninchen waren mit dem Kulturfiltrat bzw. mit der abgestorbenen Kultur hämolytischer Streptokokken geimpft. Ein Kaninchen, dem wir abgestorbene Kultur injiziert hatten, hatte außerdem einen Erguß im Perikard und im Urin Albumen.

Bei 4 Kaninchen war die Peritonealflüssigkeit vermehrt; Zellen waren mikroskopisch nicht nachweisbar, und die Bouillonkultur blieb steril. In allen 8 Fällen war die Herzblutkultur steril. An den inneren Organen und in der Galle ließen sich keine pathologischen Veränderungen nachweisen.

Aus den Versuchen ergibt sich:

1. Die Gifte der hämolytischen Streptokokken riefen bei 3 von 4 injizierten Kaninchen an verschiedenen Gelenken Veränderungen hervor.

2. Mischbouillonkulturfiltrat hatte bei Kaninchen keine gelenkspezifische oder sonstige toxische Wirkung.

3. Das Kulturfiltrat des Pneumococcus von Typ I zeigte im Tierversuch keine Affinität zu den Gelenken und auch sonst keine toxische Wirkung, obgleich in diesem Fall die Filtrate in erheblichen Mengen injiziert waren.

4. Auch in diesem Fall zeigten die aus Gelenken gezüchteten hämolytischen Streptokokken keine stärkere toxische und elektivere Wirkung auf die Gelenke als die kulturell gewonnenen Stämme.

4. Fall (1227).

L. Sch. ♀, 42 Jahre alt. Seit 5 Tagen Gelenkrheumatismus, hauptsächlich: rechter Fuß, rechte Schulter, rechte Hand. Patientin hatte bisher niemals Gelenkrheumatismus. Häufig Halsschmerzen, zuletzt vor 3 Wochen, jetzt keine Halsschmerzen mehr.

Rechte Gaumenmandel hypertrophisch, mit den Gaumenbögen verwachsen, buchtenreich, an der Oberfläche narbig verändert.

Linke Gaumenmandel kaum verwachsen, keine Drüsen, Rachenschleimhaut im ganzen stärker gerötet. Excision eines Gaumenmandelstückchens mit dem Conchotom.

Aus der Bouillonmischkultur ließen sich durch Überimpfen auf Blutagarplatten grünliche, schleimige Kolonien isolieren, die durch

Digitized by Google

Agglutination als Pneumokokken vom Typ 2 erkannt wurden. Eine Reinkultur der Pneumokokken wurde auf Bouillon weiter geimpft. Das Alter der verarbeiteten Bouillonkultur war 18 Tage.

Wir injizierten 2 Kaninchen 20 bzw. 24 ccm der abgestorbenen Kultur, und zwar am 1. Tage die Hälfte der Gesamtdosis und am übernächsten Tage den Rest.

Gelenkveränderungen oder Veränderungen an den inneren Organen waren in keinem Falle nachweisbar.

Aus den Versuchen ergibt sich:

Mit dem Bouillonkulturfiltrat eines Pneumococcus vom Typus 2 ließen sich keine Giftwirkungen am Kaninchen erzielen.

5. Fall (1217).

L. G. ♀, 19 Jahre alt. Seit 14 Tagen Polyarthritis rheumatica, die auf Salicyl schlecht, auf Pyramidon besser reagiert. Patientin hatte bisher niemals eine Angina gehabt.

Gaumenmandeln klein, atrophisch, aber verwachsen mit der Umgebung, umschriebene Rötung der Gaumenbögen. Beiderseits kleine, aber deutliche *Blumenthal*sche Drüsen.

Es wurden mit dem Conchotom Mandelstücke excidiert.

Im ganzen wurden 5 Kaninchen geimpft und untersucht.

3 Kaninchen wurden mit dem Filtrat einer Bouillonmischkultur geimpft, die aus dem Tonsillenbrei gewonnen wurde.

In der Ausstrichkultur einer Bouillonmischkultur auf Blutagar wuchsen zahlreiche Kolonien von Streptococcus *longissimus**, die den Verdacht erweckten, daß dieser Keim in diesem Falle eine besondere Rolle spielte. Daher stellten wir auch vom Streptococcus longissimus ein Kulturfiltrat her, das wir auf 2 Kaninchen verimpften.

Das Alter der verarbeiteten Kultur betrug 1, 6 und 8 Tage. Die geringste Dosis, die wir injizierten, war 3 ccm, die Höchstdosis 15 ccm.

Bei keinem der 5 geimpften Tiere ließen sich irgendwelche pathologischen Veränderungen nachweisen.

Aus den Versuchen ist zu entnehmen:

1. Das Filtrat der Mischkultur hatte beim Kaninchen keine arthrotrope oder sonstige toxische Wirkung.

2. Auch das Filtrat eines besonders zahlreich vorhandenen Streptococcus longissimus zeigte keine Kaninchen pathogenen Eigenschaften.

6. Fall (1218).

L. H. ♂, 19 Jahre alt, hatte früher öfter Halsentzündung. Patient klagt seit einem halben Jahre über Drüsenschwellungen am Hals, seit derselben Zeit Gelenkrheumatismus. In letzter Zeit abends Temperaturen bis 37,9°, morgens normale

* Wir verstehen hier unter Streptococcus longissimus die grün wachsenden Streptokokken mit Bildung von Riesenketten in flüssigen Nährböden, die *Wirth* in seiner Arbeit über Streptokokken im Zbl. Bakter. **99**, 266 usw. als Streptococcus longissimus bezeichnet hat.

Digitized by Google

Temperatur. Patient hat seit etwa einem halben Jahre Herzstörungen, die zeitweise gebessert waren, jetzt aber so zugenommen haben, daß er die Medizinische Klinik aufsuchte. Beide Gaumenmandeln nicht vergrößert, tiefe Buchten, Pfröpfe beiderseits, besonders rechts in der Fossa supratonsillaris. Anginadrüsen nicht fühlbar, *Blumenthal*sche Drüse besonders rechts ausgeprägt. Cervicaldrüsen nur undeutlich fühlbar, sonst keine Lymphdrüsen.

Es wurden mit dem Conchotom Mandelstücke excidiert. Im ganzen wurden 9 Kaninchen mit Filtraten bzw. abgestorbenen Kulturen geimpft, deren Herkunft verschieden war.

1. Wir impften 2 Kaninchen mit dem Filtrat der Bouillonmischkultur, die aus dem Tonsillenbrei gewonnen wurde.

2. Zwei Kaninchen wurden mit dem Bouillonkulturfiltrat hämolytischer Streptokokken geimpft, die wir aus dem Herzblut eines Kaninchens isolieren konnten, welches mit dem Tonsillenbrei geimpft worden war.

3. Züchteten wir eine Reinkultur von vergrünenden Streptokokken aus dem Gelenkexsudat eines Kaninchens, das mit der Mischbouillon geimpft worden war. Die Einzelkolonien verimpften wir auf Bouillon und impften mit dem gewonnenen Filtrat 2 weitere Kaninchen.

4. Wir warteten, bis die Bouillonkultur der vergrünenden Streptokokken abgestorben war, und impften 2 Kaninchen mit der abgestorbenen Kultur.

5. Die Einzelkolonien der unter 3 genannten vergrünenden Streptokokken impften wir jeden 2. Tag auf Blutagarplatten weiter und legten am 25. Tage eine Bouillonkultur an. Diese war nach 8 Tagen abgestorben. Mit der sterilen Kultur impften wir 2 Kaninchen. Das Alter der Kulturen war 8, 13, 17 und 18 Tage. Die injizierte Minimaldosis war 7 ccm, die Maximaldosis 31 ccm.

Von den 9 geimpften Kaninchen zeigten 3 Kaninchen Veränderungen an mehreren Gelenken, die restlichen 6 waren gesund. Die Kaninchen, die Gelenkveränderungen aufwiesen, waren sämtlich mit Filtraten bzw. abgestorbenen Kulturen vergrünender Streptokokken geimpft.

Die Gelenke zeigten eine deutliche Vermehrung der Synovia, im Exsudat waren die Leukocyten zahlreich vertreten und die großen einkernigen Zellen vermehrt. Eins der Kaninchen hatte zugleich im Urin Albumen und Erythrocyten im Sediment.

Bei 5 von 9 Kaninchen war die Peritonealflüssigkeit vermehrt, wies keine Zellen auf und blieb in der Kultur steril.

Bei einem Kaninchen, das mit dem Filtrat der Bouillonmischkultur geimpft war, konnten wir 3 Hämorrhagien an der kleinen Kurvatur des Magens nachweisen.

Aus den Versuchen geht hervor:

1. Das Filtrat der Bouillonmischkultur und das Filtrat des hämolytischen Streptococcus verursachte keine Gelenkveränderungen.

2. Dagegen bildete der vergrünende Streptococcus Gifte, welche bei fast allen Versuchstieren Gelenkerscheinungen verursachten.

3. Außer den Gelenken wurde auch das Peritoneum bei der Mehrzahl der Versuchstiere durch die Toxine des vergrünenden Streptococcus in einen Entzündungszustand versetzt.

Digitized by Google

4. Der vergrünende Streptococcus war von gleicher Toxizität unabhängig davon, ob er längere Zeit auf Blutagar fortgezüchtet oder frisch injiziert wurde und ob er filtriert oder unfiltriert in abgestorbenem Zustand verimpft wurde.

Wir konnten demnach bei 4 von 6 Fällen von Gelenkrheumatismus aus den Mandeln Keime isolieren, deren Gifte entzündungserregend auf die Gelenke von insgesamt 39 geimpften Kaninchen wirkten. 3mal handelte es sich um *hämolytische* Streptokokken, 1mal um ver*grünende Streptokokken*. Von den 23 Kaninchen, welche bei diesen 4 Fällen mit Streptokokkentoxin geimpft worden waren, hatten 13 Tiere = 56,5% polyarthritische Veränderungen.

Die Toxizität dieser 4 Streptokokkentsämme zeigte erhebliche *Verschiedenheiten*. Am größten war die Toxizität derjenigen Stämme von *akuten* Tonsillitiden. Die tödliche Dosis schwankte zwischen 7 und 20 ccm.

Makroskopische Veränderungen an *anderen* Organen waren nur relativ *selten* festzustellen, nur die Serosa des Peritoneums war häufig mit in einen Entzündungszustand versetzt. Nur 4 geimpfte Kaninchen hatten im Urin eine Spur Eiweiß und nur 2 Erythrocyten.

Die beobachteten Gelenkveränderungen bestanden in einer *Vermehrung der Synovia* und in dem Auf*treten von Leukocyten* in der Gelenkflüssigkeit, die mikroskopisch im Ausstrich der Gelenkflüssigkeit unschwer erkennbar waren. Makroskopisch waren die Gelenkveränderungen dagegen nur relativ gering, eine ausgesprochene Anschwellung der Gelenke war niemals festzustellen. Dagegen war die Vermehrung des Sekretes (serös-schleimig, nie ausgesprochen eitrig) oft sehr deutlich. Beim lebenden Kaninchen waren Gelenkveränderungen niemals mit Sicherheit zu konstatieren; manche Versuchstiere zeigten ein Hinken, das im allgemeinen aber doch nur schwer zu beurteilen war.

Zum Schluß bleibt noch die Frage zu erörtern, ob es sich bei den am Kaninchen mit Toxinen von Mandelkeimen erzielten Gelenkveränderungen um analoge Gelenkveränderungen wie bei der menschlichen Polyarthritis rheumatica handelt.

Bei der Polyarthritis rheumatica des *Menschen* handelt es sich um eine seröse Synovitis, niemals um eine eitrige. Die Schwellung der Gelenke kommt weniger dadurch zustande, daß die Gelenkflüssigkeit so stark vermehrt ist, vielmehr handelt es sich um ein periartikuläres Ödem (*Strümpell*). In der Gelenkkapsel konnten *Gräff* und *Fahr* die von *Aschoff* zuerst beschriebenen rheumatischen Granulome nachweisen. Niemals ist es bisher gelungen, aus der Gelenkflüssigkeit irgendeinen Erreger herauszuzüchten (*Schottmüller*).

Die bei uns beim Kaninchen gefundenen Veränderungen stimmen mit diesem Bilde *nur teilweise* überein, es fehlen die periartikulären Schwellungen, dagegen stimmt die Form und Art des Exsudates mit dem

Digitized by Google

bei der menschlichen Polyarthritis überein. Von großer Wichtigkeit wäre es festzustellen, ob in den Gelenkkapseln der Kaninchen die von *Aschoff* beschriebenen Rheumatismusknötchen nachweisbar sind. Außerdem müßten noch Untersuchungen darüber angestellt werden, ob nicht etwa bei Kranken mit unkomplizierten, akuten Anginen ohne Gelenkrheumatismus ebenfalls Keime mit gelenk-spezifischen Toxinen isoliert werden können, und ob nicht die Toxine von mehr oder weniger sämtlichen Streptokokken entzündungserregend auf die Gelenke bzw. serösen Häute wirken.

Zusammenfassung.

Bei 4 von 6 Fällen von Polyarthritis rheumatica konnten aus den Mandeln Keime mit gelenk-spezischen Toxinen isoliert werden.

Von insgesamt 39 geimpften Kaninchen zeigten 13 Gelenkerscheinungen (vermehrtes serös-schleimiges Exsudat, Auftreten von Leukocyten). Die beim Kaninchen beobachteten Gelenkveränderungen zeigten manche Ähnlichkeiten mit den Veränderungen bei der menschlichen Polyarthritis rheumatica, ohne jedoch damit völlig übereinzustimmen.

Das Ergebnis der Tierversuche läßt aber doch an die Möglichkeit denken, daß auch für den menschlichen Gelenkrheumatismus Toxine von Mandelkeimen — insbesondere von hämolytischen Streptokokken — eine ursächliche Rolle spielen.

Literatur.

[1] *Dietrich*, Kongreßbericht 1923 im Z. Hals- usw. Heilk. **4**, H. 4. — [2] *Borri*, Arch. ital. Otol. **40**, Fasc. 5 (1929) — [3] *Emmerich*, Klin. Wschr. **1925**, 798. — [4] *Fahr*, Klin. Wschr. **1929**, Nr 43, 1995. — [5] *Gräff*, Dtsch. med. Wschr. **1928**, Nr 42, 1753. — [6] *Gräff*, Dtsch. med. Wschr. **1927**, Nr 17. — [7] *Kämmerer*, Münch. med. Wschr. **1929**, Nr 36. — [8] *Klinge*, Klin. Wschr. **1929**, Nr 31, 1478. — [9] *v. Lingelsheim*, Handbuch der path. Mikroorgan. Kolle-Kraus-Uhlenhuth **4**, 2. — [10] *Nakamura*, Ann. Surg. Jan. **1924**. — [11] *Rosenow*, The newer knowledge of Bacteriology and Immunology **43**. — [12] *Rosenow*, J. amer. med. Assoc. **1924**, Nr 82, 6. — [13] *Schottmüller*, Münch. med. Wschr. **1929**, Nr 11 und 12. — [14] *Strümpell*, Lehrbuch der speziellen Pathol. u. Therap. der inneren Krankheiten **2**, 26. Aufl. (1927). — [15] *Tendelov*, Allgemeine Pathologie **1926**, 141—149. — [16] *Walbum*, Kolle-Kraus-Uhlenhuth. Lieferg. 15, 513—574. — [17] *Weintraud*, Berl. klin. Wschr. **1913**, Nr 30. — [18] *Weintraud*, Spezielle Pathol. und Therap. v. Kraus u. Brugsch **1919**, Nr 112, 129—201. — [19] *Wirth*, Zbl. Bakter **99**, 266 und 438. — [20] *Wirth*, Z. Hals- usw. Heilk. **23**, 379.

Digitized by Google

(Aus der Hals-, Nasen- und Ohrenabteilung des Allgemeinen Krankenhauses Hamburg-Barmbeck. — Leitender Oberarzt: Dr. *Albanus*.)

Zur Fremdkörper-Tuberkulose der Kieferhöhle.

Von

Dr. Heinz-Gerhard Riecke,

I. Assistent.

Mit 2 Textabbildungen.

(*Eingegangen am 30. Mai 1930.*)

Über die Fremdkörper in der Kieferhöhle ist eine reichliche Kasuistik vorhanden. Meist handelt es sich dabei um die Wiedergabe von makroskopischen Befunden. Von histologischen Untersuchungen der durch sie gesetzten Schleimhautveränderungen ist jedoch sehr wenig in der einschlägigen Literatur zu finden. Es beruht dies wohl größtenteils darauf, daß mit der Entfernung des schuldigen Fremdkörpers das Interesse an dem Fall erschöpft ist, zumal es sich fast nur um sinnfällige Gegenstände handelt (Zähne, Kugeln, Holzstückchen, Strohhalme, Tupferreste usw.).

Um so erstaunter wird man sein, wenn man bei Schleimhautuntersuchungen klinisch unspezifischer Kieferhöhlenentzündungen Veränderungen antrifft, die den üblichen serösen oder eitrigen Entzündungen fehlen und die vielmehr den Eindruck spezifisch entzündlicher Prozesse erwecken.

Die von *Esch*[1] mitgeteilten Fremdkörperbefunde sind daher besonders interessant, einmal weil sie die oben erwähnte Lücke in der Literatur ausfüllen helfen, zum anderen aber, weil sie leicht zu einer Vortäuschung einer Tuberkulose geführt hätten. In den beiden Fällen bestand eine primäre Kieferhöhleneiterung. Bei dem 1. Fall wurde die Fremdkörperwirkung auf die Kieferhöhlenschleimhaut durch einen in der Nasenhöhle zurückgebliebenen Wattetampon bedingt, der vor 10 Jahren in die Nase eingelegt war. In dem 2. Fall war die Kieferhöhle wegen einer vereiterten Zahncyste lange Zeit von außen tamponiert worden.

Die gesetzten Veränderungen bestanden in einer diffusen, narbenartigen und dem Knochen fester als normal anhaftenden Schleimhautverdickung, die als Folge der Fremdkörpereiterung angesehen wurde,

[1] *A. Esch*, Fremdkörperveränderungen der Kieferhöhlenschleimhaut, die eine Tuberkulose vortäuschen können. Z. Hals- usw. Heilk. **23**.

Digitized by Google

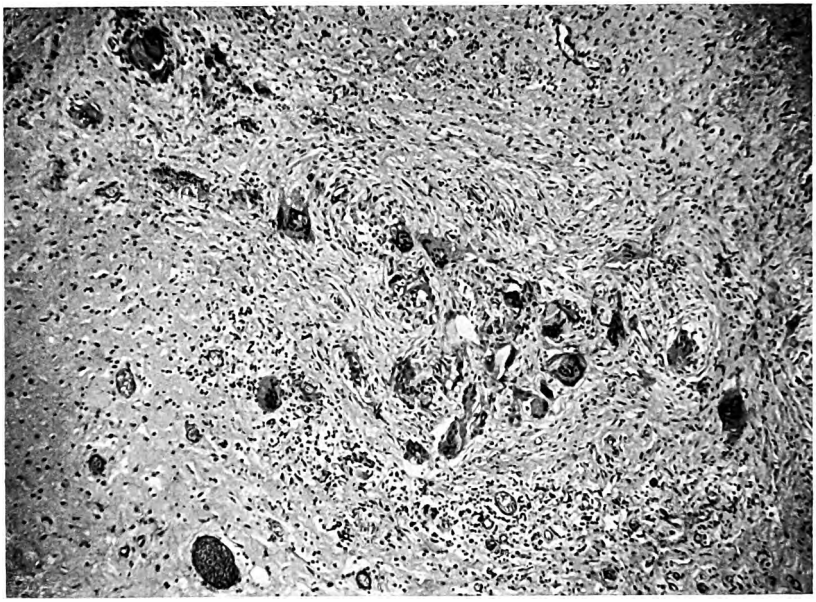

Abb. 1. Multiple Fremdkörper-Riesenzellen im submucösen Gewebe der Kieferhöhlenschleimhaut.

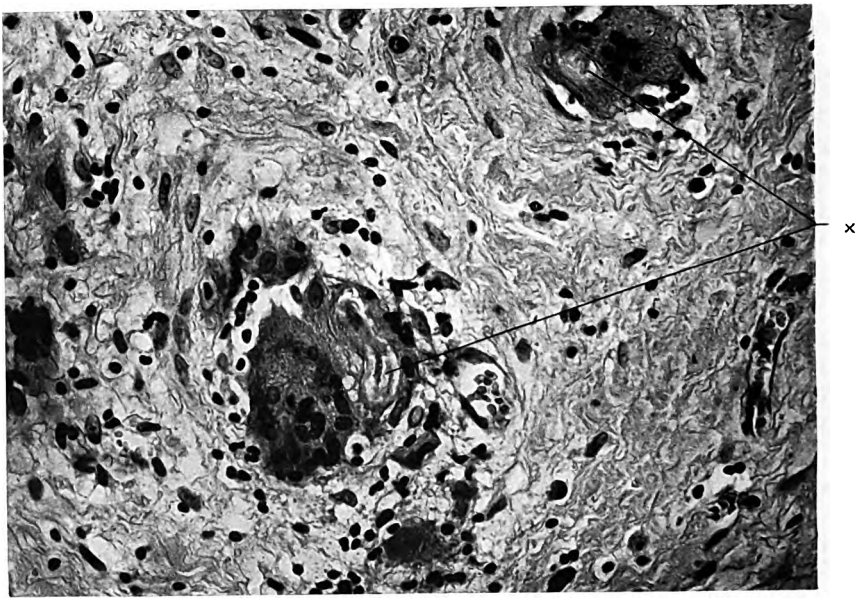

Abb. 2. Fremdkörper-Tuberkel bei stärkerer Vergrößerung. Bei × Faserrest mit angelagerten, vielkernigen Riesenzellen. In der Umgebung lymphocytäre und epitheloide Zellelemente.

Digitized by Google

zum anderen in Knötchen mit epitheloiden Zellen und lymphocytären Infiltraten ohne Verkäsung, so daß die Diagnose auf Tuberkulose gestellt wurde. In weiteren Untersuchungen fanden sich aber auch Riesenzellen, die nicht vom Langhansschen Typus waren, deren Kerne vielmehr um einen Fremdkörper gruppiert lagen, der sich als Wattefaserrest erwies.

Einen ähnlichen Fall konnten wir beobachten, der zur Ergänzung obiger Befunde deshalb hier kasuistisch mitgeteilt werden soll.

Vorgeschichte: 27jähriger Ingenieur. Patient hatte vor Jahresfrist zuerst wegen Hustens einen Facharzt aufgesucht, der eine Kieferhöhleneiterung feststellte und ihn längere Zeit mit Spülungen behandelte, wobei in die Nase zur Anästhesie Cocainwattetampons fest eingelegt wurden. Geruch und Nasenatmung waren nie gestört. Einige Zeit später nach der Nasenbehandlung hätte er über schlechten Geruch und Geschmack zu klagen gehabt.

Befund ergab Eiter im mittleren Nasengang. Ein Fremdkörper nicht sichtbar. Kein Anhalt eines dentalen Empyems. Bei Spülung fötider Schleimeiter.

Pat. wurde wegen der chronischen Kieferhöhleneiterung nach *Caldwell-Luc* operiert (Oberarzt Dr. *Albanus*). Bei der Operation fand sich eine große gekammerte Höhle mit polypös verdickter Schleimhaut und fötidem Eiter. Nach Entfernung der Schleimhaut fühlte sich der Knochen unregelmäßig höckerig an. Die Operation wurde in der üblichen Weise durchgeführt, der Heilungsverlauf bot keine Besonderheiten.

Die histologische Untersuchung, die im pathologisch-anatomischen Institut durch Herrn Prof. *Graeff* vorgenommen wurde, ergab folgenden Bericht: Im Schnitt durch die Schleimhaut findet man in einem sehr ödematös gequollenen Gewebe geringe Leukocyteninfiltration als Zeichen einer akuten Reizung, dann aber als wesentliches eine umschriebene Anhäufung von vielkernigen Riesenzellen (Abb. 1). In Rücksicht darauf, daß in mehreren dieser Zellen fädenartige Gebilde gefunden wurden, die an Tupferreste und ähnliches denken lassen, dürfte eine Fremdkörperreizung vorliegen (Abb. 2).

Ähnlich wie in dem von *Esch* mitgeteilten Fall 1 waren hier von der Nase her, sei es durch Einpressen von Wattefasern durch das Osteum während der Anästhesierung, sei es direkt mit der Kanüle gelegentlich der Punktionen, Wattefasern in die Kieferhöhle gelangt und haben hier zu den geschilderten histologischen Veränderungen geführt.

Wenn auch in unserem Fall die mikroskopische Untersuchung ohne weiteres das eindeutige Bild der Fremdkörpertuberkulose ergab, wird man angesichts der Befunde von *Esch*, die mitunter erst nach genauerer Durchmusterung des Materials (event. unter Zuhilfenahme von Serienschnitten) ein einwandfreies Ergebnis zeigten, bei der Feststellung der an sich schon seltenen, primären, tuberkulösen Kiefernhöhlenentzündung recht vorsichtig sein müssen.

Digitized by Google

(Aus der Zahnärztlichen Poliklinik der Universität Erlangen. — Direktor Professor Dr. med. Dr. med. dent. h. c. *Johs. Reinmöller.*)

Zur Schnittführung bei Kieferhöhlenoperationen.

Von

Dr. K. Peter.

Mit 15 Textabbildungen.

(*Eingegangen am 15. Mai 1930.*)

Für den zahnärztlichen Chirurgen ist die Eröffnung der Kieferhöhle indiziert

1. bei der Operation von dental bedingten entzündlichen Erkrankungen der Antrumschleimhaut,

2. bei der Entfernung von Zahnwurzeln, die bei Extraktionsversuchen abirrten oder von Fremdkörpern, die bei zahnärztlicher Behandlung ins Antrum geraten sind,

3. bei der Wurzelspitzenresektion an oberen Molaren und Prämolaren, wenn die anatomischen Bedingungen eine präventive Eröffnung anraten.

4. bei der Cystenoperation in den Fällen, in denen die Cyste zweckmäßig zur Nebenhöhle der Nase gemacht wird,

5. bei der Entfernung von oberen Weisheitszähnen unter besonders erschwerenden Umständen, wie hohe Retention und Raummangel am Tuber maxillare, wenn der orale Weg ungleich größere Schwierigkeiten für Patient und Operateur bedeutet (permaxillärer Weg der Entfernung),

6. beim Versagen der anderen diagnostischen Hilfsmittel als Ultima ratio (probatorische Eröffnung).

Immerhin ist die Chirurgie des Antrums für den Zahnarzt ein Ausnahmeverfahren und bleibt dem Geübten und klinisch Geschulten vorbehalten, der über ausreichende Erfahrungen und Kenntnisse der Anatomie und Pathologie der Region verfügt.

Nach dem Regelverfahren werden die Kieferhöhlenoperationen begonnen mit einem Schnitt, der die Mundschleimhaut in oder nahe bei der Umschlagfalte vom zweiten Molaren bis zum seitlichen Schneidezahn oder auch bis über die Mittellinie spaltet. Der primäre Verschluß der oralen Wunde wird heute allgemein angestrebt, da die Nachbehandlung wesentlich abgekürzt ist im Vergleich zur offenen Wundbehandlung. Aber nicht immer erfolgt die Prima intentio. Der Nahteinriß mit seinen Folgen ist eine häufig genug eintretende Komplikation. Unter Epithelisierung der Wundränder entsteht eine Verbindung zwischen Mund und

Digitized by Google

Kieferhöhle, die man kurz mit „Antrumfistel" bezeichnet. Ist sie nicht groß, macht sie keine Beschwerden bei der Nahrungsaufnahme und keine Veränderung der Sprache, so kann sie unbehandelt bleiben. Zuweilen wird eine erhebliche Verkleinerung ihres Lumens beobachtet. Sobald aber eine gewisse Größe überschritten ist, wird die Belästigung des Patienten so stark, daß die Beseitigung der Fistel geraten ist. Die Operationsmethoden hierfür sollen nicht erörtert werden, hingegen die Frage, ob es möglich ist, die Entstehung von Fisteln zu vermeiden.

Die Heilung per primam intentionem hängt außer den Voraussetzungen der Asepsis, der exakten Blutstillung und konstitutionellen Faktoren auch noch ab von lokalen Bedingungen physikalischer Natur. Beim Wundschluß nach Antrumoperationen sind dies Breite der Auflage, die der zurückgeschlagene Weichteillappen an dem Knochen findet, um verkleben zu können. Ferner spielt eine Rolle, wie die Nahtlinie zum Wunddefekt liegt. Zur Erläuterung sollen einige Skizzen dienen. Die günstigsten Bedingungen sind beim Zustand der Abb. 1 gegeben. Schleimhautschnitt und Naht sind gegen die Wundhöhle seitlich verschoben (Prinzip des Wechselschnittes). Der Weichteillappen findet mit seinem Rand eine genügende Auflage zur Verklebung am Knochen. Die Wundlippen klaffen nicht leicht auf Muskelzug hin. Der Nahteinriß oder die Stichkanalinfektion ist ohne Gefahr für die Wunde. Diese Bedingungen sind vorhanden beim Dolichocephalen, bei dem wir einen hohen Oberkiefer mit hohem Alveolarfortsatz und länglicher Fossa canina finden. Es wird meistens möglich sein, den Schleimhautschnitt so zu legen, daß die tiefste Stelle im Knochendefekt der Kieferhöhlenwand einige Millimeter bis 1 cm von ihm entfernt bleibt. Beim Brachycephalen ist das nicht stets zu erreichen. Der Alveolarfortsatz ist niedrig, die Umschlagfalte liegt dicht bei der Zahnreihe, der Schleimhautschnitt muß in der Nähe oder selbst auf dem Knochendefekt verlaufen. Nach dem Wundschluß überbrückt die Naht die Operationswunde. Stichkanalinfektion ist möglich vom Antrum und der Mundhöhle her. Muskelzug kann Klaffen der Wundlippen hervorrufen. Da die knöcherne Unterlage fehlt, ist die Schleimhautwunde nicht ruhiggestellt, denn die Zugangswunde zum Antrum nimmt die ganze Fossa canina ein bis zum Alveolarfortsatz. Die Verklebung der Schnittlinie sucht man durch Ektropionieren zu sichern, indem so eine geringe Auflagefläche von Bindegewebe auf Bindegewebe erzielt wird. Oft straffen sich aber die aneinander genäherten Wülste der Wundlippen, so daß sie nur mit den schmalen Kanten sich berühren. Außerdem macht das Nähen Schwierigkeiten. Der Faden durchschneidet leicht die am Alveolarfortsatz befindliche Schleimhaut. Hier haben wir den Fall, der meistens zur Antrumfistel führt (Abb. 2). Aus der Erkenntnis heraus, daß die primäre Verlötung mit der Unterlage die Hauptbedingung für die prima intentio und damit für

Digitized by Google

die Verhütung der Mund-Antrumkommunikationen ist, ging ich dazu über, grundsätzlich eine optimale Fläche zu schaffen, die auch bei niedrigem Oberkiefer nicht versagt. Als komplementäre Auflagezone wird der Alveolarfortsatz verwertet. Dazu ist erforderlich, die Schnittführung in der Umschlagfalte zu ersetzen durch eine solche, die durch den freien Rand des Zahnfleisches verläuft. Diese Methode hat sich in der zahnärztlichen Chirurgie bei Eingriffen am Alveolarfortsatz bewährt und soll Zahnfleischrandschnitt benannt werden (Abb. 3 und 5). Aus der Skizze erhellt, daß günstige Bedingungen erreicht werden. Durch Ablösung der ganzen Weichteilbedeckung der facialen Oberkieferfläche bleibt nach der Operation mindestens eine Auflagefläche von der Breite des Alveolarfortsatzes, die auch beim Brachycephalen stets ausreicht. Schnitt und Naht liegen abseits der Wunde. Da das Arbeitsterrain nach meinem Vorschlag auf das Zahnfleisch ausgedehnt wird, so seien einige Bemerkungen anatomischer Natur eingeflochten.

Die Bekleidung des Alveolarfortsatzes besteht (nach der Darstellung von *Sicher* u. a.) aus 2 Anteilen, der Gingiva propria und der Mucosa vestibuli oris. Der erstere, das Zahnfleisch im engeren Sinne, ist das den Zähnen unmittelbar benachbarte Gewebe. Es ist dünn, straff und auf dem Alveolarfortsatz unverschieblich befestigt, weil seine bindegewebige Basis fest mit dem Periost verbunden ist. Die Farbe ist blaß. Der freie Rand ist arkadenartig geschwungen. Seine warzenartigen Zacken füllen als Interdentalpapillen den Raum zwischen 2 benachbarten Zähnen aus. Vor stumpfer Verletzung sind sie sehr zu bewahren, exakte scharfe Durchtrennung ertragen sie wie jedes andere lebende Gewebe mit ausreichender Heilungstendenz. Werden Zähne entfernt, so atrophieren die zu ihnen gehörenden Interdentalpapillen. Die Gingiva propria ist etwa 5 mm breit und leicht vorgewölbt. Nach meinen Beobachtungen entspricht ihr zuweilen eine etwas schmälere Knochenleiste am freien Rande des knöchernen Alveolarfortsatzes (Skizze 7). Der 2. Anteil der Weichteilbedeckung wird gebildet von der verschieblichen, reichlich mit lockerem Bindegewebe unterpolsterten Mucosa, die sich über den Fornix vestibuli oris auf die Wangenschleimhaut fortsetzt. Der Gefäßreichtum gibt ihr die Farbe echter Schleimhaut, die sie auch ist. Wir infiltrieren dort die Anästhesieflüssigkeit, legen den üblichen Schnitt zur Eröffnung der Kieferhöhle an und benutzen dieses Gewebe wegen seiner Dehnbarkeit zu Plastiken. Die Gingiva propria ist ein nicht so gefügiges Gewebe. Sie ist bei chronischen Allgemeinkrankheiten und älteren Personen oft brüchig und dünn. Bei Jugendlichen und Patienten mittleren Alters ist sie sehr widerstandsfähig und zähe, was sich aus ihrer Funktion eines beim Kauakt stark beanspruchten Deckgewebes ergibt. Ihre tatsächlichen Eigenschaften sind besser als ihr Ruf. Man scheute sich bisher, sie planmäßig chirurgisch anzugeben. Es ist

Digitized by Google

lediglich eine Frage der Technik, um ihre zweifellos gute Heilungstendenz auszunutzen.

Der Verlauf des Zahnfleischrandschnittes zur *Denker*schen Radikaloperation ist in Abb. 5 an einem Oberkiefermodell eingezeichnet. Die Ausführung gestaltet sich so, daß zuerst mit einem spitzen Skalpell die vordere Begrenzung durch einen bis zur Umschlagfalte reichenden senkrechten Schnitt markiert wird. Es muß bis auf den Knochen korrekt durchtrennt werden. Sodann werden die im Bereich des Lappens liegenden Papillen durchschnitten, ebenfalls bis auf die knöcherne Unterlage, jede Papille einmal von medial und einmal von distal. Eine Verletzung der facialen Fläche soll nicht entstehen, sondern eine exakte, das ganze Profil der Papille einfassende Schnittlinie. Dann ritzt man die ausgekehlten Teile des Zahnfleischrandes scharf an (ein eigentliches Schneiden ist es nicht), hart an der Zahnreihe und auf dem Alveolarlimbus verlaufend. Auf keinen Fall darf man zwischen Zahn und Zahnfachwand in die Alveole eindringen. Damit würde eine zum Schwund des Zahnfaches führende Verletzung gesetzt. Dies und eine gröbere Zerfetzung des Gingivallappens sind die Fehler, mit denen der Ungeübte möglicherweise das Verfahren in Mißkredit bringen könnte. Eine scharfe Durchtrennung der Interdentalpapillen erzeugt keine Spätfolgen, nur eine stumpfe Gewebszertrümmerung tut das. Somit sind die gefürchteten Atrophien bei guter Technik gegenstandslos. Nachdem die Kontur des Schnittes fertig ist, arbeitet man stumpf mit dem Raspatorium weiter. Es ist der Hauptteil der Arbeit, für die *Pichler* den Namen „Stumpfe Präparation" gewählt hat. Entsprechend der Eigenart des Gewebes empfehlen sich feinste aber starre Instrumente. (Das von mir benutzte s. Abb. 11.) Man muß mit ihnen vorsichtig und sicher zugleich arbeiten können. Zuerst werden die Papillen aus ihrem Lager abgehoben. Sodann geht man das restliche Zahnfleisch entlang, immer etagenförmig gleichweit lösend, damit kein Einriß erfolgt, nie stellenweise tiefer und ungleichmäßig eindringend. Sobald die etwas mühevolle Zone der Gingiva propria überschritten ist, hat man gewonnenes Spiel. Man arbeitet dann mit dem üblichen Raspatorium und nach dem typischen Operationsschema weiter.

Es ist klar, daß der mit dem Zahnfleischrandschnitt gebildete Lappen, weil er um die Breite des Zahnfleisches den üblichen an Größe übertrifft, die Zugänglichkeit zum Antrum etwas einschränkt. Ferner hat der Assistent beim Hakenhalten peinlichst jede Verletzung des freien Zahnfleischrandes zu vermeiden. Das sind Erschwerungen. Als Fortschritte sieht man allgemein nur technische Erleichterungen an. Aus meinen Erfahrungen kann ich sagen, daß man sich bald an die beiden Momente gewöhnt und dann die tatsächlichen Vorteile des Verfahrens für die prima intentio würdigen lernt. Ist der therapeutische Zweck der Opera-

Digitized by Google

tion erreicht, so schlägt man nach Blutstillung und Säuberung den Lappen so zurück, wie er gelegen hat. Er schmiegt sich an die Unterlage gut an. Die Fixation wird mit Papillennähten ausgeführt. Feinste japanische Rohseide Nr. 00 wird auf feinen geraden Nadeln mit federndem Öhr benutzt. Als Nadelhalter empfiehlt sich der nach *Eiselsberg-Mathieu* für Gaumennähte. Man sticht etwa 2—3 mm unterhalb der Papillenspitze ein, führt die Nadel so durch das Interdentalgewebe hindurch, daß sie 2—3 mm vom Rand ab auf der palatinalen Papille wieder erscheint. Die Nadel wird durchgezogen, was im Anfang etwas schwierig erscheint, und dann vom Faden abgestreift. Der rücklaufende Schenkel des Fadens wird nun mit beiden Händen angespannt (s. Abb. 14) und in den Interdentalraum von der Kaufläche her eingeschoben. Zieht man ihn ohne Streckung einfach durch, so reißt der palatinale Nahtaustritt ein. Liegen beide Schenkel im Zahnzwischenraum, so knotet man. Am besten näht man jede Papille. Die Heilung erfolgt ohne sichtbare Narbe. Nur der Entlastungsschnitt hinterläßt eine kleine Einkerbung des Zahnfleischsaumes. Abb. 10 zeigt den Zustand 8 Tage nach der Denkerschen Radikaloperation.

Ein nicht zu unterschätzender Vorteil der Methode ist, daß sie uns Freiheit läßt in der plastischen Verwertung des Zahnfleisches. Nehmen wir den Fall eines dentalen Kieferhöhlenempyems. Man kann zweizeitig operieren, zuerst Entfernung der schuldigen Zähne (wenn eine Erhaltung nicht in Frage kommt) und nach Verheilung der Alveolen Antrumoperation. Meistens wird einzeitig vorgegangen. Man beginnt mit der Zahnentfernung. Wird dabei der Antrumboden perforiert, weil etwa ein bis in die Kieferhöhle reichendes Granulom auszulöffeln war, so haben wir eine alveoläre Antrumfistel zu erwarten, falls nach der Operation keine primäre Heilung des Blutthrombus der Alveole erfolgt. Man sucht deshalb das Zahnfleisch über der Alveole zu vernähen, um die Infektion von der Mundhöhle zu verhindern. War der Rand desselben bei der Extraktion verletzt, so gelingt das nicht. Ferner stört, daß infolge des Schleimhautschnittes in der Umschlagfalte am Alveolarfortsatz eine Zahnfleischbrücke steht, die durch doppelte Naht beansprucht wird (s. Skizze 12). Es bleibt oft nichts anderes übrig, als die Schleimhautbrücke mit der darunter gelegenen Alveolenwand zu resezieren. Zum primären Schluß ist jetzt eine Mobilisierung der Wangenweichteile erforderlich (Skizze 13). Alle diese Übelstände sind oft zu vermeiden, wenn man den Zahnfleischrandschnitt verwertet. Wir haben dann einen großen ungeteilten und gut ernährten Lappen, der die besten Dienste bei kleinen plastischen Verschiebungen leistet. Bei der Operation des dentalen Empyems empfiehlt es sich, erst den Lappen abzupräparieren und dann erst zu extrahieren. Abb. 8 gibt einen Fall wieder, bei dem eine Perforation des Antrumbodens eingetreten war. In Abb. 9 sind

Digitized by Google

Schnitt und Umfang der Perforation eingezeichnet. In einer früheren Mitteilung konnte ich den erfolgreichen Gebrauch der Methode bei einem extrem ungünstigen Fall von vestibulärer Antrumfistel zeigen (Eine Methode zum Verschluß von Mund-Antrumkommunikationen, Z. Stomat. **1929**, H. 6).

Am zahnlosen Kiefer entspricht dem Verfahren eine Schnittführung auf der Höhe des Alveolarkammes (Skizze 4). Dadurch wird erreicht: breite Auflagefläche zur Verklebung, Verschiebung des Schleimhautschnittes und der Naht nach dem Prinzip eines Wechselschnittes. Im Lückengebiß verläuft der Schnitt im bezahnten Abschnitt als Randschnitt, in den Gebißlücken als Alveolarkammschnitt (Abb. 5).

Das Verfahren hat sich mir bestens bewährt. Ich zweifle nicht, daß es auch dem Rhinologen, der sich in die minutiöse Technik eingearbeitet hat, gute Dienste leisten wird. Es ist allerdings zu fordern, daß vor dem Eingriff eine Sanierung der Mundhöhle ausgeführt wird. Der Zahnstein muß entfernt, eine katarrhalische oder ulceröse Stomatitis abgeheilt sein. Ein in der Abwehrkraft geschwächtes Zahnfleischrandgewebe ist unfähig, einen chirurgischen Eingriff in dem vorgeschlagenen Ausmaße ohne Defekt zu überstehen. Der Nachbehandlung ist erhöhte Aufmerksamkeit zuzuwenden. Die üblichen Mundspülungen des Patienten werden unterstützt durch tägliche heiße Irrigationen der Mundhöhle von seiten des Arztes.

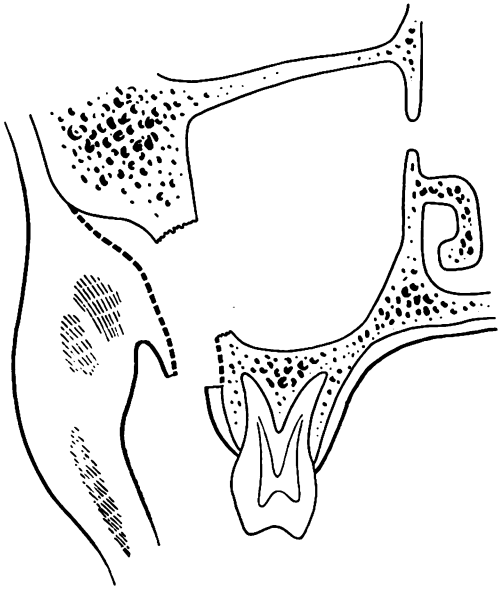

Abb. 1. Schnitt zur Kieferhöhleneröffnung. Gute Heilungsbedingungen. Genügende Auflagefläche, Schleimhautwunde und Naht gegen Wunde verschoben. Gute Prognose. Primäre Heilung gesichert.

Digitized by Google

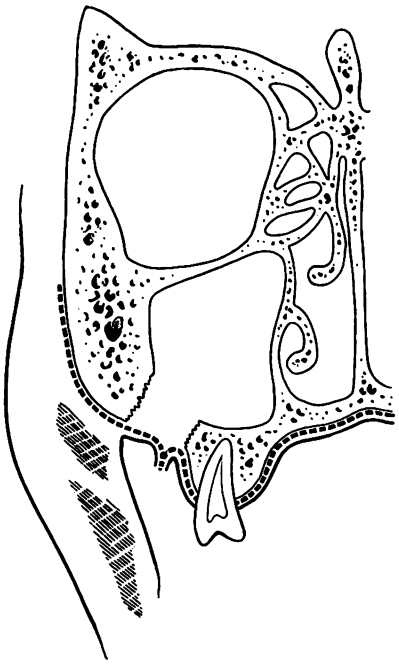

Abb. 2. Schleimhautwunde und Naht überdecken die Operationswunde. Wundlippen ohne Auflage auf Knochen. Ektropium zur besseren Verklebung. Prognose zweifelhaft. [Antrumfistel möglich.

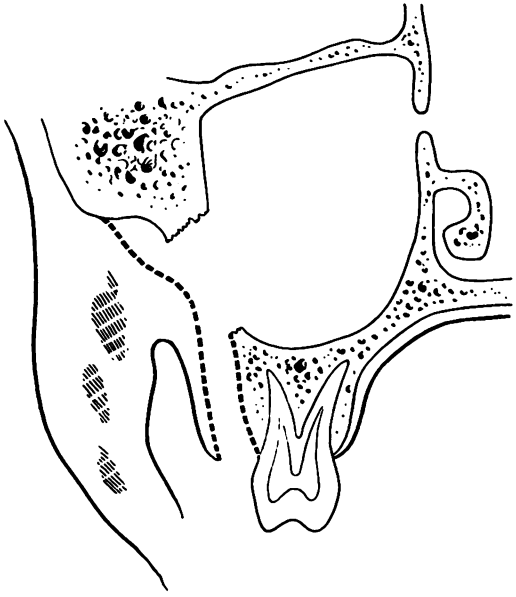

Abb. 3. Zahnfleischrandschnitt zur Kieferhöhleneröffnung. Breite Auflage der Wundlippe auf Knochen. Schnitt und Naht gegen die Wunde verschoben. Gute Prognose für prima intentio.

Digitized by Google

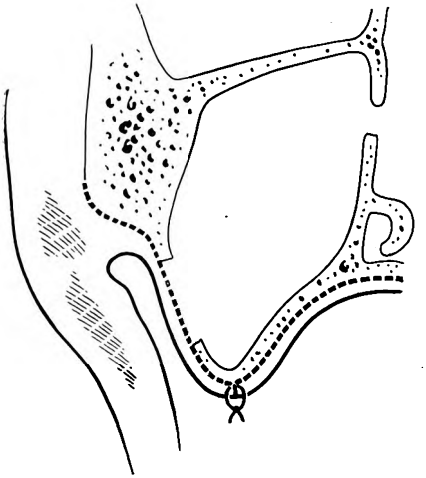

Abb. 4. Alveolarkammschnitt beim zahnlosen Oberkiefer. Auflage der Wundlippe auf Knochen. Naht- und Schnittverschiebung. Gute Prognose.

Abb. 5. Verlauf des Zahnfleischrandschnittes zur Denkerschen Radikaloperation.

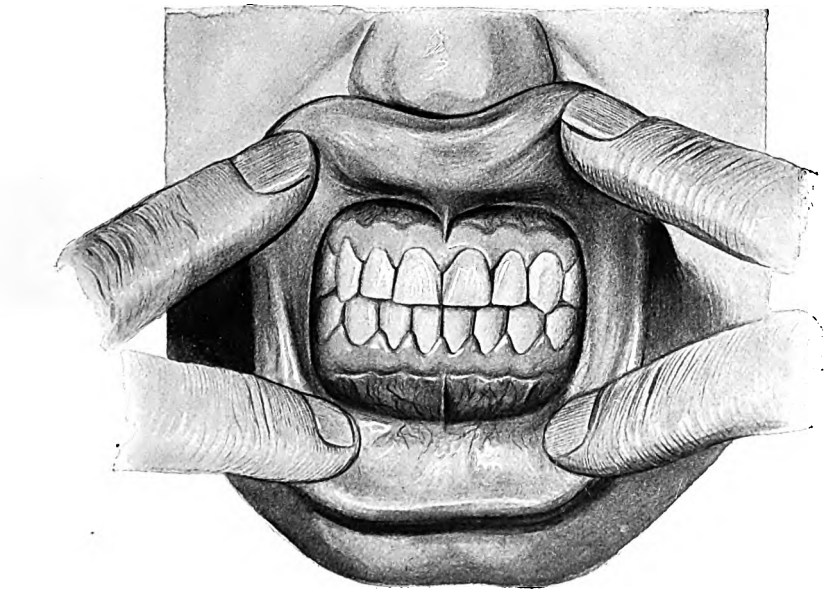

Abb. 6. Abbildung entnommen aus: *Sicher*, Anatomie und Technik der Leitungsanästhesie im Bereich der Mundhöhle. Berlin: Julius Springer. S. 14. „Schleimhaut des Vestibulum oris nach dem Leben gezeichnet. Man unterscheidet deutlich die hellere Gingiva propria von der dunkleren, locker fixierten Schleimhaut des Vestibulum oris, die sich bei diesem Individuum besonders scharf in einer girlandenförmigen Linie gegeneinander absetzen."

Digitized by Google

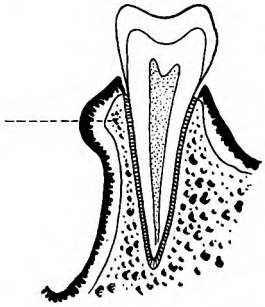

Abb. 7. Knochenleiste am facialen Alveolarlimbus, die knöcherne Grundlage der Gingiva propria mancher Individuen.

Abb. 10. Zustand des Zahnfleisches 8 Tage nach Denkerscher Radikaloperation.

Abb. 8. Heilung nach dentalem Antrumempyem unter Verwendung des Randschnittes. In der Gebißlücke bestand eine Perforation des Kieferhöhlenbodens. Beachte die zottenartigen Vorwölbungen, der beim Verschluß absichtlich nicht gekürzte Zahnfleischrand.

Abb. 9. Abb. 8 mit Einzeichnung des Schnittes und der Ausdehnung der Perforation.

Abb. 11. Links das von mir verwandte Raspatorium für den Zahnfleischrand. Rechts das Raspatorium nach *Partsch*, das zum Vorbild diente und, da es an der Schneide für den Zahnfleischrand zu breit ist, reduziert wurde.

Digitized by Google

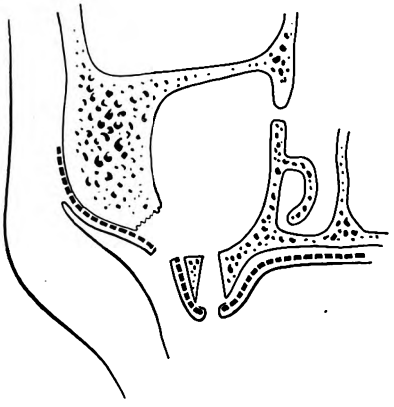

Abb. 12. Zustand beim dentalen Antrumempyem. Schnittwunde in der Umschlagfalte und die mit der Kieferhöhle kommunizierende Alveole erfordern doppelte Naht. Die Zahnfleischbrücke auf der Alveole ist nicht immer verwertbar.

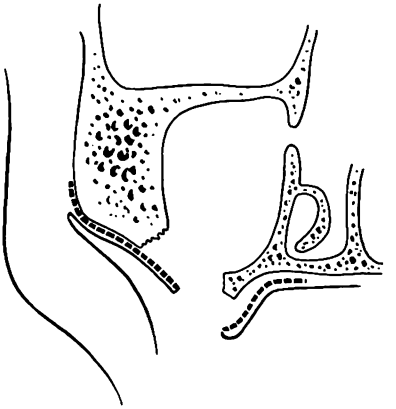

Abb. 13. In diesen Zustand muß oft der von Abb. 12 überführt werden durch Resektion der Schleimhautbrücke und der ihr zugehörige Alveolenteil. Zum primären Verschluß muß die Wangenschleimhaut mobilisiert werden.

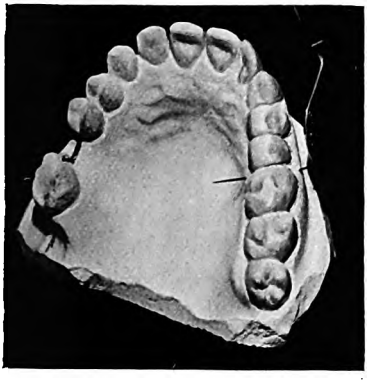

Abb. 14. Erste Phase der Papillennaht.

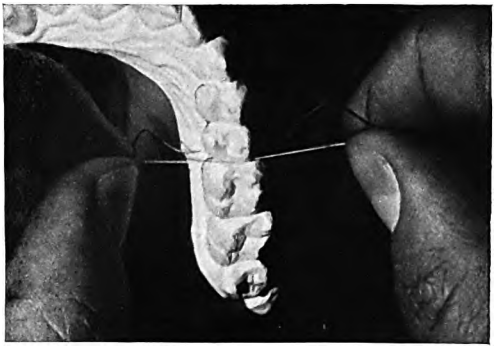

Abb. 15. Zweite Phase der Naht.

Digitized by Google

Zur Kenntnis des Niesreflexes.

Von

O. Körner.

(*Eingegangen am 15. Juli 1930.*)

Vor vielen Jahren sagte mir einmal der damalige Rostocker Physiologe *Langendorff*, der Niesreflex erfülle seinen Zweck nicht; der starke Exspirationsstrom, der nötig sei, reizende Schleimmassen aus der Nase zu entfernen, gehe gar nicht durch die Nase, sondern durch den Mund und sei deshalb wirkungslos; der Nasenschleim müsse nach dem Niesen ausgeschnaubt werden, wie man bei jedem Schnupfen an sich selbst erfahren könne; demnach sei die Deutung des Niesens als zweckdienlicher Reflex nicht aufrecht zu erhalten. Dies werde aber in der physiologischen Literatur nirgends erwähnt.

Ich habe auch in den rhinologischen Lehr- und Handbüchern darüber nichts gefunden. Dagegen konnte ich das Niesen durch den Mund, nachdem ich einmal darauf aufmerksam gemacht war, alsbald an mir selbst und bei vielen anderen Erwachsenen beobachten, fand aber, daß alle kleinen Kinder richtig durch die Nase niesen, so daß ihnen sogleich Schleimstalaktiten über die Lippen hinunterhängen. Erst wenn die Kinder zur Sauberkeit angehalten werden, lernen die meisten von ihnen den reflektorischen Exspirationsstrom mittels willkürlichen Abschlusses des Nasenrachenraums vom Mundrachenraum durch den Mund zu leiten und nachher die Nase auszuschnauben. Diese Umleitung wird vielen von ihnen so zur Gewohnheit, daß sie alsbald unter der Schwelle des Bewußtseins erfolgt, und daß manche Leute auch bei gutem Willen gar nicht mehr durch die Nase niesen können.

Digitized by Google

(Aus der Klinik für Hals-, Nasen- und Ohrenkrankheiten [Direktor: Professor *A. M. Nikolsky*] und dem Physiologischen Institut [Direktor: Professor *N. A. Popow*] der Staatlichen Universität Tomsk.)

Über den Raumanalysator bei Taubstummen.

Von

Dr. A. G. Fetissow,

Assistent der Klinik.

Mit 2 Textabbildungen.

(*Eingegangen am 27. Mai 1930.*)

Unter dem Begriff „Analysator" versteht man einen Nervenapparat, welcher aus einem peripherischen Teil — den rezeptorischen Nervenenden, Leitungsbahnen und einem zentralen Teil — den Hirnzentren besteht. Die Benennung „Analysator" wurde von *I. P. Pawlow* anstatt des früheren Termins „Sinnesorgan" vorgeschlagen.

Der peripherische Teil des Raumanalysators sind die Enden des Vestibularnerves in den Säckchen des Vorhofes und den Ampullen der Bogengänge.

Sie registrieren Bewegungen und Lageänderungen des Körpers im Raum.

Der adäquate Erreger für die Bogengänge ist die *eckige* ungleichmäßige Verschiebung des Körpers im Raum, die Kreisdrehung. Als Erreger des Otolithenapparates wird die Veränderung der Körper- und Kopflage angenommen. Nach *Mach-Breuers* Theorie ist die rechtlinige Beschleunigung gleichfalls ein Erreger des Otolithenapparates, was von *Magnus* und *de Kleyn* in Abrede gestellt wird, sie halten die rechtlinige Bewegung für den Erreger der Bogengänge. In normalen Verhältnissen tragen noch außer dem Vestibularapparat das Sehvermögen, die taktilen Muskel- und Gelenkssinne zur Orientierung im Raum bei. Die letzteren Faktoren können nur in künstlichen, speziell geschaffenen Verhältnissen ausgeschlossen werden.

Das Studium der Funktion des Otolithenapparates und der Bogengänge wurde hauptsächlich durch Reiz oder Ausschaltung der entsprechenden Anteile des Labyrinths ausgeführt. Schlüsse wurden auf Grund von Reaktionen seitens des Tieres, die bei solchen Experimenten erhalten wurden, gezogen.

Versuche, dem Studium der Funktion des Vestibularapparates nach der Methode der bedingten Reflexe näherzutreten, wurden von Prof. *Popow* eingeleitet. Ihm gelang es, Hunde mit bedingten Reflexen auf

Digitized by Google

Drehung zu erhalten. Es erwies sich, daß Hunde mit normalem Labyrinth die Richtung und Schnelligkeit der Drehung unterscheiden. Die Zerstörung des Labyrinths hebt diesen Reflex auf. Entsprechende Versuche wurden auch mit Tauben ausgeführt, wobei die Zerstörung der Großhirnhemisphären mit Hinterlassen der hinteren Hirnanteile bei Tauben den bedingten Reflex auf Drehung vernichtet. Ähnliche Versuche stellten *Sacharow* und *Tschernikow* an.

Sacharow hatte einen Hund mit ausgearbeiteten Reflex auf Schall und Drehung. Die Zerstörung der Schnecke vernichtete den Reflex auf Schall; der Reflex auf Drehung erschien wiederum 2 Wochen nach der Operation.

Aus diesen Versuchen ging die Tatsache hervor, daß die eckige ungleichmäßige Verschiebung des Körpers um die vertikale Achse ein spezifischer Erreger für das Ohrlabyrinth ist. Hieraus folgt, daß die subjektive Drehungsempfindung beim Ausschalten des Sehvermögens und des taktilen Sinnes vom normal funktionierenden Vestibularapparat abhängig ist. Die Methodik, mit welcher bedingte Reflexe an Hunden und Tauben ausgearbeitet werden, anwendend, entschloß ich mich dieses an Taubstummen zu prüfen.

Versuche, zu bestimmen, ob Taubstumme beim Drehen Schwindel empfinden, wurden schon von vielen Autoren ausgeführt. Die ersten Versuche wurden schon zu einer Zeit angestellt, als noch keine Methoden zur funktionellen Prüfung des Vestibularapparates bekannt waren. *James* nötigte Taubstumme, sich schnell zu drehen und durch Fragen stellte er fest, ob sie Schwindel empfinden. *Kreidl* bestimmte beim Taubstummen den Nystagmus, wobei er sich zusammen mit demselben auf einer speziell konstruierten Drehfläche befand. Er meinte, daß das Auftreten von Nystagmus auf das Vorhandensein von Schwindel hindeute. *Sassedatelew* drehte Taubstumme auf einer Zentrifuge und danach forderte er sie auf, gerade zu gehen. Das Abweichen von der geraden Linie oder das Unvermögen, von der Zentrifuge aufzustehen, deuteten auf Vorhandensein von Schwindel hin. In all diesen Versuchen war der Zusammenhang zwischen objektiven Funktionsanzeichen des Vestibularapparates und subjektiven Drehungsempfindungen bzw. des Schwindels nicht festgestellt worden, weil damals die objektiven Methoden der Funktionsprüfung des Labyrinths noch nicht ausgearbeitet waren.

Methodik.

Um eine Drehung als reinen Erreger für die Bogengänge zu erzielen, wurde eine spezielle, 1,25 m hohe, würfelförmige Kammer gebaut (Abb. 1). Diese war mit Stricken an einem eisernen Ring befestigt, letzterer war mittels einer Schlinge an einen Haken (*A*) an der Decke

Digitized by Google

gehängt. Durch Rotieren des eisernen Ringes (B) konnte diese Schlinge zusammengedreht werden, wobei der Haken (c), an welchem dieses ganze System hing, seine Lage nicht änderte. Die Kammer befindet sich auf einem Untergestell (C), das in der Art eines hebbaren zahnärztlichen Sessels gebaut ist. Durch Senken des Hebels (D) hebt das Untergestell die Kammer, und durch Druck auf das Pedal (ε) gleitet das Untergestell nach unten zurück, während die Kammer in der Luft schweben bleibt. Wenn oben die Schlinge zusammengedreht war, so fängt die Kammer

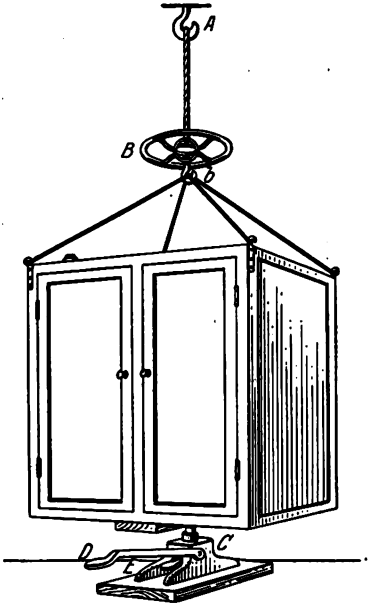

Abb. 1. Vorderansicht der Kammer.

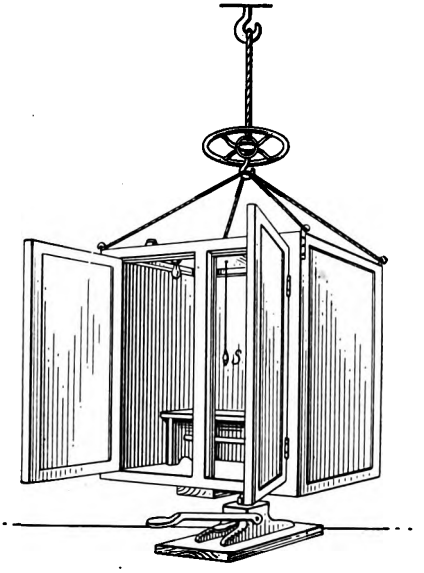

Abb. 2. Innenansicht der Kammer.

nach Senken des Pedals an sich zu drehen, wobei sie soviel Kreise beschreibt, um wieviel der eiserne Ring gedreht worden ist.

Die Kammer befindet sich in einem besonderen Zimmer. Im Zentrum der Kammer steht eine Bank für den zu Untersuchenden. Vorn hat die Kammer eine Tür. Innen ist die Kammer mit Karton ausgekleidet, um sie absolut lichtdicht zu machen. Außerdem ist sie mit einer elektrischen Leitschnur (s), die mit dem Schreibehebel eines Kymographen verbunden ist, und mit einer von außen ausschaltbaren elektrischen Lampe versehen (Abb. 2).

In zugedrehtem Zustande kann die Kammer mittels eines dünnen Bindfadens, der an der vorderen Kante der Kammer befestigt ist, nach Senkung des Untergestells in ruhiger Schwebelage erhalten werden. Nach Loslassen des Bindfadens fängt die Kammer an sich zu drehen,

Digitized by Google

anfangs fast unmerklich, alsdann erreicht sie das Maximum ihrer Geschwindigkeit am 2. und 3. Kreise, wonach diese Geschwindigkeit bis zum völligem Stillstand abnimmt. Die Drehung der Kammer geschieht völlig geräuschlos. Nach Stehenbleiben der Kammer wird sie wieder auf das Untergestell gesetzt. Bei allen Untersuchungen wurde die Kammer um 4 volle Kreise zusammengedreht. Die Geschwindigkeit darauf war am 1. Kreise 13 Sekunden, am 2. 8 Sekunden, am 3. 7 Sekunden, am 4. 12 Sekunden, im ganzen wurden 4 Kreise im Laufe von 40 Sekunden beschrieben.

Die Untersuchung wurde in folgender Reihenfolge ausgeführt. Der eiserne Ring wurde um 4 Kreise zugedreht. Die Versuchsperson wurde gebeten in die Kammer zu steigen, dort Platz zu nehmen, und im Moment, wenn sie Drehung empfindet, auf den Knopf der Leitungsschnur, die mit dem Kymographen verbunden ist, zu drücken. Daraufhin wurde die Tür geschlossen und die Beleuchtung ausgeschaltet. Dann wurde das Untergestell gesenkt. Nach dem Schwebenbleiben zeigte die Kammer fast unmerkliche Schaukelbewegungen. Erst nach Aufhören dieser Bewegungen wurde der Bindfaden, mittels dessen die Kammer in zugedrehtem Zustands festgehalten wurde, losgelassen. Der Moment, in welchem die Kammer losgelassen wurde, wurde vom Experimentator durch Druck auf den Knopf einer Leitschnur, die gleichfalls mit dem Kymographen verbunden war, vermerkt. Der Kymograph befand sich in einem anderen, entfernten Zimmer, damit dessen Geräusch nicht im Untersuchungszimmer zu hören wäre. Bei allen Untersuchungen wurde auf peinlichste Stille gehalten. Die Versuchsperson verließ die Kammer und wurde aus dem Zimmer entfernt. Das Zusammendrehen und alle anderen Manipulationen, welche sich der Vorbereitung der Kammer anschlossen, wurden in Abwesenheit der Versuchsperson ausgeführt.

Bei der Untersuchung von Taubstummen wurden dieselben nicht darüber in Kenntnis gesetzt, was mit ihnen getan werden würde. Der Taubstumme wurde nach Verlassen der Kammer gefragt, ob er Drehbewegung empfunden hätte. Wenn er es verneinte, wurde der Versuch wiederholt. In seiner Abwesenheit wurde die Kammer neuerdings zugedreht. Jetzt wurde er vorher unterrichtet, daß die Kammer gedreht werden würde, und aufgefordert, sofort auf den Knopf zu drücken, wenn er Drehbewegung empfinden sollte. Alle Taubstummen, welche das erstemal keine Drehbewegung empfanden, meldeten, daß sie auch diesmal nur eine leichte Schaukelbewegung (welche von der Senkung des Untergestells herrührte) empfanden und, ihrer Meinung nach, danach die Kammer stillstand. Wenn die Versuchsperson das erstemal Drehbewegung empfand, wurde der Versuch wiederholt. In allen Fällen war ich gezwungen, mich auf die subjektiven Empfindungen der Versuchsperson zu verlassen. Um aber möglichen Irr-

Digitized by Google

tümern aus dem Wege zu gehen, wurden mit einem jeden, welcher Drehbewegung empfand, 3 Versuche angestellt: 2 Versuche mit Drehung der Kammer und 1 Leerversuch, welcher in folgendem bestand: Die Versuchsperson setzte sich in die Kammer. Sie wurde gebeten, den Moment, wenn sie Drehbewegung empfinden würde, durch Druck auf den Knopf zu signalisieren. Nach Herablassen des Untergestells wurde die Kammer im Laufe von 40 Sekunden ruhig hängen gelassen. Nachdem wurde das Untergestell wieder unter die Kammer gehoben. Der Kontrollversuch wurde teils als erster, teils als zweiter oder als dritter ausgeführt. Das Objekt wußte natürlich nicht, daß ein Leerversuch ausgeübt wurde. In allen 13 Fällen gaben die Taubstummen fehlerfreie Antworten, d. h., wenn die Kammer sich nicht drehte, vermerkten sie auf dem Kymographen auch keine Drehbewegung. Ungeachtet dessen, daß man sich auf die subjektiven Empfindungen der Versuchspersonen verlassen mußte, stimmten doch alle Antworten mit den objektiven Verhältnissen der Versuche überein.

Bei allen Versuchspersonen wurde vorher die Funktionsprüfung des Vestibularapparates mittels der üblichen Verfahren auf Kalorisation und Drehung ausgeführt.

Resultate der Untersuchungen.

Zuerst wurden Versuche an 15 Menschen, hauptsächlich Studenten, mit normalem Gehör und Vestibularapparat angestellt. Bei allen ergaben die Kalorisationsprobe und die Drehung übliche Zahlen (siehe Tab. 1).

Tabelle 1. *Versuchsbefunde an Leuten mit normalem Vestibularapparat.*

Reihenfolge	Geschlecht und Alter	Latenzperiode im 1. Versuch in Sek.	Latenzperiode im 2. Versuch in Sek.	Latenzperiode im 3. Versuch in Sek.
1.	M. 24 Jahre	2,5	2,0	2,5
2.	M. 27 „	1,7	1,5	2,0
3.	M. 25 „	2,5	2,5	2,0
4.	M. 24 „	2,0	2,5	2,2
5.	M. 27 „	2,5	2,0	2,0
6.	W. 23 „	1,7	2,2	2,0
7.	M. 26 „	3,0	2,5	2,7
8.	M. 24 „	2,0	2,0	2,2
9.	M. 21 „	2,5	3,0	2,0
10.	W. 23 „	3,0	2,5	3,0
11.	M. 25 „	2,5	2,5	2,2
12.	M. 34 „	1,7	1,7	2,2
13.	M. 30 „	2,2	2,5	2,0
14.	W. 18 „	2,7	2,0	2,5
15.	M. 21 „	1,5	2,0	2,0

Digitized by Google

Aus dieser Tabelle ist ersichtlich, daß bei der Versuchsperson, welche in der Kammer sitzt, das Drehungsempfinden in der Norm im Laufe von 1,5—3 Sekunden nach Anfang der Drehung eintritt. Durchschnittlich ist die Latenzperiode gleich 2,24 Sekunden.

Die Drehungsempfindung tritt am Anfang des 1. Kreises ein, wenn schon die Drehungsgeschwindigkeit eine Höhe erreicht, daß sie zum Erreger für die Bogengänge wird. Am Anfang des 4. Kreises, wenn schon die Geschwindigkeit scharf abnimmt, tritt wieder die Drehungsempfindung auf, nur aber in entgegengesetzter Richtung. Die ganze übrige Zeit hat die Untersuchungsperson den Eindruck, als ob die Kammer stillstehe. Somit ist der Erreger für die Bogengänge nicht die Kreisbewegung selbst, sondern die Beschleunigung der Drehung am Anfang und am Ende des Versuches.

Es wurden alsdann 49 Taubstumme, vorwiegend Zöglinge der hiesigen Taubstummenschule, untersucht. Bei 35 derselben wurde totale beiderseitige Unerregbarkeit des Vestibularapparates gefunden. Alle diese Taubstummen empfanden keine Drehung in der Kammer. Ihrer Meinung nach stand die Kammer still. Einige derselben bemerkten leichte Schaukelbewegungen beim Arretieren der Kammer. Bei 14 Taubstummen ergaben die Proben auf Kalorisation und Drehung positive Resultate. Ihre Versuchsbefunde sind durch die Tab. 2 veranschaulicht (s. Tab. 2).

Tabelle 2. *Versuchsbefunde an Taubstummen, bei welchen die Reaktion auf Kalorisation und Drehung erhalten war.*

Nr. des Versuchs	Geschlecht und Alter	Von welchem Alter an taub und Ursache	Latenzperiode im 1. Versuch in Sek.	Latenzperiode im 2. Versuch in Sek.	Latenzperiode im 3. Versuch in Sek.
3	M. 20 Jahre	4. Jahre	—	10,7	11,5
11	W. 17 „	2. „ nach Masern	9,5	11,0	—
12	W. 27 „	4. „	10,0	11,7	—
13	M. 15 „	9. „ nach Scharlach	11,5	—	12,5
14	W. 32 „	5. „	—	9,2	10,0
17	M. 30 „	2. „	11,0	—	10,2
18	M. 36 „	4. „	—	12,5	11,0
19	M. 20 „	5. „	10,5	10,0	—
21	M. 30 „	7. „ nach Scharlach	9,7	—	10,0
23	W. 15 „	6. „	—	9,0	10,2
32	M. 23 „	3. „	10,5	—	12,0
43	M. 18 „	5. „ nach Meningitis	11,2	13,0	—
45	W. 21 „	5. „ nach Scharlach	—	11,5	12,2

Beim Vergleiche beider Tabellen miteinander fällt die bedeutende Verlängerung der Latenzperiode in der zweiten auf, d. h. der Zeitabschnitt zwischen Anfang der Drehung und dem Auftreten der Drehungs-

Digitized by Google

empfindung. Diese Latenzperiode macht von 9 bis 13 Sekunden aus und im Durchschnitt gleich 10,85 Sekunden.

Während bei Personen mit normalem Vestibularapparat die Drehungsempfindung in der Kammer am Anfang des 1. Kreises eintritt, empfinden Taubstumme mit funktionierendem Labyrinth die Drehung erst am Ende des 1. Kreises. Zu dieser Zeit erreicht die Drehung der Kammer schon eine bedeutende Geschwindigkeit. Hieraus folgt, daß zur Erregung der Bogengänge bei Taubstummen ein viel stärkerer Reiz erforderlich ist als in der Norm. Dort, wo in der Tab. 2 ein Strich steht, wurde ein Leerversuch angestellt; hier wurde die Kammer nicht gedreht. Die Versuchsperson wußte davon nichts. Hier wurde aber auch von keinem der Taubstummen Drehung signalisiert, und diese Tatsache erlaubt es, deren Aussagen Vertrauen zu schenken.

In einem Fall bei einem Knaben von 14 Jahren wurden widersprechende Angaben erhalten, d. h. er signalisierte Drehung, wenn die Kammer stillstand und umgekehrt. Dieser Fall ist nicht in die Tabelle eingereiht, da der Knabe einen minderwertigen Eindruck machte und zu derartigen Versuchen nicht geeignet schien.

Alle Auseinandersetzungen mit Taubstummen wurden in schriftlicher Form oder durch die Erzieherin der Taubstummenschule geführt.

Das untersuchte Material ist gering, jedoch konnte in Tomsk leider keine größere Zahl von Taubstummen beschafft werden. Die Mehrzahl der Taubstummen, welche das klinische Ambulatorium aufsuchen, sind Kinder unter 6 Jahren, die begreiflicherweise nicht in der Kammer untersucht werden konnten.

Schlußfolgerungen.

1. Die Drehungsempfindung bei der Versuchsperson in der Kammer hängt von einem isolierten Reiz der Bogengänge ab.

2. Bei Personen mit normalem Vestibularapparat trat die Drehungsempfindung durchschnittlich 2,24 Sekunden nach Anfang der Drehung ein, bei einer Drehgeschwindigkeit der Kammer von 4 Kreisen in 40 Sekunden.

3. Bei Taubstummen mit erhaltenen Reaktionen auf Kalorisation und Drehung ist die Erregbarkeit der Bogengänge herabgesetzt. Die Latenzperiode ist bei gleichen Verhältnissen bis auf 10,85 Sekunden durchschnittlich verlängert.

4. Bei Taubstummen mit nichtfunktionierenden Labyrinthen tritt keine Drehungsempfindung bei der Untersuchung in der Kammer ein.

Digitized by Google

Literatur.

[1] *James*, The sense of dizzines in deaf mutes. Amer. J. Otol. **4**, 1 (1882). — [2] *Kreidl*, Beiträge zur Physiologie des Ohrlabyrinths auf Grund von Versuchen an Taubstummen. Pflügers Arch. **51**, 119 (1892). — [3] *Popow, N. A.*, Zur Lehre über den Raumanalysator. Diss. 1920. — [4] *Popow, N. A.*, Künstlich bedingte Reflexe bei Vögeln. Isw. Aserbeidsch. Univ. **2**, 105 (1922). — [5] *Sacharow, M. I.*, Zur Frage über das peripherische Ende des Raumanalysators. Isw. Aserbeidsch. Univ. **4**, 157 (1926). — [6] *Sassedatelew, F.*, Zur Frage über die Funktion des Ohrlabyrinths. Diss. 1904. — [6] *Tschernikow*, Über die Differenzierung äußerer Erreger von Vögeln. Isw. Aserbeidsch. Univ. **4** (1926).

Fachnachrichten[1].

Der Magdeburger Magistrat hat die leitende Oberarztstelle der Hals-, Nasen- und Ohrenklinik des Städtischen Krankenhauses Sudenburg in eine Direktorstelle verwandelt und den bisherigen Oberarzt Dr. *Ohnacker* seiner Stelle enthoben, obwohl derselbe die ihm anvertraute Abteilung, wie uns Herr Sanitätsrat Dr. *Edgar Meier* mitteilt, in siebenjähriger Arbeit aufgebaut und seit 3 Jahren mit gutem Erfolg und reicher wissenschaftlicher Ausbeute geleitet hat, obwohl die Direktoren der anderen Krankenhausabteilungen warm für *Ohnacker* eingetreten waren, und die Magdeburger Hals-, Nasen- und Ohrenärzte einstimmig seine Wahl empfohlen hatten.

Die Direktorstelle der Hals-, Nasen- und Ohrenklinik des Städtischen Krankenhauses Magdeburg-Sudenburg ist Professor *Klestadt* in Breslau übertragen worden.

Körner.

---

[1] Ich bitte die Herren Fachgenossen, mir alle sie selbst oder ihr Institut betreffenden Personal- und Fachangelegenheiten mitzuteilen, damit die Vollständigkeit der Fachnachrichten unserer Zeitschrift erreicht wird. *Körner.*

Digitized by Google

(Aus der Chirurgischen Universitätspoliklinik, Berlin.)

Gichtablagerungen in der Rachenschleimhaut.

Von
Dr. Hans Löllke.

Mit 8 Textabbildungen.

(*Eingegangen am 24. Juni 1930.*)

Harnsäureablagerungen im Gebiet des Kehlkopfs sind bei Gichtkranken häufiger beobachtet worden. Bekannt ist der von *Virchow* und *Litten* beschriebene Fall, in dem „Harnsäure in einer arthritischen Ablagerung am hinteren Ende des rechten Stimmbandes" gefunden wurde. Das Vorkommen akuter Gichtanfälle im Cricoarytaenoidgelenk findet sich in der Literatur öfter erwähnt. Mehrfache Beobachtungen betreffen Fälle mit akuten Gichterscheinungen an der Epiglottis, bei denen sich während eines Gichtanfalls unter Schluckbeschwerden eine Schwellung der Epiglottis mit gelbgrauer Fleckenbildung am freien Rande entwickelte und mit dem Abklingen des Anfalls verschwand. (*Buß, Gerhardt, Umber*).

Im Hinblick auf den weiter unten zu berichtenden Fall fand ich bei der Durchsicht der einschlägigen Literatur nur wenige Mitteilungen über eine Beteiligung der Rachenschleimhaut bei Gicht, die sowohl unter dem Bilde des *akuten Gichtanfalls* als auch der *chronischen Rachengicht* beobachtet und beschrieben worden ist.

Einwandfreie Anfälle *akuter Rachengicht*, deren Diagnose im allgemeinen schwierig sein dürfte, sah *Mackenzie* in der Form des Uvulaödems. Es trat als erstes Symptom der Gichtattacke auf und verschwand mit dem Einsetzen des Podagraanfalls.

Kronenberg beobachtete Gichtanfälle, die den Eindruck einer nicht abscedierenden Peritonsillitis hervorriefen. Ob alle akuten, anginaartigen Erkrankungen, die vor oder bei Gelenkgichtanfällen beobachtet wurden, als echte Gichterscheinungen aufzufassen sind, erscheint fraglich. Nach *Minkowski* können diese wohl nicht als „Gichtanginen" betrachtet werden, sondern sind als interkurrente, anfallauslösende akute Tonsillitiden anzusehen.

Die Diagnose der *chronischen* Rachengicht wird selten größere Schwierigkeiten bereiten, da die von ihr befallenen Individuen meist

Digitized by Google

noch andere, deutlichere Manifestationen ihrer allgemeinen Gicht aufzuweisen pflegen. *Umber* betont, daß Schmerzanfälle in der Muskulatur des Hinterkopfes und Halses (Nackengicht) die Diagnose bei solchen Kranken erleichtern können. *Thost* hat mehrere Kranke gesehen, deren Rachengicht das Bild einer chronischen Pharyngitis bot. Gemeinsam waren ihnen allen die mitunter erheblichen pharyngitischen Beschwerden und die starke Empfindlichkeit gegen alle Reize, namentlich lokale Behandlung. Von seinen elf eigenen Fällen interessiert besonders der als Fall 3 bezeichnete. Hier fand sich bei einem 50jährigen Gichtiker „die ganze Schleimhaut der oberen Luftwege mit Ausnahme der Nasen-

Abb. 1.

schleimhaut gespickt mit gelblichen, scharfen Uratnadeln, die mit ihrer helleren Farbe durch die Schleimhaut schimmerten und ihr ein höckeriges Aussehen verliehen. Selbst das Lippenrot war mit solchen spitzen, nadelförmigen Depots durchsetzt, dann die Wangenschleimhaut, die Gaumenbögen und der Larynxüberzug." Dabei hatte der Patient kaum Beschwerden, die sich nur mit den allgemeinen gichtischen Beschwerden steigerten.

Gueneau de Mussy hat über einen Fall von „gravelle pharyngienne" berichtet, bei dem der „Grieß", der in den Follikeln der Rachenschleimhaut gefunden wurde, aus einem Gemenge von phosphor-, kohlen- und harnsaurem Kalk bestanden haben soll.

In diesen Fällen chronischer Rachengicht wurden — soweit ich aus der Literatur ersehen konnte — histologische Untersuchungen der erkrankten Gewebe nicht vorgenommen. Der einzig histologisch sichergestellte Fall wird von *Litten* mitgeteilt. Bei der Sektion eines Gichtikers, zu dessen Lebzeiten von dem Vorhandensein einer Rachengicht nichts bekannt war, „fanden sich am weichen Gaumen in der Schleim-

Digitized by Google

haut zwischen Tonsillen und Uvula sowie in den Ligg. glosso-epiglottici weiße, stark glänzende Stellen, welche der Einlagerung jener (d. h.

Abb. 2.

Abb. 3.

schon in den Gelenken gefundenen) gipsartigen Massen in die Schleimhaut ihren Ursprung verdankten. Mikroskopisch sah er „zierliche Nadeln in meist büschelförmiger Konfiguration und Krystalldrusen" (Mononatriumurat).

Abb. 4.

Bei dem in der Chirurgischen Universitätsklinik beobachteten Gichtiker, welcher Erscheinungen einer chronischen Rachengicht zeigte, handelte es sich um einen 40 Jahre alten Mann, der im März 1929 aufgenommen wurde. Nach seinen Angaben war er mit 16 Jahren plötzlich an einer äußerst schmerzhaften Schwellung des rechten Großzehengelenks erkrankt. Im Krankenhaus dachte man zunächst an akuten Gelenkrheumatismus, erkannte aber bald die gichtische Natur des Leidens und behandelte mit Colchicin. Nach kurzer Unterbrechung traten neue Anfälle auf; viele Kuren mit Wiesbadener und Salzschlirfer Brunnen brachten nur geringe Besserung. Auch strenge Diät — er aß vorher viel Fleisch — war zwecklos. Erfolg brachte eine Kur in Pistyan; als er diese wiederholte, trat jedoch eher eine Verschlechterung ein. Vor 4 Jahren,

Digitized by Google

bei einem Aufenthalt in Polzin, beobachtete er zum ersten Male Gichtanfälle im Rachen, die sich in Form von Schluckschmerzen und Sprachbehinderung äußerten und auf lokale Behandlung nicht reagierten. Dazu gesellten sich Nackenbeschwerden und Schmerzen in der Haut des Hinterkopfs. Heiserkeit und Atemnot bemerkte er dabei nicht. In den anfallsfreien Zwischenzeiten hatte er niemals über Rachenbeschwerden

Abb. 5.

zu klagen. Seit 4 Jahren ist er wegen seiner ausgedehnten Gelenkgicht ständig ans Bett gefesselt. Im Laufe der Jahre haben seine Anfälle an Intensität abgenommen; sie pflegen mit ungefähr vierteljährigen Intervallen schubweise aufzutreten.

Die Untersuchung zeigt einen mittelgroßen Mann in sehr gutem Ernährungszustand mit schwersten gichtischen Gelenkveränderungen. Die verkrüppelten Finger sind mit größtenteils ulcerierten Tophis dicht besetzt; (s. Abb. 1) aus den Ulcerationen entleeren sich kreidige, gelblichweiße Massen. Ähnliche Veränderungen finden sich an den Füßen und Unterschenkeln bis hinauf zu den Knien. Auch im Präputium sind

Digitized by Google

drei erbsgroße Knoten sichtbar. Die freien Ränder beider Ohrmuscheln erscheinen — ähnlich wie bei Frostdefekten — angenagt durch vernarbte Tophi (s. Abb. 2 u. 3). Auf der Abbildung erkennt man die zahlreichen, nicht ulcerierten über die Ohrmuscheln verteilten Tophi als weiße Flecken. In der äußeren Haut der Nasenspitze liegen ebenfalls mehrere hirsekorngroße Knötchen. An der Nasenwurzel, im Bereich des linken Processus frontalis, befindet sich eine walnußgroße, zentral erweichte Anschwellung, deren Ränder nach den Nasenbeinen zu hart und wallartig erhaben sind (s. Abb. 4). Bei der Rhinoscopia anterior sieht man in der die Innenfläche der Nasenflügel bedeckenden Außenhaut beiderseits Tophi, die Nasenschleimhaut normal. Die occipitofrontale Röntgenaufnahme des Gesichtsschädels läßt den Schatten des großen Tophus, welcher Teile der linken Stirnhöhle und des linken Siebbeins verdeckt, erkennen (s. Abb. 5). Die seitliche Röntgenaufnahme der Nase, die durch den auffallend geringen Schatten der großen Gichtablagerung bemerkenswert ist, eignet sich nicht zur Reproduktion. Man sieht auf ihr in der Peripherie des Tophus nahe den Nasenbeinen einige wolkige Trübungen.

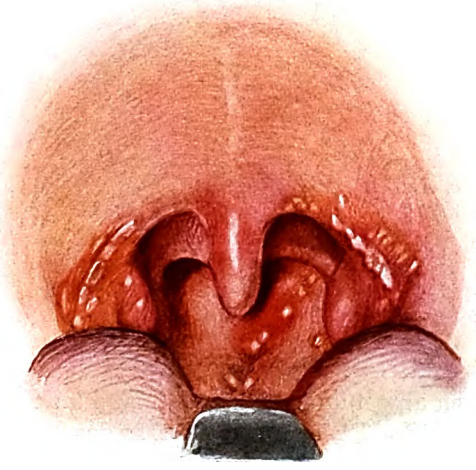

Abb. 6.

In der Schleimhaut beider vorderen Gaumenbögen nahe dem freien Rande finden sich zahlreiche, weiße bis gelblichweiße, seidigglänzende, teilweise streifige Flecken verschiedener Größe (s. Abb. 6). Nur einzelne überragen das Schleimhautniveau. Auch auf der rechten Mandel sind zwei solcher Flecken sichtbar. In der Mitte der Zunge, etwas links der Mittellinie, schimmert ein hirsekorngroßes Knötchen durch die Zungenschleimhaut. Die hintere Rachenwand ist höckerig durch Einlagerung etwas größerer, erhabener, hier mehr gelblich gefärbter Massen; die sich bis zum Hypopharynx hinunterziehen. Hier nehmen sie wieder die oben beschriebene, streifige Fleckenform an. In der Umgebung aller dieser Ablagerungen ist die Schleimhaut leicht gerötet.

Der Zungengrund, der Kehlkopf — besonders die Epiglottis —, der Nasenrachen sind frei.

Digitized by Google

Zur einwandfreien Sicherung der Diagnose „Gichttophi" wurde am 25. März 1929 eine Probeexcision aus dem rechten vorderen Gaumen-

Abb. 7.

bogen ausgeführt. Dabei sah man kurz nach dem Durchschneiden, daß die weißen Einlagerungen tief in das darunterliegende Gewebe hineinreichten. Die Blutung war auffallend gering.

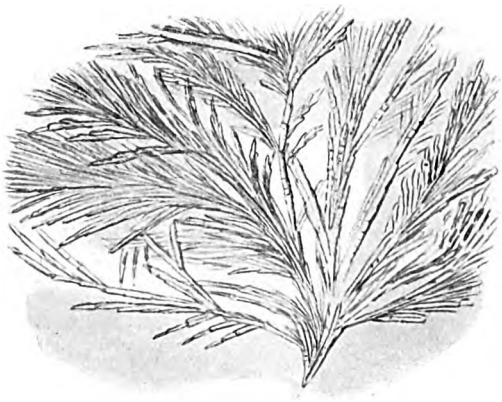

Abb. 8.

Der mikroskopische Befund (Paraffinschnitte, Hämalaun-Eosinfärbung) ergab typische Ablagerungen von *Mononatriumuratnadeln* in Drusen, Büschel- und Baumform (s. Abb. 7). Sie erstrecken sich durch die Submucosa tief in das Gewebe des weichen Gaumens hinein, in ihrer Umgebung ist das Gewebe nekrotisch. Die stärkere Vergrößerung des Uratbäumchens zeigt den zierlichen Bau der schachtelhalmartig verzweigten Krystallästchen (s. Abb. 8).

Digitized by Google

Die Therapie, die sich in erster Linie eine Linderung der erheblichen Gelenkbeschwerden zum Ziel gesetzt hatte, bestand in der oralen Darreichung einer stark verdünnten Yatrenlösung und eines salicylsäurehaltigen Kombinationspräparates (Neurolenitivo). Mit einer geringen Besserung seiner Beschwerden konnte der Patient nach mehrwöchigem Anstaltsaufenthalt nach Haus entlassen werden; seine Gichtanfälle sind sehr viel seltener geworden und haben eine leichtere Art angenommen.

Ich glaube, diesen Fall wegen des so seltenen, durch Gichtablagerungen bedingten Befallenseins der Rachenschleimhaut mitteilen zu dürfen und möchte noch betonen, daß die von *Thost* angegebene und auch schon bei *Litten* erwähnte Beobachtung, wonach trotz der erheblichen Menge der abgelagerten Urate Rachenbeschwerden in der anfallsfreien Zeit fehlen, voll bestätigt werden konnte.

Literatur.

[1] *Brühl, Gustav,* Die Beteiligung des Ohres, der Nase und des Halses bei Stoffwechselkrankheiten. Dtsch. med. Wschr. **1912**, Nr 15—17. — [2] *Buss,* Lokalisation eines akuten Gichtanfalls im Larynx. Med. Klin. **1913**, Nr. 14. — [3] *Gerhardt,* Kehlkopfgeschwülste, Nothnagels Spezielle Pathologie und Therapie **13** (1896). — [4] *Ebstein,* Natur und Behandlung der Gicht. Wiesbaden: Bergmann. — [5] *Gueneau de Mussy,* Gravelle pharyngienne. L'union médicale **18**, 76 (1856). — [6] *Gudzent,* Gicht und Rheumatismus. Berlin: Julius Springer 1928. — [7] *Kraus, Friedrich,* Die Krankheiten des Stoffwechsels in J. v. Merings Lehrbuch der Inneren Medizin, Bd. 2, S. 199. Jena: Fischer 1919. — [8] *Kronenberg,* Diskussionsbemerkung über Rachengicht. Vereinig. westd. Hals- und Ohrenärzte. 17. XI. 1912. — [9] *Litten,* Ein Fall von schwerer Gicht mit Amyloiddegeneration. Virchows Arch. **66**, 129 (1876). — [10] *Mackenzie, M.,* Diseases of throat and nose, Bd. 1. — [11] *Minkowski,* Die Gicht. Nothnagels Spezielle Pathologie und Therapie. — [12] *Thost,* Die Gicht in den oberen Luftwegen. Fränkels Arch. **26** (1912). — Die gutartigen Neubildungen des Kehlkopfs. Denker-Kahler, Handbuch Bd. 5. — [13] *Umber,* Lehrbuch der Ernährung und der Stoffwechselkrankheiten. Wien: Urban & Schwarzenberg 1909. — [14] *Virchow* u. *Litten,* Harnsäure in einer arthritischen Ablagerung am hinteren Abschnitt des rechten Stimmbandes. Virchows Arch. **1868**.

Digitized by Google

(Aus dem Pathologischen Institut des allg. Krankenhauses Barmbeck in Hamburg.— Leiter: Prof. Dr. *Siegfried Gräff*.)

Rheumatismus infectiosus specificus der oberen Speisewege und des Kehlkopfes.

Von

S. Yoshitake, (Taihoku, Formosa).

Mit 8 Textabbildungen.

[*Eingegangen am 24. Juni 1930.*]

Unter *Rheumatismus infectiosus specificus* (Rheum. inf. spec.) verstehen wir nach *Gräff* eine Infektionskrankheit, die durch einen bestimmten spezifischen, bis heute noch unbekannten Erreger ausgelöst wird. Die Zugehörigkeit irgendeines Krankheitsbildes zum Rheum. inf. spec. wird an der morphologisch-histologischen Reaktion erkannt, die der Erreger auslöst. Denn wie die Untersuchungen von *Aschoff*, *Geipel*, *E. Fränkel*, *Coombs*, *Fahr* u. v. a. gezeigt haben, besitzt diese Reaktion einen weitgehend spezifischen Charakter.

Klinische Krankheitsbilder des Rheum. inf. spec. sind beispielsweise die Polyarthritis rheumatica acuta, die Carditis rheumatica in ihren verschiedenen Formen und Verbindungen der Myokarditis, Endokarditis und Perikarditis, manche akute oder chronische Gelenk- oder Muskelerkrankung u. a. m. *Gräff* nimmt auch an, daß — ähnlich wie bei der Tuberkulose, Syphilis usw. — sich im Laufe der weiteren Forschung noch manche isolierte Organerkrankung als Ausdrucksform des Rheum. inf. spec. erweisen wird. Diese Annahme konnte schon dadurch gestützt werden, daß *Gräff* auch in den Tonsillen spezifische rheumatische Veränderungen nachweisen konnte.

Die Feststellung spezifisch-rheumatischer Knötchen im Gebiet der Tonsillen bedeutet für die Erforschung der rheumatischen Erkrankungen insofern einen wichtigen Fortschritt, als die klinischen Bilder schon immer an eine Beteiligung der Tonsillen hatten denken lassen und eine anatomische Unterlage dieser tonsillären Erscheinungen suchen ließen. Die histologischen Ergebnisse waren aber nicht befriedigend gewesen; trotz vielfältiger hierauf gerichteter Bemühungen waren keine spezifisch-rheumatischen Veränderungen gefunden worden (*Coombs* u. a.). Auch *Dietrich* verneinte auf Grund der Literatur und der eigenen Untersuchungen noch in seinem Referat (1923) „Über das pathologisch-anatomische Bild der chronischen Tonsillitis" und in seinem Beitrag über Rachen und Tonsillen im Handbuch der speziellen pathologischen Anatomie und Histologie (1925) das

Digitized by Google

Vorkommen spezifischer Bilder in den Tonsillen bei Gelenkrheumatismus und wollte nur eine sog. chronische Tonsillitis anerkennen.

Besonders eingehende histologische Untersuchungen über die Tonsillen bei den rheumatischen Gelenkaffektionen hatte endlich *Ö. Holsti* vorgenommen; er beschreibt zwar ebenfalls eine Reihe von mikroskopischen Veränderungen, die er in einem genau verarbeiteten Material beobachtet hat, insbesondere Veränderungen der Tonsillenoberfläche im Sinne der Ulceration, dann auch Gefäßveränderungen bestimmter Art, betont aber ebenfalls ausdrücklich, daß „mit Ausnahme gewisser Intimaproliferationen in den mittelgroßen Arterien keine dieser Veränderungen für die Arthritistonsillen spezifisch sei". Abgesehen davon, daß wir Veränderungen von Gefäßen nicht als spezifisch bezeichnen möchten, die auch bei Erkrankungen anderer Genese vorzukommen pflegen, besteht das Tonsillenmaterial von *Holsti* keineswegs nur aus Fällen, die wir heute dem Rheumatismus inf. spec. zurechnen würden. Wir möchten zwar annehmen, daß in manchen Fällen *Holstis* spezifisch-rheumatische Veränderungen der Tonsillen vorhanden gewesen sind; sie sind jedoch von ihm nicht gesehen oder zum mindesten nicht erwähnt oder beschrieben worden. Wir können also der Einstellung von *Swift* zu den Untersuchungen *Holstis* nicht zustimmen. *Spezifische* Veränderungen an den Tonsillen sind beim Rheum. inf. spec. erst von *Gräff* beschrieben worden; seine Befunde wurden von *Fahr, Klinge* u. a. bestätigt.

Während jedoch *Gräff* anfangs die Frage offen lassen mußte, ob die von ihm nachgewiesenen rheumatischen Knötchen in der Tonsillenkapsel den rheumatischen Veränderungen anderer Organe wie des Herzmuskels, der Sehnen, der Gelenkgegend, der Zwerchfellmuskulatur oder der Galea zeitlich gleichzusetzen sind, konnte er vor kurzem den Nachweis erbringen, daß den *Tonsillen bei der Entwicklung des Rheum. inf. spec. eine besondere Bedeutung* zukomme.

Die Tonsille erwies sich als die *Invasionsstelle* des Erregers und als der *Sitz des Primärinfekts* dieser Infektionskrankheit. Denn es ließ sich zeigen, daß bei Frühfällen im Bereich der Tonsille eine spezifisch-rheumatische Herdveränderung von besonderer Ausdehnung und Entwicklungsweise vorlag zu einer Zeit, in der die rheumatischen Veränderungen anderer Organe ein jüngeres Stadium der Entwicklung darboten. Dieser Nachweis eines Primärinfekts, an den sich an der gleichen oder anderseitigen Tonsille Sekundärinfekte anschließen können, war für *Gräff* eine weitere und besonders wichtige Stütze seiner Auffassung, daß tatsächlich eine Infektionskrankheit besonderer Art und mit besonderem Erreger vorliege, die deshalb auch einen, lediglich die Ätiologie berücksichtigenden Namen benötige.

Das Wort: Polyarthritis rheumatica acuta konnte, wie auch von anderer Seite betont, für die Umgrenzung dieser Infektionskrankheit keinesfalls mehr ausreichen, nachdem sich gezeigt hatte, daß vielfach gar nicht die Gelenke sondern andere Organe wie das Herz usw. zum mindesten vorwiegend den Sitz sowohl der rheumatischen *Veränderungen* als auch der klinischen *Erscheinungen* darstellten. Ferner ist bekannt, daß manche chronisch verlaufenden Krankheitsbilder ebenfalls von dem

Digitized by Google

Virus des Rheum. inf. spec. ätiologisch abzuleiten sind, so daß auch die Benennung: akuter Rheumatismus (*Talalajeff*) oder Rheumatic Fever der Amerikaner diese Infektionskrankheit nicht vollinhaltlich erfassen kann.

Endlich muß einleitend besonders eindringlich betont werden, daß diese Infektionskrankheit streng abzugrenzen ist und abgegrenzt werden kann von dem *klinischen, symptomatischen Begriff des „Rheumatischen,"* auch von dem des „Infektiös-rheumatischen" an sich; denn es zeigt sich immer mehr, daß Erreger verschiedenster Art wie Gonokokken, Tuberkelbacillen, inbesondere auch Streptokokken „rheumatische" Erscheinungen auslösen können. Mit diesem symptomatischen Begriff des Rheumatischen hängt die Infektionskrankheit: Rheum. inf. spec. nur insofern zusammen, als auch diese in einem gewissen, zahlenmäßig noch unbekannten Umfange mit rheumatischen Beschwerden einhergeht.

Nachdem somit unseres Erachtens eine morphologisch-histologische Grundlage für den Begriff des Rheum. inf. spec. gewonnen ist, ergibt sich die Aufgabe, unsere Kenntnisse über die Art der Ausbreitung dieser Infektionskrankheit vom Primärinfekt aus und über ihre klinischen Erscheinungsformen zu vertiefen; insbesondere erschien es fruchtbar, die Veränderungen der Mundhöhle und der angeschlossenen oberen Luft- und Speisewege genauer zu verfolgen. Es braucht nur an den Begriff der oralen und dentalen Sepsis erinnert zu werden, um die Bedeutung solcher Untersuchungen nahezulegen. Die Frage, inwieweit „rheumatische" Beschwerden von primären Veränderungen innerhalb der Mundhöhle abzuleiten sind, wird ja zur Zeit besonders eifrig behandelt. Dies geschieht aber bis heute ohne jeden Versuch, Erscheinungen *symptomatisch-rheumatischer* Art als Folge irgendeiner Infektion im obigen Sinne einerseits und einer *spezifischen* Infektion (im Sinne des Rheum. inf. spec.) andererseits voneinander zu trennen in der therapeutischen Beurteilung (*Rosenow, Géronne, Morawitz* und *Schoen* u. a.). Die weit auseinandergehende Auffassung der Kliniker über den Erfolg einer Tonsillektomie erscheint deshalb *Gräff* gerade durch die Vernachlässigung der verschiedenartigen Ätiologie der rheumatischen Symptome bedingt zu sein.

Herr Professor *Gräff* hat mir deshalb zur Aufgabe gemacht, systematische Untersuchungen der genannten Art vorzunehmen und hat mir zu diesem Zwecke sein Material zur besonderen Verfügung gestellt.

Es wurde von mir eine Reihe von Fällen, bei denen die Diagnose: Rheum. inf. spec. einwandfrei feststand, untersucht. Die Halsorgane wurden nach Herausnahme im Zusammenhang fixiert und zahlreiche Stücke aus den Tonsillen, der Zunge, dem Gaumen, Rachen, dem Kehlkopf und Oesophagus entnommen.

Digitized by Google

Bei allen meinen Untersuchungen wurden die herausgeschnittenen Gewebsstücke in Gelatine eingebettet und nach dem Schneiden (Gefriermikrotom) gefärbt mit Hämatoxylin-Eosin, Sudan, Elastica, M-Nadioxydasereaktion (nach *Gräff*) zur Darstellung der Leukocyten; nur ein kleiner Teil der Stücke wurde, unter Umständen nach Entkalkung, in Paraffin eingebettet.

Es kann schon jetzt das Ergebnis vorweggenommen werden, daß sich *in diesen genannten Organen und Geweben eine Beteiligung an der rheumatischen Infektion* nachweisen ließ. Die Organe waren in positiven Fällen nicht immer gleichzeitig befallen, ebenso wechselte die Stärke der Veränderungen nach Zahl und Größe der rheumatischen Knötchen der einzelnen Organe in weitestem Umfange. Es erwies sich deshalb als wertvoll, die rheumatischen Knötchen und Infiltrate in den Präparaten jedes einzelnen Gewebsabschnittes auszuzählen und hernach die Durchschnittswerte zu errechnen; weiterhin wurden die jeweils größten Knötchen der einzelnen Abschnitte nach Länge und Breite in μ gemessen und hierdurch die Durchschnittswerte für die maximale Größe des Knötchens in jedem Abschnitt bestimmt. Auf diese Weise konnte die *Stärke der Beteiligung* nach Zahl und Größe der Knötchen der verschiedenen Gewebe *zahlenmäßig festgelegt* und Schlüsse über die Art der Ausbreitung der Erkrankung gewonnen werden. Dies veranschaulicht Abb. 1, die tabellarisch die diesbezüglichen Ergebnisse zusammenfaßt. Selbstverständlich spielte auch die Krankheitsdauer eine entscheidende Rolle. Die einzelnen Möglichkeiten, die auf Grund meiner bisherigen Untersuchungen gegeben sind, können somit nur anhand einzelner Fälle erörtert werden; sie sollen nunmehr einzeln beschrieben werden.

Eigene Untersuchungen.

Fall 1: Dieser Fall (Sekt.-Nr. 1293/29 — Barmbeck) ist bereits von Herrn Prof. *Gräff* untersucht und verwertet worden in seiner Mitteilung über den Primärinfekt beim Rheum. inf. spec. (Deutsche med. Wochenschrift 1930 Nr. 15). Es handelte sich um einen 22 Jahre alten Mann, der nach den klinischen Angaben 16 Tage ante exitum fieberhaft erkrankt war mit Schmerzen in den Gelenken; die Schmerzen zogen in den verschiedenen Gelenken herum, die klinische Diagnose wurde auf Polyarthritis acuta gestellt. Während der Krankheit waren die Tonsillen ausgeputzt worden, ohne daß der Verlauf hierdurch wesentlich beeinflußt worden wäre.

Bei diesem Falle hatte *Gräff* in den Tonsillen die Veränderungen gefunden, die er in seiner Mitteilung als *Primärinfekt* bzw. *Sekundärinfekt* des Rheum. inf. spec. aufgefaßt hat. In der linken Tonsille fand sich ein großes Infiltrat, das mit Sicherheit als spezifisch-rheumatisch angesprochen werden konnte. Es lag in der sehnigen Umhüllung der Tonsille, die wir als Tonsillenkapsel zu bezeichnen pflegen, und reichte

Digitized by Google

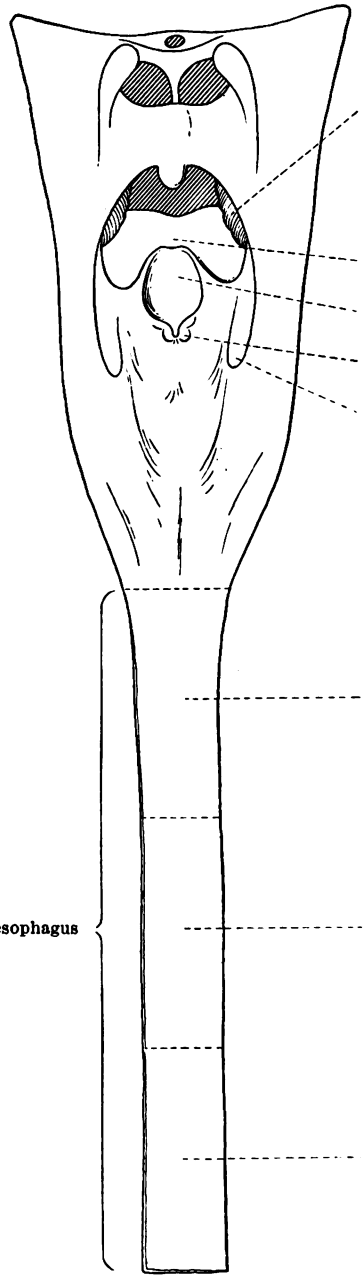

	Fall I	Fall II	Fall III	
	Primärinfekt	Reinfekt?	links +	rechts fehlt
Tonsille				
Rachen: obere Hälfte			3.6	2,6
Rachen: untere Hälfte	21	20	4,8	2
Zungengrund	+	4		0
Epiglottis	1			
Tuberculum corniculatum (Santorini)		13		
Recessus piriformis		14	1,3	
Oesophagus: oberes Drittel	4	16,5		0
	5,5			0
Oesophagus: mittleres Drittel	—	9,6		0
				3
Oesophagus: unteres Drittel	—	8,2		2,5
				0,5

Abb. 1. Schematische Übersicht über Anordnnng und Zahl rheumatischer Knötchen im Gebiet der oberen Speisewege. Starke Abnahme der Zahl der Knötchen vom Gebiet der Tonsille und des Rachens aus zur Zunge bzw. Oesophagus. (Text S. 373 (I), 377 (II), 381 (III).

Digitized by Google

von der Begrenzung des lymphatischen Gewebes bis tief hinein in die Muskulatur, diese weithin aufsplitternd; dies war der Primärinfekt. Die rechte Tonsille zeigte Veränderungen gleicher Art, aber deutlich frischer als links. Die Infektion war hier also zeitlich später als links angegangen, so daß dieser Herd von *Gräff* als Sekundärinfekt bezeichnet wurde.

Es wurden von mir die hinteren Teile der Zunge, die hintere Rachenwand, besonders der rechten Seite und das obere Drittel des Oesophagus in 2 Höhen untersucht.

Die mikroskopischen Befunde an diesen Abschnitten sind folgende:

Abb. 2. Rachen. Ausgedehnte rheumatische Infiltrate = *a* der Schleimhaut mit weitgehendem Übergreifen auf die Muskulatur = *b*; Oberflächenepithel = *c*; (70-fache Vergrößerung).

Zunge: In den Schnitten durch den Zungengrund (4 Abschnitte) beider Seiten finden sich nur äußerst spärliche rheumatische Infiltrate; sie sind durchweg von geringem Umfange, zeigen die Form des *Aschoff*schen Knötchens und sitzen in der Tunica propria, in der Zungenfascie, gewöhnlich in der Nähe von Gefäßen oder diesen unmittelbar angelehnt und endlich im Bereich der oberflächlichen Muskulatur; durchschnittlich entfällt etwa 1 Knötchen auf jedes Präparat des Zungengrundes.

Der hinteren Rachenwand werden 2 Stücke entnommen, und zwar etwa in Höhe der Epiglottis. Von jedem dieser Stücke werden 3 Stufen geschnitten. In allen diesen 6 Abschnitten findet sich grundsätzlich das gleiche Bild:

Man findet eine außerordentlich große *Zahl* von rheumatischen Knötchen und unregelmäßig abgegrenzten Infiltraten; sie liegen in der Tunica propria der Schleimhaut, in der Regel deutlich von der basalen Schicht des Epithels entfernt, meist der Muskelschicht angelagert und dringen vielfach in die Muskulatur ein (Abb. 2). Ebenso finden sich in der Muskulatur selbst zahlreiche solcher Knötchen.

Digitized by Google

Die Knötchen sind von wechselnder *Größe*, aber im Vergleich zu jenen anderer Gegenden am größten; die Durchschnittsgröße der größeren Knötchen beträgt 602 : 365 μ. Die Mehrzahl der Knötchen dürfte im Sinne der *Aschoff*schen Knötchen vorwiegend aus histiocytären *Wanderzellen* zusammengesetzt sein. Diese sind bisweilen mehrkernig, sie splittern die Bindegewebsfasern auf, wobei eine Quellung oder ein Zerfall dieser Fasern nur selten beobachtet wird.

Im geringeren Teil der rheumatischen Herdbildungen läßt sich ein bröckliger Zerfall von Fasern nachweisen, auch Quellung der Fasersubstanz. Man hat hier auch den Eindruck, daß die *fixen Bindegewebszellen* an der Zusammensetzung der Zellansammlung beteiligt sind. Das Oxydasepräparat zeigt neben einer erheblichen abschnittsweisen Infiltration des Epithels mit anscheinend in das Lumen auswandernden *Leukocyten* verhältnismäßig viele Leukocyten in der Umgebung der Knötchen, nur wenige in den Knötchen selbst. Jedoch tritt die Zahl der Leukocyten gegenüber den übrigen Infiltratzellen immer noch sehr stark zurück. Sie beträgt schätzungsweise $^1/_{10}$—$^1/_{20}$ der sonstigen Zellen. Die elastischen Systeme der Grenzschicht des Rachens werden durch die rheumatischen Infiltrate kontinuierlich durchsetzt und die elastischen Fasern auseinandergedrängt, aber wohl kaum beschädigt. Eine *Auszählung* der Knötchen bzw. herdförmigen Infiltrate ergibt für jeden der 6 Abschnitte durchschnittlich 21 Herdbildungen.

Oberes Drittel des Oesophagus: Von diesem Abschnitt werden 2 obere und ein unterer Teil in Stufen untersucht; in jedem dieser Teile finden sich größere Infiltrate oder Knötchen. Die Veränderungen liegen im oberen Abschnitt vorwiegend in dem retrooesophagealen Bindegewebe; dieses ist oft auf weite Strecken hin zellig infiltriert und innerhalb dieser Infiltrate liegen dann in mehr typischer Weise aufgebaut die rheumatischen Knötchen. Die durchschnittliche Zahl ist hier 4. In der submukösen Schicht werden nur kleinere Knötchen festgestellt.

Im unteren Abschnitt ist die Schleimhaut und Submucosa ebenfalls so gut wie frei, dagegen ist die Muskulatur stark befallen; anscheinend entwickeln sich auch hier die Knötchen im Bindegewebe zwischen der äußeren und inneren Muskelschicht und infiltrieren von hier aus die Muskulatur selbst. Die durchschnittliche Zahl der intramuskulären Knötchen ist 5; sie erreichen eine beträchtliche Größe. Der Durchschnitt ist 567 : 225 μ.

Epiglottis: In der Tunica propria der Epiglottis werden 1 Knötchen und einige wenig umschriebene zellige Infiltrate gefunden; aber auch diese dürfen wohl als rheumatische Reaktion des Gewebes angesehen werden.

Die Zusammenfassung der Befunde des Falles 1 ergibt somit:

Im Anschluß an einen Primärinfekt von Rheum. inf. spec. der linken Tonsille mit Sekundärinfekt der rechten findet man bei 16-tägiger Krankheitsdauer eine Ausbreitung rheumatischer Knötchen nach der Zunge, dem Rachen, Oesophagus und der Epiglottis. Zahlenmäßig ist die Beteiligung der Zunge an der rheumatischen Infiltration äußerst gering, ebenso jene der Epiglottis. Besonders stark, und zwar hochgradig beteiligt ist die hintere Rachenwand; im Oesophagus nehmen die rheumatischen Knötchen an Zahl und Größe allmählich ab, die Veränderungen sind in den tieferen Schichten stärker entwickelt als in der Submukosa.

Nach der qualitativen Zusammensetzung der Herde handelt es sich zweifellos um Infiltrate, die erst *nach* der Herdbildung des Primärinfekts entstanden sind, und zwar sind es fast durchweg Infiltrate von Typus

Digitized by Google

der *Aschoff*schen Knötchen; reine Sehnenknötchen (*Gräff*) fehlen vollkommen.

Aus diesen Befunden (Abb. 1, Seite 370) geht zweifellos hervor, daß das rheumatische Virus *vom Primär- und Sekundärinfekt aus sich unmittelbar auf dem oberen Speisewege ausgebreitet* und hier neue Herdbildungen gesetzt hat, und zwar finden sich die Veränderungen in erster Reihe im Rachen und dann abwärts im Oesophagus, weiterhin auf der Epiglottis, nur in geringem Maße am Zungengrund; der Kehlkopf ist in diesem Falle nicht untersucht worden.

Bemerkenswert ist die verhältnismäßig starke Beimischung von Leukocyten zu den sonst typischen Infiltraten. Dieser Befund konnte auch an den rheumatischen Knötchen des Herzens und in Infiltraten des Kniegelenks erhoben werden. Er scheint *bezeichnend für das Frühstadium* der rheumatischen Reaktion zu sein und darf nicht verwechselt werden mit der unter Umständen sehr dichten Leukocyteninfiltration im Spätstadium der Entwicklung des rheumatischen Knötchens, bei der es zur dichten zentralen Anhäufung von Leukocyten im Bereich von Gewebsnekrosen kommen kann.

Fall 2: (Sekt.-Nr. 7/29, Rothenburgsort-Hamburg). Es handelt sich um ein 8jähriges Mädchen, das seit 3 Jahren an Herzbeschwerden gelitten hatte. Die mikroskopische Untersuchung des Falles, der ebenfalls schon von Herrn Prof. *Gräff* verwertet worden ist, ergab das einwandfreie Bild des Rheum. inf. spec. mit vorwiegender Beteiligung des Herzens.

Außer im Herzen fanden sich einige Knötchen in der Interkostalmuskulatur. Es sollen an dieser Stelle jedoch nur die Veränderungen in den oberen Speise- und Luftwegen berücksichtigt werden.

Es ist untersucht: die Umgebung der linken Tonsille, Zunge, der Rachen, der Oesophagus (in 3 Abschnitten) und der Kehlkopf in verschiedenen Teilen.

Umgebung der linken Tonsille: Die verhältnismäßig spärlichen rheumatischen Infiltrate der Tonsillenkapsel und der angeschlossenen Muskulatur machen entsprechend ihrer Zusammensetzung einen durchaus älteren Eindruck; in den untersuchten Abschnitten werden frische Veränderungen nirgends gefunden; es muß allerdings betont werden, daß die Untersuchung dieser Tonsillen wegen Verbrauchs des Materials nicht mehr in der systematischen Weise, wie in späteren Fällen, vorgenommen werden konnte.

Zunge: In Schnitten durch den Zungen*grund* finden sich einige wenige Knötchen bzw. Infiltrate, und zwar in der Tunica propria, der Zungenfascie und auch vereinzelt im Bindegewebe zwischen den Muskelbündeln. Die kleinzellige Infiltration der subepithelialen Schicht ist an sich gering. Die Lymphfollikel sind kräftig entwickelt, mit großen, recht zellreichen Keimzentren versehen; in diesen fallen nicht selten mehrkernige, wohl vom Reticulum abstammende Zellen auf.

Im Querschnitt durch die *Mitte* der Zunge keine Knötchen. Im *vorderen* Abschnitt einige wenige Knötchen innerhalb der Muskulatur. In der Zungen*spitze* keine sicheren Knötchen.

Digitized by Google

In der hinteren Rachenwand finden sich wiederum rheumatische Knötchen, und zwar in beträchtlicher Zahl; sie liegen vorwiegend in der Schleimhaut, nahe oder auch innerhalb der elastischen Grenzschicht; nach der Berechnung zahlreicher Schnitte durchschnittlich 14, im retropharyngealen Gewebe 6. Die Knötchen sind durchweg kleiner als im Falle 1, aber immer noch verhältnismäßig groß, durchschnittlich 581 : 228 μ. Ihr Aufbau ist ebenfalls verschieden von jenen; man sieht hier vielfach im Bereich dieser Bildungen Infiltrate, Quellungen, Homogenisierung und krümeligen Zerfall einzelner Fasern und Einlagerung bzw. Umgrenzung mit Kernen, die zum großen Teil auf eine Vermehrung der fixen Bindegewebszellen zurückzuführen sind; diese Knötchen ähneln somit weitaus mehr den rheumatischen *Sehnenknötchen* (*Gräff*). Leukocyten können, wie die Oxydasereaktion zeigt, in diesen Knötchen ganz fehlen, außerhalb davon aber recht häufig sein, vielfach in dichten Reihen liegen; man möchte vermuten, daß die leukocytäre Infiltration eine reaktive Folgeerscheinung der im Knötchen sich entwickelnden, diffundierenden Substanzen der rheumatischen Stoffwechselstörung darstellen.

Die *Muskelschicht* der Rachenwand ist in den 3 untersuchten Stufen verschieden breit; überall findet man wechselnd häufig rheumatische Infiltrate der Muskulatur, insbesondere in den intermuskulären Septen; vielfach sind sie klein und an sich uncharakteristisch oder aber deutlich wieder zu typischen Knötchen geordnet. Neben diesen verhältnismäßig frischen Infiltraten fällt die auffallende Breite und unregelmäßige Anordnung solcher verbreiterten Septen (besonders in Stufe 3) auf. Gelegentlich schließen diese breiten Bindegewebsstränge einzelne atrophische Muskelfasern in sich. Sie zeigen auch verschieden starken Gehalt an elastischen Fasern, die in der Regel sehr fein sind. In diesen breiten Bindegewebszügen liegen stellenweise deutlich rheumatische oder uncharakteristische Zellansammlungen. Der Eindruck überwiegt, daß es sich nicht um eine normal starke Entwicklung des intermuskulären Bindegewebes handelt, sondern daß hier neben den beschriebenen rheumatischen Infiltraten eine Art von leichter *Schwielen*bildung innerhalb der Muskulatur des Rachens besteht. Diese Schwielenbildung wäre zwanglos auf eine frühere rheumatische Infiltration der Rachenwand zurückzuführen, die dann allmählich zur Narbenbildung sich rück- und umgewandelt hat, aber nunmehr in Verbindung mit neuen rheumatischen Infiltraten (des Rezidivs) zur Beobachtung kommt.

Es muß zum mindesten erwähnt werden, daß die *elastische* Grenzschicht zwischen Schleimhaut und Muskulatur stellenweise breit ist und neben feinen sehr reichlich kräftige elastische Fasern enthält, dann aber wieder äußerst schmal ist, sehr feinfasrig wird und somit im Ganzen genommen eine *ungleichmäßige* Entwicklung aufweist. Dieser ungleichmäßige Zustand kann nicht bedingt sein durch die frischen rheumatischen Infiltrate, die, wie erwähnt, die elastischen Systeme auch in diesem Abschnitt auseinanderdrängen. Es ist zum mindesten daran zu denken, daß auch hier Veränderungen der elastischen Grenzschicht auf Grund früherer rheumatischer Infiltration bestehen. Allerdings soll hiermit nur ein vorläufiger Hinweis gegeben werden, der noch der Sicherung durch systematische Untersuchung weiterer Fälle bedarf.

Rechter Recessus piriformis: Die Schlundseite zeigt mehrere rheumatische Herde in ähnlichem Zusammenhang und in der Häufung wie der Rachen; durchschnittlich werden 14 Knötchen gezählt. In einer mitgetroffenen großen Rachendrüse werden geringe, rundzellige und plasmacelluläre Infiltrate der Gerüstsubstanz, auch einige Leukocyten, aber keine spezifischen Veränderungen beobachtet.

Rachenschleimhaut über dem linken Tuberculum corniculatum und Kehlkopf (Sagittalschnitt): Auch hier liegen zahlreiche Knötchen und Infiltrate; durchschnittlich werden hier 13 Knötchen gefunden; sie sind von der gleichen Beschaffen-

Digitized by Google

heit wie in den genannten Abschnitten, liegen durchweg in der breiten Bindegewebsschicht der Schleimhaut bis an die Muskulatur, ohne diese jedoch zu durchsetzen; auch der Knorpel wird von den Infiltraten nirgends berührt.

Bemerkenswert ist jedoch der Befund am *Cricoarytaenoidgelenk* (siehe Abb. 3). Die inneren Zellagen der Gelenkfläche zeigen nicht das gewöhnliche gleichmäßige Bild; man sieht Aufquellungen der Grundsubstanz, unregelmäßige Kernanhäufungen oder Verminderung der Kerne, dann auch zapfenförmige Ausstülpungen des Gewebes in den Kapselraum. Besonders hier ist die Gewebsmasse vielfach

Abb. 3. Cricoarytaenoidgelenk mit älteren spezifisch-rheumatischen Veränderungen der Gelenkinnenfläche. (Ok. 4 Obj. A; 4/5, gez. von Herrn Gruber, Pathol. Institut Barmbeck).

homogen, auch von einzelnen Leukocyten durchsetzt. Zweifellos liegen Veränderungen der Gelenkinnenfläche vor; sie können zwar an sich nicht als spezifisch-rheumatisch erkannt werden, entsprechen aber durchaus den Veränderungen, die man seit *Fahr* bei Rheum. inf. spec. auch an anderen Gelenken kennt und die als regenerative Vorgänge an der ehemals geschädigten Synovia aufgefaßt werden können. Für die spezifisch-rheumatische Genese spricht fernerhin die Tatsache, daß auch in der nahen Umgebung des Gelenks typische Infiltrate sich finden. Dies zeigt besonders deutlich der Schnitt durch den Kehlkopf.

Kehlkopf (Frontalschnitt durch die *linke* Seite): Im Eingang und in der Tiefe der Morgagnischen Tasche finden sich einige wenige, aber

Digitized by Google

typische rheumatische Knötchen innerhalb der Plica vocalis von der Zusammensetzung der oben beschriebenen; sie liegen (Abb. 4) in der tieferen Schicht der Schleimhaut, sodann nahe der Muskulatur des Musculus vocalis, auf diesen auch übergehend. Ein weiteres Knötchen liegt zwischen Muskulatur und Schildknorpel, ohne das Perichondrium zu berühren, und geht auf den Muskel über.

Kehlkopf (Frontalschnitt durch die rechte Seite): Die Schnitte durch die rechte Seite zeigen im Bereich der Plica vocalis und der Mor-

Abb. 4. Kehlkopf (links, 3. Stufe). Rheumatische Knötchen vom Typus der Sehnenknötchen. *a* = innerhalb der Plica vocalis; *b* = Schildknorpel; *c* = Morgagnische Tasche. (28fache Vergrößerung.)

gagnischen Tasche keine charakteristischen Knötchen, allerdings eine ziemlich erhebliche umschriebene Infiltration der Submucosa mit Leukocyten und Plasmazellen; dagegen findet man im Vestibulum des Kehlkopfes etwa $^1/_2$ cm oberhalb des Stimmbandes selbst einige rheumatische Knötchen im Bereich der Tunica propria der Schleimhaut bis in die Ausläufer der Muskulatur hineinreichend. Neben größeren Knötchen finden sich dann noch kleinere sowohl in der Schleimhaut als auch in der Nähe des Perichondriums, endlich auch hier und da lockere Infiltrate von lymphoidem Charakter, die nichts Bezeichnendes an sich haben; auch hier ist das Zwischengewebe der Schleimdüsen wechselnd stark kleinzellig infiltriert; als letztes sind noch frische Thrombosen einzelner

Digitized by Google

Capillaren oder kleinerer Venen zu nennen, die aus Blutplättchen und Leukocyten zusammengesetzt sind. Am *Stimmband* selbst fallen sichere Veränderungen nicht auf.

Oesophagus: Der Oesophagus wurde in einem oberen, mittleren und unteren Drittel untersucht, in 2 bzw. 3 bzw. 4 Stufen. In sämtlichen 3 Abschnitten fanden sich rheumatische Knötchen. Sie weisen durchweg wieder die oben beschriebene Form auf, nähern sich also wieder dem Typus der rheumatischen Sehnenknötchen.

Oberes Drittel: Die Knötchen sind hier sehr zahlreich, in der Submucosa finden sich durchschnittlich 12; sie sind von beträchtlicher Größe, vielfach größer als jene im Kehlkopf, aber kleiner als jene im Rachen, durchschnittlich 421 : 288 μ. Im perioesophagealen Gewebe sind sie spärlicher, ihre Zahl ist durchschnittlich 4,5.

Mittleres Drittel: Auch hier finden sich viele Knötchen, aber doch schon weniger als im oberen Drittel, und zwar in der Submucosa 7, perioesophageal 2,6, Größe 323 : 179 μ, sie sind also durchschnittlich nicht nur spärlicher, sondern auch kleiner als im oberen Drittel. Als weiterer Befund ist hier eine Veränderung der Schleimhaut zu nennen; das Epithel fehlt gänzlich, ohne daß allerdings entschieden werden kann, ob teilweise etwa nur eine postmortale Ablösung vorliegt. Das subepitheliale Gewebe ist an der Oberfläche sehr dicht, gegen die Muscularis mucosae lockerer von stark gelappten Leukocyten durchsetzt. Die Capillaren sind stark erweitert und meist mit Leukocyten vollgepfropft unter völligem Verschluß des Lumens. Stellenweise besteht eine besondere Dichte der Leukocyten an der Oberfläche, hier scheint auch ein Gewebszerfall im ersten Beginn eingetreten zu sein, hier und da auch mit leichter Eindellung der Oberfläche. Die Leukocyten geben verhältnismäßig schlechte Oxydasereaktion (Gewebssäuerung?) im Gegensatz zu den in den Capillaren gelegenen Leukocyten.

Unteres Drittel: Die Zahl der Knötchen der Submucosa beträgt 5,5, jene des perioesophagealen Gewebes 2,7, die Größe 358 : 284 μ; auch hier besteht die dichte Leukocyteninfiltration mit den kleinen Defekten der Oberfläche wie im mittleren Drittel; sie ist hier noch stärker; auch findet man hier schon deutliche streifige Einschmelzungen mit Zell- und Gewebszerfall in der Mucosa selbst. Der Zusammenhang dieser oberflächlichen Erosionen und phlegmonösen(?) Gewebseinschmelzungen der Schleimhaut mit der rheumatischen Infektion läßt sich aus den Bildern nicht ablesen, der Befund kann nur als solcher vermerkt werden.

Die Zusammenfassung der mikroskopischen Befunde dieses Falles 2 ergibt somit:

Während in den Tonsillen nur unbedeutende Veränderungen frischerer rheumatischer Infektion gefunden werden, zeigt die *hintere Rachenwand und der Oesophaguseingang* mit dem Sinus piriformis eine sehr beträchtliche Ansammlung von rheumatischen Knötchen. Diese starke Infiltration hält auch noch im oberen Drittel des *Oesophagus* an und nimmt dann gleichmäßig magenwärts ab; die Knötchen finden sich vorwiegend im submukösen Gewebe, zum geringeren Teil im perioesophagealen Gewebe. Ein Übergreifen auf die Muskularis findet nicht statt. Gegenüber dieser Ausbreitung tritt jene der Zunge sehr stark zurück. Es werden aber auch hier bis gegen die Zungenspitze zu Knötchen in geringerer Zahl gefunden.

Digitized by Google

Besonders bemerkenswert ist der Befund am *Kehlkopf;* auch hier finden sich einwandfreie rheumatische Knötchen, und zwar in der Submucosa der Morgagnischen Tasche, hier und da mit Anlagerung in den Musculus vocalis, aber ohne daß Atrophien in diesem selbst beobachtet werden können; endlich werden zwischen dem Musculus thyreo-arytaenoideus externus und dem Schildknorpel Knötchen beobachtet.

Es liegt somit, wie im ersten Falle, eine *zahlenmäßig verfolgbare Richtung der kontinuierlichen Ausbreitung* vor, die ihr Zentrum im Rachen, ihren stärksten Ausläufer entlang dem Oesophagus, schwächere Ausläufer nach der Zunge und etwas stärker wieder nach dem Kehlkopf zu besitzt (Abb. 1, Seite 370). Es besteht also die gleiche Art der Ausbreitung wie in Fall 1. Daß der eigentliche Ausgangsherd als Infektionsquelle in diesem Falle nicht nachzuweisen ist, mag daran liegen, daß eine ausreichende systematische Durchsuchung der beiden Tonsillen nicht mehr durchzuführen war. Möglicherweise aber ist der zentrale Herd vielleicht im Gebiet des Rachens unserem Nachweis entgangen.

Im Gegensatz zu Fall 1 zeigen die rheumatischen Knötchen dieses Falles histologisch in der allgemeinen Übersicht einen *anderen Charakter der Zusammensetzung.* Wenn auch an gleicher Stelle des Gewebes vorwiegend in der Submucosa sitzend, so unterscheiden sie sich trotzdem dadurch, daß in Fall 1 das Bild des *Aschoff*schen Knötchens, in Fall 2 jenes des Sehnenknötchens hervortritt. Es ergibt sich die Frage, ob die letztgenannten Knötchen sich aus den *Aschoff*schen Knötchen entwickeln oder primär als solche zur Entwicklung kommen. Wir möchten an dieser Stelle hierzu keine endgültige Stellung nehmen, aber nur darauf hinweisen, daß in Fall 2 die erste Infektion 3 Jahre zurücklag. Wir können nicht annehmen, daß die von uns gesehenen rheumatischen Knötchen schon zur Zeit der Ersterkrankung zur Entwicklung gekommen sind, sondern sind der Überzeugung, daß die beschriebenen, spezifischen rheumatischen Veränderungen der oberen Speisewege und des Kehlkopfes einem späteren Rezidiv zuzurechnen sind.

Die sehr zahlreichen Knötchen im Herzmuskel zeigen wiederum mehr den Bau der *Aschoff*schen Knötchen; hieraus möchten wir entnehmen, daß die Veränderungen der oberen Speisewege und des Kehlkopfes älter sind als jene am Herzen, m. a. W. einer früheren Infektionsperiode ihre Entstehung verdanken als der letzten Periode entspricht, die am Herzmuskel erkennbar ist und den Tod eingeleitet hat.

Fall 3: (Sekt.-Nr. 1611/29-Barmbeck). 38 Jahre alte Frau; im zwölften Lebensjahre Gelenkrheumatismus, seither Herzfehler, ab und zu Beschwerden von Seiten des Herzens. 3 Monate vor dem Tode traten Erscheinungen der Dekompensation des Herzens ein, Oedem der Beine, Kurzluftigkeit, später auch Schwellung, Rötung und Schmerzen der rechten Hand.

Digitized by Google

Die *Sektion* ergab eine hochgradige Mitralstenose mit Hypertrophie und Dilatation der vorgelagerten Herzabschnitte mit den typischen Folgeveränderungen der Stauung anderer Organe. Die Diagnose Rheum. inf. spec. wurde sichergestellt durch den Nachweis typischer rheumatischer Knötchen im Myokard und Perikard.

Dieser Fall wurde, — von der genauen Untersuchung der oberen Speisewege und des Kehlkopfes abgesehen—, noch weitgehend untersucht auf rheumatische Knötchen der Skelet —, insbesondere der Lendenmuskulatur. Als allgemein besonders bevorzugt für den Sitz der rheumatischen Knötchen sind nach *Gräff* die sehnigen Ansatzstellen der Muskeln und das Übergangsgebiet der Sehne auf die Muskelbündel selbst anzusehen; diese Teile wurden daher in erster Reihe untersucht.

Es fanden sich rheumatische Knötchen im vorderen Blatt der Fascia lumbodorsalis, und zwar in der Nähe der Ansatzstelle des Musculus iliocostalis lumborum an der 12. Rippe (in 3 Stufen durchschnittlich 3 bzw. 1,5 bzw. 1). Ferner in dem Fasciengewebe zwischen dem linken Musculus transversus abd. und Musculus obliquus internus (durchschnittlich 3) in der Ansatzgegend der 11. Rippe.

Keine Knötchen wurden gefunden am Ansatz des Musculus iliocostalis lumborum an der 11. Rippe, im Sehnen-Muskelgebiet des M. longissimus dorsi (6 Teile), in der Fascia lumbodorsalis (hinteres Blatt), an den Ansatzstellen des M. serratus posterior inferior an der 8. 9. 10. 11. Rippe, am Abgang des 1. M. transversus abdominis obliquus int. bzw. ext. an der Christa iliaca.

Auch die Intervertebralgelenke einiger Lendenwirbel waren frei, ebenso beide Kniegelenke ohne Befund. Im Zwerchfell fand sich bei Untersuchung vieler Teile nur 1 Knötchen.

Die Zusammenstellung dieser positiven bzw. negativen Befunde soll zeigen, wie *unterschiedlich in einem bestimmten Falle die Beteiligung einzelner Muskelgruppen* und einiger Gelenke an der rheumatischen Infektion sein kann. Wenn auch von allen diesen genannten Gewebsteilen jeweils mehrere Abschnitte untersucht wurden, so läßt sich selbstverständlich nicht ausschließen, daß ein negativ befundener Gewebsteil, etwa irgendein Muskelansatz oder ein Kniegelenk, an einer nichtuntersuchten Stelle rheumatische Infiltrate hätte nachweisen lassen. Es ist naturgemäß aus äußeren Gründen unmöglich, solche Untersuchungen mit restloser Ausführlichkeit durchzuführen; die negativen Befunde können aber trotzdem als Wahrscheinlichkeitswerte Geltung beanspruchen.

Im besonderen Falle können diese Befunde an der peripheren Muskulatur und an den Gelenken in Vergleich gesetzt werden zu den positiven Befunden an den oberen Speisewegen und dem Kehlkopf. In diesem Gebiet wurden untersucht: linke Tonsille (die rechte war weder

Digitized by Google

makroskopisch noch mikroskopisch als solche zu erkennen, möglicherweise war eine Tonsillektomie vorgenommen worden; die Krankengeschichte sagte hierüber nichts aus), Zungengrund, Rachen, Oesophagus (in 6 Abschnitten zu je einigen Stücken bzw. Stufen), Kehlkopf.

Linke Tonsille: In 3 Stufen der linken Tonsille (siehe Abbildung) werden nur ganz wenige mittelgroße, runde Knötchen gefunden (387 : 280 μ); sie zeigen die Form des ziemlich weit vorgeschrittenen Sehnenknötchens ohne Leukocyten.

Außer diesen Knötchen fallen im Kapselgewebe nahe dem lymphatischen Gewebe größere, ovale Zellansammlungen auf; sie zeigen weder den Typus der *Aschoff*schen noch der Sehnenknötchen, sondern bestehen aus wahllos durcheinandergeworfenen Zellen, meist ohne deutlich erkennbares Plasma; die Kerne sind groß, unregelmäßig gebuchtet, chromatinarm, vermutlich handelt es sich um Bindegewebszellen. In einigen Präparaten werden auch am Rande der Zellansammlung einige Knorpelzellen bemerkt. Es liegen somit hier jene bekannten, von *Orth* näher beschriebenen Bildungen vor, die mit Knorpel- oder Knochenbildung verbunden sein können.

Ihre Genese ist bekanntlich umstritten; *Orth* und sein Schüler *Ruckert* möchten sie als eine Weiterentwicklung auf dem Boden von Rudimenten des 2. Schlundknorpels verstanden wissen; *Lubarsch* glaubt, daß zum Teil fetale Knorpeleinlagerungen vorliegen, zum Teil eine metaplastische Entstehung dieser Bildungen aus entzündlichem Bindegewebe anzunehmen ist. Nimmt man tatsächlich mit *Lubarsch* an, daß diese Zellansammlungen mit Knorpel- und Knochenbildung einer primären Infektion ihre Entstehung verdanken können, dann muß ihre Beziehung zum Rheum. inf. spec. zum mindesten noch eingehend geprüft werden. Unsere eigenen Untersuchungen reichen zu einer Stellungnahme nicht aus.

Im Gebiet der rechten Tonsille, die, wie erwähnt, als solche nicht erkennbar ist, sowie in Schnitten des Zungengrundes findet sich nichts von Knötchen.

Hintere Rachenwand (in 4 Abschnitten zu je 3 Stufen): In dieser sehr weitgehend untersuchten Gegend finden sich überall Knötchen und mehr unregelmäßig umschriebene Herdbildungen.

Frische rheumatische Knötchen werden nicht gefunden, vereinzelt solche, die einwandfrei aus sich heraus die spezifisch rheumatische Natur erkennen lassen, aber zweifellos *in vorgeschrittenem Zustand* der Umwandlung (Abb. 5) sich befinden. Die Knötchen liegen bisweilen, wie in Fall 2, in wechselnder Tiefe der Tunica propria der Schleimhaut oder nahe der Muskulatur, endlich finden sie sich auch in den Septen der Muskulatur selbst. Manche weniger charakteristische Knötchen sind verhältnismäßig zellreich, die Kerne liegen wahllos durcheinander; in der Hauptsache sind es Kerne von Bindegewebszellen, rund oder oval, vielfach bohnenförmig, chromatinarm. Diese Zellen zeigen kein Plasma; daneben findet man auch dunkler gefärbte Kerne mit deutlichem, ziemlich stark basophilem Plasma, sie sind aber weit in der Minderzahl; endlich weisen einige Knötchen auch mehrkernige Riesenzellen auf in einer Form der Kernanordnung, die, ähnlich wie bei den *Langhans*schen Riesenzellen, als eine Spät- oder Rückbildungsform der Entwicklung derjenigen Riesenzellen aufgefaßt werden kann, die vom *Sternberg*schen Typus in rheumatischen Knötchen bisweilen gefunden werden. Soweit diese Knötchen im Bereich stärkerer elastischer Systeme liegen, findet man hier auch ein unregelmäßiges Gewirr feiner und dicker elastischer Fasern, besonders aber auch Bruchstücke von solchen. *Gräff* hat derartige unsystematischen Neubildungen und Zerfall elastischer Fasern an Knoten des Rheumatismus nodosus gesehen und beschrieben; um den gleichen Vorgang scheint es sich bei einzelnen, hier im Rachen nachweisbaren Knötchen zu handeln.

Digitized by Google

Neben den noch verhältnismäßig typischen rheumatischen Knötchen finden sich — und zwar in der Überzahl — umschriebene Herdbildungen (Abb. 6), die die spezifische Natur kaum oder überhaupt nicht mehr erkennen lassen; aber der Ort ihres Vorkommens an gleicher Stelle wie die schon beschriebenen rheumatischen Knötchen der anderen Fälle bzw. beim Rheum. inf. spez. überhaupt, eine gewisse Ähnlichkeit im Aufbau und endlich die Tatsache, daß in diesem Fall 3 mit Sicherheit ein Fall von Rheum. inf. spec. vorliegt, können als Berechtigung dienen, diese Knötchen als wenig differenzierte, weit vorgeschrittene Stadien bzw. als Narbenbilder oder Übergänge zur endgültigen Narbe der spezifisch-rheumatischen Reaktion aufzufassen.

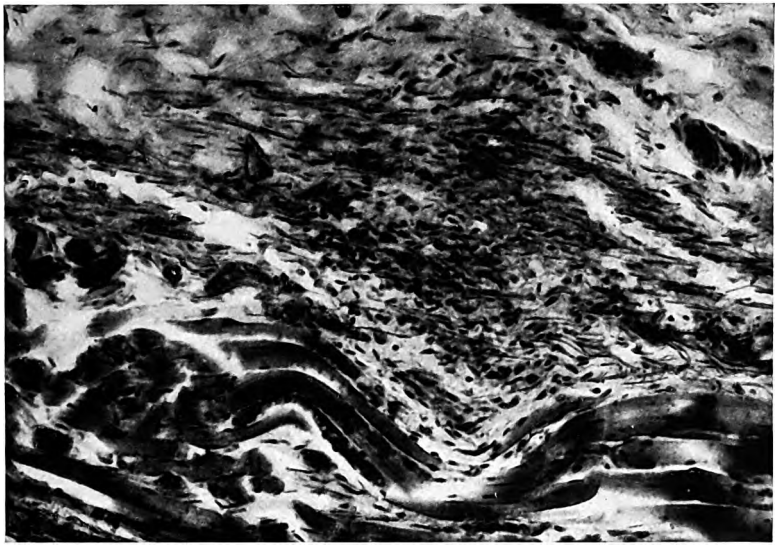

Abb. 5. Rachen (unt. Hälfte, linke Seite, 2. Stufe). Älteres rheumatisches Knötchen an der Grenze von Schleimhaut und Muskulatur vom Typus des Sehnenknötchens. (180fache Vergrößerung.)

Die Auszählung der genannten 4 Abschnitte ergibt durchschnittlich links 3,6, 4,3; rechts 2,6, 2 Knötchen bzw. Herdbildungen der beschriebenen Art.

Im linken Recessus piriformis (3 Stufen) finden sich ebenfalls solche Knötchen (durchschnittlich 1,3).

Oesophagus: Von den 6 untersuchten Abschnitten des Oesophagus sind die 3 oberen Teile frei von Knötchen, die 3 unteren Teile enthalten Knötchen, und zwar von oben nach unten durchschnittlich 3, 2,5 bzw. 0,5. Sie liegen in der Submucosa und im Bindegewebe der Muskulatur; vereinzelt sind sie recht charakteristisch (Abb. 7) und besitzen wohl auch wieder ein höheres Alter als etwa jene des Falles 2. Besonders ein Knötchen (siehe Abbildung) von besonderer Größe läßt an der rheumatischen Natur keinen Zweifel.

Kehlkopf: In der Schleimhaut der Kehlkopfmuskulatur werden sichere rheumatische Veränderungen nicht gefunden, aber immerhin einige umschriebene Infiltrate, die sehr wohl Endzustände rheumatischer Reaktion darstellen können. Besonders fällt eine Herdbildung auf, die am Übergang zum Sehnengewebe des M. thyreoarytaenoideus im Gebiet des Gießbeckenknorpels, also an durchaus typischer Stelle gelegen ist.

Digitized by Google

Das *Cricoarytaenoidgelenk* zeigt in seiner innersten Wand keinen ganz typischen Aufbau; die Veränderungen sind aber nicht mit Sicherheit als Endzustand ehemaliger rheumatischer Infektion zu deuten.

Die *Ergebnisse dieses Falles 3* lassen sich in folgender Weise zusammenfassen: Die spezifisch-rheumatische Infektion liegt 26 Jahre zurück. Seit der ersten Erkrankung bestehen Störungen von seiten des Herzens mit gelegentlichen Beschwerden; inwieweit hierbei eine akute rheumatische Infektion als Rezidiv eine Rolle spielt, ist nicht zu entscheiden; wenn wir allein die Befunde am Herzen und an der Skeletmuskulatur

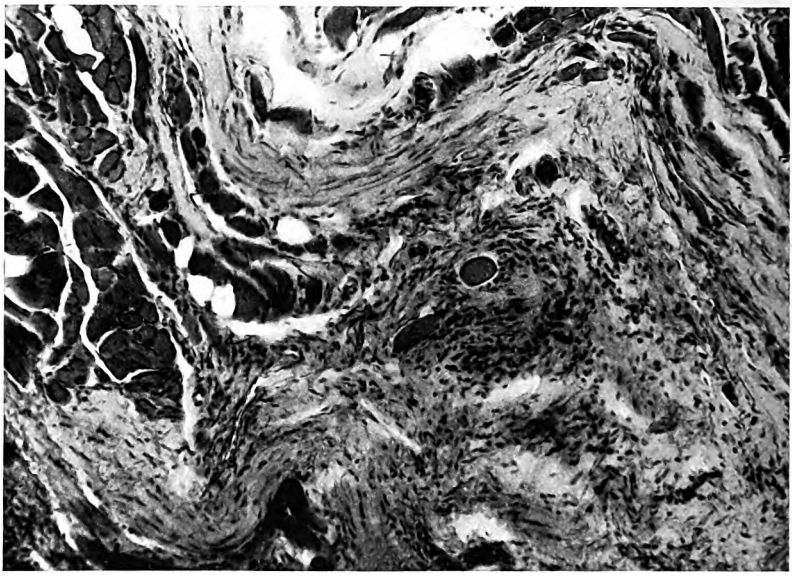

Abb. 6. Rachen (unt. Hälfte, linke Seite, 2. Stufe). Spezifisch-rheumatische Narbenbildung, aus Infiltraten innerhalb der Muskulatur heraus entstanden. (88fache Vergrößerung.)

berücksichtigen, können wir mit Sicherheit annehmen, daß die rheumatische Infektion weiter bestanden hat bzw. in Schüben zum Ablauf gekommen ist; denn das Alter einer größeren Zahl von Knötchen kann unmöglich auf die Zeit der ersten Infektion zurückgeführt werden.

Auch in den *oberen Speisewegen* konnten wiederum, wie in den beiden ersten Fällen, rheumatische Veränderungen sichergestellt werden, und zwar besonders wieder im Rachen und im Oesophagus und dann auch wohl im Kehlkopf. Ohne eine nähere Zeitbestimmung über das Alter der Veränderungen in den oberen Speisewegen zu versuchen, kann immerhin mit Sicherheit gesagt werden, daß die Zusammensetzung der nachgewiesenen spezifischen Herdbildungen ein weitaus höheres Alter als in Fall 2 annehmen läßt. Die Richtung der Ausbreitung der In-

Digitized by Google

fektion, die in beiden ersten Fällen durch Menge und Größe der Knötchen sich zahlenmäßig so deutlich erweisen ließ, ist in diesem Falle nur noch undeutlich aus der Zahl der nachgewiesenen Knötchen abzulesen (Abb. 1, Seite 370).

Nachdem wir aber in Fall 1 und 2, die Frühfälle der Infektion darstellen, haben erkennen können, daß die Tonsillen- und Rachengegend als Ausgangspunkt der Ausbreitung anzusehen ist, werden wir auch für diesen Fall den gleichen Entwicklungsverlauf der Veränderungen annehmen dürfen.

Abb. 7. Oesophagus (unteres Drittel). Rheumatische Knötchen vom Typus der Sehnenknötchen im Bindegewebe der Muskulatur. (216fache Vergrößerung.)

Fall 4 (Sekt.-Nr. 1241/29-Barmbeck): 64jähriger Mann. Eine ausreichende Anamnese war nicht in Erfahrung zu bringen. Im 6. Jahre sollen Pocken und außerdem in der Kinderzeit viele Halsentzündungen, sonst keine ernstlichen Erkrankungen bestanden haben. Seit 7 Jahren Gelenkleiden. Hierbei schwollen die Phalangealgelenke des Mittel- und kleinen Fingers beider Hände an, waren gerötet und schmerzhaft, später auch die Fußgelenke.

Die *Sektion* ergab den seltenen Befund eines Rheum. inf. spec. nach dem Typus des Rheumatismus nodosus; neben zahlreichen großen Knoten an den Streckseiten oberhalb der Ellenbogengelenke fanden sich ebensolche Knoten bzw. fast pfennigstückgroße knotige Erhebungen im Perikard, in der Aorta und in der Wand eines Kniegelenkes. Die

Digitized by Google

mikroskopische Untersuchung ließ keinen Zweifel, daß hier die gleichen Veränderungen vorliegen, die das Bild des Rheumatismus nodosus ausmachen. Der Fall kann hiernach mit Sicherheit als ein besonders langsam, aber kontinuierlich verlaufender Rheum. inf. spec. aufgefaßt werden.

Am Herzen bestanden eine rezidivierende Endokarditis der Mitralis, des Aortenostiums, eine Mitralstenose und ausgedehnte Schwielenbildungen im Herzmuskel.

Der Fall wird noch an anderer Stelle verwertet werden. Hier können nur die *oberen Speisewege* und der *Kehlkopf* berücksichtigt werden.

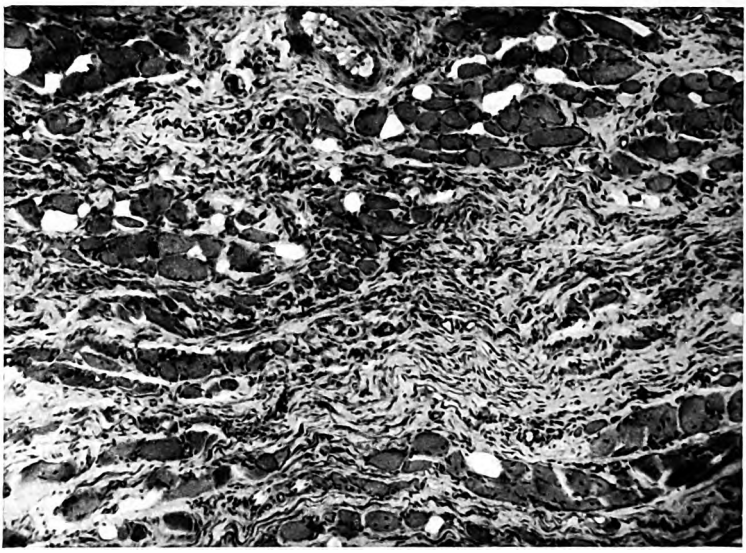

Abb. 8. Rachen (1. Stufe). Narbenbildung in der Rachenmuskulatur, aus spezifisch-rheumatischen Infiltraten heraus entstanden. (72fache Vergrößerung.)

Untersucht wurden die eine Tonsille, Rachen, Zunge und Kehlkopf.

Weder in der *Tonsille* noch in der *Zunge* finden sich als spezifisch-rheumatisch erkennbare Veränderungen; bemerkenswert jedoch ist eine deutliche Hyalinisierung einzelner Abschnitte der Tonsillenkapsel, die sich in verhältnismäßig breiten Zügen in die angeschlossene Muskulatur fortsetzt; daneben fällt die Spärlichkeit einiger Muskelbündel auf. In dem intermuskulären Bindegewebe findet man auch hier und da kleine zellige Infiltrate. Alle diese Befunde lassen daran denken, daß hier Narbenbildungen einer ehemaligen Infektion, mit Rücksicht auf den positiven sonstigen Befund möglicherweise rheumatischer Infektion, vorliegen.

Auch in der hinteren Rachenwand fehlen frische spezifische Veränderungen; aber auch hier zeigt die Muskulatur (Abb. 8) weitgehende bindegewebige Aufsplitterung, Muskelatrophien und uncharakteristische zellige Infiltrate, auch kleine Verkalkungen in den Muskelfasern. Wie in der Tonsille, kann auch hier begründet an ein vorgeschrittenes, kaum mehr spezifisch differenziertes Stadium einer rheumatischen Infektion gedacht werden.

Digitized by Google

Kehlkopf: Etwa in der Mitte der Stimmfalten war schon makroskopisch beiderseits ein hirsekorngroßes bzw. stecknadelkopfgroßes Knötchen zu erkennen, daß die Oberfläche kaum vorwölbte. Auf dem Schnitt durch das eine Knötchen fiel ein trockenes, etwas gelbliches Zentrum auf.

Mikroskopisch besteht dieser Knoten von der Größe 1530 : 1156 μ aus einer zerfallenen, körnigen, ziemlich stark hämatoxylin-färbbaren Eiweißmasse, die ringförmig von einer Zellschicht umschlossen wird. Die Zellen sind zum größeren Teil vielkernige Riesenzellen, deren Kerne vielfach ungleichmäßig, manchmal auch mehr wandständig oder zentral im Protoplasma angeordnet sind. Sie haben durchaus das Aussehen der Riesenzellen, die *Fahr* in seiner Mitteilung eines Falles von Rheumatismus nodosus (seine Abb. 3) abbildet. Zwischen diesen Riesenzellen und außerhalb davon finden sich viele einkernige, histiocytäre Elemente, vermehrte Gefäße mit dünner und mittelstarker Wand; im Oxydasepräparat nur ganz vereinzelt Leukocyten. Dieser Herd berührt fast das Epithel, schließt den äußeren Teil des elastischen Faserzuges des Stimmbandes selbst noch ein. In der zentralen Nekrose sind viele quergetroffene elastische Fasern von verschiedener Dicke erkennbar, wahrscheinlich besteht auch hier ein teilweiser Zerfall dieser Fasern. Außerhalb des Knotens sind die elastischen Systeme sehr kräftig entwickelt und unverändert.

Der M. thyreoarytaenoideus zeigt keine rheumatischen Infiltrate, aber ein verhältnismäßig kräftig entwickeltes Zwischengewebe, hier und da Kernvermehrung der Muskelfasern und kleine Verkalkungen, ähnlich wie in der Rachenmuskulatur. Sichere rheumatische Knötchen werden weder hier noch in der Schleimhaut gefunden.

Die hier *bemerkenswerten Befunde des Falles 4* lassen sich in folgender Weise zusammenfassen:

Bei einem sicheren Falle von Rheum. inf. spec. unter der Form des Rheumatismus nodosus von mindestens 7-jähriger Krankheitsdauer finden sich in der Tonsille, im Rachen und in der Kehlkopfmuskulatur Narbenbildungen, die möglicherweise auf eine spezifische Infektion zurückzuführen sind.

Ein besonderer Befund ist ein makroskopisch erkennbarer, etwa hirsekorngroßer Knoten von etwa 1 mm Durchmesser, der nach seinem histologischem Aufbau eine Besonderheit darstellt. Er zeigt zwar nicht das typische Bild des Rheum. nodosus; indessen kann in Rücksicht auf die sonstigen Befunde des Falles nicht mit Sicherheit abgelehnt werden, daß dieser Knoten spezifisch-rheumatischer Natur ist. Den Kehlkopfknötchen der Art, die *Huebschmann* beschrieben hat, sind sie nach ihrem histologischen Bilde nicht zuzurechnen. Hierüber können erst weitere Untersuchungen über den Formenkreis der spezifischen rheumatischen Reaktion entscheiden.

Besprechung der Ergebnisse.

Den mitgeteilten Untersuchungen liegen 4 Fälle zugrunde, die auf Grund der allgemeinen makroskopischen und mikroskopischen Untersuchung mit Sicherheit als Rheum. inf. spec. erkannt werden konnten. Die 4 Fälle unterschieden sich nach der klinischen Krankheitsdauer; diese betraf 2 Wochen, 3 Jahre und mehr.

Digitized by Google

Die *systematische mikroskopische Untersuchung der oberen Speisewege und des Kehlkopfes* zeigte, daß diese Organteile an einer rheumatischen Infektion mit beteiligt sein können, und zwar in sehr erheblichem Maße; es konnte hierbei eine große Reihe von bisher nicht bekannten, spezifischen Veränderungen insbesondere im Oesophagus und im Kehlkopf beschrieben werden. Sie ergänzen somit die Befunde, die *Gräff* innerhalb der Munhöhle bekannt gemacht hat. Auf Grund der Fälle kürzeren Verlaufs, insbesondere in Fall 1 und 2, konnte ferner der Ausbreitungsweg festgestellt werden, der die Beteiligung des Oesophagus und des Kehlkopfes an der Erkrankung ermöglicht hat. Auf Grund zahlenmäßiger Feststellung der rheumatischen Knötchen nach Menge (Abb. 1, S. 370) und Größe ließ sich zeigen, daß diese Organe durch Kontaktausbreitung der Infektion von der Tonsille als dem Sitz des Primärinfekts bzw. Reinfekts und vom Rachen aus erkranken. Hierbei kommt weniger eine kontinuierlich fortlaufende Ausbreitung des rheumatischen Virus in Frage als eine solche auf dem Wege der Lymph- und Saftbahnen.

Die Infektion geht, wie erwiesen, vom Tonsillen- und Rachengebiet auf den Oesophagus über. Die Untersuchungen von *Gräff* hatten bereits gezeigt, daß in der Nachbarschaft der primär veränderten Tonsillen die *Rachenmuskulatur* durch kontinuierliche Ausbreitung der Infektion rheumatisch weitgehend infiltriert sein kann. Bei dem Schluckakt, der die Kontraktion der Rachenmuskulatur auf jene des Oesophagus weiterleitet, können somit in der Rachenmuskulatur bzw. in ihren Lymphbahnen die Erreger des Rheum. inf. spec. innerhalb der Oesophaguswand magenwärts gedrängt werden und somit auf diesem Wege neue Reaktionen im Sinne des rheumatischen Knötchens auslösen.

Die Beziehung dieser anatomischen Befunde an den oberen Speisewegen *zur klinischen Symptomatologie* der Fälle muß offen bleiben. In keinem Falle konnten klinische Symptome in Erfahrung gebracht werden, die mit den gefundenen Veränderungen in Beziehung gesetzt werden könnten. Es kann also in diesem Zusammenhange nur darauf aufmerksam gemacht werden, diesbezügliche Untersuchungen am klinischen Material vorzunehmen, um eine vergleichende Untersuchung zu ermöglichen. Insbesondere wird es von Wert sein, neben der systematischen Untersuchung der Tonsillen im klinischen Anfangsstadium etwa eines spezifischen Gelenkrheumatismus auch den Zustand der hinteren Rachenwand und ihre Beteiligung am Ablauf der Erkrankung einer genaueren Prüfung zu unterziehen.

Spärlicher als die Befunde in den oberen Speisewegen waren jene am *Kehlkopf*. Veränderungen in seinem Bereich verdienen aber in Rücksicht auf die klinische Bedeutung dieses Organes eine besondere Aufmerksamkeit. Es liegen über eine Beteiligung der Kehlkopfgelenke, insbesondere des Cricoarytaenoidgelenks, eine Reihe von klinischen Beobachtungen

Digitized by Google

(*Gerhardt* 1873, *R. Hirsch, Goldscheider*) vor; *V. Uchermann* unterschied (1898) 1. eine Laryngitis rheumatica simplex, 2. eine infiltrative Form als Lar. rheum. nodosa sui generis und 3. eine Lar. rheum. oedematosa. Die gleichen Formen sollen nach *Uchermann* auch im Pharynx vorkommen, auch denkt er schon an Ähnliches im Mittelohr.

Die klinischen Beobachtungen am Kehlkopf bei Gelenkrheumatismus sind dann erstmalig von *Mygind* zusammengefaßt und später durch weitere Mitteilungen von anderer Seite, so von *Fr. Hutter, H. U. Ritter, Grünwald*) ergänzt und erweitert worden. *Grünwald* hat in seinem Lehrbuch der Kehlkopfkrankheiten die klinisch erwiesenen Erkrankungen zusammengestellt und bespricht die Erscheinungen, die bisher mit mehr oder weniger Wahrscheinlichkeit als „rheumatisch" erörtert werden. Nach all diesen Mitteilungen kann als erwiesen gelten, daß die Gelenke des Kehlkopfes an einem akuten allgemeinen Gelenkrheumatismus beteiligt sein können, ferner auch, daß die Erkrankung der Kehlkopfgelenke der allgemeinen Gelenkerkrankung vorausgehen kann.

Unsere Untersuchungen geben hierfür die ersten mikroskopischen Belege. Es ist uns zwar bisher nicht gelungen, umfangreichere Veränderungen im *Frühstadium* der Entwicklung zu erfassen oder etwa die Unterteilung *Uchermanns* auch histologisch nachzuprüfen und durchzuführen; hierzu fehlte uns das geeignete Material. Unsere bisherigen Untersuchungen zeigen jedoch mit weitgehender Sicherheit, daß die durch den Erreger des Rheum. inf. spec. am Kehlkopf gesetzten, mikroskopisch nachweisbaren Veränderungen durchaus dem Formenablauf an anderen Gelenken und sonstigen Prädilektionsstellen der Sehnen und Muskulatur folgen.

Wie *Gräff* gezeigt hat, kann man die Veränderung des Rheum. inf. spec. im Gebiet eines Gelenkes unterteilen in eine Capsulitis rheumatica *periarticularis* und *intraarticularis*; bei der ersten Form finden sich die rheumatischen Veränderungen im Kapselgewebe selbst; sie gehen auf die Sehnenansätze und die Muskulatur über und lassen die Gelenkinnenfläche unbeteiligt. Bei der zweiten Form, die sich vermutlich aus der ersten herleitet, finden wir eine Ausscheidung von Fibrin und zelligen Elementen in die Gelenkhöhle mit mehr oder weniger weitgehendem Zerfall der synovialen Gelenkwand. In diesem letzteren Falle können Gelenkverwachsungen den Endausgang der Erkrankung (als Arthropathia bzw. Ankylosis rheumatica spec.) darstellen.

Genau den gleichen Verlauf können wir aus den mikroskopischen Bildern unserer Untersuchungen am Kehlkopf ablesen. Wir finden rheumatische Knötchen im Binde- und Sehnengewebe mit Übergang auf die Muskulatur; Veränderungen in der Gelenkgegend und dann auch Veränderungen der Gelenkwand des Cricoarytaenoidgelenks im Sinne einer länger bestehenden rheumatischen Synoviitis. Man darf wohl in Anlehnung an die Befunde in anderen Gelenken annehmen, daß auch im Gebiet des Kehlkopfes die Veränderungen der Sehnen und Muskeln weitaus häufiger sind als solche der Kehlkopfgelenke selbst.

Digitized by Google

Den Befunden an den oberen Speisewegen und am Kehlkopf scheint uns noch eine allgemeine Bedeutung zuzukommen; sie können wiederum als Stütze gelten für die Auffassung von *Gräff*, daß die Veränderungen des menschlichen Körpers außerhalb der Gelenke nicht nur vom Gesichtspunkt der *Begleiterscheinung* einer Polyarthritis rheumatica aufzufassen sind, sondern daß umgekehrt dieses klinische Krankheitsbild unterzuordnen ist als Teilbild einer Infektionskrankheit, die *Gräff* als Rheum. inf. spec. im hier gebrauchten Sinne bezeichnet hat.

Hegler hat „starke Bedenken, den klinisch längst eingebürgerten Namen Polyarthritis acuta rheumatica durch den Begriff ‚Rheumatismus inf. spec.' zu ersetzen, da es sich beim Gelenkrheumatismus, wie bekannt, zwar um eine Infektionskrankheit handle, aber nicht um eine ‚infektiöse' Krankheit im engeren Sinne". Ohne diese Begründung für eindeutig verständlich halten zu wollen, möchten wir nur bemerken, daß das von *Hegler* hier erwähnte klinische Krankheitsbild an sich keiner Namensänderung bedarf, wofern man nicht, um Zweifel zu vermeiden, das Wort spezifisch dazusetzen möchte. Ebensowenig aber, wie man etwa eine Tuberkulose der Sehnenscheiden als Lungentuberkulose bezeichnen wird, nur deshalb, weil die Lungentuberkulose die häufigste Form der Krankheitseinheit: Tuberkulose ist, ebensowenig wird man andere klinische Krankheitsbilder gleicher Ätiologie als eine Polyarthritis bezeichnen und bedarf deshalb für diese, nachdem ihr tatsächliches Vorkommen durch vielfältige Untersuchungen erwiesen ist, einer besonderen Bezeichnung. Hierbei wird eben das *ätiologisch* Gemeinsame der verschiedenen Krankheitsbilder mit irgendeinem Namen versehen werden müssen. Daß das Wort *Rheumatismus* zur Zeit niemals genügen kann, zeigt ja zur Genüge die Verwirrung der Literatur. Ebensowenig möchte es bis heute eindeutig verständlich sein, nur von *infektiösem* Rheumatismus zu sprechen; eine Begründung kann gerade in dem Beispiel der Tonsillenuntersuchungen gesehen werden, bei denen infektiöse Arthritiden ohne weitere ätiologische Unterscheidung irrtümlicherweise als genügende Grundlage für ein bestimmtes Bild der Tonsillen (*Holsti, Swift* u. a.) aufgefaßt worden sind.

Das Bedürfnis nach einem zusammenfassenden Namen dieser ätiologischen Krankheitseinheit ist übrigens von anderen Autoren, wie *Mac Callum, Talalajeff, Swift*, ausgesprochen, dann auch jüngst von *Lenz, Fahr* anerkannt worden.

Es sei in diesem Zusammenhang nochmals besonders auf Fall 3 aufmerksam gemacht; es fanden sich mikroskopisch ausgedehnte rheumatische Veränderungen besonders in den oberen Speisewegen, während die Untersuchung der Kniegelenke negativ blieb. Hieraus kann natürlich nicht der bindende Schluß gezogen werden, daß die Gelenke der Extremitäten zur Zeit des Todes überhaupt unverändert gewesen sind, auch ergibt die Anamnese der letzten Zeit rheumatische Beschwerden in einem Handgelenk; die Erscheinungen von dieser Seite waren aber im Gesamtbild der Symptome durchaus untergeordnet; man kann vielmehr auf Grund dieses Falles für möglich halten, daß im Rezidiv der Erkrankung die Gelenke auch anatomisch weitgehend frei blieben, während die oberen Speisewege insgesamt oder in einzelnen Teilen neuespezifische Veränderungen eingingen.

Wenn auch aus verständlichen Gründen anatomische Beobachtungen noch nicht vorliegen, so sprechen weiterhin allgemeine Erfahrungen in

Digitized by Google

der Pathologie der Infektionskrankheiten sehr für die Annahme, daß beispielsweise eine *isolierte Erkrankung* der oberen Speisewege oder des Kehlkopfes in der Folge einer Primärinfektion mit dem Erreger des Rheum. inf. spec. vorkommen kann; denn der Nachweis ist von uns geführt worden, daß die Infektion des Oesophagus oder des Kehlkopfes *in unmittelbarer Fortleitung* vom Primärinfekt der Tonsillen aus erfolgt; demgegenüber erfordert die Erkrankung der Gelenke oder des Herzens eine Verbreitung des Erregers *auf dem Blutwege*, deren jeweiliges Zustandekommen keineswegs als zwangsläufig eintretend vorausgesetzt werden kann.

Nachdem der Beginn der rheumatischen Infektion in der Tonsille sichergestellt ist, darf man erwarten, daß *die Klinik den Primärinfekt der Tonsille schon in vivo* zu erkennen und gegenüber anderen Formen einer Angina, insbesondere gegenüber Kokkenanginen, abzugrenzen lernen wird. Es wird dann auch möglich sein, die etwaigen Folgen klinischer Erscheinungen außerhalb der Gelenke, so etwa im Kehlkopf, an den Mittelohren (?), dem Auge (?) usw., zum spezifischen Rheumatismus der Tonsillen in ursächliche Beziehung zu setzen und solcherlei Organerkrankungen als spezifisch zu erkennen.

Als eine weitere, im Zusammenhang mit der durchgeführten Fragestellung weniger wichtige Feststellung ist zu bemerken, daß der *Vergleich der Krankheitsdauer* der einzelnen Fälle eine unmittelbare Beziehung zu erkennen erlaubt zum *mikroskopischen Bild* der Zusammensetzung der rheumatischen Knötchen. Die Frage, inwieweit die qualitativen Verhältnisse der Knötchen im Sinne der *Aschoff*schen Knötchen einerseits und der Sehnenknötchen andererseits und sodann der sonstigen qualitativen Unterschiede im Aufbau der Knötchen abhängig sind allein von der Dauer ihres Bestehens, ist in anderen Zusammenhängen schon von *Talalajeff*, vor kurzem auch von *Klinge* aufgeworfen worden; sie soll hier nicht näher erörtert werden.

Es sei endlich unsere Einstellung zur Auffassung des Rheum. inf. spec. als einer *allergischen* Erscheinung kurz zusammengefaßt. Es spricht nach *Gräff* vieles dafür, daß ebenso wie bei anderen Infektionskrankheiten *die Reaktion des Organismus* auf das spezifische Virus des Rheum. inf. spec. mit der Dauer der Erkrankung *eine Verschiebung im Sinne einer auch morphologisch faßbaren Allergie* erfährt. Der mit dem Erreger des Rheum. inf. spec. mehrfach infizierte Organismus reagiert anders auf eine neue Infektion als der erstmalig erkrankte. Mit dieser Auffassung teilen wir aber, wie wohl aus unseren bisherigen Ausführungen schon deutlich hervorgehen dürfte, keineswegs den Standpunkt von *Klinge*, der in Anlehnung an *Weintraud* und amerikanische Forscher die morphologisch-histologische Reaktion beim Rheumatismus überhaupt als eine „spezifische" Reaktionslage des Bindegewebes auffassen will, ohne daß die Annahme eines spezifischen *Erregers* notwendig

Digitized by Google

sei. Für *Gräff* bleibt für das Verständnis aller, morphologisch an das Bild der spezifischen rheumatischen Reaktion gebundenen klinischen Krankheitsbilder die *Annahme eines spezifischen Erregers die unumgängliche Voraussetzung.* Erst *in zweiter Reihe* steht die Frage, inwieweit auch der anatomische und klinische Ablauf dieser — quoad Erreger — Krankheitseinheit durch eine angeborene bzw. unter dem Einfluß der spezifischen Infektion erworbene Reaktionslage auch morphologisch-histologisch beeinflußt wird. Die hier nach unserer Auffassung denkbaren Vorstellungen überschreiten also keineswegs den Umkreis jener, die auch für andere Infektionskrankheiten mit bestimmtem Erreger gegeben und morphologisch belegt sind.

Zusammenfassung:

Ausgehend von 4 Fällen von Rheum. inf. spec. verschieden langer Krankheitsdauer werden spezifische rheumatische Veränderungen des Rachens, Oesophagus und des Kehlkopfes beschrieben. Das mikroskopische Bild stimmt qualitativ überein mit den bisher schon bekannten histologischen Reaktionen des Rheum. inf. spec. an anderen Organen und wird durch neue Befunde ergänzt. Die nachgewiesenen Veränderungen werden als Folge einer unmittelbaren Ausbreitung der Infektion vom Tonsillengebiet aus aufgefaßt.

Die Frage, ob eine isolierte Erkrankung, etwa des Kehlkopfes, an Rheum. inf. spec. im Anschluß an einen Primärinfekt in der Tonsille (*Gräff*) vorkommt, wird erörtert; sie kann vorläufig nur klinisch verfolgt werden.

Literatur.

Aschoff, L., Verh. dtsch. path. Ges. 8. Tagung 1904. — *Coombs, C.*, Brit. med. J. **1**, 620 (1911). — *Fahr, Th.*, Virchows Arch. **232** (1921) — Klin. Wschr. **1929**, 1995. — *Geipel*, Münch. med. Wschr. **1907**, Nr 20; **1909**, Nr 42. — *Géronne, A.*, Z. ärztl. Fortbildg. **1930**. — *Goldscheider*, Dtsch. med. Wschr. **1897**, 807. — *Gräff, S.*, Dtsch. med. Wschr. **1927**, Nr 17 u. 18; **1928**, Nr 42; **1930**, Nr 15 — Rheumaprobleme, Vorträge, Aachen 1928. Leipzig: Verlag Thieme — Verh. d. niedersächs. Hals-Nasen-Ohrenärzte 1929. Zbl. Hals- usw. Heilk. **1930**. — *Grünwald*, Lehrbuch der Kehlkopfkrankheiten. 3. Aufl. (1925). — *Hegler*, Klin. Wschr. **1930**, 141. — *Hirsch, R.*, Dtsch. med. Wschr. **1897**, 807. — *Holsti, Ö.*, Arb. path. Inst. Helsingfors **3** (1925). — *Huebschmann*, Virchows Arch. **275** (1930). — *Hutter*, Wien. klin. Wschr. **1922**, 247. — *Klinge, F.*, Verh. dtsch. path. Ges., 24. Tagung 1929 — Klin. Wschr. **1930**, Nr 13. — *Lenz*, Wien. klin. Wschr. **1929**, 133. — *Lubarsch*, Virchows Arch. **177** (1907). — *Morawitz* u. *Schoen*, Klin. Wschr. **1930**, Nr 14. — *Mygind*, Arch. f. Laryng. **28** (1914). — *Orth* u. *Ruckert*, Virchows Arch. **177** (1904). — *Ritter, J. U.*, Münchn. med. Wschr. **1922**, 1051. — *Swift, H.*, J. amer. med. Assoc. **92** (1929). — *Talalajeff*, Verh. d. Virchow-Tagung 1921, Ref. *Herzenberg* in *Lubarsch-Joest*, Erg. Path. II **21** (1926) — Klin. Wschr. **1929**, 124. — *Uchermann, V.*, Dtsch. med. Wschr. **1897**, 749 — Zbl. inn. Med. **19**, 993 (1898).

Digitized by Google

(Aus dem Laboratorium für operative Chirurgie des Staatlichen Institutes zur Ärztlichen Fortbildung in Leningrad. — Leiter: Prof. W. *Schewkunenko.*)

Der operative Zutritt zur Resektion des N. laryngeus superior.

Von

Dr. I. Belosor.

Mit 2 Textabbildungen.

(*Eingegangen am 24. Juni 1930.*)

Ich habe nicht die Absicht, in der vorliegenden Mitteilung auf die Fragen über die verschiedenen Behandlungsmethoden der Kehlkopftuberkulose und auf die klinische Einschätzung eines der hierbei angewandten operativen Eingriffe, und zwar der Resektion des N. laryngeus sup., einzugehen; ich möchte hier nur kurz die zu diesem Zwecke vorgeschlagenen Methoden des operativen Zutrittes zur Resektion desselben bei Dysphagien einer kritischen Wertschätzung unterziehen.

Im Jahre 1909 führte *Avellis* als erster die Durchtrennung des sensiblen Nervenzweiges (Ramus internus) des N. laryngeus sup. bei Kehlkopftuberkulose aus.

Im Jahre 1911 führte *Blumenthal* in 2 Fällen eine Resektion des Nervenastes aus und brachte eine Beschreibung der von *Avellis* ausgearbeiteten operativen Methodik. Der Hautschnitt wird vom äußeren Drittel des Zungenbeines zum äußeren Drittel der Lamina thyreohyoidea geführt. Nach Durchtrennung der Platysma und der Halsfascie wird der äußere Hautrand von den Mm. sternohyoideus und thyreohyoideus freipräpariert und beide Muskeln in schräger Richtung durchtrennt. Im Bereich der Membrana thyreohyoidea kommt darauf ein Gefäßbündel, das die A. und V. laryngea sup. enthält, zum Vorschein, neben dem der N. laryngeus sup. verläuft.

Celles legte in seinen 2 Fällen mittels eines vertikalen Schnittes die A. carotis ext. frei und wandte sich darauf längs der A. thyreoidea sup. zur Abzweigungsstelle der A. laryngea sup., oberhalb welcher der Nervenast sich unschwer auffinden läßt.

Im Jahre 1916 veröffentlichte *Wachmann* 5 Fälle, mit einigen Änderungen nach der Methodik von *Challier* und *Bonnet* operiert. Durch einen Querschnitt zwischen dem Zungenbein und dem oberen Rande des Schilddrüsenknorpels wurde von ihnen der M. omohyoideus und

Digitized by Google

M. sternohyoideus freigelegt und medialwärts verzogen; darauf durch Haken das Zungenbein und der Schilddrüsenknorpel auseinander gezogen, wodurch sich die M. thyreohyoidea anspannt, auf der die Gefäße und der Nerv verlaufen.

In der Mitteilung von *Steinmann* ist die operative Methodik der Resektion nach *Levin* angeführt, deren sich letzterer im Jahre 1921 bei 24 Kranken mit Kehlkopftuberkulose bediente. Schnitt zwischen Zungenbein und der Lamina thyreoidea, einen Querfinger weit von der Incisura thyreoidea, bis zum medialen Rande des M. sterno-cleido-mastoideus. Nach Durchtrennung der Halsfascie werden die Mm. omohyoideus und sternohyoideus in medialer, der M. sterno-cleido-mastoideus in lateraler Richtung verzogen, wodurch die A. thyreoidea sup. und die sich von ihr abzweigende und parallel dem Zungenbein verlaufende A. laryngea sup. freigelegt wird. Medial von dem Cornu sup. des Schilddrüsenknorpels verläuft die Arterie mit der Vene zusammen; oberhalb der Arterie liegt der Nerv, der hier freigelegt und 1—1,5 cm weit reseziert wird.

Bjalo und *Žukov* bedienten sich ebenfalls eines querverlaufenden Hautschnittes. *Žukov* verwirft die horizontalverlaufende Schnittführung der vorhergenannten Autoren aus dem Grunde, daß hierbei häufig die Muskeln durchschnitten werden, die Verletzung der Gewebe also eine größere ist und auf diese Weise hauptsächlich der Pes anserinus des Nervenastes freigelegt wird, so daß leicht einer seiner Verzweigungen dem Messer des Chirurgen entgeht und der Eingriff auf diese Weise nicht den angestrebten Erfolg haben kann. Das Operationsfeld ist außerdem bei Längsschnitten nicht weit genug. Auch verläuft die A. laryngea sup., nicht, wie oben beschrieben, parallel dem Nerv, sondern nähert sich ihm und trifft mit ihm beim Durchtritt durch die M. thyreohyoidea zusammen.

Ausgehend von diesen Gesichtspunkten, schlug *Žukov* im Jahre 1923 eine kombinierte Methode vor. In einigem Abstande von der Mittellinie wird vom Zungenbein und der Lamina thyreohyoidea ein querverlaufender Schnitt bis zum vorderen Rande des M. sterno-cleido-mastoideus angelegt. Durchtrennung von Haut- und Unterhautgewebe mit dem Platysma. Der M. sterno-cleido-mastoideus wird nach außen hin abgezogen; wodurch die A. carotis ext. und die sich von ihr abzweigende A. thyreoidea sup. und die A. laryngea sup. freigelegt werden. Die A. carotis ext. wird mit ihren Verzweigungen in lateraler, die auf der M. thyreohyoidea liegenden Muskeln in medialer Richtung verzogen. Auf diese Weise wird in einem gewissen Abstande von der M. thyreohyoidea der Nervenast freigelegt, und ein 1—2 cm langes Stück desselben reseziert.

Fritz Bock (1925) wies darauf hin, daß das Aufsuchen des Nervs, ausgehend von dem Verlauf der Arterie ein unsicherer Weg sei, während

Digitized by Google

das Auffinden desselben unmittelbar auf der M. thyreohyoidea mit Sicherheit zum Ziele führt. Auf Grund veröffentlichter Mitteilungen und eigener Untersuchungen an 20 frischen und 60 fixierten Kehlkopfpräparaten beobachtete er im Gegensatz zu dem Verlauf des Nervs eine große Unbeständigkeit im Verlauf und in der Abzweigungsstelle der A. laryngea sup. Der Nerv zerfällt in eine Reihe von Ästen, die sich an ihrer Durchtrittsstelle durch die M. thyreohyoidea leicht auffinden lassen.

In Anbetracht dieser Umstände führt *Bock* einen vertikalen Schnitt längs dem vorderen Rande des M. sterno-cleido-mastoideus, in einem spitzen Winkel zu diesem, von Zungenbein bis zur Mitte des Schilddrüsenknorpels hin. Nach der Durchtrennung von Haut, Platysma und Halsfascie werden die Mm. omohyoideus und thyreohyoideus freipräpariert. Der laterale Rand des letzteren verläuft über den deutlich durchfühlbaren Tub. thyreoideum hin. 2 cm oberhalb desselben, am lateralen Rande des M. thyreohyoideus läßt sich der Nerv, der in der Regel in der Mitte zwischen dem Tub. thyreoideum und dem Zungenbein auf der M. thyreohyoidea liegt und hier zahlreiche, nahzusammenliegende Verzweigungen bildet, die durch die Membran in den Kehlkopf eintreten, leicht auffinden.

Die angeführten operativen Methoden zur Freilegung des N. laryngeus sup. an seiner Eintrittsstelle in den Kehlkopf lassen sich der Schnittführung nach in 2 Gruppen teilen. Zu der ersten gehören die Querschnitte, zu der zweiten die vertikal verlaufenden Schnitte, während die Methode von *Avellis-Blumenthal* mit ihrem vertikalen Hautschnitt und Querdurchtrennung der Muskeln eine Verschmelzung beider Prinzipien darstellt. Am zweckmäßigsten ist wohl die Methode von *Žukov*, die bei möglichster Schonung der Gewebe ein weites Operationsfeld bietet, und bei welcher der Nerv in einiger Entfernung von der Membran reseziert wird.

Als Richtlinie bei der Auffindung des Nervenastes dient in allen Fällen die, unserer Meinung nach durchaus unbeständig verlaufende A. laryngea sup., oder aber die Freilegung der M. thyreohyoidea.

Was die Arterie anbetrifft, so ist es ja allgemein bekannt, daß die Arterien überhaupt große Schwankungen in bezug auf ihre Lokalisation, ihre Abzweigungsstelle, ihren Verlauf und ihre Struktur aufweisen. Dasselbe gilt auch, meinen Untersuchungsergebnissen nach, für die A. laryngea sup.; von nicht unwesentlicher Bedeutung ist auch die Form des Halses (langer oder kurzer Hals).

Auf die Unbeständigkeit im Verlauf der Arterie weist auch *Fritz Bock* in seiner Arbeit hin und empfiehlt, sie nicht als Richtlinie bei Ausführung der Resektion zu benutzen; der gleiche Hinweis findet sich auch bei *Žukov*.

Digitized by Google

Ohne weiter auf die in der Literatur angeführten Varianten der A. laryngea sup. einzugehen, will ich hier nur die von mir an 50 Leichen, d. h. an 100 Präparaten, zur Klärung der Frage über die Blutversorgung der Schilddrüse angestellten Untersuchungen anführen. An meinem Material konnte ich folgende Varianten feststellen: die A. laryngea sup. zweigte sich rechts 35mal, links 32mal von der A. thyreoidea sup. ab; sie bildete mit der A. thyreoidea sup. rechts 7mal, links 3mal, mit der A. lingualis rechts 0mal, links 1mal einen gemeinsamen Stamm; sie zweigte sich von der A. carotis ext. rechts 4mal, links 10mal, von der A. carotis comm. rechts 1mal, links keinmal ab; sie fehlte 3mal rechts, 4mal links ganz und fand sich endlich 1mal als Doppelstamm, der von der A. thyreoidea sup. sich abzweigte.

Die Arterie verläuft parallel dem Nerv, in einem Winkel zu demselben, oder kreuzt ihn. Rechnet man zudem mit den verschiedenen vorkommenden Varianten dieses Gefäßes überhaupt und auf beiden Seiten bei demselben Subjekt, so ist es klar, daß die A. laryngea sup. keinesfalls als Richtlinie bei der Aufsuchung des Nervenastes dienen kann.

Die Resektionsstelle spielt ebenfalls eine nicht unwesentliche Rolle. Die obengenannten Autoren suchten den Nervenast auf der M. thyreohyoidea selbst, oder in einem gewissen Abstande von derselben aufzufinden. *Žukov* weist darauf hin, daß es günstiger sei, die Resektion in einem gewissen Abstande von der Membran, noch vor der Bildung des Pes anserinus auszuführen, da auf diese Weise sich die Möglichkeit verringert, daß auch nur ein Seitenast undurchtrennt bleibt, was den Erfolg der Operation in Frage stellen oder jedenfalls herabsetzen kann.

Dieser Hinweis des Autors ist von um so größerer Wichtigkeit, als er unserer Meinung nach dadurch bis zu einem gewissen Grade die Mißerfolge, die einige Chirurgen bei der Durchtrennung des Nervenastes bei Dysphagien erhielten, erklärt.

Bei meinen an 50 Leichen, d. h. 100 Präparaten, zur Erforschung der Struktur des Vagus angestellten Untersuchungen berücksichtigte ich ebenfalls die Besonderheiten im Bau und im Verlauf des N. laryngeus sup., seines lateralen wie auch seines medialen Zweiges. Bei letzterem ließen sich 2 Varianten beobachten: der 80mal angetroffene, viel verzweigte extralaryngeale Typ, der aus einem verhältnismäßig kurzen Stamm besteht, der früh in verschiedenem Abstande von der Membran in eine Anzahl von Ästen (3—7) zerfällt, und der konzentrierte intralaryngeale Typ, der 20mal angetroffen wurde; und bei dem der Nervenast die Membran durch einen oder 2 Abzweigungen durchbohrt, um erst im Kehlkopf selbst in eine Reihe kleiner Äste zu zerfallen. Der mediale Ast kann in den Kehlkopf entweder näher zur Mittellinie, am Zungenbein oder der Lamina thyreohyoidea; oder mehr nach hinten zu in den Kehlkopf eintreten, was ebenfalls auf die Unbeständigkeit im Verlauf

Digitized by Google

dieses Nervenastes hinweist. Außerdem lassen sich an verschiedenen Stellen Anastomosen zwischen dem N. laryngeus sup. und dem Ganglion sup. n. sympathici und den von ihm abzweigenden Nervenästen, dem Ganglion nodosum n. vagi und dessen Stamm und endlich mit dem lateralen Aste, der nach unseren Beobachtungen vom Stamm des N. laryngeus sup., in verschiedenem Abstande von dessen Ausgangs-

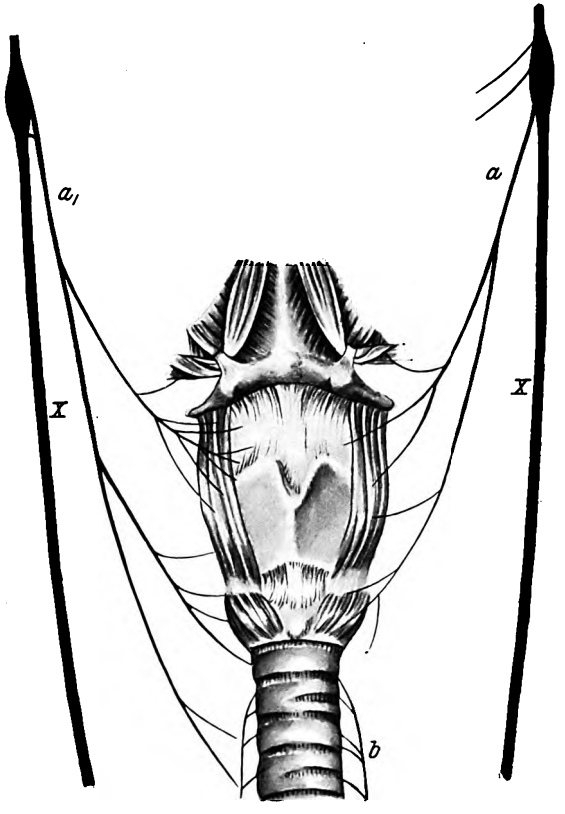

Abb. 1. (Schematisch.) X. N. Vagus. a = der konzentrierte Typ, a_1 = der verzweigte Typ N. lar. sup., b = N. recurrens.

punkt, abgeht und zur Innervation sowie der Muskulatur als auch der Schleimhaut des Kehlkopfes und der Luftröhre beiträgt, so daß er zu den gemischten Nerven gehört (s. schemat. Abb. 1).

Die erwähnten Eigentümlichkeiten im Verlauf und der Struktur des N. laryngeus sup. weisen sowohl rechts wie links zahlreiche Varianten auf; so trafen wir in einem Falle auf einen Doppelstamm.

Aus dieser kurzen Schilderung der Anatomie und Topographie des N. laryngeus sup. und der A. laryngea sup. läßt sich ersehen, daß die Lage

Digitized by Google

und die Wechselbeziehungen derselben nicht als Richtungspunkt zur Auffindung des Nervenastes dienen können, wie einige der obengenannten Autoren es empfehlen. Außerdem erlaubt die Unbeständigkeit in der Struktur des Nervenastes, unseren Beobachtungen nach, es nicht, mit Sicherheit damit zu rechnen, daß man bei der Resektion in der Nähe oder auf der M. thyreohyoidea auch wirklich *alle seine Nebenäste durchtrennt*, was das Resultat des Eingriffes in Frage stellen kann.

Ausgehend von den dargelegten Gesichtspunkten erlaube ich mir eine neue Methode für den operativen Zugang zur Resektion des N. laryngeus sup. vorzuschlagen, bei welcher der Nervenast unmittelbar an seiner Abzweigungsstelle vom Ganglion nodosum n. vagi reseziert wird, d. h. noch vor seiner Verzweigungsstelle, so daß man gewiß sein kann, *den ganzen Nervenstamm reseziert zu haben.*

Die von mir vorgeschlagene Operationsmethode wurde an Leichen ausgearbeitet und verläuft folgendermaßen: der Kranke liegt auf dem Rücken mit den Schultern auf einem Kissen, der Kopf liegt zurück und ist nach der der Operation entgegengesetzten Seite gewandt. (Das Kissen kann auch weggelassen werden.) Der Hautschnitt verläuft längs dem vorderen Rande des M. sterno-cleido-mastoideus vom Unterkieferwinkel nach unten, etwa 5—6 cm lang. Durchtrennung von Haut, Unterhautgewebe, Platysma; Unterbindung und Durchtrennung der V. jugularis ext. (letztere nicht unbedingt nötig), worauf das vordere Blatt der Muskelscheide des M. sterno-cleido-mastoideus freigelegt und durchtrennt, und der Muskel lateral vom hinteren Blatt der Muskelscheide stumpf abgelöst wird, welche der ganzen Länge des Hautschnittes entsprechend eröffnet wird. Darauf wird der M. sterno-cleido-mastoideus nach außen hin abgezogen, die Art. sterno-cleido unterbunden, und das Gefäßbündel vorsichtig freigelegt und durch stumpfe Haken zur Mittellinie hin abgezogen, um die hintere Fläche des Gefäßbündels freizulegen. Bei diesem Manöver bedeckt die lateralverlaufende V. jugularis int. scheinbar die A. carotis ext. und die A. carotis int. kommt zum Vorschein. Die Gefäßscheide wird vorsichtig längs der Sonde nach oben und nach unten zu eröffnet und der Stamm des N. vagus freigelegt. Dabei muß im Auge behalten werden, daß der Vagus manchmal vor den Gefäßen liegt, wo er ohne weiteres aufgefunden werden kann. Nach Freilegung des Nervenstammes wird er in der oberen Wundhälfte etwas in lateraler Richtung, die A. carotis int. in medialer Richtung abgezogen. Im Bereich des hierbei entstehenden Dreieckes, dessen Spitze durch das Ganglion nodosum und die A. carotis int. und dessen Seiten durch dieselben Gebilde in gespreizter Lage gebildet werden, wird der Stamm des N. laryngeus sup., der in schräger Richtung die vordere Fläche des Ganglion sup. n. sympathici überquert, oder längs dem Nervenstamm etwas unterhalb des Ganglions von oben nach unten in der Richtung zum

Digitized by Google

Kehlkopf hin *unter der A. carotis int.* verläuft, aufgesucht. Ist der Nervenast auf diese Weise freigelegt, wird ein 1—2 cm langes Stück desselben reseziert (s. Abb. 2).

Bei der Aufsuchung des N. laryngeus sup. braucht das Ganglion nodosum und das Ganglion sup. n. sympathici nicht unbedingt freigelegt zu werden. Man muß hierbei die Dicke des Nervenstammes in Betracht ziehen, der bald dicker, bald dünner sein kann, wie auch den Winkel und

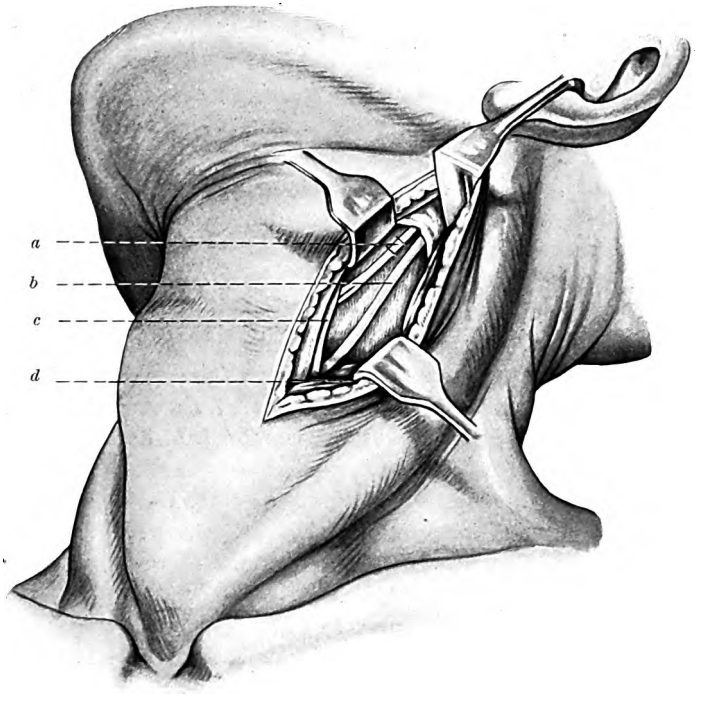

Abb. 2. *a* = die Resektionsstelle N. lar. sup., *b* = N. vagus, *c* = A. carotis int., *d* = M. sterno-cleido.

die Höhe seiner Abzweigungsstelle vom Ganglion nodosum in einem Falle, oder vom Stamm des Vagus etwas unterhalb des Ganglion im anderen Falle. Bildet die Abzweigung mit dem N. laryngeus sup. einen stumpfen Winkel, wie es bei einem langen Halse der Fall ist, so verläuft der Nerv in schräger Richtung nach unten, was seine Auffindung erleichtert; nähert sich der Winkel einem rechten (bei kurzem Halse) so verläuft der Nerv im oberen Wundwinkel in querer Richtung, so daß in diesem Falle ein stumpfer Haken den oberen Wundwinkel abziehen muß, wodurch das Operationsfeld breiter und die Auffindung des Nervenastes erleichtert wird. Bei abgemagerten Tuberkulosekranken läßt sich

Digitized by Google

die erste Variante erwarten. Manchmal ist es zweckmäßig die A. carotis int. anzuheben, damit der Nerv sich leichter freilegen läßt. Außerdem muß man im Auge behalten, daß der Nervenast auf der Fascie (Fascia endocervicalis) liegt und bei vorsichtigem Abziehen der A. carotis int. deutlich hervortritt, oder aber mit den Ausläufern der Fascie verflochten erscheint, so daß er nicht sofort hervortritt; doch genügt es mit der Sonde von oben her in schräger Richtung die Fasern zu durchtrennen, um den Nervenstamm sofort freizulegen. In einigen Fällen kann der N. laryngeus sup. mit dem Ramus descendens n. hypoglossi, der vor der Arterie liegt und nur selten ins Gesichtsfeld tritt, verwechselt werden; rechnet man jedoch damit, daß letzterer in vertikaler Richtung längs der Vorderfläche der A. carotis verläuft, so läßt sich eine Verwechselung leicht vermeiden.

Der Umstand, daß wir bei der Durchtrennung des N. laryngeus sup. gleichzeitig auch den Ramus ext. n. laryngei sup. durchschneiden, hat weiter keine praktische Bedeutung.

Die hier vorgeschlagene Methode der Resektion des N. laryngeus sup. ist nach Möglichkeit schonend für die Gewebe und führt auf kürzestem Wege zum Nervenstamm; die Durchtrennung des Nervenastes geschieht vor seiner Verzweigung, so daß die Operation eine radikale ist.

Nach dieser Methodik sind von Priv. Doz. *D. Rutenburg* in der Klinik für Nasen-Rachen-Ohrenerkrankungen von Prof. *L. Levin* in Leningrad 2 Kranke mit Kehlkopftuberkulose operiert worden. Die Beobachtungsdauer betrug 16 Tage, mit gutem Heilungsresultat. Der operative Zugang wies keine weiteren technischen Schwierigkeiten auf.

Literatur.

[1] *Avellis*, zit. nach *Blumenthal*. — [2] *Blumenthal*, Berlin. klin. Wschr. **1911**. — [3] *Bjalo*, Ž. tuberkulosa **1921**. — [4] *Bock, Fritz*, Z. Hals- usw. Heilk. **11** (1925). — [5] *Belosor, I.*, Über die Typen der Blutversorgung und Innervation der Schilddrüsen. Vestn. Chir. (russ.) **1927**, H. 31. — Die Anatomie und Chirurgie des Halsabschnittes des N. vagus. Vestn. Chir. (russ.) **1929**, H. 50. — [6] *Celles*, zit. nach *Wachmann*. — [7] *Challier* et *Bonnet*, zit. nach *Wachmann*. — [8] *Steinmann*, Russk. Otol. **1924**, Nr 2.— [9] *Wachmann*, Arch. f. Laryng. **30** (1916). — [10] *Žukov*, Vestn. Chir. **1923**, H. 4, 5, 6.

Digitized by Google

(Aus der Klinik und Poliklinik für Ohren-, Nasen- und Halskranke der Universität Leipzig. — Direktor: Prof. Dr. *W. Lange.*)

Eine einfache Methode zur Herstellung stereoskopischer Röntgenbilder.

Von

Bernhard Langenbeck,

Assistent der Klinik.

Mit 8 Textabbildungen.

(*Eingegangen am 8. Juli 1930.*)

Der diagnostische Wert stereoskopischer Röntgenaufnahmen wird heute noch ziemlich verschieden beurteilt. Auch bei den Röntgenologen herrscht hierüber zur Zeit noch keine Einigkeit. *Mayer*[1] z. B. lehnt im Hinblick auf den notwendigen Mehraufwand von Filmmaterial die Stereoskopie im Allgemeinen ab und will sie auf wenige Sonderfälle beschränkt wissen. *Teschendorf*[2] hat sich erst kürzlich wieder sehr für die Stereoskopie bei Röntgenaufnahmen des Schädels eingesetzt. Es ist *Teschendorf* zweifellos zuzustimmen, daß die Röntgenographie des Schädels gerade in dieser Hinsicht eine Sonderstellung einnimmt. Bei dem komplizierten anatomischen Bau der uns interessierenden Schädelteile, also der Nasennebenhöhlen und des Schläfenbeines wird die röntgenologische Untersuchung im stereoskopischen Bild oft zum dringenden Bedürfnis. Wir glauben aber, daß *Teschendorf* zu weit geht, wenn er besondere Aufnahmerichtungen fordert, weil der stereoskopische Effekt dann besonders deutlich wird, wenn viele Linien einander überschneiden. Es ist ja leider der Natur der Sache nach unmöglich alle Teile des Schädels, auf die es uns im gegebenen Fall ankommen kann, frei von unerwünschten Überlagerungen auf dem Film zur Darstellung zu bringen, und es ist gerade der große Vorteil der Stereoskopie, daß sie uns plastisch erkennen läßt, wo die einzelnen Schatten im Raum ihren Ursprung haben, Wir haben aber darum doch kein Interesse daran, auf bewährte Aufnahmerichtungen zu verzichten, in denen, wenigstens soweit dies nach Sachlage möglich ist, die Teile des Schädels, auf die es uns gerade ankommt, frei von Überlagerungen zur Darstellung kommen. Zur Stereoskopie greifen wir deshalb, weil sich gerade dies eben doch nicht in der gewünschten Vollkommenheit erreichen läßt. Wir erwarten von der Stereoskopie eine Verfeinerung unserer Röntgendiagnostik. Eine gänzliche Umstellung würde diese Absicht eher stören als fördern.

Digitized by Google

Weiter scheinen uns *Teschendorfs* Forderungen hinsichtlich Maß- und Winkeltreue der stereoskopischen Abbildung zu weit zu gehen. Das ganze Aufnahmeverfahren wird dadurch unnötig kompliziert, viele bewährte Aufnahmerichtungen sind dann nur sehr schwer anwendbar, da die Lagerung des Schädels zu schwierig wird. Abgesehen vielleicht von der Fremkörperlokalisation haben wir klinisch nur Interesse an einer „qualitativ"richtigen Stereoskopie. Das will sagen, daß von einem bestimmten Interessenpunkt aus gesehen davorliegende Knochenkonturen im stereoskopischen Bild davor, dahinter liegende Konturen auch dahinter erscheinen müssen. Der stereoskopische Effekt soll uns lediglich ermöglichen, den Gegenstand unseres jeweiligen Interesses aus den hinein oder darüber projizierten Linien möglichst rein herauszuschälen und seine anatomischen Beziehungen zu dahinter- oder davorgelegenen Gebilden zu erkennen. Ob das räumliche Bild dabei irgendwelche Verzerrungen erleidet, bleibt für diesen Zweck zunächst ohne Belang.

Es ist einleuchtend, daß bei solcher Beschränkung unserer Ansprüche auf das Wesentliche schon mit sehr einfachen Verfahren befriedigende Ergebnisse erzielt werden können.

Bekanntlich sind von größeren Firmen Apparaturen entwickelt worden, die es ermöglichen, die beiden für die Stereoskopie notwendigen Röntgenaufnahmen kurz hintereinander in einem Bruchteil einer Sekunde zu machen, so daß der Fehler durch mögliche Bewegungen des Patienten zwischen den beiden Aufnahmen verschwindend gering wird. Des hohen Anschaffungspreises wegen kommen solche Apparaturen für uns, die wie doch die Stereoskopie nur in besonderen, weiter unten aus der Erfahrung herzuleitenden Fällen nötig haben, natürlich nicht infrage, insbesondere deshalb, weil durch den Mehrpreis eine Präzision der Arbeitsweise erkauft wird, für die wir nach den obigen Darlegungen gar kein Interesse haben. Aus diesem Grund hat man sich ja auch meist mit einfacheren Verfahren begnügt, bei denen nach der ersten Aufnahme der Röhrenfocus um den Augenabstand verschoben wurde, und die Kassette ausgewechselt wurde. Wir meinen hier das bekannte *Brüningss*che Verfahren, sodann das Verfahren, welches *Teschendorf* (a. a. O.) beschreibt. Es muß hier auf einen Punkt aufmerksam gemacht werden, der die Verwendung der Buckyblende betrifft. Sie soll bekanntlich eine Ausblendung aller Strahlen bewirken, die von seitlich ihrer Symmetrieachse gelegenen Punkten stammen, und somit die beispielsweise von den Schädelknochen ausgehende diffuse Sekundärstrahlung weitgehend von der Platte fernhalten. Bei Aufnahmen mit der Buckyblende soll der Focus also in der Symmetrieachse der Blende zentriert bleiben, folglich scheint die Herstellung stereoskopischer Aufnahmen mit seitlicher Verschiebung des Röhrenfokus nicht ohne Weiteres möglich. Wer sich jedoch an Röntgenaufnahmen mit Buckyblende

Digitized by Google

gewöhnt hat, wird namentlich wenn es sich um die Aufnahme plattenferner und besonders durch davorliegende Knochenteile vielfach überlagerter Objekte handelt, also bei Verhältnissen, wie sie bei Aufnahmen der Nasennebenhöhlen und der Felsenbeine nach Stenvers z. B. immer vorliegen, auf die Buckyblende ungern verzichten. *Hahn*[3] stellte rein empirisch fest, daß auch dann Aufnahmen möglich sind, wenn der Röhrenfokus bis zu einem gewissen Grade seitlich von der Symmetrieachse der Buckyblende verschoben wird. Trotz der Angaben *Hahns* hatten wir Bedenken, dies Verfahren für unsere Zwecke anzuwenden, da es ja direkt dem Grundprinzip der Buckyblende zu widersprechen scheint. Wir haben daher Aufnahmen von der stillstehenden Bukkyblende gemacht, einmal mit richtig zentriertem Fokus, sodann mit um 3,2 cm seitlich verlagertem Fokus. Die Aufnahme ist in Abb. 1 reproduziert und zeigt sehr schön, wie die Verhältnisse liegen. Der obere Teil der Aufnahme zeigt das Bild des Blendenrasters bei richtig zentriertem Fokus, die untere Hälfte bei seitlich verschobenem Fokus. Während im 1. Fall offensichtlich wie es sein soll, die Rasterplatten der Blende in Richtung der hohen Kante durchsetzt werden, geben sie im 2. Fall mehr oder minder breite Schatten. Es ist ersichtlich, daß zwar in der uns interessierenden Breite von ungefähr 14 cm überall noch Strahlen ungehindert zwischen den schräg getroffenen Rasterplatten hindurchtreten können, aber, und das ist das Wichtige, es zeigt sich daß nach der linken Seite zu die Bänder ungehindert durchtretender Strahlung bedeutend schmaler sind, als auf der rechten Seite. Bei einer Aufnahme mit ablaufender Rollblende wird natürlich die linke Plattenseite weniger direkte Strahlung bekommen als die rechte, sofern man den Fokus in der geschilderten Weise seitlich aus der Achse der Buckyblende verschiebt. Mithin wird also in der einen Hälfte des Bildfeldes die abbildende Strahlung gegenüber der immerhin doch zu einem gewissen Prozentsatz durchtretenden diffusen Sekundärstrahlung abgeschwächt. Es ist einleuchtend, daß durch diesen Umstand bei Sagittalaufnahmen zum mindesten in zweifelhaften Fällen Verschleierungen der Nasennebenhöhlen einer Seite vorgetäuscht werden können. Wir wollen mit diesen Ausführungen natürlich nicht bestreiten, daß das *Hahn*sche Verfahren für die Zwecke der chirurgischen Röntgendiagnostik durchaus brauchbar sein kann. Für unseren speziellen Zweck,



Abb. 1. Röntgenaufnahme vom stillstehenden Raster der Buckyblende (1/2 natürl. Größe). Oben mit richtig zentriertem Fokus, unten mit um 3,2 cm seitlich verlagertem Fokus.

Digitized by Google

wo es auf einen genauen Vergleich der beiden Plattenhälften ankommt, müssen wir jedoch die Forderung aufrechterhalten, daß bei der Röntgenaufnahme für beide Plattenhälften genau die gleichen Bedingungen vorherrschen. Dies ist aber bei dem *Hahn*schen Verfahren nicht der Fall. Es ist uns freilich bekannt, daß die Primärstrahlung größere Durchdringungskraft besitzt als die weichere Sekundärstrahlung, und daß sich dadurch das Problem noch wieder in einer für das *Hahn*sche Verfahren günstigen Richtung verschiebt. Es ist hier nicht der Ort, die Konsequenzen dieses Umstandes, deren praktische Auswirkung sich auch quantitativ nicht übersehen läßt, weiter zu verfolgen. Ehe wir das *Hahn*sche Verfahren für unsere Zwecke als unbedenklich anerkennen können, müßte jedenfalls erst an einem größeren Vergleichsmaterial festgestellt werden, ob das Verfahren evtl. unter Verwendung einer etwas größeren als der üblichen Röhrenhärte bei der Nebenhöhlendiagnostik einwandfreie Resultate ergibt.

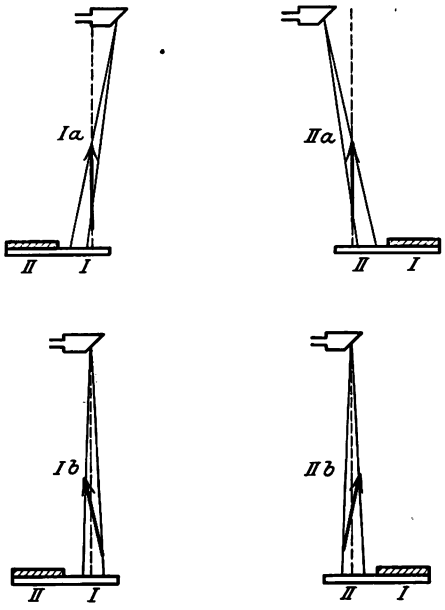

Abb. 2. Schematische Darstellung der Fokus- und Objekt- (Pfeil)-Einstellung. *Ia* und *IIa* bei dem Fokusverschiebungsverfahren. *Ib* und *IIb* zeigt die entsprechenden beiden Einstellungen bei dem Objektdrehungsverfahren. Die jeweils nichtbenutzte Filmhälfte ist mit einer Bleiplatte bedeckt.

Diese Frage zu klären, war nicht unsere Absicht. Wir haben vielmehr die geschilderten Schwierigkeiten auf folgende Weise umgangen. Es kommt praktisch ungefähr auf dasselbe hinaus, ob man 2 Aufnahmen macht und dazwischen den Röhrenfokus um Augenabstand seitlich verschiebt, oder ob man 2 Aufnahmen mit derselben Röhrenstellung macht, dazwischen aber das Aufnahmeobjekt*, also beispielsweise den Schädel um einen entsprechenden Winkel dreht. In den schematischen Skizzen auf Abb. 2 kommt das Wesen dieser Aufnahmemethodik sehr deutlich zum Ausdruck. In den beiden Skizzen der oberen Reihe sind die beiden Einstellungen wie sie bei der „Röhrenverschiebungsmethode" üblich ist, schematisch angedeutet. Das Aufnahmeobjekt mit seiner Tiefenausdehnung ist durch einen Pfeil an-

* Herr Prof. *Kleinknecht* vom hiesigen Physiologischen Institut machte mich nachträglich darauf aufmerksam, daß ein ähnliches Verfahren zur Herstellung stereoskopischer Mikrophotogramme bekannnt ist.

Digitized by Google

gedeutet. Die bei der jeweiligen Aufnahme nicht benutzten Filmteile sind mit einer Bleiplatte abgedeckt. In den beiden Skizzen der unteren Reihe sind die entsprechenden Einstellungen bei dem „Objektdrehungsverfahren" schematisch dargestellt, die praktische Identität der beiden Verfahren ergibt sich aus den Skizzen wohl ohne weitere Erläuterungen.

Bei dem Objektdrehungsverfahren ist die Anwendung der Buckyblende unbedenklich, da an der Einstellung des Röhrenfokus ja nichts verändert wird, er vielmehr bei beiden Aufnahmen richtig zentriert bleibt.

Bei der praktischen Ausführung dieses Verfahrens haben wir die üblichen Einstellungen der Röhre verwendet und den Drehungswinkel des Schädels zunächst nach Augenmaß ungefähr so eingestellt, daß er einer Verschiebung des Röhrenfokus um den Augenabstand entsprach. Wenn man einige Sorgfalt darauf verwandte, daß Schleuderbewegungen des Kopfes vermieden wurden, (man erreicht dies leicht, wenn man den liegenden Kopf des Patienten zur Umlagerung zwischen beide Hände nimmt und dem Patienten aufgibt, Eigenbewegungen zu unterlassen). Wir haben mit dieser primitiven Methode sehr schöne stereoskopische Bilder erzielt, die allen oben gestellten Anforderungen entsprachen. Später, als wir die Stereoskopie häufiger anwandten, haben wir uns die Sache dadurch erleichtert, daß wir den Schädel in einem entsprechenden Kopfhalter lagerten, der eine genaue achsiale Drehung ermöglicht. Die Verwendung eines Kopfhalters bietet auch weiterhin noch verschiedene Vorteile. Besonders wenn es sich um Aufnahmen handelt, bei denen der Schädel aus einer symmetrischen Lage um einen bestimmten größeren Winkelbetrag achsial gedreht werden muß, dessen Abschätzung nach Augenmaß Schwierigkeiten bereitet, ist die Verwendung eines solchen Kopfhalters sehr bequem, da sie uns überdies der Aufgabe enthebt, den Schädel in der gedrehten Lage durch improvisierte Hilfsmittel zu stützen, was meist doch nur unvollkommen gelingt. Es sind dies Schwierigkeiten, mit denen man besonders bei der Felsenbeinaufnahme nach *Stenvers* und auch bei der *Rhese*schen Schrägaufnahme zu kämpfen hat. Doch auch bei den anderen Aufnahmerichtungen, beispielsweise bei der Sagittalaufnahme des Schädels ist die Lagerung bei Verwendung eines Kopfhalters bedeutend sicherer und exakter.

Wir haben diesen durch die Verwendung eines Kopfhalters bedingten Vorteil noch in einer anderen Richtung ausgenutzt. Bei der Anwendung der Stereoskopie hat man immer gewisse Hemmungen zu überwinden, weil die Notwendigkeit der doppelten Aufnahme auch den doppelten Verbrauch an Filmmaterial mit sich bringt. So äußerlich dieser Umstand auch ist, so ist doch ohne weiteres klar, daß diese rein wirtschaftlichen Gesichtspunkte die Prüfung des klinischen Wertes der Stereoskopie an einem größeren Material ungemein hemmt, ein Gesichtspunkt, den

Digitized by Google

ja auch *Mayer* (a. a. O.) gegen den Wert der Stereoskopie geltend macht. Durch sehr genaue Einstellung ist es nun möglich, z. B. eine Aufnahme der Nasennebenhöhlen in sagittaler Richtung auf der Hälfte des sonst üblichen Normalformates 18 mal 24 cm unterzubringen, sodaß jetzt für die beiden stereoskopischen Aufnahmen doch nur der gleiche Filmver-



Abb. 3. Kopfhalter in symmetrischer Ausgangsstellung.



Abb. 4. Ausgangsstellung für *Stenvers*-Aufnahme rechts. Kopfhalter um 20° aus der symmetrischen Stellung herausgedreht (Kinnhalter umgesteckt).

brauch nötig wird, wie früher für einfache Aufnahmen. Diese minutiöse Einstelltechnik ist ohne Zeitverlust nur möglich, wenn man den Schädel mittels Kopfhalters in eine ganau definierte, ein für allemal ausprobierte Lage bringen kann. Das Gleiche wie für die Sagittalaufnahmen gilt für die Schläfenbeinaufnahmen, die wir meist in der von *Schüller* angegebenen Aufnahmerichtung vornehmen. Hier bringen wir die 4 nötigen Aufnahmen (je 2 für jede Seite) auf einem Film 18 mal 24 cm unter. Für die Aufnahmen in der von *Stenvers* angegebenen Richtung ist uns die

Digitized by Google

entsprechende Ersparnis an Filmmaterial möglich. Der Zeitverlust durch die notwendige 2. Aufnahme ist ebenso wie bei anderen stereoskopischen Aufnahmen unbedeutend, da prinzipiell an der gesamten Einstellung nichts geändert wird.

Der von uns für unsere Zwecke entwickelte Kopfhalter* ist in Abb. 3 bis 5 auf der Buckyblende stehend dargestellt. Er besteht im Wesentlichen aus einem Metallrahmen, in welchem der Kopf mittels Kinnstütze, Tragebändern und Befestigungsbändern gelagert wird. Der Metallrahmen ist mittels zweier Achsen in einem Grundgestell drehbar gelagert. Das an der Kinnstütze befindliche Lager ist als Walzenlager ausgebildet, um dem Hals freien Durchtritt zu gewähren. Das andere Lager ist ein einfaches Zapfenlager, trägt eine Winkelskala und ist mit einer Arretierungsvorrichtung versehen. Die Kinnstütze ist mit dem Rahmen nicht fest verbunden, sondern wird einfach in die entsprechenden Hülsen am Rahmen eingesteckt und kann, falls sie nicht benötigt wird (z. B. bei seitlichen Schädelaufnahmen), durch einen einfachen Handgriff aus dem Kopfhalter entfernt werden.



Abb. 5. Stellung des Kopfhalters bei *Stenvers*-Aufnahme rechts. (Gegen die Stellung in Abb. 4 um 20° + 30° = 50° nach rechts geschwenkt.)

An Hand der Abb. 6, 7 und 8 soll die Verwendung des Kopfhalters bei verschiedenen typischen Aufnahmerichtungen veranschaulicht werden. Abb. 6 zeigt die Stellung zur Sagittalaufnahme zwecks Darstellung der Nasennebenhöhlen. Stellung des Kopfhalters wie in Abb. 3, Kinn des Patienten in der Kinnstütze, die Stirn wird in dem auch in Abb. 3 ausgespannten Trageband gelagert und dies Trageband soweit durch die Spannvorrichtung durchgezogen und somit verkürzt bis die durch Kinn- und Nasenspitze gelegte Ebene die gewünschte Richtung hat (hier parallel der Plattenebene). Sodann wird der Kopf durch Überspannen der Haltebänder über den Hinterkopf und über den Nacken wie auf Abb. 6 ersichtlich, festgelegt. Eventuell empfiehlt es sich durch Zwi-

* Der Kopfhalter wird von der Firma Heinrich Diel, Leipzig, in den Handel gebracht (D.R.G.M.).

Digitized by Google

schenlagern von Zellstoffpolstern zwischen Stirnband und Schädel oder an den Seiten des Schädels die Lagerung weiter zu verbessern, doch ist dies meist nicht erforderlich, und auch in Abb. 6 der Übersichtlichkeit halber unterlassen. In der Nullstellung des Kopfhalters muß nun der Schädel nach Augenmaß genau symmetrisch liegen. Der Röhrenfokus befindet sich wie üblich in 70 cm Abstand, senkrecht über dem Schädel in der Symmetrieachse der Buckyblende. Zur 1. Aufnahme wird nach Lockerung der Arretierungsvorrichtung um 3° nach links aus der Ruhelage herausgeschwenkt, und die eine Plattenhälfte an die entsprechende Stelle unter der Buckyblende gebracht, während die andere Plattenhälfte durch eine Bleiplatte verdeckt bleibt. Die 2. Aufnahme erfolgt nachdem nach der rechten Seite um 3° geschwenkt ist, also im Ganzen mit einem Winkelunterschied von 6° gegen die 1. Aufnahme. Die Kassette wird um ein entsprechendes Stück weitergeschoben und die Bleiplatte über die 1. Hälfte der Kassette gedeckt. Es muß bemerkt werden, daß wir die Aufnahmen in der Reihenfolge auf den Film bringen, daß beim stereoskopischen Betrachten (Einzelheiten hierüber weiter unten) der Eindruck entsteht, daß man von der Seite auf den Schädel sieht, die der Platte zugewandt war. Nach den Gesetzen der Stereoskopie wäre eigentlich der umgekehrte Betrachtungssinn richtig, also Betrachtung in Richtung des Zentralstrahles vom Röhrenfokus aus. Aber die Stereoskopie bleibt auch beim geschilderten Betrachtungssinn qualitativ richtig, und die anatomische Orientierung ist bedeutend leichter, wenn man z. B. das Nebenhöhlenbild von vorn her, den Warzenfortsatz von außen her plastisch sieht. Die hierfür nötige Reihenfolge der Aufnahmen kann man sich leicht ausprobieren. Überdies ist sie auch aus Abb. 2 ersichtlich, in der die entsprechende Filmhälfte und die zugehörige Lagerungsrichtung des Aufnahmeobjektes (Pfeil) die gleichen Nummern tragen. Man muß sich vorstellen, daß der Pfeil z. B. die Pfeilnacht vorstellt, und

Abb. 6. Lagerung des Schädels zur Saggitalaufnahme (Kinn, Nase).

Digitized by Google

man auf den Scheitel des liegenden Kopfes schaut. Wenn man sich die entsprechenden Kassettenhälften nummeriert und den Lagerungssinn durch Pfeile markiert, laufen auch bei schnellem Arbeiten kaum Fehler unter. Im Fall man die Reihenfolge der Aufnahmen verwechselt hat, müssen die beiden Filmhälften auseinandergeschnitten und ihre Lage zueinander vertauscht werden. Einfaches Umdrehen des Filmes nützt nichts! Der oben angegebene Drehungswinkel von + resp. —3°, also im ganzen 6° Unterschied zwischen den beiden Aufnahmen ist so berechnet, daß er bei 70 cm Fokusabstand ungefähr einer Fokusverschiebung um den Augenabstand analog ist. Derselbe Drehungswinkel hat sich aber auch bei anderen Fokusabständen als günstig erwiesen. Die beiden herausschraubbaren Anschläge bei + und —3° an der Winkelskala des Kopfhalters erleichtern die Einstellung dieser Winkel.

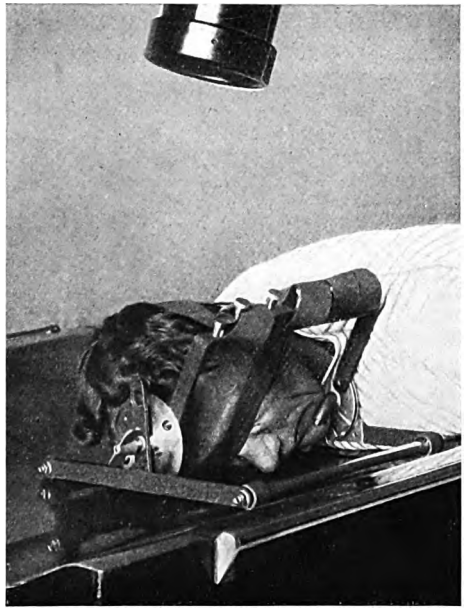

Abb. 7. Lagerung des Schädels zur *Stenvers*-Aufnahme rechts.

Abb. 7 veranschaulicht die Lagerung des Kopfes zur Schläfenbeinaufnahme nach *Stenvers*. Hierzu ist bekanntlich eine seitliche Schwenkung um 45—50° notwendig. Aus konstruktiven Gründen ist bei dem Kopfhalter aus der Ruhelage nur eine Schwenkung nach der Seite bis 30° möglich. Um trotzdem eine Schwenkung des Kopfes bis 50° vornehmen zu können, verfährt man wie folgt: Nach Herausnahme der Anschlagstifte steckt man die Kinnstütze in eine der seitlichen Hülsen und dreht nun den Bügel des Kopfhalters zunächst nach der anderen Seite, etwa um 20°, bis die Kinnstütze wieder wagerecht steht (Abb. 4). Dies ist nunmehr die Ausgangsstellung in welcher der Schädel symmetrisch gelagert werden muß. Es ist dann ohne weiteres eine Schwenkung nach der anderen Seite um 50° möglich, wie Abb. 5 zeigt. Es ist noch darauf hinzuweisen, daß bei der Schläfenbeinaufnahme nach *Stenvers* der Kopfhalter um ein bestimmtes Maß auf der Buckyblende seitwärts gerückt werden muß, damit die Gehörgangsmündung etwa über der Mittelinie der Blende zu liegen kommt. Der Kopf des Patienten wird

Digitized by Google

also zunächst in der Ausgangsstellung (Abb. 4) wenn es sich um Aufnahmen des rechten Schläfenbeines handelt, symmetrisch gelagert, wenn nötig unter Verwendung von Zellstoffpolstern. Dabei wird das Stirnband soweit gesenkt, daß die Frontalebene ungefähr parallel der Plattenebene liegt. Dann wird zur 1. Aufnahme nach Überspannen der Haltebänder der Schädel maximal zur Seite geschwenkt (ca. 50° aus der Ruhestellung (s. Abb. 7). Bei der 2. Aufnahme wird dann um 6° zurückgedreht. Der Röhrenfokus wird zunächst etwa senkrecht über dem Schädel (70 cm Abstand in der Symmetrieachse der Buckyblende) eingestellt. Von dieser Stellung aus wird er um etwa 17 cm nach den Füßen des Patienten zu verstellt und dem Tubus die Richtung auf die Gehörgangsmündung gegeben*.



Abb. 8. Lagerung zur *Schüller*schen Aufnahme.

Abb. 8 stellt die Lagerung zur Schläfenbeinaufnahme in der von *Schüller* angegebenen Aufnahmerichtung dar. Hierbei ist die Buckyblende nicht erforderlich, die Kinnstütze wird aus dem Kopfhalter herausgenommen. Die Kassette wird auf Schienen gelagert, die am Kopfhalter angebracht werden (von der Firma Hch. Diel mitgeliefert), oder auf einem provisorischen Holzgestell wie in Abb. 8 angegeben. Die Kassette ist dabei mit einer entsprechend zugeschnittenen Bleiplatte bedeckt, die die bei der jeweiligen Aufnahme nicht benutzten Dreiviertel des Filmes vor Strahlung schützt.

Es soll noch erwähnt werden, daß das Objektdrehungsverfahren eigentlich nur dann mit dem Fokusverschiebungsverfahren identisch ist, wenn die Objektdrehung um eine Achse erfolgt, auf welcher der Zentralstrahl senkrecht steht. Das ist nun streng genommen nicht mehr der Fall, wenn der Zentralstrahl nach den Füßen zu oder nach dem Scheitel des Patienten zu gegen die Plattenebene geneigt wird, wie es bei den *Stenvers*-Aufnahmen und den *Schüller*schen Aufnahmen notwendig ist.

* Es ist zu beachten, daß bei Aufnahmen des linken Felsenbeines bei der 1. Aufnahme nur um 44°, und erst bei der 2. Aufnahme um 50° geschwenkt werden muß, um eine richtige Stereoskopie im Sinne der obigen Prinzipien zu erhalten.

Digitized by Google

Anscheinend aber sind die hierdurch bedingten Fehler verschwindend klein, denn wir haben sie bei den vielen derartigen Aufnahmen, die wir im Verlauf eines Jahres nach dieser Methode gemacht haben, nie entdecken können. Wenn man theoretisch einsehen will, welcher Art dieser Fehler ist, muß man folgende Überlegung anstellen. Man kann die Objektdrehung, die um eine zum Zentralstrahl geneigte Achse erfolgt, nach den Gesetzen der Vektoranalyse zerlegen, in eine Drehungskomponente um eine Achse senkrecht zum Zentralstrahl und eine Drehungskomponente, deren Achse mit dem Zentralstrahl zusammenfällt. Mit anderen Worten es ergeben sich richtige stereoskopische Aufnahmen, bei denen jedoch das abgebildete Objekt bei der einen Aufnahme gegenüber der anderen Aufnahme in der Plattenebene eine kleine Verdrehung zeigt. Um genau richtige Verhältnisse zu erhalten, müßte man also die beiden Filmhälften auseinanderschneiden, und in der Ebene etwas gegeneinander drehen, Geht man der Sache quantitativ nach, so erkennt man leicht, daß bei den üblichen Röhrenneigungswinkeln der Fehler sehr klein bleibt, so daß er praktisch nicht ins Gewicht fällt. Jedenfalls aber, und das ist das einzig praktisch für uns Wichtige, bleibt die Stereoskopie qualitativ richtig.

Zur Kritik des stereoskopischen Aufnahmeverfahrens mit Objektdrehung muß noch angefügt werden, daß es zweifellos einen Vorteil bedeutet, daß durch den Entschluß, die Aufnahme stereoskopisch oder auch nicht stereoskopisch zu machen, in der notwendigen Röhreneinstelltechnik keine Änderungen erforderlich sind. Es können also für die Einstellung der Röhre bestimmte Normen ausgearbeitet werden, von denen bei einer stereoskopischen Aufnahme nicht abgegangen zu werden braucht, was immerhin als Erleichterung für unser Röntgenpersonal sehr ins Gewicht fällt, für das die richtige Röhreneinstellung eine der Hauptschwierigkeiten bildet. Sodann kommen die Vorteile der Verwendung des Kopfhalters bei der Normierung schwierig einzustellender Lagerungen des Schädels voll zur Geltung. Schwierigkeiten dadurch, daß sich der Patient der Drehung des Kopfbügels entgegenstemmt, haben wir eigentlich nie beobachtet, auch bei Kindern genügte stets die Aufforderung, den Kopf locker zu lassen. Eventuell empfiehlt es sich, bei Ausführung der Schwenkung sowohl den Kopf als auch den Kopfbügelrahmen anzufassen. Die Lagerung ist für den Patienten bequem. Durch Verwendung des Kopfhalters wird natürlich die Entfernung Objekt—Platte unter Umständen etwas vergrößert. Dieser Unterschied beträgt aber nur ca. 1 cm und ist praktisch bedeutunglos, da mit der daraus evtl. resultierenden Vergröberung der Konturzeichnung gleichzeitig eine entsprechende Vergrößerung der ganzen Abbildung verbunden ist. Die etwas größere Unschärfe ist in solchen Fällen also nur eine scheinbare und entsteht nur durch die Vergrößerung der ganzen Abbildung.

Digitized by Google

Zum Schluß des technischen Teiles seien noch einige Bemerkungen über das Betrachten stereoskopischer Bilder angefügt. Da wir nur Interesse an einer qualitativ richtigen Stereoskopie haben, haben wir die Anschaffung teurer Spiegelapparaturen, die den Zweck einer tautomorphen Abbildung verfolgen, nicht nötig. Die Verschmelzung der zwei Aufnahmen zum stereoskopischen Bild ist neuerdings durch das Stereobinokel nach *Stumpf* (hergestellt von den elektromed. Werkstätten München) sehr vereinfacht worden. Es scheint aber wenig bekannt zu sein, daß die stereoskopische Betrachtung auch mit Hilfe eines einfachen prismischen Brillenglases gleich gut gelingt. Es ist hierzu nur ein prismisches Brillenglas von 16° Brechungswinkel nötig, das in den älteren Brillenkästen meist vorhanden ist oder auch von jedem Optiker leicht besorgt werden kann. Man stellt dann den die beiden stereoskopischen Aufnahmen enthaltenden Normalfilm 18:24 wie üblich in dem Betrachtungskasten vor sich auf und betrachtet es aus etwa 70 cm Entfernung, so daß man es mit dem ausgestreckten Arm noch erreichen kann. Dann hält man das Prisma vor das eine Auge, so daß die dicke Seite nasalwärts zu liegen kommt. Man sieht dann drei Bilder, von denen das mittlere aus der gekreuzten Überdeckung zweier Bilder entsteht und stereoskopisch ist. Nötigenfalls muß man durch Verdrehen des Prismas, namentlich in seiner Ebene (um die Blickrichtung als Achse also) dafür sorgen, daß alle drei Bilder gleich hoch stehen. Eventuell muß man noch die Betrachtungsentfernung etwas variieren, bis man einen guten stereoskopischen Effekt erzielt, was bei etwas Übung leicht gelingt. Mit dem Prisma kann man übrigens auch den stereoskopischen Betrachtungssinn leicht umdrehen. Man muß dann nur die Bilder ungekreuzt zur Deckung bringen, indem man das Prisma so vors Auge hält, daß die dünne Seite nasalwärts zu liegen kommt. Die nötige Betrachtungsentfernung ist dann allerdings etwas größer als oben angegeben und beträgt etwa 1 m und mehr.

Wir haben während der Dauer reichlich eines Jahres fast sämtliche Röntgenuntersuchungen an dem gesamten Material unserer Klinik nach der beschriebenen Methode stereoskopisch durchgeführt, um ein Urteil über den klinischen Wert der Stereoskopie im Bereich unseres Fachgebietes zu erhalten. Wir wollen daher im Anschluß über unsere Erfahrungen und die Normen, die sich hinsichtlich der Anwendung der Stereoskopie bei uns entwickelten, kurz berichten.

Zur Untersuchung der Nasennebenhöhlen bevorzugen wir die Sagittalaufnahmen des Schädels (Kinn-Nase!), wie sie oben ausführlich geschildert wurden. Nötigenfalls ziehen wir zur Ergänzung noch die Keilbeinaufnahme nach *Knick* heran (wobei der Patient einen entsprechend zugeschnittenen Film in den Mund nimmt und der Zentralstrahl nahzu senkrecht am Scheitel eintritt). Die *Rhese*schen Schrägaufnahmen haben wir nur selten angewandt. Wir wollen sie deshalb hier aus dem Kreis

Digitized by Google

unserer Betrachtungen ausscheiden, obgleich gerade bei ihnen der Vorteil der stereoskopischen Darstellung sehr zur Geltung kommt, da die anatomische Orientierung in dieser Aufnahmerichtung recht schwierig ist. Gerade durch Anwendung der Stereoskopie bei der symmetrischen Sagittalaufnahme wird die Orientierung über den Zustand der Nebenhöhlen unter Umständen unter Zuhilfenahme der *Knick*schen Keilbeinaufnahme eine so vollständige, wie wir weiter unten näher ausführen werden, daß wir der *Rhese*schen Schrägaufnahme leicht entraten können.

Osteome, Geschoßsplitter und Fremdkörper kommen natürlich im stereoskopischen Bild ungleich deutlicher in ihren Beziehungen zu den Nebenhöhlen zur Darstellung als im einfachen Röntgenbild. Aus Gründen der Raumbeschränkung gehen wir auf diese wohl von selbst einleuchtenden Vorzüge der stereoskopischen Darstellungsweise nicht näher ein, obwohl wir über eine ganze Reihe schöner derartiger Beobachtungen verfügen. Wir wollen hier mehr darauf aufmerksam machen, was uns die Stereoskopie im Alltäglichen leistet.

Daß bei den Sagittalaufnahmen Ausdehnung, Größe und gegenseitige Beziehungen der einzelnen Höhlen zueinander und zur Orbita erst im stereoskopischen Bild richtig ausgewertet werden können, leuchtet ein. Besonders wenn es sich um abnorme Ausdehnung der Siebbeinzellen und der Stirnhöhlen handelt, ist man oft erstaunt, im stereoskopischen Bild eine Reihe räumlich nachbarschaftlicher Beziehungen zu entdecken, die man nach dem einfachen Bild nicht vermutet hätte. Auch die Gegend der Fissura orbitalis inferior und daneben des Foramen rotundum kommt meist sehr plastisch zur Darstellung. Die Fissur projiziert sich meist in den medialen oberen Teil der Kieferhöhle und die Grenze zur Orbita wird hier aber nicht selten von Teilen der hinteren Siebbeinzellen überdeckt. Solche lateralen Ausbuchtungen der hinteren Siebbeinzellen kommen oft auch bei Verschattung der Kieferhöhle noch klar zur Darstellung. Sie erscheinen dann im Negativ als klar gezeichnete dunkle Partie im medialen Teil einer sonst hellen Kieferhöhle, so daß bei nicht stereoskopischer Betrachtung der Eindruck entsteht, als sei die Kieferhöhle bloß in den Randpartien „verschattet"*. Im Gegensatz dazu findet man Fälle, wo auch das stereoskopische Bild zeigt, daß sich nur in den Randpartien der Kieferhöhle wulstige Verschattungen finden, während die medialen Teile der Kieferhöhle keine wesentlichen Veränderungen zeigen. Bei zwei Fällen dieser Art, die nach *Luc-Caldwell* operiert wurden, konnten wir bei der Operation feststellen, daß es sich in der Tat, wie wir vermutet hatten, um polypöse Schleimhautpolster

* Entsprechend der von *Mayer* a. a. O. angegebenen Nomenklatur bezeichnen wir die im Negativ aufgehellten Partien als Verschattungen, um Verwechslungen mit anderen Ausdrucksweisen zu vermeiden.

Digitized by Google

an den Kieferhöhlenwandungen handelte, die wohl in dieser Weise im Röntgenbild zur Darstellung kommen.

Abgesehen von diesen Einzelheiten haben wir bei der Diagnostik der entzündlichen Kieferhöhlenerkrankungen wenig Vorteil von der Stereoskopie, da die Kieferhöhle ja auch im einfachen Bild gut zur Darstellung kommt. Kleinere Zahncysten und Wurzelgranulome kommen wegen der größeren Dicke des Processus alveolaris nicht zur Darstellung.

Schwierigkeiten macht im einfachen Bild öfter die Beurteilung der Siebbeinzellen, da die vorderen Siebbeinzellen häufig durch ein breites Nasenbein, die hinteren Siebbeinzellen durch Muschelhyperplasien und Septumverbiegungen überdeckt werden. Hier ermöglicht die Stereoskopie, gewissermaßen hinter die störenden Knochenteile zu sehen, wobei dann ein unverändertes Siebbein oft überraschend klar herauskommt. Bei Verschattungen im Bereich der weiter rückwärts gelegenen Siebbeinzellen ist man nach dem einfachen Bild oft nicht in der Lage zu entscheiden, ob die Verschattung ihren Ursprung im Siebbein selbst oder in den davor gelegenen Partien des unteren Nasengangs etwa durch Muschelhyperplasien oder Septumverbiegungen hat. Nur wenn die Verschattung sehr massiv ist, wird man im allgemeinen annehmen können, daß ein entzündlicher Prozeß im Siebbein vorliegt. In Fällen leichterer Verschattungen ermöglicht das Röntgenbild dann gewöhnlich eine genauere Aussage nicht. Aber gerade hier ist es wichtig, aus dem Röntgenbild genauere Schlüsse ziehen zu können, da in solchen Fällen meist auch das klinische Bild nicht deutlich spricht. Hier hat uns das stereoskopische Verfahren oft wertvolle Aufschlüsse gegeben, in dem sich deutlich zeigte, daß die leichten Schatten im Bereich des Siebbeins selbst lagen, während die davor gelegenen Partien der Nase frei waren. Andererseits haben wir auch häufig Fälle gesehen, wo die Verschattung vor dem Siebbein, also in der Nase lag. Ist die Verschattung in solchen Fällen enigermaßen dicht, so ist ein „Einblick" in die Siebbeinzellen verlegt, und wir können auch nach dem stereoskopischen Bild nur sagen, daß ein Schatten vor dem Siebbein liegt. Über das Siebbein selbst müssen wir uns, falls in solchen Fällen das klinische Bild nicht deutlich spricht, durch andere Aufnahmerichtungen Klarheit verschaffen. Immerhin sind wir doch in der Beurteilung der Siebbeine im stereoskopischen Bild wesentlich sicherer, namentlich in Fällen, wo nur leichtere Veränderungen vorliegen.

Weiter hat uns das stereoskopische Verfahren bei der Diagnostik der Stirnhöhlenerkrankungen oft wertvolle Dienste geleistet und uns mitunter vor diagnostischen Fehlschlüssen bewahrt. Nicht ganz selten projizieren sich nämlich Knochenverdickungen, die im Bereich der Pfeilnaht und der Lambdanaht liegen, in die Stirnhöhlen und verursachen so eine Verschattung, die im einfachen Bild von den durch Stirnhöhlen-

Digitized by Google

entzündung bedingten Verschattungen nicht zu unterscheiden ist. Schon die Tatsache, daß solche Verschattungen bei den beiden stereoskopischen Aufnahmen eine unterschiedliche Lage zu den Stirnhöhlen haben, berechtigt dann zu dem Schluß, daß die Verschattung ihren Ursprung an der Hinterwand des Schädels hat, was durch stereoskopische Betrachtung bewiesen wird.

Wir wollen gleich an dieser Stelle bemerken, daß man nach längerer Beschäftigung mit der Stereoskopie einen Schatz neuer Erfahrungen sammelt, die uns dann auch in den Stand setzen, schon auf Grund einfacher Betrachtung beider Aufnahmen entsprechende Schlüsse zu ziehen, ohne daß man erst die stereoskopische Betrachtungsweise zu Hilfe nehmen müßte. Es ist ja klar, daß Teile z. B. des Siebbeines, die durch ein breites Nasenbein im streng symmetrischen Bild verdeckt werden, bei den beiden Aufnahmen in etwas seitlich verdrehter Richtung einmal rechts, das andere Mal links hinter dem verdeckenden Nasenbein zum Vorschein kommen müssen. Dann bietet weiter die doppelte Aufnahme auch größere Sicherheit gegen technische Fehler (Entwicklungsfehler, Plattenfehler, Belichtungsfehler), indem eine Veränderung nur dann als pathologisch angesprochen werden kann, wenn man sie auf der zweiten Aufnahme wiederfindet, d. h. wenn man sie in Zweifelsfällen bei stereoskopischer Betrachtung räumlich lokalisieren kann.

Die Schläfenbeinaufnahmen, die wir in der oben beschriebenen Weise gewöhnlich gleichzeitig von beiden Seiten als Vergleichsaufnahmen vornehmen, sollen uns vor allen Dingen über Art und Ausdehnung der Pneumatisation und den Luftgehalt der Zellen orientieren. Daß namentlich in Fällen ausgedehnter Pneumatisation das stereoskopische Verfahren wesentlich mehr leistet als die einfache Aufnahme, ist von vornherein zu erwarten und ja auch schon von verschiedener Seite betont worden. Interesse besitzen namentlich die Fälle, wo sich die Pneumatisation weit nach dem Labyrinth zu erstreckt, namentlich deshalb, weil die perilabyrinthären Zellen von großer prognostischer Bedeutung sind. Die Ausdehnung des Zellsystems nach dem Labyrinthmassiv zu läßt sich oft auch schon im einfachen nicht stereoskopischen Bild diagnostizieren. Das ist namentlich dann der Fall, wenn der Verlauf des Sinus zwischen seinem oberen Knie und dem Bulbus im Röntgenbild deutlich ausgeprägt ist. Bei normal ausgedehnter Pneumatisation zeichnet sich dann von der vorderen Sinusbegrenzung ab nach vorn zu die Pyramide als helles dreieckiges Feld ab. Es ist dies das sogenannte Pyramidenfeld im Negativ der Aufnahmen in der *Schüller*schen Aufnahmerichtung. Ist nun bei deutlich abgesetztem Sinus zwischen vorderem Sinusrand und hinterer Begrenzung des Pyramidenfeldes Pneumatisation sichtbar und das Pyramidenfeld dadurch von hinten her verkleinert, noch dazu vielleicht unregelmäßig begrenzt, so kann

Digitized by Google

man schon mit großer Wahrscheinlichkeit aus dem einfachen Röntgenbild auf perilabyrinthäre Zellen schließen. Nicht immer aber ist der Sinus deutlich abgesetzt, und dann wird der Schluß auf perilabyrinthäre Zellen im einfachen Bild unsicher. Denn es entstehen z. B. häufig ähnliche Bilder mit scheinbar verkleinertem Pyramidenfeld, wenn zufällig der Patient bei der Aufnahme den Kopf etwas weiter nach vorn gedreht hatte, so daß eine Aufnahmerichtung zustande kommt, die mehr der bekannten *Sonnenkalb*schen gleicht. In solchen Fällen gibt dann das stereoskopische Bild gewöhnlich leicht die gewünschte Aufklärung, da man ja hier imstande ist, die Tiefenausdehnung der Pneumatisation zu schätzen. Im Falle von perilabyrinthären Zellen sieht man dann häufig im stereoskopischen Bild sehr schön die Einzelheiten der knöchernen Labyrinthkapsel (Bogengänge, Vorhof usw.), und zwar ungleich besser als im einfachen Bild. Es rührt dies offenbar daher, daß im einfachen Bild Teile der Konturen dieser tiefgelegenen Partien durch übergelagerte Zellsepten verdeckt werden. In jedem der beiden einzelnen Bilder werden natürlich andere Partien verdeckt, so daß sich erst aus der stereoskopischen Verschmelzung die Gesamtheit der Konturen deutlich ergibt.

Die Stereoskopie gibt uns also bei den Schläfenbeinaufnahmen mit einer Sicherheit Auskunft über die Ausdehnung der Pneumatisation, die bei dem einfachen Aufnahmeverfahren nur durch Zuhilfenahme einer zweiten Röntgenaufnahme in anderer Richtung zu erlangen wäre. Es ist aber bestimmt einfacher und auch für einen schwerkranken Patienten schonender, wenn man von vornherein zwei Aufnahmen direkt hintereinander ohne grundsätzliche Neulagerung des Patienten vornimmt.

Über die Ausdehnung der Erkrankung im Zellsystem und über ihren Charakter lehrt uns die stereoskopische Aufnahme im allgemeinen nicht mehr als auch die einfache Aufnahme. Einschmelzungen können im Röntgenbild deutlich sichtbar sein; aber auch Fälle, wo man bei der Operation ausgedehnte Einschmelzungen findet, können im Röntgenbild noch deutlich Zellgrenzen sichtbar sein. Wir teilen auf Grund unserer Erfahrungen also im wesentlichen den Standpunkt, wie ihn *Lüscher*[5] erst jüngst in einer ausführlichen Zusammenstellung im Zentralblatt skizziert hat.

Auf die Stereoskopie wird man besonders dann gern zurückgreifen, wenn es sich um Aufnahmerichtungen handelt, die man seltener anwendet, in deren Beurteilung man weniger Erfahrung hat, und wo infolge geringerer Übung im Einstellen wechselnde anatomische Bilder entstehen. Das trifft besonders für die Felsenbeinaufnahmen nach *Stenvers* zu. Denn die Einstellung ist hier ziemlich schwierig, und es gelingt daher namentlich bei schwerkranken Patienten nicht immer, die Felsen-

Digitized by Google

beine in gleicher Weise zur Abbildung zu bringen. Das macht sich um so unangenehmer bemerkbar, als bei nicht genauer Einstellung wichtige Teile der Pyramide von vorliegenden Knochenschatten überdeckt werden. Wir haben uns daher auch bei dieser Aufnahme der Vorteile der Stereoprojektion bedient. Ich habe anläßlich der Frühjahrstagung 1930 der Ges. Sächs.-Thür. Ohren- Nasen- und Halsärzte an Hand von Einzelfällen über unsere Erfahrungen mit dem Stenvers-Stereobild berichtet[6]. Es sei hier noch einmal das Wesentliche darüber zusammengefaßt. Wenn wir durch die Schläfenbeinaufnahme in *Schüller*scher Richtung perilabyrinthäre Zellen festgestellt haben, schließen wir nach Möglichkeit Stenvers-Aufnahmen beider Seiten an, um über den Pneumatisationszustand medial vom Labyrinth orientiert zu sein, die Mitbeteiligung dieser Zellen an der Erkrankung erkennen zu können oder um im Falle eines späteren Übergreifens der Entzündung auf die „Pyramidenspitzenzellen" ein Vergleichsbild zu haben. Wenn sich in solchen Fällen weit nach dem Jochbogen zu gelegene Zellen finden, so kommt es vor, daß diese Zellen Teile des dahinter gelegenen Felsenbeines überdecken, so daß man über den Pneumatisationszustand des Felsenbeines im einfachen Bild nicht ganz sicher orientiert wird. Auch bei richtiger Einstellung sowohl des Fokus als auch des Schädels projizieren sich oft Knochenverdickungen und -verdünnungen des Hinterhauptbeines der anderen Seite störend in die Pyramide, worauf auch *Mayer* a. a. O. aufmerksam macht. In solchen Fällen zeigte uns das stereoskopische Bild immer sehr schön die Lage dieser Schatten und Aufhellungen als der hintergelegenen Schädelwandung angehörig. Auch die obenerwähnten, darüber projizierten Jochbeinzellen ließen sich gut von der pneumatisierten oder nichtpneumatisierten Pyramide trennen. Gelegentlich haben wir kleine erbsen- bis bohnengroße Verschattungen im Bereich der Pyramidenspitze gesehen. In einem Fall erschien durch diese Verschattung die obere Pyramidenkante etwas verwaschen, im andern Fall erreichte die Verschattung die Pyramidenkante nicht. In beiden Fällen zeigte der stereoskopische Effekt, daß die Verschattung nicht der Pyramide selbst, sondern der Gegend der davorgelegenen Schädelwandung angehört. Es dürfte sich hierbei wohl um ähnliche Schatten gehandelt haben, wie sie gelegentlich bei Aufnahmen der Sella turcica zur Beobachtung kommen (s. *Teschendorf* a. a. O.). Es ist natürlich unter Umständen von außerordentlicher klinischer Bedeutung, auch so geringfügige Veränderungen mit Sicherheit als der Pyramidenspitze zugehörig oder außerhalb der Pyramide liegend zu erkennen. Denn bei tiefgelegenen Epiduralabscessen und Kleinhirnbrückenwinkeltumoren werden sich oft nur minimale Veränderungen am Knochen der Pyramidenspitze finden. Die Bedeutung dieser Krankheitsbilder und die Unsicherheit der klinischen Symptome zwingen uns gerade hier zu einer äußersten Verfeinerung unserer röntgenologischen Methoden.

Digitized by Google

Im allgemeinen macht man auch bei den Stenvers-Stereobildern eine ähnliche Erfahrung, wie sie oben bei Besprechung der stereoskopischen Schläfenbeinaufnahmen angedeutet wurde. Es fällt auf, daß bei stereoskopischer Betrachtung die Einzelheiten der Pyramide schärfer gezeichnet hervortreten, und es dürfte dieses hier ebenso wie dort darauf beruhen, daß bei jeder der einzelnen Aufnahmen Teile der Pyramide durch darüber projizierte Schatten verdeckt werden, so daß erst stereoskopische Verschmelzung beider Bilder die volle Schärfe der Konturen vermittelt.

Überblicken wir die Gesamtheit der mit dem stereoskopischen Röntgenverfahren gemachten Erfahrungen bei den entzündlichen Erkrankungen des Schläfenbeines und der Nasennebenhöhlen, so ergeben sich folgende Anzeigen zur Anwendung der Stereoskopie:

Die Röntgenuntersuchung der Nasennebenhöhlen führen wir nicht immer im stereoskopischen Bild durch. Besonders tun wir das dann nicht, wenn es sich lediglich um Ausschluß von irgendwelchen entzündlichen Veränderungen im Bereich der Nasennebenhöhlen bei nicht besonders verdächtigem klinischen Befund handelt. Da die stereoskopische Röntgenaufnahme für uns keinen Mehraufwand von Filmmaterial und keinen wesentlichen Mehraufwand an Arbeit bedingt, entschließen wir uns leicht zu einer stereoskopischen Röntgenaufnahme, wenn das klinische Bild den Verdacht auf entzündliche Veränderungen der Stirnhöhle und besonders des Siebbeines nahelegt. Denn bei Beurteilung von Stirnhöhlenentzündungen und Veränderungen im Siebbein ist die Beurteilung im stereoskopischen Bild bedeutend sicherer. Unter Umständen werden auch noch geringere Veränderungen im Bereich des Siebbeines verwertbar, die im einfachen Bild nicht mehr mit Sicherheit als pathologisch angesprochen werden können.

Die Untersuchung des Schläfenbeines führen wir grundsätzlich im stereoskopischen Bild durch. Freilich kommt hier der Wert des stereoskopischen Verfahrens nur bei ausgedehnter Pneumatisation richtig zur Geltung. Aber man kann im voraus ja nie wissen, welchen Pneumatisationszustand man antreffen wird. Eine Ausnahme bilden natürlich chronische Mittelohreiterungen. Doch auch hier bedienen wir uns bisweilen der Stereoskopie, um nach Jodopinausguß einen Überblick über die räumliche Ausdehung von Cholesteatomhöhlen zu bekommen. Bekanntlich gelingt dies wegen der schon vorhandenen Ausfüllung mit Cholesteatommassen häufig nur unvollkommen.

Die seltener vorkommenden Aufnahmen nach *Stenvers* nehmen wir grundsätzlich stereoskopisch vor, einmal weil wir uns wegen der geringeren Übung in der Beurteilung dieser Aufnahmen die anatomische Orientierung erleichtern wollen, dann weil es sich hier um die Darstellung eines plattenfernen Objektes handelt, das nur stereoskopisch genügend sicher

Digitized by Google

aus den darüber- oder hineinprojizierten Schädelteilen herausgeschält werden kann.

Es ist uns also gelungen, ein einfaches Verfahren zur Herstellung stereoskopischer Röntgenaufnahmen zu entwickeln, bei der durch Verwendung eines Kopfhalters die Einstelltechnik erleichtert wird und Verschiebungen des Röhrenfokus nicht mehr erforderlich sind, so daß die Buckyblende unbedenklich verwendet werden kann. Infolge der verbesserten Einstelltechnik ist bei dem Verfahren trotz Stereoskopie kein Mehraufwand von Filmmaterial mehr erforderlich. Für die Betrachtung der stereoskopischen Aufnahmen wurden einfache Mittel angegeben, die eine Anschaffung weiterer Apparate erübrigen. Weiter wurde auf Grund eines großen Beobachtungsmaterials über den klinischen Wert der stereoskopischen Röntgenaufnahmen bei entzündlichen Erkrankungen des Schläfenbeines und der Nasenebenhöhlen berichtet.

Literatur.

[1] *Mayer, G. E.*, Z. Hals- usw. Heilk. **21**, 382. — [2] *Teschendorf, W.*, Fortschr. Röntgenstr. **1930**, 17. — [3] *Hahn*, Z.org. Chir. **1927**, 1883. — [4] *Krause*, Enzyklopädie der mikroskopischen Technik. 3. Aufl., **2**, 1474 (1926). — [5] *Lüscher, E.*, Zbl. Hals- usw. Heilk. **15**, 311 (1930). — [6] *Langenbeck*, erscheint im Zbl. Hals- usw. Heilk. (Bericht der Frühjahrstagung 1930, der Ges. sächs.-thüring. Ohren-, Nasen-, Halsärzte.)

Digitized by Google

(Aus der Universitätsklinik für Hals-Nasen-Ohrenkrankheiten, Berlin. — Direktor: Prof. *von Eicken.*)

Erkennung perisinuöser Abscesse im Röntgenbild.

Von

Dr. **J. Boente.**

Assistent der Klinik.

Mit 9 Textabbildungen.

(*Eingegangen am 15. Mai 1930.*)

Während man in der ersten Zeit bei Bewertung der Röntgenbilder der Felsenbeine fast nur auf die Topographie der einzelnen Teile, besonders des Sinus, Rücksicht nahm, kam man bald dazu, auch diagnostisch das Röntgenbild bei den verschiedenen Erkrankungen im Warzenfortsatz zu verwerten. *Stenger* führt in dem Handbuch von *Denker-Kahler* die verschiedenen Autoren an, die sich besonders auf diesem Gebiete verdient gemacht haben, wie *Brühl*, *Hinsberg*, *Seiffert* usw. Wieweit eine diagnostische Bewertung des Röntgenbildes möglich ist, wird von den Autoren ganz verschieden angegeben.

Mit Verbesserung der Technik der Röntgenaufnahmen wußte man immer mehr die Feinheiten im Röntgenbild bei Erkrankungen des Processus mastoideus zu erkennen, und Statistiken von den verschiedensten Autoren zeigen, wie genau ihre Operationsbefunde mit den Veränderungen im Röntgenbild übereinstimmen.

In vielen Kliniken ist das Röntgenbild bei Indikationsstellung zur Operation eins der wichtigsten Hilfsmittel; z. B. werden an der hiesigen Klinik von jedem Ohrerkrankten, wenn eine Operation in Frage kommt, Röntgenbilder von beiden Ohren angefertigt.

Ich möchte an Hand einiger Röntgenbilder auf verschiedene Einzelheiten aufmerksam machen, die man bei perisinuösen Abscessen, soweit ich feststellen konnte, fast stets wieder findet. Bei nachträglichem Vergleich des Röntgenbildes bei operativ festgestellten perisinuösen Abscessen fiel mir auf, daß der Sulcus deutlich durchgezeichnet war, besonders im Vergleich mit der gesunden Seite, und daß ein eigenartiger nebliger Schatten über dem Bereich des Sinus lag.

Bekannt sind ja die Röntgenbilder beim sklerosierten Warzenfortsatz, wobei man neben dem eigenartig marmoriert aussehenden, zellarmen Dreieck zwischen dem Sinus und der hinteren Gehörgangswand den Sinusverlauf durch scharfe Konturierung der Sulcuswand markiert findet. Erwähnt sei noch, daß man auch bei fast normal aussehenden Trommelfellen einen sklerosierten Warzenfortsatz finden kann. Ein fast gleiches Bild bieten auch die operierten Warzenfortsätze. Findet man eine ähnliche Durchzeichnung des Sulcus im Röntgenbild bei akuten Medien,

Digitized by Google

und hat man die oben erwähnte eigenartige Verschleierung über dem Sinus im Gegensatz zu den beiden erwähnten Fällen, so kann mit höchster Wahrscheinlichkeit mit einem perisinuösen Absceß gerechnet werden. Der Grund der deutlichen Sulcuszeichnung wird wohl die Einschmelzung der über dem Sinus gelegenen Zellen sein. Besteht nun in dieser Sulcuszeichnung nochmals eine feinere Abgrenzung, so kann man nach meiner Meinung mit ziemlicher Sicherheit sagen, daß an dieser Stelle der Sinus freiliegt.

Außerdem hat man noch eine andere Serie von Röntgenbildern bei perisinuösen Abscessen, die ein fortgeschrittenes Stadium der Einschmelzung zeigt. Hierbei ist die Sulcuswand schon mit eingeschmolzen. *Sonnenkalb* bringt in seinem Buche „Die Röntgendiagnostik des Nasen- und Ohrenarztes" eine Aufnahme einer Einschmelzungshöhle und weist auf die unscharfen Grenzen dieser Höhle hin. Diese Art Einschmelzungshöhlen kann man nun an den verschiedenen Stellen des Warzenfortsatzes finden. Ist nun diese Höhle im Bereiche des Sinus und die Sulcuswand schon mit eingeschmolzen, so sieht man eine verschwommene Zeichnung mit sehr unscharfen Grenzen, und in dieser Zeichnung wiederum häufig eine etwas schwärzer getönte Stelle. Es hat sich nun herausgestellt, daß an dieser zuletzt genannten Stelle der Sinus freilag.

Man hätte also 2 verschiedene Arten von Röntgenbildern bei perisinuösen Abscessen zu unterscheiden: Einmal Fälle, in welchen die Sulcuswand scharf durchgezeichnet ist und trotzdem der Sinus freiliegt, ein andermal solche, bei denen der Sulcus fast ganz eingeschmolzen ist und man einen freiliegenden Sinus findet.

Die angegebenen Zeichen im Röntgenbild bieten danach eine unbedingte Indikationsstellung zur Operation. *Runge* z. B. schreibt in der „Z. Ohrenheilk. 81", daß die kleineren Einschmelzungsherde in der Nähe des Sinus gefährlicher seien als die großen Einschmelzungsherde an anderen Stellen. Eine Spontanheilung hält er bei Einschmelzungsherden nicht mehr für möglich, und weiteres Abwarten bedeutet nach seiner Ansicht eine schwere Gefahr für den Patienten. Derselbe Autor steht allerdings auf dem Standpunkt, daß mit einer einzigen Aufnahme, auch bei Vergleich mit der gesunden Seite, so gut wie nie mit Sicherheit eine Einschmelzung festzustellen sei. Wenn man auch mit mehreren Aufnahmen, in gewissen Zeitabschnitten hergestellt, sicherlich einen fortschreitenden Prozeß im Röntgenbild verfolgen kann, so kann man nach meiner Meinung auch schon mit einer Röntgenaufnahme beider Ohren sehr viele wertvolle Einzelheiten erkennen.

Hat man neben den klinischen Symptomen noch einen typischen, für perisinuösen Absceß sprechenden Röntgenbefund, so wird die Indikationsstellung zur Operation viel leichter und manchmal in zweifelhaften Fällen ausschlaggebend sein.

Es folgen nun 9 Fälle, bei denen vor der Operation vorgenommene Röntgenaufnahmen des erkrankten und des gesunden Ohres oben erwähnte Schlüsse auf perisinuösen Absceß zuließen.

Digitized by Google

Nr.	Name	Alter	Diagnose	Operation	Röntgenbefund	Operationsbefund
1	Herr Schmi.	75	Otitis media acuta sin.	Antrotomie	Sinus nur mäßig gut durchgezeichnet; Grenzen sehr verwaschen. Im mittleren Abschnitt haselnußgroße Aufhellung (freiliegender Sinus *a*)	Corticalis sehr hart; nach Aufmeißelung weißgraue, wenig vereiterte Granulationen sichtbar. Knochen in Antrumnähe sehr weich, brüchig und von Eiter durchsetzt. Im Jochbogenansatz freier Eiter, der die Dura berührt. Warzenfortsatzspitze und Schwellenzellen teilweise eingeschmolzen. Freilegung des *Sinus*, dieser zeigt *Beläge* vom *1. bis 3. Knie*. Resektion der Warzenfortsatzspitze

Abb. 1.

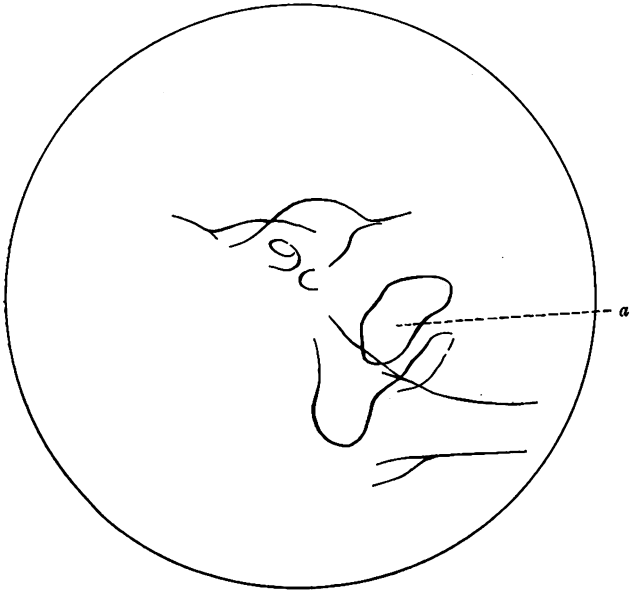

Abb. 1a.

Digitized by Google

Nr.	Name	Alter	Diagnose	Operation	Röntgenbefund	Operationsbefund
2	Mädchen Jor.	5	Otitis media acuta dext. mastoid.	Antrotomie	Mäßige Durchzeichnung des Sinus. Grenzen verwaschen. In der Mitte kleinfingernagelgroße Aufhellung (freiliegender Sinus *a*)	Großer subperiostaler Absceß. Nach Entfernung der Corticalis viel Eiter unter Druck. Große Einschmelzungshöhle. Großes Antrum. Dura etwas freigelegt. *Sinus* liegt an der *kleinfingernagelgroßen Stelle frei und ist wenig belegt.* Resektion der Spitze

Abb. 2.

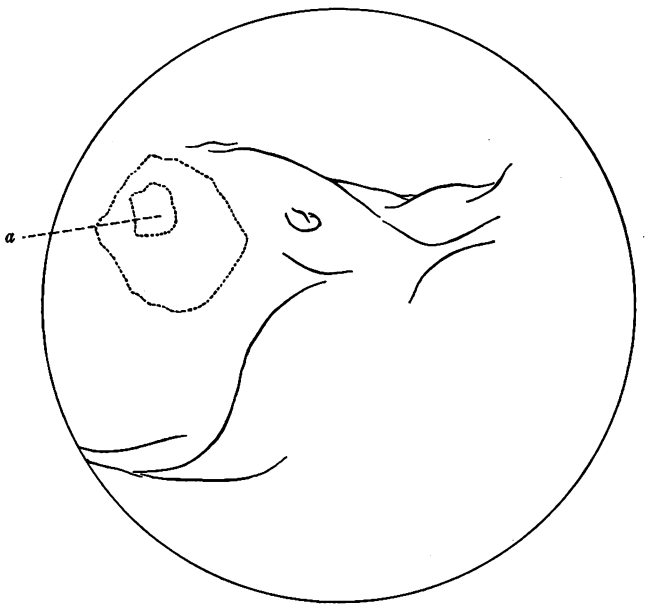

Abb. 2a.

Digitized by Google

Nr.	Name	Alter	Diagnose	Operation	Röntgenbefund	Operationsbefund
3	Herr Wolk	30	Otitis media subacuta. Epiduraler Absceß	Antrotomie	Sinus schlecht durchgezeichnet, Grenzen verwaschen. Im Zentrum des auf dem Bilde sichtbaren Sinus kleine Aufhellung (freiliegender Sinus *a*)	Durchbruch im hinteren Winkel. Warzenfortsatz sehr hart. In Antrumnähe und Spitze geringe Zellbildung. *Sinus und Dura mit Granulationen belegt*, Freilegung in etwa Dreimarkstückgröße. — Gegenincision

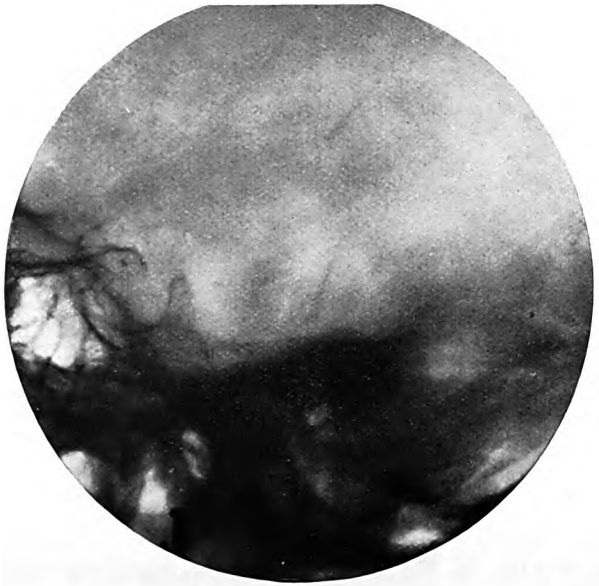

Abb. 3.

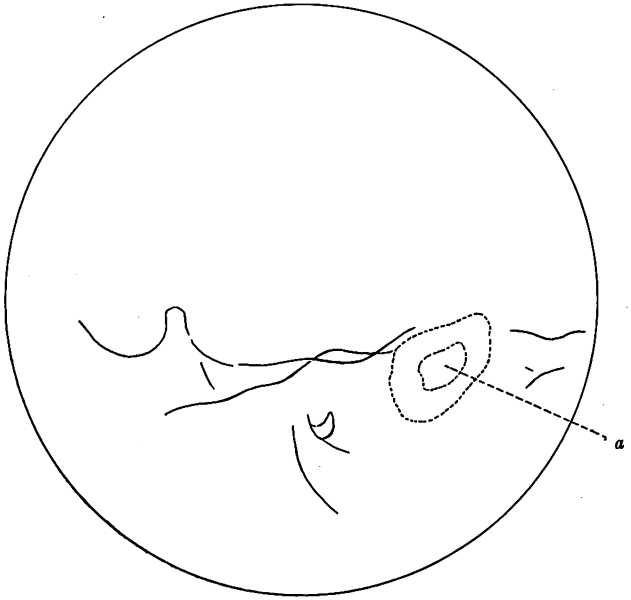

Abb. 3a.

Digitized by Google

Nr.	Name	Alter	Diagnose	Operation	Röntgenbefund	Operationsbefund
4	Frau Töp.	61	Otitis media acuta dext.	Radikal-operation	Fünfpfennigstückgroße Aufhellung im Bereiche der oberen Sinuswand *a*	Nach einigen Meißelschlägen weiche matschige Granulationen. Freilegung des Antrums, Ausräumung von Joch- und Schwellzellen. *Granulationen* sitzen breitbasig auf der *freiliegenden Kleinhirndura* und dem *zum Teil freiliegenden Sinus*

Abb. 4.

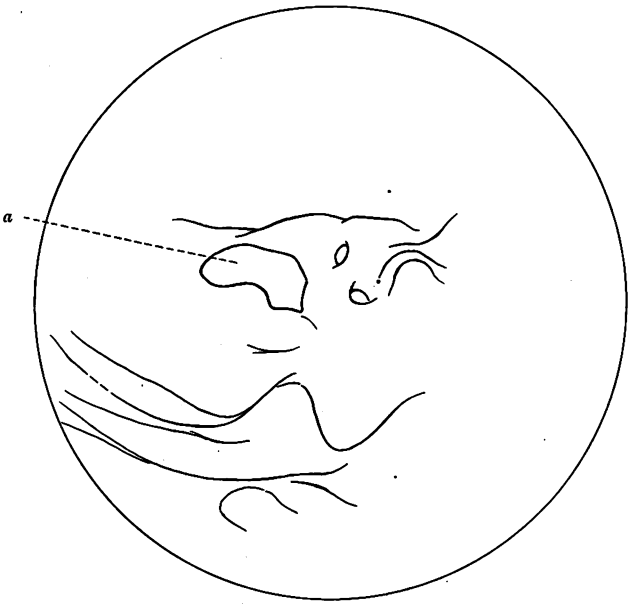

Abb. 4a.

Digitized by Google

Nr.	Name	Alter	Diagnose	Operation	Röntgenbefund	Operationsbefund
5	Mädchen Weich.	13	Otitis media acuta dext. Mastoiditis	Antrotomie	Sinus in breiter Ausdehnung durchgezeichnet *a*, *b*	Nach Abtragung der Corticalis hinter dem Gehörgang Eiter unter Druck. Schwellenzellen und Warzenfortsatz bis zur Spitze hin vereitert. Spitze voller schmutziger Granulationen. *Sinus* in weiter Ausdehnung freigelegt, *ist stark belegt*, wird bis ins Gesunde hin freigelegt. Weite Freilegung des Antrums

Abb. 5.

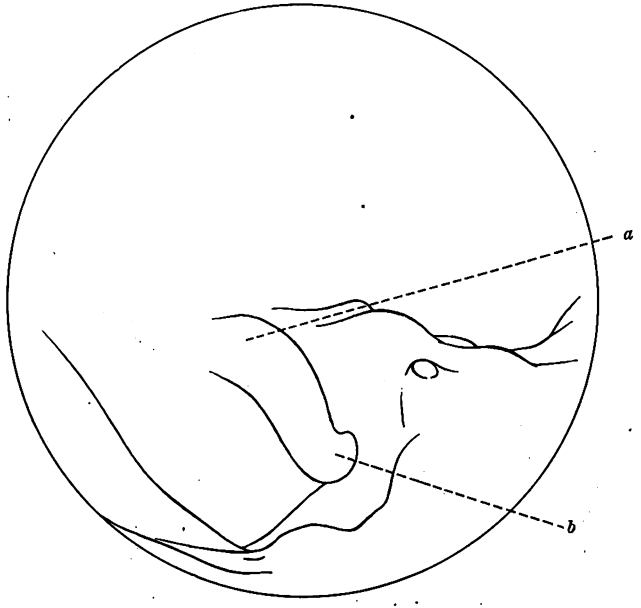

Abb. 5a.

Digitized by Google

Nr.	Name	Alter	Diagnose	Operation	Röntgenbefund	Operationsbefund
6	Knabe Meiss.	13	Otitis media acuta dext. Mastoiditis	Antrotomie rechts	Deutliche Durchzeichnung des Sinus *a*; im mittleren Teil kleinfingernagelgroße Aufhellung (freiliegender Sinus *b*)	Antrum liegt sehr tief und ist zunächst nicht auffindbar. Postantrale Einschmelzung. *Perisinuöser Abceß. Sinus ist belegt* und wird bis ins Gesunde freigelegt. Antrum voller schmutziger Granulationen. Zygomaticuszellen vereitert und schmutzig granuliert. Dura nicht freigelegt

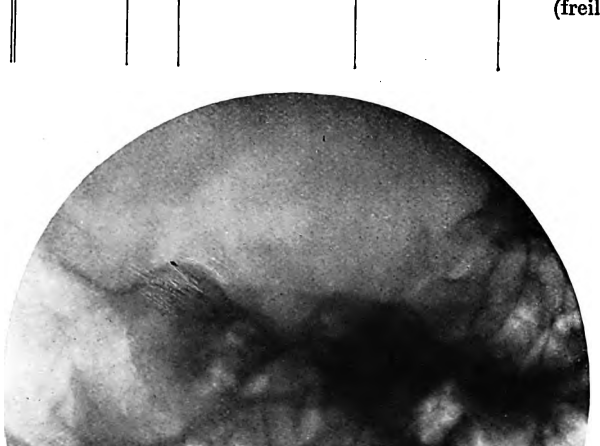

Abb. 6.

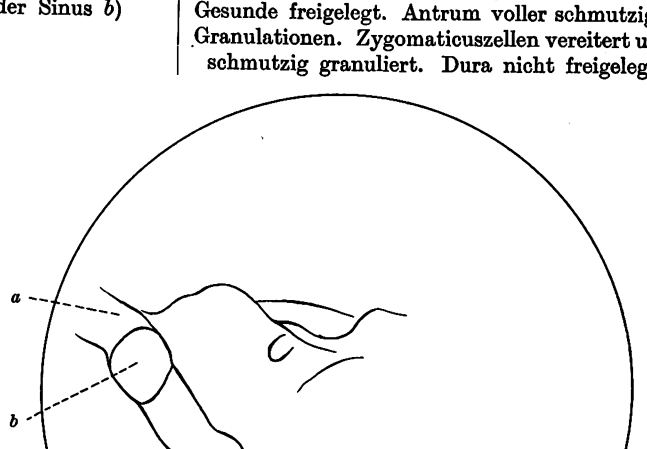

Abb. 6a.

Digitized by Google

Nr.	Name	Alter	Diagnose	Operation	Röntgenbefund	Operationsbefund
7	Frau Fried.	31	Otitis media acuta dext. Perisinuöser Absceß	Antrotomie	Deutliche Durchzeichnung des Sinus *a*; im unteren Teil etwas über kleinfingernagelgroße Aufhellung (freiliegender Sinus *b*)	Corticalis sehr hart. Zahlreiche in Gegend des Antrums eröffnete Zellen sind normal. Antrum klein und mit geringen Granulationen ausgefüllt. Erweiterung des Antrums. In der Spitze ein fast daumenkuppengroßer Absceß, in dem der *Sinus* in *über 1 cm Ausdehnung freiliegt* und *rötlich braun* verfärbt ist; weiter nach oben Sinus normal, desgleichen die postsinuösen Zellen und die Winkelzellen. Resektion der Spitzenkuppe, Auslöffeln der Granulationen.

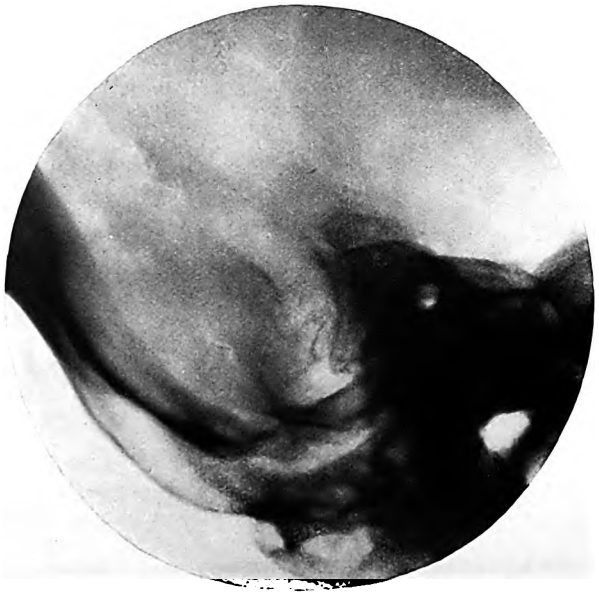

Abb. 7.

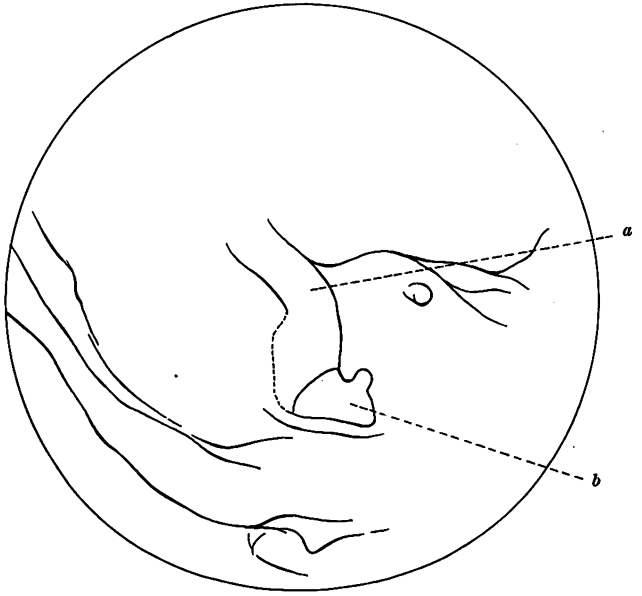

Abb. 7a.

Digitized by Google

Nr.	Name	Alter	Diagnose	Operation	Röntgenbefund	Operationsbefund
8	Herr Graes.	30	Otitis media acuta dext.	Antrotomie	Sinus in ganzer Ausdehnung durchgezeichnet *a*, Zeichnung teilweise verwaschen. Aufhellung am unteren Pol in Haselnußgröße (freiliegender Sinus), etwas geringer am oberen Pol *b*	Knochenoberfläche zahlreiche Blutpunkte. Eiterausbruch unterhalb der Spina. Eiter anscheinend zwischen häutigem und knöchernem Gehörgang. Dicht vor dem Antrum derbe Granulationsmassen, die den Zugang zur Pauke völlig verlegen. Freilegung des *Sinus* fast in seiner ganzen Ausdehnung zwischen beiden Knien. *Perisinuöse Auflagerungen.* Abtragung der Warzenfortsatzspitze in toto

Abb. 8.

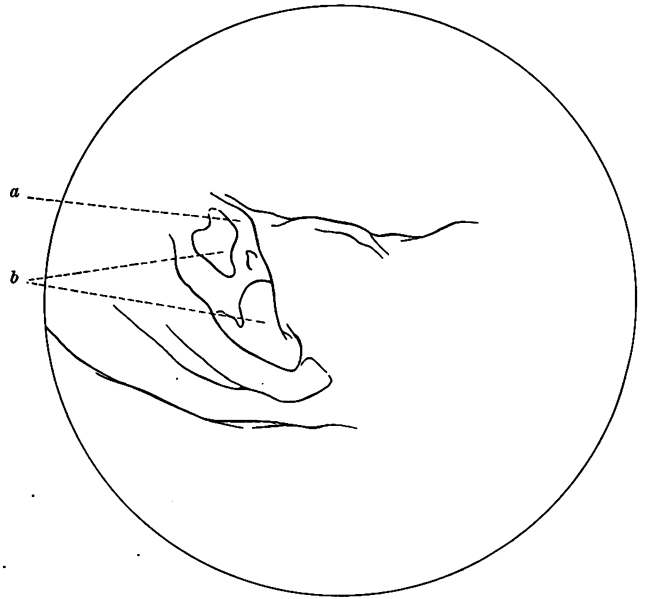

Abb. 8a.

Digitized by Google

Nr.	Name	Alter	Diagnose	Operation	Röntgenbefund	Operationsbefund
9	Herr Bett.	30	Otitis media acuta dext. Perisinuöser Absceß	Antrotomie	Sinus undeutlich durchgezeichnet *a*. In der Mitte des Sinus viereckige Aufhellung, Grenzen unscharf *b*	Corticalis sehr hart. Große Einschmelzungshöhle. Eiter unter Druck. Viele Granulationen. In der Spitze noch Eiter unter Druck. Freilegung des Antrums. *Sinus liegt frei.* Zwischen 1. und 2. Knie *verdickte Wandungen*

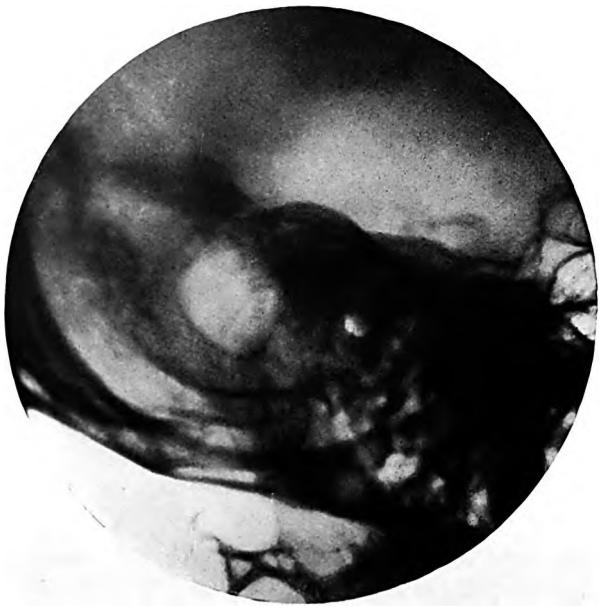

Abb. 9.

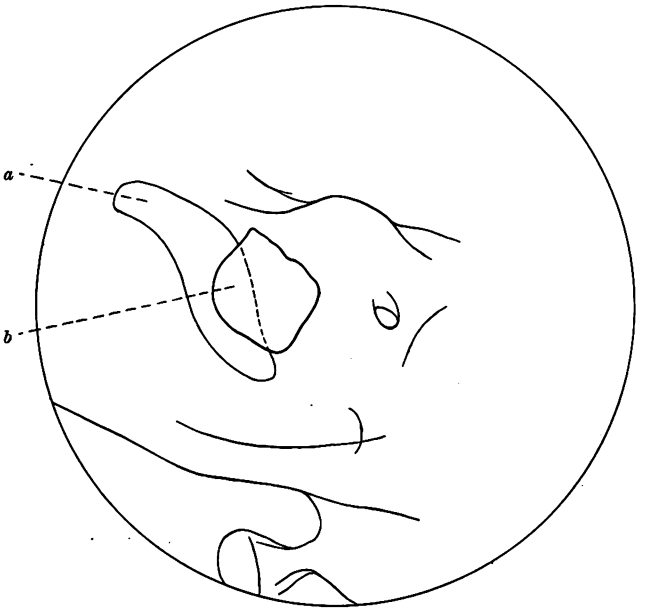

Abb. 9a.

Digitized by Google

(Aus der Universitätsklinik für Hals-, Nasen-, Ohrenkrankheiten in Wien. — Vorst.: Professor *M. Hajek.*)

Ein weiterer Beitrag zur Pathogenese der postanginösen Pyämie.

Von

Dr. Richard Waldapfel,

Assistent der Klinik.

Mit 11 Textabbildungen.

(*Eingegangen am 6. Juli 1930.*)

In meiner früheren Arbeit über die postanginöse Pyämie habe ich mich bemüht, die in Betracht kommenden pathogenetischen Vorgänge an Hand von 43 Fällen der Wiener Klinik zur erhellen. Ich verweise hinsichtlich der Ergebnisse auf jene Arbeit und will nur bemerken, daß es mir damals nicht gelang, die in erster Linie von *Uffenorde* lancierte Anschauung vom pathogenetischen Geschehen: Entstehung der Pyämie von einer der V. jugularis anliegenden vereiterten Lymphdrüse nachzuweisen. In 4 Fällen sah ich Vereiterung, in einem fünften reichlichen Bakterieninhalt ohne jede nähere Beziehung zur V. jugularis interna.

Da die in den meisten jener Fälle zur Ergründung der Pathogenese geübte Methode, welche sich hauptsächlich auf makroskopische Obduktionsbefunde stützte, keine erschöpfende war — weil erst durch zielbewußte Serienuntersuchung diese Beziehungen mit einiger Sicherheit konstatiert oder ausgeschlossen werden können —, habe ich in weiteren Untersuchungen auf Grund eigenen neuen Materiales diese Lücke auszufüllen gesucht. Die hierdurch erzielten Resultate will ich an 2 Fällen beleuchten:

1. Karl Schupina, 64 Jahre, 7. XI. 1929.

Die Erkrankung begann vor 14 Tagen mit mäßiger Temperatur (bis 37,4°) und Schluckschmerzen. Im Laufe der nächsten Tage bildete sich an der rechten Halsseite eine druckschmerzhafte Geschwulst, in den letzten Tagen Temperaturen bis 38°, kein Schüttelfrost. Die Geschwulst ist in den letzten Tagen gewachsen, die Schluckbeschwerden jedoch sind ganz minimal. Bei der Aufnahme Temperatur 37,6°, Puls 104. An der rechten Halsseite vorne bis zur Mittellinie, nach rückwärts bis 2 cm unter den Proc. mastoideus reichend, nach abwärts bis knapp oberhalb der Clavicula eine etwas fluktuierende Geschwulst. Links normales Relief. Die rechte Tonsille etwas vorgewölbt, der rechte Hinterstrang stark geschwollen, linke Tonsille normal. Der rechte Sinus piriformis ganz verstrichen.

Digitized by Google

Patient wird 2 Tage, während deren er subfebrile Temperaturen hat, konservativ behandelt, am 3. nach einem Temperaturanstieg auf 38,6° operiert. Vor der Operation gibt er an, daß eine bestimmte Stelle der Schwellung hinter dem Sternocleido besonders schmerzhaft sei. Der Schnitt geht über die Kuppe der beschriebenen Schwellung und führt nach vorne. Es zeigt sich, daß der Eiter ziemlich diffus aus dem Gewebe in spärlicher Menge hervordringt. Die extrem schmerzhafte Stelle ergibt einen kleinen Absceß. An einer Stelle gelangt man mit der Kornzange leicht in den parapharyngealen Raum und kann mit einem durch den

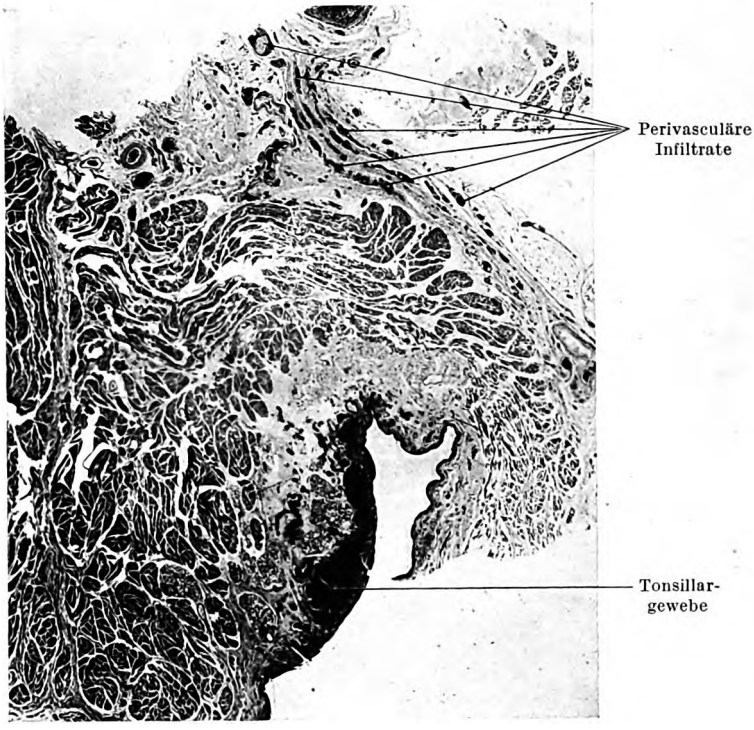

Abb. 1[1]. Gegend des unteren Tonsillenpoles.

Mund eingeführten Finger im Pharynx die Spitze der Kornzange durchtasten, ohne aber feststellen zu können, ob an dieser Stelle Eiter hervortritt. An der V. jugularis fällt in dem verklebten Gewebe nichts Abnormes auf. Einführung eines Drains. Verband. Am nächsten Tage ein Schüttelfrost, septischer Ikterus, dann zunehmender Verfall und Exitus letalis 3 Tage nach der Operation.

Aus dem *Obduktionsbefund:* Phlegmone der Sternocleidomastoideusgegend sowohl subcutan als auch vielfach in den Muskel hineinvordringend und stellenweise sich sogar bis hinter den Muskel erstreckend. An der Vorderwand der V. jugularis interna liegen 2 in ausgedehnter Einschmelzung begriffene Lymphdrüsen,

[1] Alle Abbildungen, mit Ausnahme von 2, 6 und 10, mit Zeiss-Plenar 1 : 100 aufgenommen.

Digitized by Google

eine hoch oben in der Regio retromandibularis, eine zweite etwa 6 cm tiefer. Die V. jugularis interna selbst ist in ihrem ganzen Verlaufe am Halse nach abwärts bis zum Bulbus v. jugularis inf. von vereiternden Thrombenmassen ausgefüllt. Nach aufwärts läßt sich diese vereiterte Thrombose in den Bulbus v. jugularis superior, den rechten Sinus sigmoideus und transversus bis in die Gegend des Confluens sinuum verfolgen. Im Eiter Streptokokken, in der Milz keine Bakterien (weder im Ausstrich noch kulturell). Die Tonsillen sehr klein, oberflächlich stark buchtig, auf dem Durchschnitt ausgedehnt schwielig verödet. Sonstiger Organbefund ohne Besonderheiten.

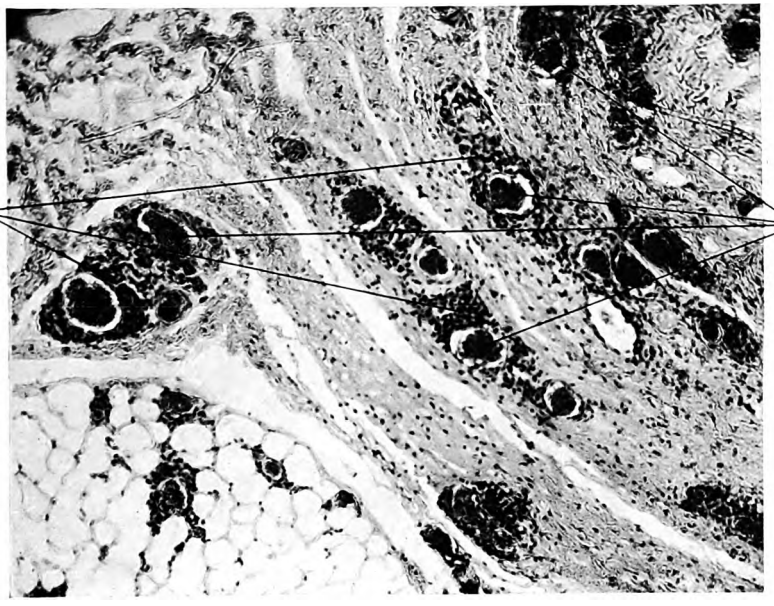

Abb. 2. Perivasculäre Infiltrate aus Abb. 1 bei stärkerer Vergrößerung.

Histologische Serienuntersuchung der rechten Tonsille des parapharyngealen Raumes und der Gefäßscheide rechts, begonnen oberhalb der Tonsille, fortgeführt bis nahe zur Clavicula.

Die Schnitte kranial von der Tonsille bieten ein vollständig normales Bild. Auch das lymphatische Gewebe der Pharynxschleimhaut normal.

Es folgen die Schnitte durch die Tonsille. Die Blutgefäße leicht hyperämisch, das Tonsillargewebe überall, auch bei genauester Durchforschung vollständig frei von pathologischen Befunden, nirgends Thrombosen, Bakterien ausschließlich in den Lacunen zu finden. Die Tonsille ist von einem dicken Mantel fibrösen Gewebes umgeben, das als einzigen auffallenden Befund zahlreiche perivasculäre lymphocytäre Infiltrate enthält. Auch die Lymphgefäße um die Tonsille scheinen mit Lymphozyten vollgepropft zu sein. Diese perivasculären Infiltrate

Digitized by Google

beherrschen auch weiterhin das Bild, sie werden außerhalb der Pharynxmuskulatur immer dichter (Abb. 1 und 2, s. auch *Burchardt*). Nur ganz spärlich und vereinzelt sind Kokken in ihnen zu finden. Eine Drüse taucht zum ersten Male im parapharyngealen Raume auf, sie zeigt keine krankhaften Veränderungen. Das Tonsillargewebe bleibt weiterhin bis zum letzten Reste frei von jeglichen pathologischen Befunden. Dasselbe gilt von der gschlossenen Pharynxmuskulatur, die auf den Bildern schön zu sehen ist.

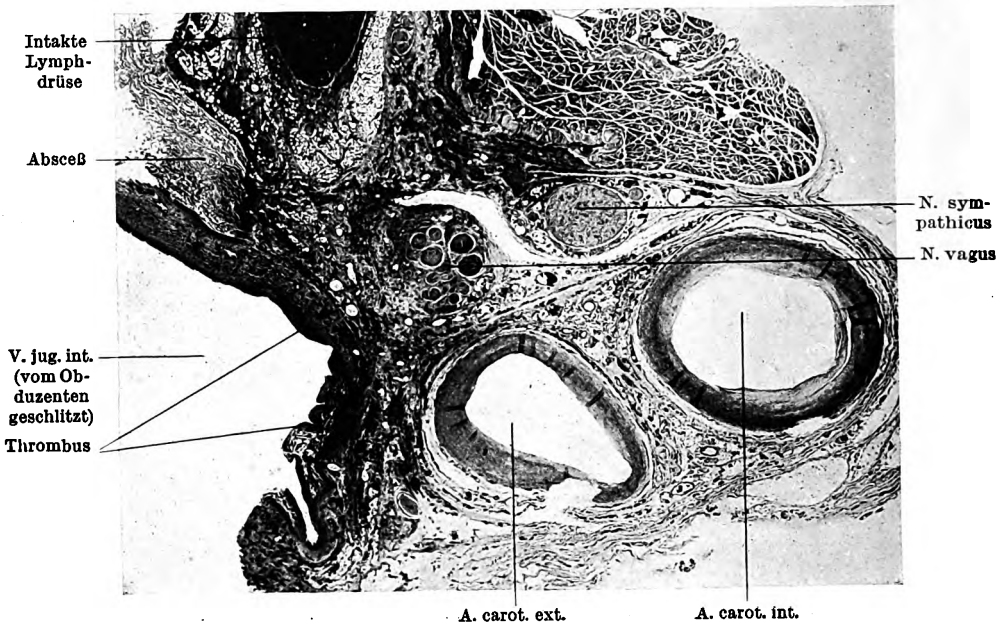

Abb. 3. Schnitt in der Höhe des Zungenbeines.

Abb. 3 — ein Querschnitt ungefähr in Zungenbeinhöhe — weist schon schwerwiegende Veränderungen im parapharyngealen Raume auf. Die Abbildung zeigt neben der Carotis int. und ext., N. vagus und sympathicus die vom Obduzenten aufgeschnittene V. jugularis int. mit einem wandständigen Thrombus. Dicht anliegend der Beginn eines Abscesses, in dessen Wandung später Lymphdrüsengewebe nachzuweisen ist, das über den Ursprung des Abscesses aus einer Lymphdrüse keinen Zweifel läßt. Eine 2. Drüse in der Nähe ist vollständig unverändert. Die V. jugularis int. selbst zeigt nirgends thrombotische Zuflüsse.

Die nun folgenden Schnitte zeigen ein imposantes Bild (Abb. 4 und 5), den Durchbruch des Abscesses durch die Venenwand. Die Elasticafärbung bestätigt den Befund, die Gramfärbung deckt den direkten Ein-

Digitized by Google

Abb. 4. Einbruch des Lymphdrüsenabscesses in die V. jugularis int.

Abb. 5. Elasticafärbung der Abb. 4

Digitized by Google

bruch der Bakterien in die Vene auf, deren Wand sich bisher und auch an allen übrigen Stellen frei von Bakterien erweist.

Die *Bakterienflora* ist einheitlich; im Inhalt des Abscesses grampositive Kokken in solchen Ketten, wie man sie sonst nur in Bouillenkulturen zu finden gewohnt ist (Abb. 6).

Die folgenden Schnitte zeigen weitere Drüsen entlang der Jugularis und im Winkel zwischen Jugularis und Facialis. Sie sind bis auf geringe



Abb. 6. Bakterienflora in den Abscessen (Immersion).

Hyperämie vollständig normal. Caudalwärts weiter verfolgt wird der Absceß kleiner, begrenzt sich immer mehr im Gesichtsfeld, sendet Fortsätze zwischen die großen Stämme des Vagus und Sympathicus; der Vagus liegt hier zwischen Absceß und V. jugularis int., deren Wand wieder — schon weit ab von der Durchbruchstelle — vollständig geschlossen ist (Abb. 7). Der wandständige Thrombus ist deutlich sichtbar.

Sowohl das Ganglion cervicale sup. des Sympathicus, das hier zu sehen ist, wie auch der Vagus selbst, erscheinen in ihren Randpartien infiltriert; auch Kokken sind hier, wenn auch nicht im Stamme des Nerven selbst, so doch im lockeren Gewebe um den Nerven herum nachweisbar. Um die Gefäße des parapharyngealen Raumes herum weiter zahlreiche perivasculäre Infiltrate.

Digitized by Google

In den weiteren Schnitten der Serie verschwindet der Absceß schließlich; in seiner Fortsetzung findet sich nur Infiltration des Gewebes zwischen den Nerven und Gefäßen mit zahlreichen Kokken. Auch diese Infiltration hört auf. Bakterien weiterhin nur in den Thromben der Jugularis zu finden, sonst nirgends im Gewebe. Weitere Drüsen längs der Jugularis vollständig intakt.

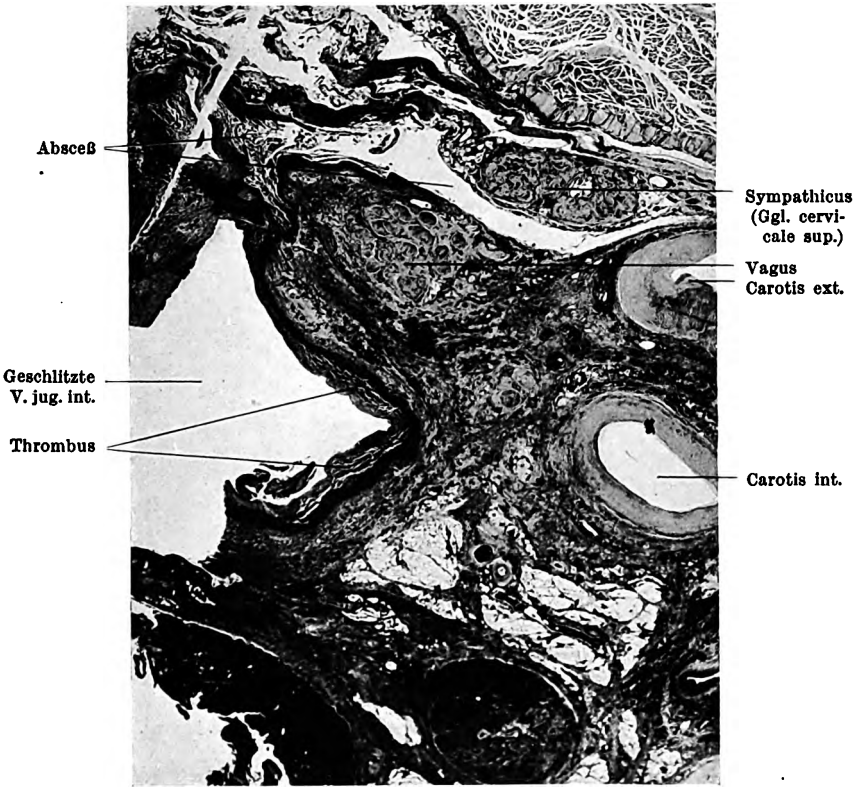

Abb. 7. Caudale Partie des 1. Lymphdrüsenabscesses.

Nahe der Bifurkationshöhe der Carotis ein neuer auffallender Befund: *ein zweiter Lymphdrüsenabsceß neben der Jugularis.* Zwei Drüsen sind in ihrer Nachbarschaft zu sehen; sie sind beide intakt. Von einer dritten nur ein Stück erhalten, der übrige Teil in einen Absceß verwandelt, der bis an die Jugulariswand reicht. In der ganzen Ausdehnung der Anlagerung an die Jugularis ist deren Wand kaum mehr zu erkennen, sie ist in die Absceßmembran einbegriffen. In der Jugularis ist weiter die Fortsetzung des wandständigen Thrombus zu sehen, der sich durch alle

Digitized by Google

Schnitte zieht, außerdem ein obturierender Thrombus in einer zweiten kleinen Vene. Streptokokken in Massen im Absceß und in den Thromben.

Dieser zweite Drüsenabsceß bricht ebenso in die V. jugularis ein wie der erste. Abb. 8 zeigt diesen Einbruch, der sich in der Höhe der Teilungsstelle der Carotis communis vollzieht. Übrige Drüsen und Gewebe normal.

In den folgenden Schnitten der Serie wird auch dieser Absceß immer kleiner. Man sieht ihn in Abb. 9 in der Drüse an zwei umschriebenen

Abb. 8. Einbruch des 2. Lymphdrüsenabscesses in die V. jug. int.

Stellen getroffen, die Drüse selbst von der V. jugularis schon weit entfernt und von ihr durch lockeres Gewebe getrennt, das nur mehr intensive perivasculäre Infiltration erkennen läßt, besonders stark gegen die Muskulatur zu.

Im letzten Stück der Drüse, das schon absceßfrei ist, keine Kokken mehr zu finden. Die weiteren Schnitte würden, wäre nicht die veränderte V. jugularis zu sehen, als normale Schnitte imponieren, da außer an der Jugularis im ganzen Schnitte keine pathologischen Veränderungen zu finden sind.

Bei normalen Verhältnissen im parapharyngealen Raum tauchen nun im M. scalenus medius zwei kleine isolierte Abscesse auf, ohne daß ein

Digitized by Google

Zuleitungsweg festgestellt werden konnte. In der Höhe der A. subclavia vollständig normale Verhältnisse; der einzige pathologische Befund: die thrombosierte V. jugularis (Abb. 10).

2. Marie Dietzl, 26 Jahre, 9. III. 1930.

Die jetzige Erkrankung begann vor 4 Tagen mit starken Halsschmerzen links und Fieber. Am nächsten Tage nachmittags ein Schüttelfrost, dann Zunahme der Schluckbeschwerden. Auch gestern und heute ein Schüttelfrost. Bei der Aufnahme auf die Klinik: Temperatur 37,5°, gutes Aussehen, linke Tonsille und Gau-

Abb. 9. Unterhalb der Einbruchstelle.

menbögen gerötet und geschwollen. Tonsille etwas vorgewölbt mit weißlichen Belägen, so daß Diphtherieverdacht besteht, doch ist der Ausstrich negativ. Rechte Tonsillengegend o. B. In der linken Submaxillargegend ein kleines scharfbegrenztes, kaum pflaumengroßes, leicht druckschmerzhaftes Drüsenpaket. Sonst am Halse alles weich und normal. Harn o. B. Blutbild bei der Aufnahme: Gesamtleukocyten 8100, polynucleäre 54%, unsegm. 23%, Lymphocyten 8%, eosinophile 2%, Monocyten 9%, basophile 0, jungkernige 4%. Abends 39,9°, Schüttelfrost und Anstieg der Temperatur bis 40,8%. 10. III. Subjektive Besserung in der Früh, doch am Vormittag wieder Schüttelfrost, ein zweiter am Nachmittag mit Erbrechen. Infolge des vollständigen Fehlens jeglicher Schwellung oder Infiltration am Halse kann man sich nicht entschließen von außen einzugreifen. 11. III. Patientin sieht trotz der Frühtemperatur von 38° ziemlich frisch aus. Nicht mehr als die mäßige druckempfindliche Drüsenschwellung in der Submaxillargegend zu finden, die ganze Gefäßscheide absolut weich und nicht druckschmerzhaft. Bei

Digitized by Google

Druck auf die Tonsille entleert sich etwas flüssiger Eiter, weshalb die Tonsillektomie in Lokalanästhesie durchgeführt wird. Es wird bei der Operation nirgends Eiter gefunden. Nachmittagstemperatur 40°, zum ersten Male kein Schüttelfrost, kein Erbrechen. Patientin ist andauernd euphorisch. 12. III. Wiederholte Blutkultur steril. Am Vormittag Schüttelfrost mit Temperaturanstieg bis 42,2°! Dann starker Schweißausbruch. 200 ccm 30proz. Alkohol i. v. 13. III. Wieder Blutkulturen. Abends Temperatur bis 42°, starke Kreuzschmerzen. 14. III. Im Harn Albumen positiv, im Sediment Leukocyten, Epithelien, vereinzelte Erythrocyten und Zylinder. 15. III. Blutplatten weiter steril. Pleuritis sicca links vorne. 16. III. Patientin ist seit gestern abend bewußtlos, Temperatur 41,6°. Exitus letalis.

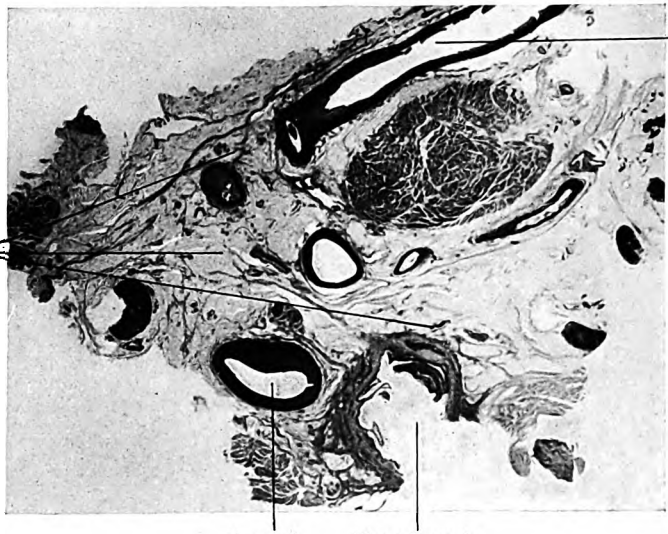

Abb. 10. Schnitt in der Höhe der A. subclavia (Lupenvergrößerung).

Aus dem *Obduktionsbefund:* Die rechte Tonsille o. B., die linke fehlend. Die oberen Halslymphdrüsen, besonders auf der linken Seite bohnen- bis haselnußgroß, miteinander zu Paketen verbacken. Durch sie ist die linke V. jugularis int. von vorne leicht komprimiert. An dieser Stelle findet sich im Lumen ein kleiner, der Wand fest anhaftender graurötlicher Thrombus (Abb. 11). Gefäßscheide und Parapharyngealraum vollständig frei von pathologischen Veränderungen. Leber und Milz vergrößert, an den Unterlappen beider Lungen über die Pleura prominierende, derbe Knoten, die im Inneren eitrig eingeschmolzen sind, über ihnen die Pleura mit fibrinös-eitrigen Membranen bedeckt.

In diesem Falle habe ich von einer mikroskopischen Serienuntersuchung deshalb absehen zu dürfen geglaubt, weil schon makroskopisch die Verhältnisse vollkommen eindeutig waren, und ich das schöne makroskopische Präparat nicht überflüssigerweise zerstören wollte.

Digitized by Google

Wir resümieren kurz:

Im *ersten* Falle: Auftreten einer druckschmerzhaften Schwellung außen am Halse einige Tage nach einer Angina bei subfebrilen bis Temperaturen um 38°, kein Schüttelfrost. Schmerzhaftigkeit besonders hinter dem Sternocleido. Die Operation findet nur wenig Eiter und diesen ohne bestimmte Lokalisation diffus in entzündlich verändertem Gewebe, kleine Abscedbildung an verschiedenen Stellen. Der Obduktionsbefund zeigt diffuse phlegmonöse Veränderungen in der ganzen Sterno-

Abb. 11. Von den Jugularisdrüsen ausgehende Thrombose in der linken Vena jug. int. (ca. 1/2 natürl. Größe).

cleidogegend sowohl subcutan als auch in und hinter der Muskulatur, eine Thrombose der V. jugularis int. bis zum Bulbus hinunter, hinauf bis zum Sinus sigmoideus transversus und Confluens sinuum. Der Jugularis anliegend zwei eitrig eingeschmolzene Drüsen in 6 cm Entfernung voneinander. Die histologische Serienuntersuchung weist bei beiden Drüsenabscessen einen Einbruch in die V. jugularis int. nach, schließt thrombotische Zuflüsse auf den anderen — venösen— Wegen aus und deckt eindeutig den Weg der Infektion auf: lymphogen zu den Drüsen und zum Teil in die Muskulatur, nach Einbruch der Drüsenabscesse in die Jugularis und Thrombosierung derselben auf dieser vorgebildeten Bahn nach abwärts und aufwärts.

Im *zweiten* Falle: Schüttelfrost sowohl kurz nach Beginn der Angina wie auch weiterhin fast täglich. Dabei nur eine unbedeutende Drüsen-

Digitized by Google

resistenz im Kieferwinkel, Gefäßscheide vollständig frei vom ersten bis zum letzten Tage. Geringe Eiterentleerung aus der Tonsille veranlaßt die Tonsillektomie, die jedoch den letalen Ausgang — bei Temperaturen bis über 42° — nicht aufhalten kann. Der Obduktionsbefund findet nur Schwellung der oberen Halslymphdrüsen, von denen eine den Ausgangspunkt einer Thrombose der V. jugularis bildet, wodurch wiederum — schon makroskopisch — beim Fehlen jeglicher sonstiger Veränderungen am Halse der Weg der Infektion gekennzeichnet ist.

Es unterliegt wohl keinem Zweifel, daß *Uffenordes* Ansicht durch diese Befunde eine unanfechtbare pathologisch-anatomische Grundlage erhält. Auch die Auffassung, daß die Lymphangitis die Venen oft geradezu als Leitschienen für das Fortschreiten der Infektion benütze, deckt sich mit meinen Befunden vollständig. In einer Richtung allerdings gehen die gefundenen Tatsachen noch über die Annahmen *Uffenordes* hinaus; letztere gehen dahin, daß die Entzündung sich phlegmonös oder lymphangitisch verbreite und auf diesem Wege bald nah, bald fern vom Infektionsherde an einer oder auch an mehreren Stellen als periphlebitische Entzündung die Venenwand ergreifen und zur Thrombose führen kann. Aber mehr als das ist möglich: *auch die Drüsen selbst können multipel vereitern, und multiple solche Drüsenabscesse können in die Jugularis durchbrechen*, wie meine Präparate zeigen.

Zum Mechanismus der Drüsenfunktion sei bei dieser Gelegenheit noch ein wichtiges Detail vermerkt: Dieselbe Drüse, die in ihrem Inneren den Absceß enthält, der dann sogar in die Jugularis durchbricht, ist in ihrer intakten Partie frei von Bakterien.

Die vorstehenden Untersuchungen erfüllen auch die Forderung *Zanges*, der einen Unterschied gemacht zu wissen wünscht zwischen Lymphspalten ohne eigene Stromrichtung und Lymphgefäßen mit bestimmter Stromrichtung (nämlich zu den regionären Lymphdrüsen hin). Ob nun diese Forderung berechtigt ist oder nicht, bei meinen Präparaten wird man wohl selbst bei strengster Kritik feststellen müssen, daß die Infektion sich in „Lymphgefäßen mit bestimmter Stromrichtung" ausbreitet.

* * *

Es geht somit aus obiger Darstellung mit absoluter Sicherheit hervor, daß die Ansicht von der Überleitung der Infektion von den Drüsen auf die Jugularis eindeutig nachgewiesen werden kann, woraus andererseits folgt, daß die Ansicht *Fraenkels* von der primären Thrombose der Mandelvenen, wofern sie überhaupt zu Recht besteht, nicht verallgemeinert werden darf; es ist vielmehr noch zu fordern, daß die *Fraenkel*'sche Ansicht in derselben Weise durch Serienschnitte erwiesen werden möge, wie dies für meine Fälle geschah.

Digitized by Google

Literatur.

(Bis zu meiner ersten Arbeit siehe dortselbst.)

Uffenorde, Weitere Beiträge der von den Mandeln ausgehenden Sepsis. Vers. d. südwestdtsch. Hals-, Nasen-, Ohrenärzte. Z. Laryng. usw. **30**, 377 (1929) — Die Angina und ihre septischen Folgezustände. Med. Klin. **1930**, H. 5 — Sitzgsber. Ges. Naturwiss. Marburg **63** (1929). — *Zange*, Diskussion zu Uffenordes Vortrag. Z. Laryng. usw. **30**, 379 (1929). — *Burchardt*, Ein Beitrag zur Pathologie der postanginösen Sepsis. Z. Hals- usw. Heilk. **23**, 97 (1929). — *Riecke*, Beiträge zur Kenntnis der postanginösen Sepsis. Münch. med. Wschr. **76**, Nr 51 (1929). — *Claus*, Über die schwere septische Angina, ihre Gefahr und Behandlung. Verh. dtsch. Ges. inn. Med. **1929**, 463 u. 473. — *Joel*, Über die postanginöse Pyämie und ihre Verbreitungswege. Dtsch. med. Wschr. **1929**. — *Kissling*, Zur Klinik und Behandlung der postanginösen Sepsis. Verh. dtsch. Ges. inn. Med. **1929**, 469 — Über postanginöse Sepsis. Münch. med. Wschr. **1929**, 1163. — *Russow*, Postanginöse Pyämie nebst einem Anhang über Anginen. Münch. med. Wschr. **1929**, 1168. — *Metzkes*, Über entzündliche Erkrankungen der Retropharyngealdrüsen. Z. Laryng. usw. **15**. — *Voss*, Diskussionsbemerkung zu Uffenordes Vortrag. Z. Laryng. usw. **30**, 381 (1929). — *Krüger*, Überlegungen zur Therapie der postanginösen Sepsis. Arch. Ohr- usw. Heilk. **120** (1929). — *Waldapfel*, Die postanginöse Pyämie. Z. Hals- usw. Heilk. **23** (1929).

Digitized by Google

(Aus der Hals-, Nasen- und Ohrenabteilung des Städtischen St.-Stephan-Krankenhauses in Budapest — Primararzt: Dr. *Ladislaus Laub.*)

Komplikation nach Tonsillektomie auf Grund von Zirkulationsstörung.

Von

Dr. Emmerich Stamberger,

Adjunkt.

(*Eingegangen am 7. Juli 1930.*)

Thrombose und Embolie gehören stets zu den unangenehmsten postoperativen Folgeerscheinungen. Wir kennen wohl alle die niederschlagende Wirkung der schweren, ja sogar tödlichen Komplikationen, die einige Tage nach der Operation inmitten des besten Allgemeinbefindens des Kranken plötzlich auftreten. Es ist eine blitzartig auftretende Katastrophe nach einer mit dem besten Gewissen ausgeführten Arbeit. Ihre Quelle ist hinter dem in der Medizin so häufigen Ignoramus verborgen, aber gerade deswegen spornt sie zur Erforschung ihrer Endursachen.

Wir sehen aus dem statistischen Material des letzten Dezenniums, daß sich die Zahl der Embolien und Thrombosen erheblich vervielfacht hat, besonders nach Bauchoperationen (hauptsächlich nach Nabelbruch- und Bauchwandeingriffen), ferner nach Leistenbruch- und Varixoperationen. Eine Embolie nach operativen Eingriffen am Halse und am Kopfe gehört zu den größten Seltenheiten. In der Zusammenstellung von *Henderson* fand sie sich unter 313 Fällen von Embolien letalen Ausganges bloß viermal, also in 1,2%. Aber über Thrombose oder Embolie nach rhinologischen Operationen berichten weder *Henderson* noch andere Autoren (darunter *Prochnow*[1] mit 18517 Operationen).

Da *Kelemen*[2] über eine thrombo-embolische Komplikation nach Septumresektion als in der Literatur alleinstehendem Fall berichtet, möchte ich eine Thromboembolie nach Mandeloperation bzw. über ihre Folgen mitteilen, die wegen ihrer Seltenheit erwähnenswert sind.

Bei einem 19jährigen Manne bestehen seit Jahren Temperatursteigerungen mit einem Maximum von 37,3°. Lungen und Herz sind sowohl physikalisch als röntgenologisch o. B. Laryngologisch: Die Gaumenbögen hervorwölbende, narbige Tonsillen, aus denen dünnflüssiges, eitriges Sekret auspreßbar ist. In der Anamnese 3mal sich wiederholende, peritonsilläre Abscesse.

[1] Arch. klin. Chir. **151**, 99 (1928).

[2] Z. Hals- usw. Heilk. **26**, 139 (1930).

Digitized by Google

Tonsillektomie vormittags um 9 Uhr. Nach der Operation beschwerdefrei, abendliche Temperatur 37,9°. In der Nacht des nächsten Tages treten plötzlich starke Seitenstiche in der rechten unteren Brusthälfte auf; steigend schweres Atmen, Hustenreiz, Schüttelfrost, Temperatur 39,3°. Die interne Untersuchung am Morgen des 3. Tages ergibt folgenden Befund: Der rechte Brustkorb bleibt beim Atmen ein wenig zurück. Rechts hinten, unten von der 8. Rippe abwärts, über einer handtellergroßen Partie ausgesprochen verkürzter Perkussionsschall mit einigen Crepitationen. Atmung oberflächlich, in der Minute 36, Herzarbeit rhythmisch, Puls 108 in der Minute. Auswurf schleimig, nicht rubiginös. Am Abend desselben Tages: Wenig Husten, die intensive Dämpfung verbreitet sich bis zur Spitze des Schulterblattes, auscultatorisch hört man darüber geschwächtes Atmen. Temperatur 38,1°, Puls 96, Atmung oberflächlich, in der Minute 28. Am Vormittage des 4. Tages derselbe Zustand. Die Probepunktion ist positiv, die gewonnene Flüssigkeit erweist sich als ein serofibrinöses Exsudat. Es wird mit der Punktion 180 ccm Flüssigkeit entfernt und an ihre Stelle ebensoviel Luft eingeblasen. Binnen 3 Tagen lassen die Symptome allmählich nach. Am 9. Tage nach der Operation ist die maximale Temperatur 37,8°, und am 11. Tage verläßt der Kranke die Abteilung. Kontrolluntersuchung nach 1 Woche (inzwischen stets fieberfrei gewesen): negativer Thoraxbefund. Die Röntgendurchleuchtung zeigt minimal verschattete Apicis, normalen Hilus, gut bewegliches Zwerchfell in normaler Lage und rechts einen ein wenig seichten Sinus.

Man sieht also, daß bei in der Nacht des der Operation folgenden Tages plötzlich auftretenden, starken pleuralen Schmerzen und rascher Temperatursteigerung die internistische Untersuchung einen bronchopneumonischen Herd gefunden hat und am selben Abend ein Exsudat auftrat. Die Schmerzen milderten sich rasch. Es war auffallend, daß nach der Punktion, die am 4. Tage ausgeführt wurde, das Exsudat nicht wieder auftrat, wie es bei einer Pleuritis zu erwarten gewesen wäre, sondern rasche Heilung eintrat. Dieser Umstand macht es wahrscheinlich, daß das ganze Syndrom aus einer Zirkulationsstörung entstanden ist.

Was den Ursprung der genannten Embolie anbetrifft, kann man den Umstand anführen, daß ein Hineinlangen der Embolie in die Blutbahn bei Operationen am Kopfe und am Halse eigentlich viel leichter sein müßte als z. B. bei den Bauchwandoperationen. Trotzdem ist jedoch die Thromboembolie nach Operationen dieser Art unverhältnismäßig selten. Bezüglich der Rolle der Infektion beim Zustandekommen der Thromboembolie ist es nicht wahrscheinlich, daß sie eine dominante ist, weil ja die Gewebsimmunität des Mundes eine allgemein bekannte Tatsache ist. Auffallend war der verhältnismäßig günstige Verlauf der Folgen der Embolie.

Es ist wohl möglich, daß die diesbezügliche Beobachtung der Komplikationen nach rhinologischen und laryngologischen Operationen noch mehrere einschlägige Fälle ans Licht bringen und daß die hämatobiologische Erkennung des Zustandekommens dieser Embolien uns zu ihrer sicheren Verhütung verhelfen wird.

Digitized by Google

(Aus der Universitäts-Ohrenklinik Hamburg-Eppendorf — Direktor: Professor Dr. *K. Wittmaack.*)

Das Labyrinth als hydrostatisches Organ und die Funktion des offenen Ductus endolymphaticus bei Fischen.

Von

Cl. F. Werner.

(*Eingegangen am 17. Juli 1930.*)

Das häutige Labyrinth der Haifische und Rochen ist reich an auffälligen Besonderheiten. Am merkwürdigsten ist jedoch seine offene Verbindung mit dem Meereswasser durch den Ductus endolymphaticus und das Vorkommen von Sand an Stelle der Kalkotolithen. Diese Tatsachen sind für ein allgemeines Verständnis des Wirbeltierlabyrinthes von größter Bedeutung, sind aber bisher kaum beachtet worden.

Die freie Mündung des Ductus endolymphaticus nach außen (Apertura externa) kommt mit Ausnahme von Cestracion philippi bei allen bekannten Labyrinthen von Haien und Rochen, sowie bei Chimaera monstrosa vor (*Werner* 1930). Die Durchgängigkeit des Ductus und Saccus endolymphathicus hat *Retzius* (1881) am Präparat von Acanthias und Raja durch Injektionsversuche bewiesen. Ähnliche Versuche habe ich bei Chimaera ausgeführt. *Retzius* hat ferner beobachtet, daß aus der Apertura externa Flüssigkeit mit weißlichen Kalkkrystallen herauskommt, wenn man bei Rochen auf die Kopfoberfläche drückt. Das ist bei ganz frischen, nicht konservierten Tieren der Fall. Trotzdem ist damit noch nicht bewiesen, ob diese Kommunikation auch am lebenden Tiere in irgendeiner Weise benutzt wird, d. h. ob sie eine funktionelle Bedeutung hat.

Man hat früher die freie Öffnung nur vom vergleichend anatomischen Standpunkte aus beurteilt und als rudimentären Überrest der embryonalen Einstülpungsöffnung des Labyrinthbläschens gedeutet. Inzwischen haben die gründlichen vergleichend-embryologischen Untersuchungen von *Ranzi* (1926) jedoch gezeigt, daß die Mündungsröhre (vom Saccus endolymphaticus bis zur äußeren Öffnung) eine besondere Bildung darstellt, und daß die Apertura externa nicht der primitiven Öffnung der Ohrblase homolog ist. Es ist berechtigt, daraus auf eine besondere Bedeutung der offenen Röhre zu schließen. Neuerdings ist auch der direkte

Digitized by Google

physiologische Beweis dafür geliefert worden. *Portmann* (1921) erhielt bei Rochen, wenn er durch Kauterisation die Öffnung verschloß, heftige Bewegungsstörungen, obwohl das Lybyrinth als solches bei dem Eingriff nicht geschädigt worden war. Die freie Öffnung muß also tatsächlich eine wichtige Funktion ausüben. Welcher Art ist diese? Es bestehen 3 Möglichkeiten: der Durchgang fester Stoffe, der Durchgang von Flüssigkeiten, die Vermittlung von Druckdifferenzen.

1. Die einzige bis jetzt tatsächlich erweisbare Funktion ist die *Aufnahme von exogenen Otolithen*, die bei einigen Arten vorkommt. *Stewart* (1906) machte als erster die Entdeckung, daß die Otolithensäckchen bei Squatina angelus (Rhina squatina) statt der Kalkkrystalle Sand enthalten. *Retzius* erwähnt in seiner Beschreibung nichts davon, obwohl ein so eigenartiger Befund dem gründlichen Beobachter sicherlich nicht entgangen wäre. *Nishio* (1926) bestätigte den Befund *Stewarts* an der gleichen Art, sowie bei Torpedo ocellata. Beide Arten, bei Neapel gefangen, enthielten die typischen vulkanischen Bestandteile (Lava und Olivin?) des Meeresbodens im Golf von Neapel. Es ist wiederum seltsam, daß *Retzius* bei der verwandten Art Torpedo marmorata, von dem ihm ein Exemplar aus Neapel vorlag, und *Hellmann* (1898) bei Torpedo ocellata nur gewöhnliche Otolithen wie bei den übrigen Rochen fanden. Meine Exemplare von Torpedo ocellata bestätigen dagegen unzweifelhaft die Feststellung *Nishios*. Am eigenartigsten ist aber entschieden das Verhalten von Acanthias vulgaris. Diese Art enthält nach *Retzius* und nach *Nishio* endogene Kalkotolithen, die in der Hauptsache kubische Form haben. Exemplare, die ich vom Hamburger Fischmarkt bekam, enthielten aber nur Sand. Und *Stewart* teilt mit, daß bei einigen Exemplaren ein Gemisch von Kalkotolithen und Sand gefunden wurde. Es ist damit bei Acanthias erwiesen, bei Rhina und Torpedo sehr wahrscheinlich, daß sich die Individuen einer und derselben Art in diesem Punkte ganz verschieden verhalten. Wir wissen aber noch nicht, ob es sich dabei um bestimmte Lokalrassen oder individuelle Variationen, vielleicht gar um einen Wechsel im Leben des einzelnen Tieres handelt.

Welche Rolle spielt nun dabei der Ductus endolymphathicus? Embryonen und frisch geschlüpfte Tiere der genannten Arten enthalten natürlich noch keinen Sand. Dieser muß im Laufe des Lebens aufgenommen werden. Ein anderer Weg als der Ductus und Saccus endolymphaticus kommt nicht in Frage. In der Tat ist die Mündungsröhre bei den genannten Arten viel weiter als bei den übrigen Haien und Rochen. Sie erreicht bei Rhina fast den Durchmesser eines Bogenganges. Damit ist zugleich auch die maximale Größe der Sandpartikel vorgeschrieben. Aber im übrigen ist das Verhalten der Mündungsröhre ganz rätselhaft. Denn wie kommt es, daß nur eine begrenzte und wahrscheinlich rechts und links gleiche Menge und bei anderen Exemplaren der-

Digitized by Google

selben Art trotz der weiten Öffnung gar keine Sandkörner aufgenommen werden? Wie wird das Eindringen von kleinen Tieren verhindert? Verschlußklappen sind nicht vorhanden, und ob der bei manchen Arten am Saccus endolymphaticus ansitzende Muskel einen Verschluß zu bewirken hat, ist sehr fraglich. Ganz ungeklärt ist der Vorgang im einzelnen, z. B. ob die Aufnahme einmalig oder in kleinen Portionen während des ganzen Lebens erfolgt, ferner ob eventuell im Überschuß eingedrungener Sand wieder ausgeschieden werden kann. Schließlich müssen noch die Fragen beantwortet werden, wie der Sand in den Säckchen in bestimmter Lage festgehalten wird und aus welchen Gründen die Produktion eigener Otolithen in diesen Fällen unterbleibt.

Der Vergleich mit niederen Tieren, z. B. Krebsen könnte dazu verleiten, die Aufnahme fremden Otolithenmaterials als eine sehr primitive Eigenschaft anzusehen. Aber sie tritt seltsamerweise bei sehr spezialisierten Formen und dazu bei vereinzelten Arten auf, die gar nicht näher miteinander verwandt sind. Im übrigen ist das Labyrinth bei Haien und Rochen ganz allgemein sehr hoch entwickelt, und auch die weitgehende Differenzierung des Ductus endolymphaticus muß als ein fortgeschrittenes Merkmal betrachtet werden.

2. Die geschilderte Erscheinung ist indessen so selten, daß sie gewissermaßen nur als Nebeneffekt gelten kann. Bei allen übrigen Elasmobranchiern mit endogenen Otolithen bleibt die Rolle des Ductus endolymphaticus ungeklärt. Da feste Partikel passieren können, müssen wir an die Möglichkeit denken, daß auch *Flüssigkeiten ausgetauscht* werden. *Hellmann* (1898) bezweifelt bei Torpedo eine freie Kommunikation, weil die Öffnung sehr eng und der Saccus endolymphaticus mit Otolithenbrei und einer „zähen gelatinösen Masse" angefüllt sei. Die Öffnung ist bei den meisten Arten tatsächlich sehr viel enger als der Durchmesser eines Bogengangs. Auch scheint der Saccus endolymphaticus bei Rochen, wo er flächenartig verbreitert ist und horizontal unter der Haut liegt, sehr häufig Otolithenbrei zu enthalten. Aber oft ist er auch leer, vor allem bei Haien und bestimmt bei Chimaera. Ein wirkliches Hindernis für eine etwaige Flüssigkeitsströmung würde in diesen Fällen nicht bestehen.

Nun muß man natürlich die beiden Möglichkeiten trennen, ob Meereswasser ins Labyrinth eindringt, oder ob Endolymphe ans Meereswasser abgegeben wird. Durch den Bau des ganzen Ductus endolymphaticus scheint keine Richtung begünstigt zu sein. Und nach Versuchen von *Ranzi* (1926) erfolgt auf Volumenänderungen des Saccus endolymphaticus sowohl Austritt von Endolymphe als auch Eintritt von Meereswasser.

Man könnte zunächst die Möglichkeit ins Auge fassen, daß die Endolymphe vollständig oder zum Teil aus eingedrungenem Meereswasser

Digitized by Google

besteht. Das Blutserum und wohl auch die Endolymphe dieser Tiere besitzen nahezu den gleichen osmotischen Wert, also einen ähnlichen Gesamtgehalt an gelösten Substanzen wie das Meereswasser. Damit wäre aber eine direkte Herkunft aus dem Meereswasser nicht bewiesen. Sie ist auch sehr unwahrscheinlich. Denn natürlich enthält auch das Labyrinth der Embryonen schon Liquor, der nur endogenen Ursprungs sein kann. Ferner kommen manche Haie in Meeren verschiedenen Salzgehaltes vor oder gehen sogar in die Flußmündungen, während wir für den Labyrinthliquor eine konstante und vom Wechsel der äußeren Verhältnisse unabhängige Zusammensetzung vermuten müssen.

Mehr Wahrscheinlichkeit hat der umgekehrte Vorgang für sich. Nach *Hellmann* hat schon *Weber* (1820) die Vermutung ausgesprochen, daß die freie Öffnung dazu dient, „dem überschüssigen Labyrinthinhalt Abfluß zu gewähren". Durch Versuche und Beobachtungen *Wittmaacks* wissen wir, daß der Labyrinthliquor von den Epithelien des häutigen Labyrinthes produziert wird. Die Experimente von *Guild* (1928) an Meerschweinchen zeigen, daß die Endolymphe von ihren Produktionsstätten aus durch den Ductus zum Saccus endolymphaticus fließt und hier resorbiert wird. Die Versuche von *Yamakawa* (1929) scheinen dies vollauf zu bestätigen. Es spricht vorläufig nichts dagegen, für Haie und Rochen analoge Vorgänge anzunehmen. Durch freien Abfluß würde die Menge und daher auch der Druck der Endolymphe in gleicher Weise reguliert, wie es bei den Säugetieren durch Resorption geschieht. Ein künstlicher Verschluß der Öffnung würde also einen Überschuß an Liquor, eine Druckerhöhung im Labyrinth und damit hydropische Erscheinungen hervorrufen. Vielleicht haben die heftigen Störungen, die *Portmann* erzielt hat, hierin ihre Ursache.

3. Wenn wir diesen Gedankengang weiter verfolgen, so ergibt sich die Möglichkeit, daß die freie Kommunikation zur *Vermittlung von Druckwirkungen* dient. Der hydrostatische Druck, der im Meereswasser herrscht, muß sich durch die Öffnung ins Innere des Labyrinthes fortsetzen, gleichgültig ob die Öffnung etwas enger oder weiter ist. Ja es ist denkbar, daß wir im Labyrinth ein spezifisches Organ zur Perzeption dieses Druckes zu erblicken haben. Es sei im folgenden versucht, diese Hypothese näher zu begründen. Sie experimentell nachzuprüfen ist mir in absehbarer Zeit nicht möglich.

Es ist bekannt, daß die Knochenfische ein besonderes Druckorgan in Gestalt der Schwimmblase haben. Durch verschiedene Füllung der Schwimmblase mit Gas können sie ohne aktive Bewegung in höhere Wasserschichten aufsteigen oder in tiefere Wasserschichten absinken. Umgekehrt kann durch die Schwimmblase ein Wechsel der Wassertiefe perzipiert werden, da ihr Gasgehalt je nach dem herrschenden Außendruck in verschiedenem Maße komprimiert wird. Bei guten Schwimmern

Digitized by Google

ist die Schwimmblase fast immer vorhanden. Bei vielen Bodenfischen (Gobius, Cottus) ist sie dagegen rückgebildet, und diese Fische reagieren auf experimentelle Druckschwankungen des Wassers nicht. Es ist nun höchst auffällig, daß die Haie und Rochen keine Schwimmblase haben, obwohl es unter ihnen viele sehr gewandte Schwimmer gibt.

Wie die Schwimmblase, so ist auch das Labyrinth ein druckempfindliches Organ. Gemäß den Vorstellungen *Wittmaacks* (1926, 1928, 1929) sind die Sinnesendorgane ganz allgemein zur Perzeption von Druckdifferenzen eingerichtet. Im besonderen habe ich die Theorie entwickelt (1928), daß die Otolithen der Knochenfische durch Vermittlung hydrostatischer Druckunterschiede auf die Macula einwirken. Bei der großen Gruppe der Karpfenfische, ferner bei Heringen u. a. ist das Labyrinth mit der Schwimmblase in Verbindung, und bestimmte Teile des Labyrinthes sind zur Aufnahme der Druckschwankungen in ganz eigenartiger Weise umgebildet. Es ist also nur ein sehr kleiner Schritt zu der Folgerung, daß das Labyrinth auch ohne die Vermittlung der Schwimmblase durch den Druck des umgebenden Wassers gereizt werden kann, falls es direkt für ihn zugänglich ist. Diese Bedingung ist bei dem offenen Ductus endolymphaticus der Haie und Rochen tatsächlich gegeben.

Da diesen Fischen die Schwimmblase fehlt, so ist ihnen ein Auf- und Absteigen nur durch aktive Bewegung nach oben oder unten möglich. Kommt das Tier in zu tiefe Wasserschichten, so wird es durch eine Druckerhöhung veranlaßt, wieder aufwärts zu schwimmen. Die Rochen, die *Portmann* operiert hat, waren zum Teil nicht mehr fähig, wagerecht zu schwimmen, sondern zeigten das beständige Bestreben, sich nach oben zu bewegen, wobei sie oft sehr weit über die Wasseroberfläche hinausstießen. Normale Tiere dieser Art tun das nach *Portmanns* Beobachtungen nicht. Durch den operativen Abschluß wurde aber, wie ich oben schon ausgesprochen habe, eine Drucksteigerung im Labyrinth herbeigeführt. Der Effekt ist also der gleiche, als ob das Tier in tiefere Wasserschichten gelangt wäre und sich wieder nach oben bewegt, um dem gesteigerten Druck zu entgehen. Diese Vorstellungen harmonieren übrigens auch sehr gut mit den Auffassungen, die *Mygind* (1926) über die Funktion der Otolithenorgane entwickelt hat.

Schließlich bleibt noch die Frage nach dem Aufnahmeorgan zu beantworten. Sicherlich pflanzt sich der Druck in alle Teile des Labyrinthes fort, da sie bei den meisten Arten miteinander kommunizieren. Doch könnte sehr wohl eine einzelne Nervenendstelle eine spezifische Empfindlichkeit besitzen. In erster Linie wäre dabei an die Macula sacculi zu denken, und zwar zunächst aus topographischen Gründen. Der Ductus endolymphaticus mündet bei den Haien und Rochen meist unter mächtiger konischer Erweiterung in den Sacculus. Meist ist eine Grenze

Digitized by Google

zwischen beiden nicht mehr erkennbar. Diese morphologische Zusammengehörigkeit wird dadurch noch auffälliger, daß der Sacculus von den anderen Labyrinthteilen meist sehr weit abgegliedert ist. Wie die exogenen Otolithen, so muß jeder durch den Ductus endolymphaticus kommende Reiz zuerst auf die Macula sacculi treffen.

Nun ist merkwürdigerweise eine statische oder kinetische Funktion für die Macula sacculi nicht nachweisbar. Nach den Versuchen von *Maxwell* (1923) an Haifischen werden alle Lagereflexe vom Utriculus ausgelöst, und die Exstirpation des Sacculus-Otolithen hat keine Störungen im Gefolge. Dasselbe ist auch bei Knochenfischen mehrfach festgestellt worden. Ob für die akustische Labyrinthfunktion, die bei einigen Karpfenfischen nachgewiesen worden ist, die Macula sacculi in Anspruch genommen werden kann (*de Burlet* 1929, *von Frisch* 1929), scheint mir fraglich. Der Sacculus samt seiner Macula ist bei Karpfenfischen infolge seiner besonderen Differenzierungen zur Aufnahme der von der Schwimmblase kommenden Druckschwankungen besonders geeignet (*Werner* 1928). Ich halte es daher für sehr wahrscheinlich, daß die Macula sacculi auch bei den Haien und Rochen zur Perzeption von hydrostatischen Druckunterschieden des umgebenden Wassers dient. Doch bleibt dadurch die Rolle des Otolithen vorläufig ungeklärt.

Die freie Öffnung des Ductus endolymphaticus bei Elasmobranchiern ermöglicht es also, daß der hydrostatische Druck des Meerwassers auf das Labyrinth und im besonderen auf die Macula sacculi einwirken kann. Wir müssen weiterhin folgern, daß vom Labyrinth Reflexe ausgehen, die bei Druckerhöhung eine Aufwärtsbewegung, bei Druckverminderung eine Abwärtsbewegung herbeiführen. Zu den bekannten Funktionen des Labyrinthes, der statischen, kinetischen und akustischen, käme nach dieser Arbeitshypothese noch die hydrostatische hinzu. Aber vielleicht werden wir künftig alle anderen Funktionen aus dieser einen als der ursprünglichen ableiten.

Zusammenfassung.

1. Der offene Ductus endolymphaticus der Elasmobranchier dient zur Aufnahme von Otolithensand, zur Abgabe von Endolymphe und zur Überleitung des Wasserdruckes in das Labyrinth.

2. Das Labyrinth hat bei diesen Tieren eine hydrostatische Funktion. Diese Hypothese gründet sich auf *Wittmaacks* Vorstellungen über die Erregungsvorgänge im Labyrinth, auf Erfahrungen an Knochenfischen und auf die Experimente *Portmanns* an Rochen.

3. Das Aufnahmeorgan ist wahrscheinlich die Macula sacculi, weil sie durch ihre Lage begünstigt ist und keine andere nachweisbare Funktion besitzt.

Digitized by Google

Literatur.

de Burlet (1929), Anatomisches zur Hörfähigkeit der Siluroiden. Z. Anat. **89**, 11—27. — *von Frisch, K.* (1929), Über die Labyrinthfunktionen bei Fischen. Verh. dtsch. zool. Ges., Marburg (Zool. Anz. **4**, Suppl.), 104—112. — *Guild, S. R.* (1928), The Circulation of the Endolymph. Amer. J. Anat. **39**, 57—81. — *Hellmann* (1898), Die Entwicklung des Labyrinthes von Torpedo ocellata. Verh. dtsch. otolog. Ges., 65—76. — *Maxwell, S. S.* (1923), Labyrinth and Equilibrium. Philadelphia and London. — *Mygind, S. H.* (1926), Studies on the Function of the Labyrinth I. The Otolith Organes, Acta oto-laryng. (Stockh.) **7**, 161—171. — *Nishio* (1926), Über die Otolithen und ihre Entstehung. Arch. Ohr- usw. Heilk. **115**, 19—63. — *Portmann, G.* (1921), Recherches sur la physiologie du sac et du canal endolymphatiques. Valeur fonctionelle de l'organe endolymphatique des Sélacieus. C. r. Soc. Biol. Paris **85**, 1070. — *Ranzi, S.* (1926), Ricerche embriologiche e morfologiche sul ductus endolymphaticus dei vertebrati, I. L'aquaeductus vestibuli dei Selach. Pubbl. Staz. zool. Napoli **7**, 169—213. — *Retzius* (1881), Das Gehörorgan der Wirbeltiere. I. Das Gehörorgan der Fische und Amphibien. Stockholm. — *Stewart, Ch.* (1906), On the Membranous Labyrinth of Echinorhinus, Cestracion and Rhina. J. Linnean Soc. **29**, 439—442 (1903—1906). — *Weber, E. H.*, (1820), De aure et auditu. Leipzig. — *Werner* (1928), Studien über die Otolithen der Knochenfische. Z. Zool. **132**, 502—587 — (1930), Das Ohrlabyrinth der Elasmobranchier. Z. Zool. **136**, 485—579. — *Wittmaack*, Über den Tonus der Sinnesendstellen des Innenohres. Arch. Ohr- usw. Heilk., I. Mitt. **114/115** (1926); II. Mitt. **117** (1928); III. Mitt. **120** (1929). — *Yamakawa, K.* (1929), Die Wirkung der arsenigen Säure auf das Ohr. Arch. Ohr- usw. Heilk. **123**, 238—296.

Digitized by Google

(Aus der Universitäts-Hals-, Nasen- und Ohrenklinik in Bonn. — Direktor: Prof. Dr. *Grünberg*.)

Knochenneubildung in den Labyrinthhohlräumen nach Labyrinthdestruktion mit Spätmeningitis.

(Ein Beitrag zur Frage der Insolationsmeningitis).

Von

Dr. med. G. Theissing,

Assistent der Klinik.

Mit 3 Textabbildungen.

(*Eingegangen am 28. Juli 1930.*)

Die Neubildung von Bindegewebe und Knochen in den Labyrinthhohlräumen im Anschluß an Labyrinthentzündung ist ein bekannter Vorgang. Die dabei auftretenden histologischen Veränderungen sind insbesondere von *Manasse* und *Zange* umfassend dargestellt worden. Den Fällen von ausgedehnter Knochenneubildung in den völlig zerstörten Labyrinthräumen, wie sie unter anderem von *Preuss*, *Steurer* und kürzlich von *Weusthoff* beschrieben worden sind, können wir das histologische Bild eines besonders eindrucksvollen Falles von labyrinthärer Spätmeningitis hinzufügen, die sich im Gefolge einer unter Bindegewebs- und Knochenneubildung scheinbar ausgeheilten Labyrinthitis entwickelt hat. Von besonderem klinischen Interesse ist dabei, daß sich die Hirnhautentzündung unmittelbar an eine intensive Sonnenbestrahlung anschloß, deren ätiologische Bedeutung für das Auftreten von Entzündungen der weichen Hirnhäute *Stursberg* vor kurzem hervorgehoben hat.

Unsere Beobachtung betraf ein 27jähriges Mädchen, das vor 13 Monaten an einer akuten Mittelohrentzündung erkrankt war, in deren Gefolge vor 7 Monaten vom behandelnden Facharzt die Antrotomie ausgeführt wurde. Da die Sekretion nicht nachließ, wurde 3 Monate später die Radikaloperation vorgenommen. Unmittelbar nach der Operation stellte sich nach Angabe der Patientin ein 5 Wochen anhaltender starker Schwindel ein, der allmählich abklang. Da die Operationswunde hinter dem Ohr nicht heilte, wurde der Patientin von ihrem Arzt öftere Sonnenbestrahlung empfohlen. Vor 8 Tagen setzte sich die Patientin einer derartigen, besonders langen (5stündigen) Sonnenbestrahlung aus, wonach heftige Kopfschmerzen auftraten. Am folgenden Tage stellte sich Erbrechen ein, das bis heute andauerte. Bei der Aufnahme in die Klinik, 4 Monate nach der Radikaloperation, bestand noch eine ziemlich starke Absonderung aus der rechtsseitigen

Digitized by Google

Radikaloperationshöhle und eine bohnengroße Fistel in der Operationsnarbe. Das rechte Ohr war taub und kalorisch unerregbar. Die Röntgenaufnahme des Felsenbeines (nach *Schüller*) zeigte lediglich einen großen operativen Knochendefekt. Neurologisch bestanden die Zeichen einer ausgeprägten Meningitis. Die Temperatur, bei der Aufnahme 38,3°, stieg am folgenden Tage auf 39,9°. Im Blute fand sich eine Leukocytose von 20000. Der Liquor cerebrospinalis war getrübt und bot neben positiver Pandyscher Reaktion eine deutliche Lymphocytose. Die Untersuchung des Augenhintergrundes ergab nasalwärts verwaschene Papillengrenzen, jedoch keine Stauungspapille.

Da nach dem klinischen Befunde die Möglichkeit einer von der noch nicht ausgeheilten Radikaloperation ausgehenden Infektion der Meningen bestand, wurde die alte Narbe gespalten und die Operationshöhle ausgiebig freigelegt. Dabei fanden sich namentlich in der Paukengegend Granulationen. Die Sinuswand war bis auf eine bereits bei der vorangegangenen Aufmeißelung freigelegte, etwas verdickte Stelle ebenso wie die anliegende Kleinhirndura ohne makroskopische Veränderungen. Auch die nach Fortnahme der oberen Pyramidenkante breit freigelegte Dura der mittleren Schädelgrube zeigte keinen pathologischen Befund. Eine Punktion von Kleinhirn und Schläfenlappen war gleichfalls ergebnislos. Mehrere Stunden nach der Operation erfolgte der Exitus.

Die Gehirnsektion ergab außer einer eitrigen Meningitis über Großhirnhemisphären und Gehirnbasis, sowie frischen Blutungen über dem rechten Schläfen- und Scheitellappen, der Brücke und den angrenzenden Kleinhirnpartien nichts Besonderes.

Histologisch wurde folgender Befund erhoben:

In den Mittelohrräumen findet sich neben den durch die vorausgegangene Operation bedingten Veränderungen als Zeichen chronischer Entzündung eine stark verdickte und von zahlreichen Cysten durchsetzte Schleimhaut, die vielfach noch gut erhaltenes Deckepithel trägt. Das Epitympanon ist fast völlig von neugebildetem gefäßreichen Bindegewebe ausgefüllt, in dem sich noch Reste vom Amboßkörper und Hammerkopf nachweisen lassen. Auch die Fensternischen sind von Bindegewebssegeln und -strängen ausgekleidet, zwischen denen sich das alte Lumen der Paukenhöhle in Gestalt von cystischen Hohlräumen findet. Im ovalen Fenster fehlt die Steigbügelplatte; an ihrer Stelle sieht man ein derbes Bindegewebspolster mit Einlagerung neugebildeter Knochenspangen, wie sie auch dem das Fenster begrenzenden Labyrinthknochen aufsitzen. Die Membran des runden Fensters ist nicht mehr zu differenzieren und durch neugebildetes Bindegewebe ersetzt.

Vom häutigen Labyrinth ist nichts mehr zu sehen. Die früheren Labyrinthhohlräume sind von Bindegewebe und neugebildetem Knochen erfüllt, der größtenteils die Grenzen des alten Hohlraumsystems weit überschreitet und teilweise ohne scharfe Grenze in den noch erhaltenen enchondralen Knochen der Labyrinthkapsel übergeht, teilweise mit feinen zackigen Kittlinien an denselben grenzt. Dieser neugebildete Knochen, der sich im Hämatoxilin-Eosinpräparat durch seine zarte rosa Färbung von dem mehr bläulich erscheinenden alten enchondralen

Digitized by Google

Abb. 1.

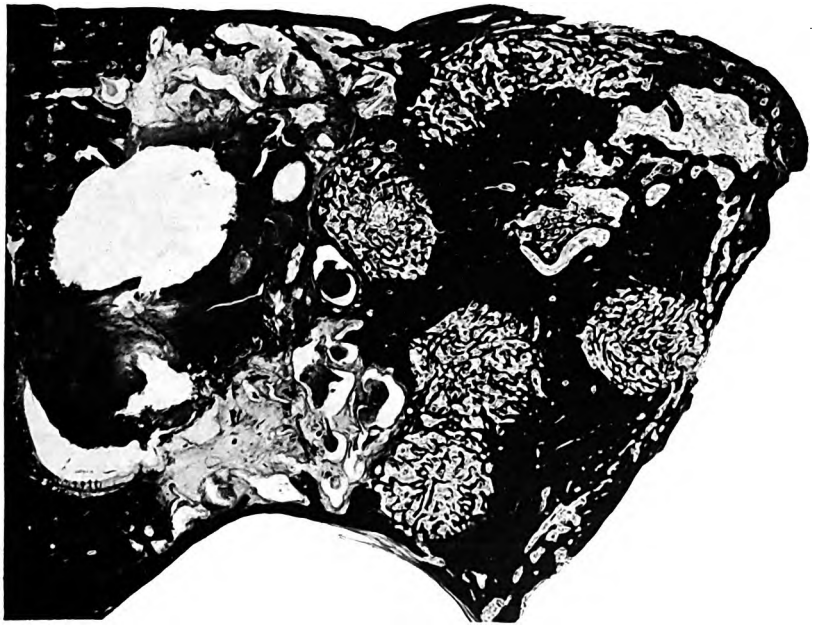

Abb. 2.

Digitized by Google

Knochen abhebt, zeigt durchgehend spongiösen Bau. Die Knochenbälkchen sind lamellär geschichtet und tragen allenthalben zierliche Osteoblastensäume. An der Grenze zwischen altem und neuem Knochen sieht man vielfach den von *Hellmann* beschriebenen Übergang von Gefäßkanälen des enchondralen Kapselknochens in die neugebildeten Knochenlamellen. Die Lücken des spongiösen Knochennetzes sind von einem gefäßreichen, jungen Bindegewebe ausgefüllt, das stellenweise von Rundzellenanhäufungen durchsetzt ist. Der Abbau des alten Knochens ist am weitesten vorgeschritten im Bereich der Bogengänge (s. Abb. 1 und 2), so daß hier der neugebildete Knochen sowohl an die hintere und mittlere Schädelgrube, als auch — im Bereich des horizontalen Bogenganges — bis an die Mittelohrräume bzw. das dieselben ausfüllende Bindegewebe heranreicht. Im Vorhofabschnitt ist dagegen der Knochenabbau am geringsten erfolgt. Auch die Neubildung von Knochen ist in dem den Vorhof ausfüllenden Bindegewebe im Verhältnis zu den übrigen Teilen des inneren Ohres nur schwach ausgeprägt und findet sich vorwiegend an der der Paukenhöhle zugekehrten Seite. Die Gegend der Schnecke zeigt wieder einen stärkeren Abbau des alten Knochens (s. Abb. 3). In Höhe eines Axialschnittes sind größere Teile des ursprünglichen Knochens nur noch in der Umgebung des inneren Gehörgangs und an der unteren Begrenzung der Schnecke erhalten. Gegen die Pauke und das Ostium tympanicum der Tube grenzt die Neubildung auf große Strecken hin häufig direkt an diese Räume. Modiolus und knöchernes Spiralblatt sind nirgends mehr zu sehen, so daß die ganze Schnecke einen auf Kosten des alten Labyrinthknochens hochgradig erweiterten, mit neugebildetem Bindegewebe und Knochen erfüllten Hohlraum darstellt. Gegen den inneren Gehörgang hin hört die Knochenneubildung in dem Bindegewebe auf. Dieses selbst zeigt starke entzündliche Infiltration und hat seiner ganzen Beschaffenheit nach den Charakter eines Granulationsgewebes, das im Fundus des inneren Gehörganges in eine Absceßbildung übergeht, die die Fasern des Hörnervenstammes teils zerstört, teils auseinander gedrängt hat. Der noch erhaltene Teil des Nervus acusticus nimmt hier keine spezifische Färbung mehr an. Auch in der Arachnoidealscheide des Nerven findet sich eine reichliche Anhäufung von Eiterkörperchen, welche sich hirnwärts im ganzen Verlauf des Nerven verfolgen läßt.

Der Nervus facialis zeigt keine wesentlichen Degenerationserscheinungen, obwohl der neugebildete Knoten vielfach bis an das perineurale Bindegewebe heranreicht.

Nach dem histologischen Bilde handelt es sich also um die Residuen ausgedehnter Labyrinthdestruktion. Vom häutigen Labyrinth ist nichts mehr erhalten. Die gesamten Hohlräume sind ausgefüllt von neugebildetem Bindegewebe und Knochen, der die Grenzen der alten

Digitized by Google

Labyrinthhohlräume weit überschreitet, so daß ein großer Teil des alten Kapselknochens darin aufgegangen ist. Wir haben also den Zustand vor uns, der von *Zange* als Labyrinthopathie, von *Wittmaack* als Labyrinthphtise bezeichnet wird.

Über die Pathogenese der ausgedehnten Labyrinthzerstörung gibt uns die Vorgeschichte Aufschluß. Danach hat sich im Verlaufe einer

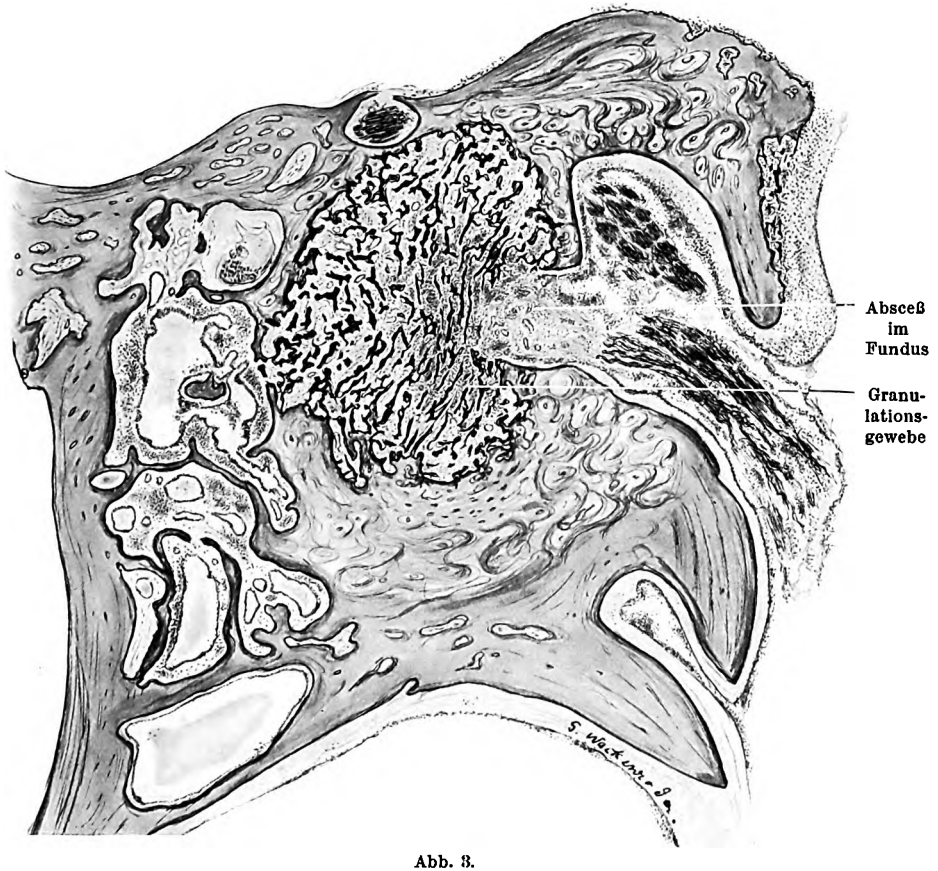

Abb. 3.

13 Monate vor dem Tode aufgetretenen akuten Mittelohreiterung, die zunächst eine Aufmeißelung erforderlich machte, im Anschluß an die später vorgenommene Radikaloperation eine Labyrinthentzündung eingestellt. An welcher Stelle der Labyrinthwand der Einbruch stattfand, läßt sich aus dem histologischen Bilde nicht mit Bestimmtheit sagen. Am wahrscheinlichsten ist, daß der Einbruch durch die Fenster erfolgt ist, die im histologischen Präparat in offener Verbindung mit den Mittelohrräumen stehen. Da jedoch die Zerstörung des enchon-

Digitized by Google

dralen Knochens am horizontalen Bogengang bis an die Mittelohrräume vorgeschritten ist, so könnte auch hier die Überleitung erfolgt sein.

Auch die Art der Labyrinthentzündung, ob eitrig, eitrig-nekrotisierend oder entzündliche Nekrose läßt sich nicht sicher entscheiden. Doch darf man wohl aus gewissen Befunden auf das Vorausgehen einer Labyrinthnekrose schließen. Neben der völligen Zerstörung der Labyrinthweichteile, die sich häufiger bei den nekrotisierenden Prozessen findet, bietet uns das histologische Bild einen Hinweis durch die erwähnte Absceßbildung im inneren Gehörgang. Solche gleichzeitige Absceßbildung im Meatus acusticus internus kommt nach *Zange* fast nur bei den im Anschluß an chronische Mittelohreiterungen auftretenden Labyrinthnekrosen vor. Auch der ausgedehnte Knochenabbau der Labyrinthkapsel weist darauf hin, daß ihm eine Labyrinthwandnekrose voraufgegangen ist, wobei die nekrotischen Knochenteile allmählich durch demarkierende und resorbierende Entzündung von der erhaltenen Umgebung aus aufgesaugt worden sind. Im weiteren Verlauf wurden dann die Labyrinthräume von Granulationsgewebe ausgefüllt, das sich schließlich in derberes Bindegewebe und Knochen umwandelte.

Habermann (zitiert nach *Lange*) beobachtete bei der gewöhnlichen eitrigen Otitis interna eine bindegewebig-knöcherne Ausfüllung der Innenohrräume bereits nach 7 Wochen; wahrscheinlich ist sie nach ihm sogar noch eher möglich. Bei der Labyrinthnekrose beansprucht diese Ausheilung nach *Zange* viel längere Zeit. Das Eindringen des Granulationsgewebes aus der Umgebung und die Resorptionsvorgänge an dem nekrotischen Knochen lassen hier „meist nicht nur Woche und Monat, sondern wahrscheinlich oft sogar Jahr und Tag auf sich warten" (zitiert nach *Zange*). In unserem Falle sehen wir schon 3 Monate nach dem wahrscheinlichen Beginn der Labyrintherkrankung eine vollkommene Ausfüllung der Labyrinthräume mit neugebildetem Bindegewebe und Knochen.

Über den Knochenneubildungsprozeß gibt es verschiedene Ansichten. *Manasse* und ebenso *Zange* unterscheiden eine Knochenneubildung aus der Endostschicht heraus bei intakter Labyrinthkapsel von einer solchen, die bei rarefizierender Ostitis, also bei Zerstörung der präformierten Kapsel auftritt. *Manasse* ist der Ansicht, daß bei der „genuinen Otitis interna ossificans" eine metaplastische Knochenneubildung stattfindet durch „Umwandlung des Bindegewebes in Osteoid- und Knochengewebe", während bei der eitrigen Labyrinthentzündung eine rarefizierende Ostitis auftritt und die Knochenneubildung von hier aus durch Osteoblastentätigkeit ihren Ausgang nimmt. Beide Formen sind nach *Manasse* scharf voneinander unterschieden. Auch darin zeigt sich nach ihm ein anderes Verhalten beider Arten des neugebildeten Knochens, daß bei der 2. Form der Knochen sehr bald kompakt wird, während er bei der 1. dauernd die Anordnung im Bälkchen zeigte. Demgegen-

Digitized by Google

über erkennt *O. Mayer* einen prinzipiellen Unterschied zwischen eitriger und nichteitriger Labyrinthentzündung nicht an. Nach seinen Beobachtungen sind beide Formen nicht einmal graduell unterschieden. Auch die Unterscheidung der Knochenneubildungsvorgänge mit und ohne Osteoblastentätigkeit wird von ihm abgelehnt. Beide Arten sah er nebeneinander verlaufen. Ferner betont er, gestützt auf die Ansicht von *Gegenbaur*, daß „jedes Knochengewebe durch die spezifische Tätigkeit von Zellen, den Osteoblasten, entsteht". Auch die Knochenneubildung ohne Osteoblasten sei bedingt durch die Tätigkeit von Bindegewebszellen, die die „Kittsubstanz" absondern. Eine direkte Metaplasie, also Umwandlung von Bindegewebe in echten Knochen ohne Zelltätigkeit kommt danach nicht vor. In neuerer Zeit hat nun *Hellmann* durch seine Untersuchungen über die „Otitis interna ossificans" gegen diese Ansicht *Mayers* Stellung genommen und die Manasseschen Befunde bestätigt. Auch er trennt den durch Osteoblastentätigkeit entstandenen Knochen scharf von dem durch Metaplasie hervorgegangenen. Der neugebildete „Osteoblastenknochen" ist schwer von dem alten Kapselknochen abzugrenzen; nur stellenweise finden sich zackige Kittlinien. Er zeigt lamelläre Schichtung und neigt zur Bildung von Hyperostosen. Der metaplastische Knochen hingegen ist überall scharf gegen die präformierte Labyrinthkapsel abgegrenzt und trägt keine Osteoblastensäume. Wohl kann nach *Hellmann* bei der eitrigen mit rarefizierender Ostitis einhergehenden Otitis interna gleichzeitig eine Knochenneubildung nach metaplastischen Typus vorkommen; ebenso hält er diese metaplastische Knochenneubildung bei eitriger Labyrinthentzündung ohne Endost- und Knochenzerstörung für möglich. Die Fälle mit vorangegangener Einschmelzung des Kapselknochens erscheinen ihm jedoch so charakteristisch, daß er eine scharfe Unterscheidung für notwendig hält. Denn überall, wo ein Abbau des alten Knochens stattgefunden hat, zeigt die Knochenneubildung neben dem Auftreten von Osteoblastentapeten andere Beziehungen zum alten Kapselknochen und zum Gefäßsystem. *Hellmann* konnte dabei „häufig einen Übergang von Gefäßräumen und Gefäßen des Labyrinthkapselknochens in die des neu gebildeten Knochens" nachweisen. Diese Eröffnung der Gefäßräume scheint ihm die Hauptrolle beim Ossificationsprozeß im Gefolge rarefizierender Ostitis zu spielen. Analog der von *Braus* (zitiert nach *Hellmann*) vertretenen Ansicht, daß der Verknöcherungsvorgang bei dem lamellär geschichteten Knochen seinen Ausgang von dem zentralen Gefäß nimmt, glaubt er auch hier die Knochengefäße durch Lieferung der Knochenbildner für den lamellären Bau des neugebildeten Knochens verantwortlich machen zu müssen.

Was die Frage der Metaplasie anbelangt, so unterscheidet *Borst* eine direkte Metaplasie ohne Zellneubildung durch direkte Umwandlung,

Digitized by Google

ein Vorgang, den er „mehr als fraglich" bezeichnet und eine indirekte Metaplasie, die sich in 2 Phasen abspielt. Hierbei folgt auf eine „neoplastische Phase", die in Rückbildung der Gewebe auf einen weniger differenzierten Zustand besteht, die „metaplastische Phase", wobei die Differenzierung in einer neuen Richtung erfolgt. Diese indirekte Metaplasie, die er auch „Regeneration mit Umdifferenzierung" nennt, findet sich wohl immer bei den echten Bindesubstanzmetaplasien. Nach *Borsts* Ansicht kann der auf diese Art aus der fibrillären Bindesubstanz „ohne jeden Zusammenhang mit präformiertem osteogenem Gewebe" gebildete Knochen sich als Geflecht- oder lamellärer Knochen darstellen. Bei lamellärem Bau seien immer Osteoblastensäume vorhanden, die hierbei als Abkömmlinge der Bindegewebszellen zu betrachten seien. Danach wäre also eine prinzipielle Unterscheidung der Knochenneubildung in solche nach metaplastischem und periostalem Typus auf Grund des Vorhandenseins oder Fehlens der Osteoblasten im Sinne von *Manasse* wohl nicht anzunehmen. Insofern bestehen die Unterscheidungen der Knochenneubildungsarten, wie sie zuletzt wieder von *Hellmann* gemacht werden, jedoch zweifellos zu recht, als sich an Stellen, wo der Labyrinthkapselknochen zerstört ist, die Neubildung stets nach periostalem Typ vollzieht.

So auch in unserem mit schwerer Kapseldestruktion einhergehenden Falle, bei dem wir eine Entstehung des neugebildeten Knochens nach periostalem Typ annehmen müssen.

Eine Eigenart in dem verschieden starken Auftreten der Knochenneubildung in den einzelnen Labyrinthabschnitten, wie sie bei den Fällen von *Preuss*, *Steuer* und *Weusthoff* beobachtet wurde, findet sich auch in unserem Falle. In Schnecke und Bogengängen finden wir eine ausgiebige Knochenneubildung, während das Vestibulum in der Hauptsache vom Bindegewebe ausgefüllt ist. Die Ursache dafür erblicken *Goerke* und *Preuss* in der verschiedenen Fähigkeit der einzelnen Labyrinthabschnitte auf chronische Reize mit Knochen- oder Bindegewebsneubildung zu reagieren. *Zange* und *Steurer* suchen den Grund für das verschiedenartige Verhalten darin, daß der Knochenneubildungsprozeß bei den engeren Raumverhältnissen von Schnecke und Bogengängen weiter vorgeschritten ist, als in dem geräumigen Vestibulum.

Eine besondere Bedeutung kommt der Absceßbildung im inneren Gehörgang zu, mag sie primär entstanden sein durch schnellere Fortleitung der Infektionserreger auf den perivasculären und perineuralen Lymphwegen (*Lange*), oder sekundär im Sinne anderer Autoren (*Zange*, *Schötz*, *Steurer* u. a.) als Demarkationsvorgang auf die entzündlichen Prozesse im Innenohr. *Politzer*, *Lange* u. a. haben auf die Bedeutung dieser Abscesse hingewiesen. Seit *Zanges* klinisch-histologischer Statistik kann über die Größe der Gefahr, die während der Ausheilungszeit

Digitized by Google

nekrotisierender Labyrinthentzündungen durch die im ausgestorbenen Innenohr vorhandenen Dauerinfektionsherde gegeben ist, kein Zweifel mehr bestehen. Selbst wenn die bindegewebigen Abgrenzungen mit der Zeit immer kräftiger werden, kann sich jederzeit von diesen Dauerinfektionsherden aus eine tödliche Meningitis entwickeln, indem die Infektion die mehr oder weniger zarten Schranken plötzlich durchbricht.

Auch in unserem Falle ist der Absceß im inneren Gehörgang mit großer Wahrscheinlichkeit als Ausgangspunkt der Meningitis anzusehen.

Besonderes Interesse gewinnt der von uns beobachtete Fall nun dadurch, daß die Hirnhautentzündung in unmittelbarem Anschluß an eine intensive 5stündige Sonnenbestrahlung aufgetreten ist. Vor kurzem hat *Stursberg* über eine akute Meningitis nach übermäßiger Besonnung berichtet, bei der sich für eine andere Ätiologie keine Anhaltspunkte fanden. Bemerkenswert war, daß sich in dem bakteriologisch sterilen Liquor neben Trübung, positiver Eiweißreaktion und erhöhtem Druck zahlreiche Lymphocyten und rote Blutkörperchen fanden, die „nach ihrer Beschaffenheit wohl nicht ausschließlich von Beimengung infolge Punktionsverletzung herrühren konnten". Nach *Stursbergs* Mitteilung handelte es sich um eine schnell verlaufene Hirnhautentzündung mit günstigem Ausgang, die trotz der reinen Lymphocytose nach Zell- und Eiweißgehalt des Liquors mehr der eitrigen Form zuzurechnen war. Über die Möglichkeit einer „Insolationsmeningitis" gehen die Ansichten auseinander. Während *Oppenheim* diese Ätiologie der Hirnhautentzündung ablehnt, nimmt *Fr. Schultze* die Möglichkeit eines Zusammenhanges an. *Steinhausen* und *Aron* sehen die Ursache für die Krankheitserscheinungen nicht in der Sonnenbestrahlung an sich, sondern in der Wärmestauung. Auch bei ruhendem Körper könne eine Überhitzung entstehen. Gegenüber der Auffassung *Steinhausens*, der demgemäß zwischen „Hitzschlag" und „Sonnenstich" keinen Unterschied macht, schreibt *Stursberg* der eigentlichen Sonnenwirkung eine gesonderte Bedeutung zu. Dafür sprechen ihm insbesondere die Wärmemessungen von *Loewy* und *Dorno*, die ergaben, daß gerade die im Sonnenspektum vertretenen roten und kurzwelligen ultraroten Strahlen bei geringer Erwärmung der Haut eine starke Tiefenwirkung haben. So stieg die Temperatur in 2—2,5 cm Tiefe bis zu 40° an, während die Haut sich nur bis 38° erwärmte.

Auch in unserem Falle hatte sich die Hirnhautentzündung im Anschluß an eine übermäßige Besonnung entwickelt, und der Liquor zeigte gleichfalls eine ausgesprochene Lymphocytose. Da am rechten Ohre eine eiternde Operationshöhle bestand, mußte an die Möglichkeit einer von hier ausgehenden Infektion gedacht werden. Aber weder durch die Operation, noch durch den makroskopischen Befund bei der Autopsie konnte die Genese der eitrigen Meningitis geklärt werden. Erst die

Digitized by Google

histologische Untersuchung des Felsenbeins mit den geschilderten abgelaufenen und frischen Entzündungsprozessen, insbesondere der Absceßbildung im inneren Gehörgang, deckte die alte Labyrinthitis als Ausgangspunkt der eitrigen Hirnhautentzündung auf. Die auslösende Ursache, die zum Ausbruch der Meningitis führte, dürfen wir wohl mit großer Wahrscheinlichkeit in der übermäßigen Sonnenbestrahlung erblicken. Ob es sich dabei um direkte Strahlenwirkung gehandelt hat oder um die Folgen der Überhitzung, wodurch der latente Herd im Felsenbein plötzlich aufflackerte, sei dahingestellt. Die Durchlässigkeit der Knochen für die Strahlen des sichtbaren Spektrums macht ja, worauf auch *Stursberg* hinweist, keine Ausnahme gegenüber anderen Geweben. Jedenfalls müssen wir nach dem Krankheitsverlaufe annehmen, daß die übermäßige Besonnung den Anstoß zum Aufflackern der latenten Infektion gegeben hat. Andererseits weist der von uns beobachtete Fall von eitriger Meningitis, deren Ätiologie auch bei der Sektion nicht geklärt werden konnte, auf die Notwendigkeit hin, in derartigen Fällen auf versteckte Infektionsherde namentlich an Ohr und Nasennebenhöhlen zu fahnden, bevor man sich zur Annahme einer lediglich durch intensive Sonnenbestrahlung entstandenen Hirnhautentzündung entschließt.

Literatur.

Borst, M., in Aschoff, Pathol. Anat. **1**. 7. Aufl. Jena 1928. — *Goldstein*, in Handb. d. Inn. Medizin **5**, 1. Tl. 2. Aufl. Berlin: Julius Springer 1925. — *Hellmann, Z.* Hals- usw. Heilk. **7**, 1 (1923). — *Lange*, Beitr. Anat. usw. Ohr usw. **1**, 1 (1908) — Henke-Lubarsch, Handb. d. spez. path. Anat. usw. **12**. Berlin: Julius Springer 1926. — *Manasse*, Handb. d. path. Anat. d. menschl. Ohres. Wiesbaden: J. F. Bergmann 1917. — *Mayer, O.*, Untersuchungen über die Otosklerose. Wien u. Leipzig: Alfred Hölder 1917. — *Preuss*, Z. Hals- usw. Heilk. **2**, 11 (1922). — *Steurer, O.*, Z. Hals- usw. Heilk. **11**, 339 (1925) — Arch. Ohrenheilk. **112**, 160 (1925) — Henke-Lubarsch, Handb. d. spez. path. Anat. usw. **12**. — *Stursberg*, Münch. med. Wschr. **1929**, Nr 8, 326. — *Weusthoff*, Z. Hals- usw. Heilk. **22**, 210 (1928). — *Wittmaack*, in Henke-Lubarsch, Handb. d. spez. path. Anat. usw. **12**. — *Zange*, Pathologische Anatomie und Physiologie der mittelohrentspringenden Labyrinthentzündungen. Wiesbaden: J. F. Bergmann 1919 — Z. Hals- usw. Heilk. **18** (1927).

Digitized by Google

(Aus der Rhino-Laryngologischen Abteilung des Isr. Krankenhauses in Budapest. Chefarzt: Privatdozent *Elemér Pollatschek.*)

Behandlung chronischer Pharyngitiden durch Tonsillenextrakt.

Von

Dr. Géza Halász.

(*Eingegangen am 15. Juli 1930.*)

Die ätiologische Behandlung der chronischen Pharyngitiden ist eine jener Aufgaben, welche mit Erfolg sehr schwer zu lösen sind. Schon deshalb, weil es kaum eine andere Erkrankung gibt, der so viele Ursachen zugrunde liegen können wie eben den Pharyngitiden.

Das Auftreten einer Pharyngitis bemerken wir oft auch bei solchen Personen, bei denen eine Tonsillektomie vorgenommen wurde. Es tritt eigentlich nach einer jeden Tonsillektomie ein Rachenkatarrh auf, welcher je nachdem kürzere oder längere Zeit dauert, der jedoch in vielen Fällen chronisch wird, sogar jahrelang bestehen kann und jeder lokalen Behandlung Widerstand leistet. Die Erscheinungsform dieser Pharyngitiden kann verschiedenartig sein. Zumeist beginnt sie in Form einer Pharyngitis simplex, sie verwandelt sich aber in vielen Fällen durch Wucherung der Drüsenelemente der hinteren Rachenwand in eine Pharyngitis lateralis bzw. Pharyngitis granulosa. Als eine diesen Pharyngitiden analoge Erkrankung können wir diejenige Pharyngitis betrachten, welche dann entsteht, wenn die Tonsillensubstanz infolge vorgerückter Tonsillitiden, sowie infolge tonsillarer und peritonsillarer Abscesse vollkommen oder größtenteils verzehrt ist und infolgedessen Bindegewebsnarben den Platz der Drüsenelemente einnehmen. Solche Fälle können wir aber nur äußerst selten beobachten. Viel häufiger ist jene im hohen Alter auftretende Pharyngitis, welche als Funktionsausfall der Tonsillen infolge allgemeiner seniler, atrophischer Vorgänge anzusehen ist. Mit besonderer Beziehung auf den ätiologischen Faktor hat mein Chef (Herr Privatdozent *Pollatschek*) diesen zusammengehörenden Symptomenkomplex unter dem kennzeichnenden Namen: „Pharyngitis tonsillopriva" zusammengefaßt. — Ich möchte mit folgenden Untersuchungen dieses Krankheitsbild näher beleuchten. Wenn wir das Blutbild von tonsillektomisierten Personen untersuchen, finden wir, daß schon nach Beendigung der Lokalanästhesie eine Leukocytose auftritt. Ähnliche Resultate haben *V. Ruß*, *E. Schuchanek* und *G. Pichler* festgestellt. Diese Leukocytose verschwindet 1—2 Tage nach der Operation, und das Blutbild zeigt nach der Wundheilung und nach Ablauf der konsekutiven Pharyngitis wieder normale Verhältnisse. Dieser Zustand verändert sich aber, wenn die vorher beschriebene tonsilloprive Pharyngitis eintritt. Bei der Untersuchung des Blutbildes dieser Kranken fand ich eine Leukopenie, die von einer relativen Lymphocytose begleitet war. Diese Leuko-

Digitized by Google

penie ist in den meisten Fällen sehr ausgeprägt. Von den von mir untersuchten 27 Fällen bewegte sich die Zahl der weißen Blutkörperchen bei normaler Erythrocytenzahl zwischen 5200 und 3100. Die prozentuelle Verteilung der weißen Elemente war auch auffallend, da die Lymphocyten 41—29% der weißen Blutkörperchen ausmachten.

Anläßlich meiner Experimente habe ich bei unseren an chronischer tonsillopriver Pharyngitis leidenden Kranken eine Dosis von albuminlosem Tonsillenextrakt subcutan verabreicht. Die angewandten Präparate waren aus Kalbstonsillen hergestellt, und es war Albumin weder mit Niederschlag noch mit Farbenreaktionen festzustellen. (Erzeugnis der ungarischen Fabrik Kosmos.) Die Injektionen habe ich täglich und in jedem Falle 1 ccm (Extrakt aus 1 g Drüse) angewandt. Für Beobachtungszwecke habe ich solche Personen ausgewählt, bei denen die nach der Tonsillektomie auftretende Pharyngitis schon über ein Jahr dauerte und die schon seit längerer Zeit mit verschiedenen lokalen Methoden behandelt waren. Ich kann über 18 Fälle berichten. Von denen bekam einer 12 Injektionen, die anderen weniger. Bei zwei Patienten war nur eine ganz minimale Menge, insgesamt 2 Injektionen, nötig, um die Heilung zu erzielen. Der Rachenkatarrh aller 18 Personen wurde zum Verschwinden gebracht, und zwar bei den meisten ganz spurlos. Bei 2 Personen, bei denen eine Pharyngitis lateralis bestand, war auch die Ätzung der lateralen Falten notwendig. Unannehmlichkeiten haben die Injektionen nie verursacht. Nur in einigen Fällen beobachtete ich eine unbedeutende Temperaturerhöhung von etwa 37,2—37,3°, welche aber auch am nächsten Tage verging. Es ist selbstverständlich, daß ich während dieser Injektionsbehandlung jede andere Heilmethode eingestellt habe. — Rezidive sah ich nur in einem Falle, bei einer jüngeren Frau, bei der die nach 13 Monaten in ganz kleinem Maße wiederauftretende Pharyngitis simplex durch eine einzige Injektion wieder verschwand. Die in einigen Fällen zur Kontrolle verabreichten anderen Organextrakte (Ovarium, Nebenschilddrüse) haben weder objektive, noch subjektive Veränderungen bei den Kranken verursacht.

Bei der Untersuchung des Blutbildes der auf diese Weise behandelten Personen ergab sich, daß nach den ersten 1—2 Injektionen die Leukopenie in Leukocytose umschlug, während die relative Lymphocytose mehr oder weniger unverändert blieb. Mit dem Fortschreiten der Heilung hat auch die Leukocytose langsam aufgehört, die prozentuelle Verteilung der weißen Blutkörperchen wurde auch ausgeglichen, und nach erfolgter vollständiger Heilung zeigte die qualitative und quantitative Untersuchung der weißen Elemente wieder normale Verhältnisse.

Die nach Einspritzung der Tonsillenextrakte erscheinende Übergangsleukocytose entspricht den Resultaten von *V. Schmidt* und anderen, welche nach Darreichung von albuminlosem Tonsillenextrakt

Digitized by Google

Name	Geschlecht, Altersjahre	Form der Pharyngitis	Zahl der Einspritzungen	Zahl der weißen Blutkörperchen		Prozentuelle Verteilung der Lymphocyten		Andere angewandte Heilmethoden
				vor der Behandl.	nach der Behandl.	vor der Behandl.	nach der Behandl.	
B. A.	W. 20	Ph. simplex	3	4900	5500	32	28	—
B. B.	W. 41	Ph. lateralis	12	3300	5200	32	21	Ätzung d. lat. Falten m. Trichloressigsäure
B. B.	M. 18	Ph. simplex	10	3800	5300	38	26	—
Cs. M.	W. 32	Ph. granulosa	9	5100	7300	29	24	—
D. V.	W. 16	Ph. simplex	7	3400	4900	32	27	—
F. A.	W. 17	desgl.	10	5200	6000	40	31	—
F. Zs.	M. 21	desgl.	6	4700	6300	35	29	—
G. L.	W. 27	desgl.	6	4700	6800	34	28	—
H. A.	W. 31	Ph. granulosa	5	3800	4700	35	29	—
K. S.	M. 37	desgl.	8	3900	4900	36	24	—
Sch. Gy.	M. 26	Ph. simplex	7	3800	5900	34	27	—
S. I.	W. 27	desgl.	8	3100	4800	37	28	—
Sz. S.	W. 26	desgl.	10	3300	5600	39	27	—
T. J.	M. 42	Ph. granulosa	8	3200	4900	41	29	—
V. D.	W. 17	Ph. simplex	3	4600	5100	30	25	—
W. H.	W. 31	Ph. lateralis	8	4900	5100	32	28	Ätzung d. lat. Falten mit Trichloressigsäure
W. R.	W. 19	Ph. granulosa	9	4800	7600	37	26	—
Z. A.	W. 19	Ph. lateralis	10	3600	6700	36	22	—

ebenfalls die Zunahme der weißen Blutkörperchen feststellten. Ebenso bilden meine Ergebnisse keinen Gegensatz zu den Angaben von *Griebel*, *Pichler*, *Suchanek* und anderen Autoren, die bei Dosierung von Tonsillenauszug Leukopenie fanden, da die erwähnten Verfasser den Grund dafür auch in dem Albumingehalt des angewandten Materials suchten. Wir können demnach feststellen, daß der Grund der tonsillopriven Pharyngitis darin zu suchen ist, daß das Produkt der entfernten Tonsillen im Organismus fehlt, worauf ja ein großer Teil der Autoren (*Mink*, *Schlemmer* usw.) schon hingewiesen hat.

Dieses Tonsillenprodukt, dessen Fehlen den Rachenkatarrh verursacht, kann nur ein Incretum sein. Denn wenn dies bloß Lymphe wäre, so könnte es von den anderen beigehaltenen Teilen des Waldeyerschen Rachenringes ersetzt werden. Sodann stellt das Lymphcapillarnetz, wie dies schon durch C. *Hirsch*, *Schlemmer* usw. nachgewiesen wurde, ein geschlossenes Kanalsystem dar und der Lymphabfluß aus den Tonsillen kann nur in zentripetaler Richtung erfolgen; eine Lymphströmung aber in der Richtung des Pharynx gibt es nicht. Schließlich kann ein Tonsillenprodukt, das keine Art fremden Elemente erhält und trotzdem tiefeingreifende und allgemeine Veränderungen im Organismus verursacht, nur ein inneres Sekretionsprodukt sein.

Digitized by Google

Das Körnersche Septum im Warzenfortsatz.

Von
Jörgen Möller, Kopenhagen.

Mit 14 Textabbildungen.

(*Eingegangen am 19. Juni 1930.*)

Im Jahre 1923 erschien eine kurze aber sehr interessante Mitteilung von *Körner* über das Schläfenbein eines Erwachsenen, wo die fötale Trennung in einen Schuppenteil und einen Felsenteil vollständig erhalten war. Er knüpfte hieran einige, in einer späteren Arbeit weiter entwickelte Bemerkungen über die klinische Bedeutung der Entwickelung der Warzenzellen in 2 mehr oder weniger getrennten Systemen.

Zwar weiß man längst, daß das Schläfenbein embryologisch aus 3 getrennten Knochen entsteht, dem Felsenteil, dem Schuppenteil und dem Paukenteil; die Spuren dieser Trennung im späteren Leben sind aber verhältnismäßig weniger bekannt, vor allem was den inneren Aufbau des Warzenfortsatzes betrifft. Die Anatomen beschäftigen sich immer mit Vorliebe erstens, was ja ganz natürlich ist, mit der Entwicklung des Labyrinths, und dann mit der embryologischen Entstehung der Trommelhöhle und der Gehörknöchelchen; über den in chirurgischer Beziehung so außerordentlich wichtigen Warzenfortsatz aber sehr wenig. In dem in meiner Jugend vorwiegend benutzten anatomischen Lehrbuch von *Hollstein* findet man z. B. das Antrum mastoideum überhaupt nicht erwähnt.

Die ersten, die meines Wissens etwas über die innere Anatomie des Warzenfortsatzes berichten, sind *Schwartze* und *Eysell*; freilich fing auch erst mit ihnen die chirurgische Epoche der Ohrenheilkunde an, so daß es früher nicht viel zu bedeuten hatte, wie es im inneren des Warzenfortsatzes aussah. Sie entwickeln kurz und etwas unklar, wie sich die Warzenzellen in 2 Systemen entwickeln, den Felsenzellen und den Schuppenzellen, abgegrenzt durch die Sutura petro-squamosa, die man auch bei dem Erwachsenen angedeutet sieht. Auch die etwas spätere Darstellung von *Wildermuth* ist teilweise etwas unklar, namentlich in der Erwähnung des Antrum squamosum, er erwähnt aber 3 Präparate, wo die Sutura petro-squamosa offen war, so daß der Schuppenteil vom Felsenteil abgesprengt werden konnte, indem beide Teile auf der Berührungsfläche eine undurchbrochene, knöcherne Wand trugen; auch

Digitized by Google

erwähnt er, wie die beiden Zellsysteme im späteren Leben vielfach mit einander verschmelzen können, sowie daß in jedem Zellsystem für sich eine Entzündung entstehen kann.

Auch andere Verfasser erwähnen Felsenbeine, wo die Fissura petro-squamosa mehr oder weniger offen war, so daß sie sich auseinander sprengen ließen. Erst in späteren Jahren aber wird über Schläfenbeine berichtet, die auch beim Erwachsenen in 2 getrennte Teile zerfielen.

Der erste Fall wurde von *Frey* veröffentlicht, der zweite von *Brühl*, der dritte von *Körner* und endlich ein vierter von *Wolff*, letzterer doch von demselben Schädel herrührend wie der von *Brühl*. In allen 4 Fällen war der Schuppenteil völlig vom Felsenteil getrennt und beide an der Berührungsfläche mit einer ununterbrochenen, dünnen, teilweise durchscheinenden Knochenplatte gedeckt. Auch das Antrum zerfiel teilweise in 2 Teile: Antrum squamosum und Antrum petrosum, von denen aus die betreffenden Teile pneumatisiert waren.

Kurz zusammengefaßt findet man also im fötalen Schläfenbein den Schuppenteil und den Felsenteil nur durch Bindegewebe verbunden, und in jedem findet man eine flache Mulde, bzw. das Antrum squamosum und das Antrum petrosum, von denen aus sich 2 getrennte Zellsysteme entwickeln. Das Antrum squamosum und das Antrum petrosum bilden zusammen das Antrum mastoideum, an dessen Boden man vielfach beim Erwachsenen eine der oberen Pyramidenkante parallele Leiste findet. Gewöhnlich verschließt sich schon im frühen Kindesalter die Fissura petro-squamosa, welche die beiden Knochenteile trennt, vollständig, sehr häufig aber bleibt eine mehr oder weniger tiefe Furche bestehen, und in einzelnen Fällen kann die Vereinigung der beiden Knochen ganz ausbleiben. Die beiden Zellsysteme bleiben aber mehr oder weniger voneinander getrennt.

Das Bestehen dieser beiden Zellsysteme ist natürlich, wie *Körner* hervorhebt, in chirurgischer Beziehung außerordentlich bedeutungsvoll, indem sehr häufig eine isolierte Entzündung in einem der beiden Systeme gefunden wird. Man hat früher nicht recht verstehen können, weshalb man z. B. häufig bei einer Operation einen großen Spitzenabsceß vorfand, der von dem Antrum durch eine nicht entzündete Zellreihe getrennt war. In der Ohrenklinik des Kommunehospitals zu Kopenhagen haben wir in 1905 einen Fall gehabt, wo wir meinten alles Krankhaftes entfernt zu haben; etwa in der Mitte zwischen der Spitzenzellen und dem Antrum wölbte sich aber aus der Tiefe eine scheinbar gesunde Knochenschale etwas hervor, die uns doch aber etwas verdächtig vorkam und als wir sie durchbrachen, strömte Eiter hervor. Seitdem hat unser verstorbener Chef, *Holger Mygind*, uns immer dazu gehalten auch diese Stelle auszuräumen, selbst wenn er scheinbar gesund wäre und viele sind die Fälle gewesen, wo wir hier den wirklichen Kernpunkt des Leidens ge-

Digitized by Google

funden haben. Es mögen wohl alle einigermaßen beschäftigte Oto-Chirurgen dieselbe Erfahrung gemacht haben, *Körner* hat sie gemacht und *Laurens* macht auf diese Gegend, die er „zone inter-sinuso-faciale" nennt, besondere aufmerksam. Ich glaube aber, niemand hat sich vor der Arbeit *Körners* klar gemacht, daß die Erklärung dieses Ereignisses in der anatomischen Entwicklung des Warzenfortsatzes zu suchen sei.

Mouret hat fast ein ganzes Leben lang mit der Anatomie des Warzenfortsatzes gearbeitet, in späteren Jahren mit *Portmann* gemeinschaftlich, und eine Reihe von sehr verdienstvollen Arbeiten veröffentlicht, in denen er alle die verschiedenen Zellgruppen genau beschrieben und immer sehr stark hervorgehoben hat, wie notwendig es sei, bei der Aufmeißelung des Warzenfortsatzes eine möglichst vollständige Ausräumung vorzunehmen. Das Grundlegende in seinen Arbeiten aber ist eine genaue, man kann sagen geometrische Topographie, wo er den Warzenfortsatz in verschiedene Regionen teilt, nicht nach der Zusammengehörigkeit der Zellen sondern durch theoretische Pläne, die einander rechtwinklig schneiden. Hierdurch kann man schon erreichen, einen bestimmten Teil des Warzenfortsatzes genau topographisch zu bezeichnen, ob man aber in operativer Beziehung so viel Nutzen davon hat, scheint mir ziemlich zweifelhaft. Dagegen habe ich in seinen früheren Arbeiten vergebens nach Angaben darüber gesucht, wie sich die beiden Hauptzellgruppen, die Schuppenzellen und die Felsenzellen gegenseitig verhalten. Erst 1926, also nach der Veröffentlichung der Arbeit von *Körner*, finde ich „la corticale inter-pétro-squameuse" erwähnt und daß man auf diese Gegend besonders aufmerksam sein muß, und eben das scheint mir viel wichtiger zu wissen, daß man es im Warzenfortsatz mit 2 verschiedenen Zellgruppen zu tun hat und mit der Hauptlagerung derselben bekannt sein muß, als den Warzenfortsatz in 9—10 verschiedenen Regionen einzuteilen, die man doch nicht bei der Operation auseinander halten kann, weil man vor allem in seiner Operationsmethode sich von dem Verlauf der Eiterung selbst leiten läßt.

Die Veröffentlichungen von *Körner* haben mich so stark interessiert, daß ich mich entschlossen habe zu untersuchen, wie sich die Zellen in den verschiedenen Schläfenbeinen verteilen und in wie großer Ausdehnung die beiden Zellsysteme voneinander getrennt sind. Ich habe alsdann zu diesem Zweck eine Serie von 16 Schläfenbeinen untersucht, indem ich mittels der Fräse den ganzen Warzenfortsatz aufgemacht habe in der Weise, daß ich meistens zuerst einige der großen, oberflächlichen Zellen von beiden Systemen geöffnet habe und dann allmählich unter steter genauer Untersuchung der Verbindungen mit anderen Zellen weiter gegangen bin, bis ich zuletzt einen Überblick über sämtliche Zellen erreicht habe. Einige Schläfenbeine habe ich in anderer Weise behandelt, indem

Digitized by Google

ich zuerst den Warzenfortsatz durch einen queren Sägeschnitt in 2 Teile zerlegt und dann erst die Zellen der beiden Systeme aufgefräst habe.

Ich werde jetzt kurz die Schläfenbeine beschreiben.

1. Großzelliger Typus. Hinten unten eine große Zelle, die bis zur Sinuswand reicht; die Verbindung mit den oberen Zellen geschieht durch einen sehr tief gelegenen, ziemlich engen Kanal, der in eine periantrale Zelle mündet. Der obere hintere Zellkomplex ohne Besonderheiten. Vorne unten liegt eine ziemlich große Zelle, welche die Spitze ausfüllt; sie liegt demnach unterhalb der oben erwähnten Zelle und dehnt sich ferner auch an deren Medialseite hinein; von ihr aus führen ein paar schmale oberflächliche Zellen in ein knapp an der hinteren Gehörgangswand liegendes Zellsystem, von dem aus eine ziemlich große Zelle sich nach hinten schiebt, zwischen die Zellen des hinteren Zellsystems, ohne irgendwo mit diesem

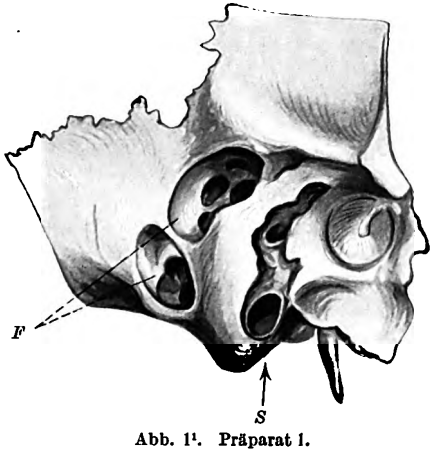

Abb. 1[1]. Präparat 1.

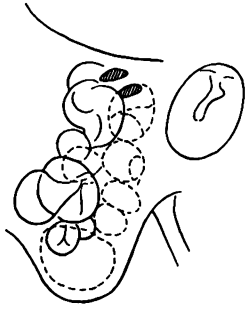

Abb. 2. Präparat 1. Diagramm der Zellenverteilung. Punktierte Linien: Schuppenzellen. Ausgezogene Linien: Felsenzellen.

zu kommunizieren; der oben erwähnte Verbindungsgang zwischen der hinteren Terminalzelle und den hinteren oberen Zellen geht auf der Medialseite dieser Zelle, die bis an die Sinuswand reicht. Sämtliche hintere Zellen münden in den größeren hinteren inneren Teil des Antrums, sämtliche vordere in dessen vorderen äußeren Teil; zwischen diesen beiden Teilen des Antrums liegt ein dünnes Septum, das bis in die Höhe der Antrumschwelle reicht. Die Zellen des vorderen Zellkomplexes kommunizieren an keiner Stelle mit denen des hinteren.

2. Kleinzelliger Typus mit 2 Zellreihen, eine hintere, die in den oberen Teil, und eine vordere, die in den unteren Teil des Antrums mündet; die Scheidewand verläuft demnach im Antrum fast horizontal, etwa in der Mitte des Hohlraumes. Die untere Zelle der vorderen Reihe ist groß und füllt die ganze Spitze, indem sie sich auch an der Medialseite der unteren Zellen der hinteren Reihe hineinschiebt; die Medialwand der Spitze ist ziemlich dünn, die Außenwand dagegen recht stark. Es besteht an keiner Stelle Verbindung zwischen den beiden Zellreihen. Etwa von der Mitte der vorderen Zellreihe aus schiebt sich eine große Zelle an der Medialseite der hinteren Zellreihe nach hinten bis an die Sinuswand. Bei weiterer Auffräsung, so daß alle Zellen eröffnet werden und nur die Scheide-

[1] Auf sämtlichen Zeichnungen bedeuten F = Felsenzellengruppe, S = Schuppenzellengruppe. Auf den Querschnitten wird das Körnersche Septum durch einen schwarzen Strich markiert.

Digitized by Google

wand inmitten zurücksteht, bestätigt sich, daß dieselbe, die größtenteils recht derb ist, tatsächlich ununterbrochen sei. Wenn man jetzt das Präparat ein bißchen von hinten betrachtet, bietet es denselben Anblick, den man von der Aufmeißelung des Warzenfortsatzes kennt, bevor noch das Körnersche Septum durchbrochen und die tiefere Zellreihe geöffnet worden ist.

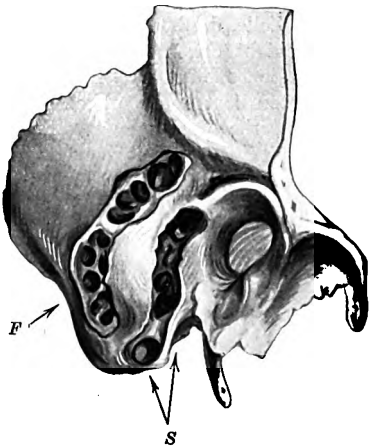

Abb. 3. Präparat 2. Etwas von vorne gesehen, Zellen geöffnet.

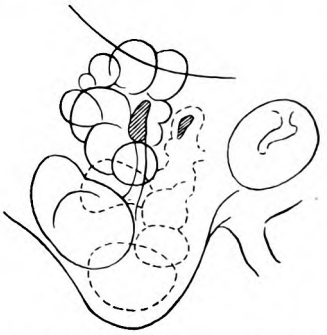

Abb. 4. Präparat 2. Diagramm der Zellenverteilung. Punktierte Linien: Schuppenzellen. Ausgezogene Linien: Felsenzellen.

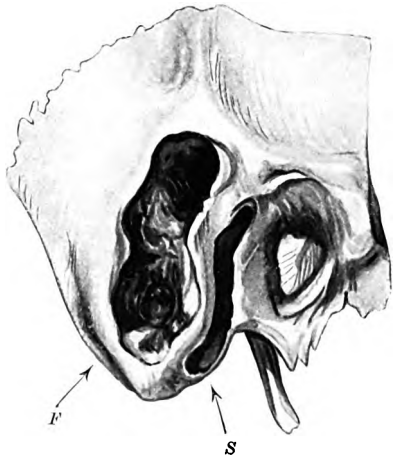

Abb. 5. Präparat 2. Mehr von hinten gesehen, Aufmeißelung vorgenommen. Inmitten der Kavität die dünne Knochenschale, unter der sich die Schuppenzellen verbergen.

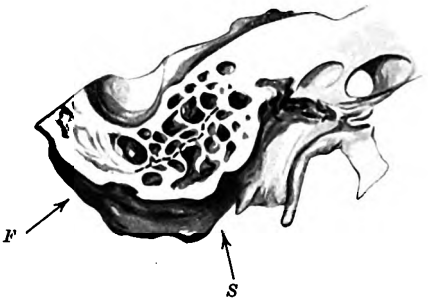

Abb. 6. Präparat 3. Querschnitt, obere Fläche des unteren Teils. Fissur sichtbar

3. Horizontal durchgesägtes Schläfenbein von sehr kleinzelligem Typus. Eine vordere und eine hintere Zellgruppe sind durch eine sehr dünne, unregelmäßig verbogene Wand voneinander getrennt, jedoch ist diese nicht ganz ununterbrochen, indem in der Höhe des Gehörgangsbodens sich eine stecknadelspitzengroße Lücke befindet und ferner höher oben, etwa in mittlerer Höhe des Gehörgangs einige kleine, miteinander kommunizierende Zellen eine Verbindung zwischen den beiden Zellgruppen vermitteln. Die Scheidewand endet, vertikal und in der Felsenbein-

Digitized by Google

achse stehend, etwa in der Höhe der Antrumschwelle. Die Fissura petro-squamosa ist sehr deutlich, etwa 3 mm tief, und man bemerkt, wie sie etwa 1 cm von der Spitze anfängt, sich nach vorne zu biegen. Der Boden der unteren Zelle des vorderen Zellsystems liegt denn auch 1 cm höher als die Spitze, und eigentliche Spitzenzellen fehlen.

4. Der hintere Teil des Warzenfortsatzes wird zum größten Teil nur von einer einzigen dünnwandigen, etwa 25 mm hohen Zelle gebildet, die auch die hintere Hälfte der Spitze einnimmt, wo die Medialwand papierdünn ist. Diese große Zelle entsendet nach hinten eine kleinere, der Sinuswand aufliegende Zelle und mündet nach oben in eine Reihe kleinerer Zellen, die bis in den hinteren inneren Teil des Antrums führen. Im vorderen Teil des Warzenfortsatzes findet man eine Reihe von Zellen, welche bis etwa zur Höhe des Gehörgangsbodens von den hinteren Zellen völlig getrennt sind; dann aber kommt ein fast spongiöses Gewebe, wo stecknadelkopfgroße Zellen eine Verbindung zwischen den beiden Zellsystemen vermitteln, während sie weiter oben wieder durch eine vertikale Scheidewand getrennt sind und getrennt in das Antrum münden.

5. Kleinzelliger, aber gut pneumatisierter Warzenfortsatz, dessen Zellen in 2 deutlich getrennte Gruppen fallen. In der Spitze 2 etwas größere Zellen, je eine zum vorderen und zum hinteren Zellsystem gehörend.

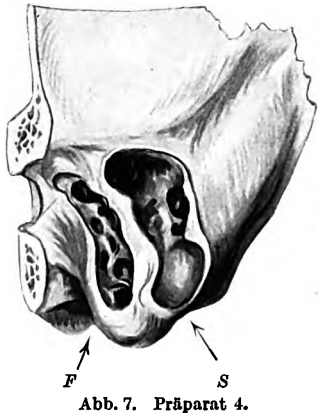

Abb. 7. Präparat 4.

6. Der hintere äußere Teil des Warzenfortsatzes ist in seiner unteren Hälfte gar nicht pneumatisiert, sondern besteht aus markhaltigem Knochengewebe; weiter oben, in der Höhe des Gehörgangsbodens kommen Zellen. Der vordere innere Teil hingegen ist gut pneumatisiert, mit einer größeren unteren Zelle, die den medialen Teil der Spitze einnimmt. Nach oben, im Bereiche der hinteren Gehörgangswand, hat der Knochen einen spongiösen Charakter, und man findet hier kleine Kommunikationen mit dem hinteren Zellsystem. In mittlerer Höhe sendet das vordere Zellsystem eine etwas größere Zelle in den hinteren, nicht pneumatisierten Teil hinein.

7. Komplett pneumatisierter Warzenfortsatz mit sehr kompliziertem Bau von größeren und kleineren Zellen. Es lassen sich 3 Zellgruppen unterscheiden: 1. Vorderes inneres Zellsystem, das mit 2 großen Zellen die vordere Hälfte der wohl entwickelten Spitze ausfüllt, weiter oben aber kleinzellig ist. 2. Mittleres Zellsystem, größtenteils großzellig, nimmt den Hauptteil des Warzenfortsatzes ein und füllt mit 2 großen Zellen die hintere Hälfte der Spitze. 3. Hinteres tiefes Zellsystem nimmt den ganzen hinteren und medialen Teil des Warzenfortsatzes ein. — Die verschiedenen Zellsysteme sind voneinander getrennt, bis sie alle in eine große subantrale Zelle münden.

8. Warzenfortsatz bis in die Höhe des Gehörgangsbodens und hinten noch weiter nach oben spongiös, fast ohne Zellen. Dann kommt ein sich bis in die hintere Gehörgangswand schiebendes kleines System von Zellen und hinter diesem eine größere Zelle, die bis an die Sinuswand reicht. Zwischen dieser Zelle und dem vorderen Zellsystem findet man auf dem Präparat eine kleine Kommunikation, die jedoch beim Anfang der Präparation von einer noch erhaltenen bindegewebigen Membran verschlossen war. Die erwähnte Zelle sowie das vordere Zellsystem münden beide in den vorderen äußeren Teil des Antrum, der jedoch

Digitized by Google

durch eine recht deutliche Knochenwand von dem hinteren Teil getrennt ist. Diese Scheidewand entspricht in ihrer Richtung der noch erkennbaren Fissura petro-squamosa superior, so daß es möglich ist, daß die erwähnte einzelne Zelle auch dem Schuppensystem angehört, während das sonst vom Antrum petrosum ausgehende Zellsystem überhaupt nicht zur Entwicklung gelangt sei.

9. Corticalis 5—6 mm dick. Im oberen zentralen Teil spärliche, kleine Zellen, die miteinander und mit dem Antrum kommunizieren. Von diesem Zellsystem getrennt findet man im medialen Teil der Spitze einige Zellen, die sich mit einem im vorderen und medialen Teil des Warzenfortsatzes liegenden Zellsystem verbinden und schließlich in den vorderen medialen Teil des Antrum zu münden.

10. Normal pneumatisierter Warzenfortsatz. Vorne und medial finden sich 2 teilweise miteinander kommunizierende Zellreihen, zu denen auch sämtliche

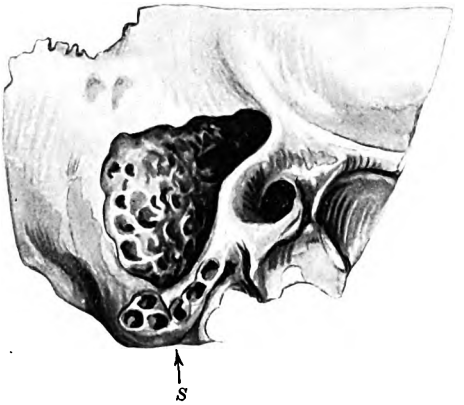

Abb. 8. Präparat 10. Aufmeißelung. Schuppenzellen in der Spitze und in der Gehörgangswand für sich geöffnet. Die dritte, tiefe Zellreihe nicht sichtbar, liegt auf der Medialseite der Spitze.

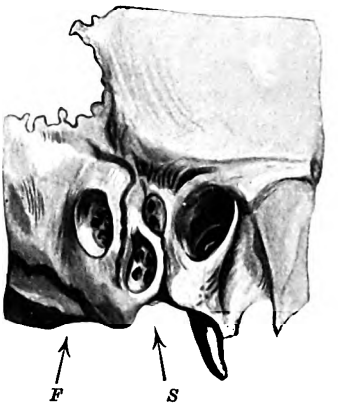

Abb. 9. Präparat 11. Fissur sichtbar.

Spitzenzellen gehören. Etwa in mittlerer Höhe des Warzenfortsatzes treten diese beiden Zellreihen durch ein Gewirr von kleinen, meist länglichen Zellen mit den übrigen Warzenzellen in Verbindung. Nachdem schließlich der Warzenfortsatz wie bei einer gewöhnlichen Aufmeißelung geöffnet worden war, sieht man, daß die erwähnten beiden vorderen Zellreihen noch nicht geöffnet sind, woraus ganz klar hervorgeht, daß man bei einer vollständigen Operation auch das Körnersche Septum durchbrechen muß um die tiefen Zellen, die das Antrum mit den Spitzenzellen verbindet, zu erreichen.

11. Warzenfortsatz mit starker Pneumatisationshemmung und deutlicher Fissura petro-squamosa, die sich bis etwa 5 mm von der Spitze verfolgen läßt, so daß es hier ohne Zweifel ist, daß auch der Schuppenteil sich an der Bildung der Spitze beteiligt. Die Spitze zeigt sich durch Anbohrung an verschiedenen Stellen bis etwa an die Höhe des Gehörgangsbodens ganz massiv; in dem übrigen Teil des Warzenfortsatzes ist die Corticalis 5—6 mm stark. Es bestehen 2 deutlich voneinander getrennte, nur an einer Stelle miteinander kommunizierende Zellsysteme; das vordere eröffnet sich in den vorderen äußeren Teil einer sehr großen periantralen Zelle durch 2 bis 3 kleine Löcher, das hintere durch mehrere Öffnungen in den hinteren Teil derselben. Am Boden dieser Zelle läßt sich zwischen den Einmündungsstellen der beiden Zellsysteme eine seichte Leiste

Digitized by Google

unterscheiden, die sich bis an die Gegend der Fissura petro-squamosa int. zieht. Schließlich wird ein Horizontalschnitt durch den Warzenfortsatz gelegt und man sieht an diesem sehr schön, wie sich das Körnersche Septum fast lückenlos zwischen den beiden Zellreihen hinzieht. Die Fissura petro-squamosa läßt sich nur etwa 2 mm tief in das Knochengewebe verfolgen.

12. Nur teilweise pneumatisierter Warzenfortsatz, Corticalis 5 mm dick, Spitze scheint ohne Zellen zu sein. Der Warzenfortsatz wird aufgemacht etwa wie bei einer gewöhnlichen Aufmeißelung; unter der dicken Corticalis ziemlich große Zellen, die in eine größere Zelle hineinführen, welche sehr leicht für das Antrum gehalten werden kann, erst tiefer und ein bißchen weiter nach unten findet man das wirkliche Antrum. Man geht jetzt von der vorderen Seite des Warzenfortsatzes aus in die Tiefe und findet hier eine sehr große, bis an die Sinuswand reichende Zelle, von der aus ein Zug von kleinen Zellen bis in das Antrum führen; in der Tiefe, etwa in der Höhe der oberen Gehörgangswand, kommunizieren diese Zellen mit denjenigen, die man in der Tiefe der „Operationshöhle" hat stehen lassen.

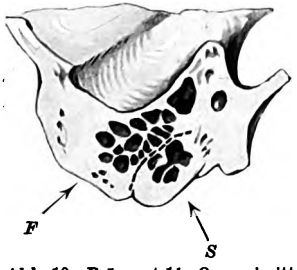

Abb. 10. Präparat 11. Querschnitt, obere Fläche des unteren Teils.

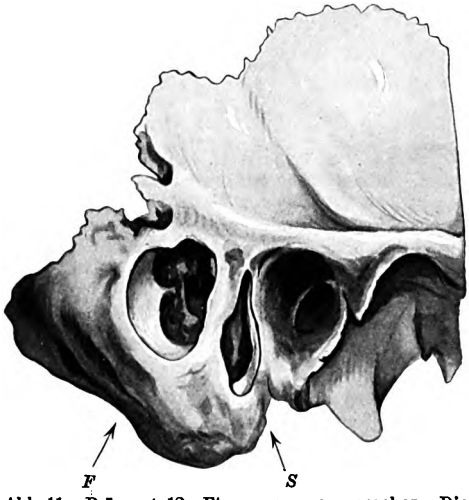

Abb. 11. Präparat 12. Etwas von vorn gesehen. Die helle Partie in der großen Schuppenzelle ist die durchschimmernde knöcherne Sinuswand.

13. Großzelliger Warzenfortsatz. In dem vorderen Teil eine sehr große Zelle, die sich bis 5 mm von dem Hinterrande erstreckt; nach oben zieht sich in Fortsetzung derselben ein Zug von kleineren Zellen gegen das Antrum. Im oberen Teil des Warzenfortsatzes ein Zellsystem, dessen untere, größere Zelle durch eine sehr dünne Wand von dem vorderen Zellsystem getrennt ist, während die oberen, kleineren Zellen mehrfach mit ihm kommunizieren. Endlich findet man in der Spitze ein paar große Zellen, von denen aus ein System von kleineren Zellen im medialen Teil des Warzenfortsatzes gegen das Antrum führen und von den beiden anderen Zellsystemen völlig getrennt zu sein scheint. Die Grenze zwischen den vorderen Zellen und den Spitzenzellen liegt etwa 1 cm oberhalb der Spitze.

14. Warzenfortsatz mit partieller Pneumatisationshemmung wird quer durchgesägt. Man sieht 2 deutlich voneinander getrennte Zellsysteme; durch Sondieren läßt sich keinerlei Kommunikation zwischen ihnen nachweisen. Das Septum steht etwa senkrecht zur Pyramidenachse, von außen vorne nach innen hinten. Die Spitze ist ganz massiv. Die Zellen vom hinteren System reichen bis zu 5, diejenigen von dem vorderen bis zu 8 mm von der Spitze. Die beiden Zellsysteme münden getrennt in das Antrum, jedoch ohne deutliche dazwischenliegende Leiste.

Digitized by Google

15. Stark pneumatisierter Warzenfortsatz, wird quer durchgesägt. Das Innere besteht aus einem Gewirr von miteinander kommunizierenden Zellen, so daß sich keine gesonderten Systeme nachweisen lassen.

16. Warzenfortsatz an 2 Stellen quer durchsägt. Der hintere Teil der Spitze massiv. 5 mm oberhalb der Spitze findet man eine völlig isolierte Zelle, weiter

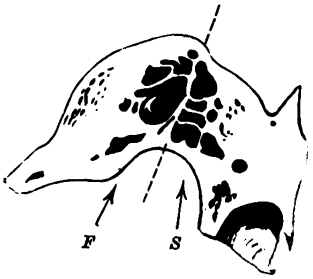

Abb. 12. Präparat 14. Querschnitt. Untere Fläche des oberen Teils. Die punktierte Linie gibt das Körnersche Septum an, das senkrecht zur gewöhnlichen Richtung steht.

Abb. 13. Präparat 15. Querschnitt. Untere Fläche des oberen Teils. Kein Septum.

oben eine größere und einige kleinere Zellen. Der vordere Teil ist gut pneumatisiert, mit einer großen länglichen Zelle, die bis in den vorderen Teil der Spitze hineinragt, und weiter oben ein System von kleineren Zellen, die in den vorderen Teil des Antrums münden. Dieses vordere Zellsystem ist fast vollständig von dem hinteren getrennt, nur in der Höhe des Gehörgangsbodens findet sich eine kleine Kommunikation.

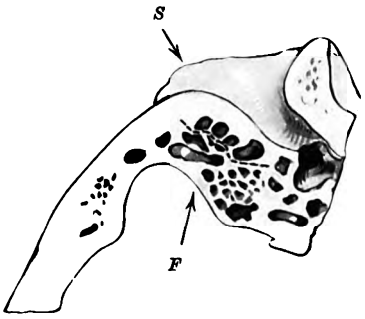

Abb. 14. Präparat 16. Querschnitt. Untere Fläche des oberen Teils. Rechts unten hinterer Bogengang.

Aus der Beschreibung der 16 Schläfenbeine geht hervor, daß in fast allen Fällen zwischen den Schuppenzellen und den Felsenzellen eine sehr deutliche Trennung besteht, nur in einem Fall (15) läßt sich keine Trennung nachweisen. Eine vollständige Trennung ohne jegliche Verbindung findet man in 7 Fällen (1, 2, 5, 7, 8, 9, 14); in einem Falle (8), wo zwar 2 getrennte Zellsysteme bestehen, sind möglicherweise beide aus dem Schuppenteil hervorgegangen, indem sie in den vorderen äußeren Teil des Antrum münden, der durch eine ziemlich hohe Leiste von dem hinteren inneren Teil getrennt ist; der größere Teil des Warzenfortsatzes ist in diesem Fall überhaupt nicht pneumatisiert. In 3 Fällen (3, 11, 16) findet man in dem oberen Teil eine oder ein paar kleine Öffnungen, durch welche die beiden Zellsysteme miteinander kommunizieren. In 5 Fällen endlich schmelzen die beiden Zellsysteme in Gehörgangshöhe durch ein spongiöses Knochengewebe teilweise mit-

Digitized by Google

einander zusammen. In 3 Fällen findet man 3 verschiedene Zellsysteme (7, 10, 13). Im Fall 7 gehört wahrscheinlich das dritte Zellsystem, das im medialen Teil des Warzenfortsatzes liegt, dem Felsensystem, im Fall 10, nach dem oberen Verlauf der Zellreihe zu urteilen, dagegen wohl eher dem Schuppenteil, in Fall 13 wieder sicher dem Felsenteil.

Was die Spitze des Warzenfortsatzes betrifft, darf es als festgestellt betrachtet werden, daß sie vom Felsenteil gebildet wird (*Körner*, *Yang*); namentlich ist in dieser Beziehung die Arbeit von *Yang* sehr interessant, indem er nachweist, welche Bedeutung der Zug des sich ausschließlich an dem Felsenteil haftenden Sternocleido für die Entwicklung der Spitze hat. Jedoch gibt es Ausnahmen, *Frey* hat z. B. ein Präparat, wo der Schuppenteil den Felsenteil überlagert und eigentlich allein die ganze Spitze bildet. Auch an einem meiner Präparate (11) scheint jedenfalls der vordere Teil der Spitze vom Schuppenteil gebildet zu sein. Gewöhnlich sieht man aber, wo eine deutliche Fissura petro-squamosa vorhanden ist, daß sie sich etwa 5 mm oberhalb der Spitze nach vorne biegt. Wenn hier aber auch die Spitze äußerlich dem Felsenteil gehört, sind die inneren Verhältnisse oft ganz anders, indem sich die Schuppenzellen sehr häufig derart nach hinten drängen, daß sie einen großen Teil oder gar die ganze Spitze einnehmen. Unter meinen Präparaten sind nur in einem Fall (13) die Spitzenzellen ausschließlich von dem Felsenteil ausgegangen; in 3 Fällen (4, 5, 7) findet man in der Spitze sowohl Felsen- als Schuppenzellen und in nicht weniger als 6 (1, 2, 6, 9, 10, 16) sind in der Spitze nur Schuppenzellen vorhanden, welche in 3 Fällen die ganze Spitze pneumatisieren, während in 3 (6, 9, 16) nur die vordere Hälfte durch sie pneumatisiert wird, die hintere Hälfte aber massiv ist. Endlich sind in 5 Fällen (3, 8, 11, 12, 14) in der Spitze überhaupt keine Zellen vorhanden.

Auffallend ist bei meinen Präparaten, wie viel besser der Schuppenteil durchgehend pneumatisiert ist; auch in denjenigen Fällen, wo der hintere Teil und die Spitze überhaupt nicht pneumatisiert sind, besteht ein voll entwickeltes System von Schuppenzellen. Auch scheinen diese mit besonderer Vorliebe sich in fremdes Gebiet vorzudrängen, so daß sie sich nicht nur der ganzen Spitze bemächtigen, sondern auch sich zwischen den Felsenzellen in der verschiedensten Art einkeilen, so daß man z. B. in 4 Fällen (1, 2, 4, 12) eine der Schuppenreihe gehörende Zelle findet, die sich nach hinten bis zur Sinuswand dehnt.

Ursprünglich verläuft die Fissura petro-squamosa der oberen Pyramidenkante parallel und das spätere Septum mastoideum demnach ebenfalls, nur wird es während der Pneumatisierung wegen des verschiedenen Wachtums der verschiedenen Zellen im späteren Leben meistens sehr unregelmäßig zur einen und anderen Seite verbogen, und in einem meiner Fälle (14) sieht man es im Querschnitt sehr schön gerade

Digitized by Google

senkrecht zur Pyramidenkante liegen. Manchmal deutet am Boden des Antrum eine mehr oder weniger erhabene Leiste die Grenze zwischen den beiden Zellsystemen an; eine solche Leiste besteht in 3 meiner Fälle (1, 8, 11).

Auch äußerlich kann die Fissura petro-squamosa noch beim Erwachsenen mehr oder weniger sichtbar sein, wie in 2 meiner Fälle (3, 11). Namentlich scheint dies bei den Japanern häufig zu sein, indem *Kanasugi* bei seinen Untersuchungen eine auffallend große Zahl gefunden hat, wo die Fissur mehr oder weniger offen war. Aber auch bei Europäern ist dies Vorkommnis von Alters her wohlbekannt, sogar, wie schon erwähnt, in einem solchen Grade, daß der Felsenteil und der Schuppenteil sich voneinander lossprengen lassen (*Wildermuth*, *Frey*), vorläufig sind aber nur die 4 oben erwähnten Fälle bekannt, wo die beiden Teile völlig voneinander getrennt waren.

Es läßt sich also in fast allen Schläfenbeinen zwischen den Felsenzellen und den Schuppenzellen ein Septum nachweisen, das aber in sehr verschiedener Richtung verlaufen kann und außerdem sehr häufig von einem oder mehreren kleiner Löchern perforiert oder auch in seinem oberen Teil durch ein spongiöses Gewebe ersetzt wird, durch welches die Schuppen- und Felsenzellen miteinander in Verbindung stehen.

Eine solche Trennung ist, wie *Körner* nachweist, natürlich von sehr großer Bedeutung für die Operation und wir müssen deshalb ein bißchen näher betrachten, wie sich die beiden Zellensysteme gegenseitig verhalten, wenn es sich um ein Operationsfeld handelt und nicht um ein anatomisches Präparat. Es läßt sich dies u. a. an der Hand 4 meiner Präparate (2, 4, 10, 12) tun, wo ich den Warzenfortsatz so eröffnet habe, wie es bei einer gewöhnlichen Aufmeißelung geschieht.

Präparat 2 gewährt genau dasselbe Bild, das *Laurens* in seiner Chirurgie (S. 179. Fig. 154) abbildet: Das Antrum ist breit geöffnet, die Zellen ausgeräumt, auch scheinbar die Spitzenzellen, und die Operationshöhle zeigt überall feste Wände; etwa in Gehörgangshöhe, in der Region, die *Laurens* „zone inter-sinuso-faciale" nennt (*Mouret's* „zone sous-antrale profonde"), wölbt sich aber der Boden hervor und erst wenn man diese Knochenschale durchbricht, kommt man in ein großes Zellensystem hinein, das sich vom Antrum aus bis in die wirklichen Spitzenzellen dehnt und mit der Sinuswand in engster Berührung steht. Etwa dasselbe ist in dem Präparat 4 der Fall, nur muß man hier ein bischen mehr nach vorne in die Tiefe gehen, um die Schuppenzellen zu finden, und der Fall ist vielleicht um so viel mehr heimtückisch, als die Felsenzellenreihe hier wirklich in ein paar große Spitzenzellen endigt, so daß man sehr leicht glauben könne, alles sei schon erledigt. In dem Präparat 10 sind dagegen nach oben die beiden Zellreihen nicht so scharf getrennt, so daß man schon bei sorgfältigem Operieren auch in die Schuppenzellen hineinfinden würde; auch würde man wohl heutzutage die Spitze ein

Digitized by Google

bißchen mehr aufmachen, als hier der Fall ist, so daß man einen eventuellen, in den zum Schuppensystem gehörenden Spitzenzellen befindlichen Absceß entdecken würde. Etwas Ähnliches kann von dem Präparat 12 gesagt werden; man würde sich jedoch kaum mit einer so hochliegenden Antrotomie begnügen, obschon keine sichtbare Verbindung von den hochliegenden Felsenzellen in die größtenteils mehr nach unten liegenden Schuppenzellen führt.

Von den meisten Autoren, die sich mit dieser Frage beschäftigt haben, wird die Sache so dargestellt, als käme man bei der Operation zuerst in die Schuppenzellen, und *Mouret* und *Brühl* erwähnen Operationsfälle, wo zuerst nur die Schuppenzellen geöffnet wurden und das Septum petrosquamosum die Sinuskapsel vortäuschte. Auch bei einem von *Wolff* in Querschnitt abgebildeten Warzenfortsatz (Abb. 6) hätte vielleicht etwas Ähnliches passieren können, ebenso in meinem Präparat 13.

Aus meinen übrigen Präparaten ergibt sich aber deutlich, daß in weit den meisten Fällen zuerst die Felsenzellen geöffnet werden müssen und dann erst findet man in der Tiefe und vorne gegen den Gehörgang eine mehr oder weniger deutliche Knochenwand, hinter welcher die Schuppenzellen liegen. Man muß sich nämlich vergegenwärtigen, wie verschieden die Verhältnisse sind, wenn man ein anatomisches Präparat betrachtet und wenn man bei der Operation den Warzenfortsatz in einer teilweise anderer Richtung aufmacht. Der Schuppenteil bedeckt anatomisch den vorderen Teil des Felsenteils, namentlich ist aber das in der Gehörgangswand der Fall. Während man aber bei dem Betrachten des anatomischen Präparats senkrecht von außen dasselbe ansieht, arbeitet man sich bei der Operation von hinten außen nach innen vorne, indem die Sehachse ungefähr der schräg liegenden Gehörgangsachse parallel ist, und man kommt deshalb nicht gleich in die sich wesentlich entlang der hinteren Gehörgangswand verbreitenden Schuppenzellen. Es ist deshalb von der größten Bedeutung zu wissen, daß sich hier meistens ein anatomisch scharf abgegrenztes Zellensystem befindet, das sogar in vielen Fällen allein von der Entzündung ergriffen sein kann und diese direkt von dem Antrum in die Spitzzellen zu leiten vermag, ohne daß sonst im Warzenfortsatz überhaupt ein Tröpfchen Eiter vorhanden ist. Wenn man dem Prinzip von *Mouret* folgt, der ja immer die totale Mastoidektomie befürwortet hat, ist es selbstverständlich, daß auch diese Zellen geöffnet werden; es gibt wohl aber nur sehr wenige, die sich bei der Operation die 11 Regionen von *Mouret* vor Auge halten und sie einzeln eröffnen; man läßt sich einfach von seiner anatomischen Kenntnis und von der Verbreitung des Knochenleidens leiten; sehr wichtig aber ist es zu wissen, daß die Warzenzellen in 2 von der embryologischer Entwicklung bedingten getrennten Systemen geteilt sind, deren Scheidewand sich nicht einmal in das System von *Mouret* einpassen läßt.

Digitized by Google

Auf die chirurgische Bedeutung dieser beiden getrennten Systeme hat jetzt *Körner* zuerst aufmerksam gemacht, und ich meine deshalb, es sei wohlverdient, wenn wir in der Zukunft das Septum petro-squamosum kurzweg — das Körnersche *Septum* nennen.

Literatur.

Bellocq, Philippe, L'os temporal. Strassbourg 1924. — *Brühl, Gustav,* Zur Pathologie des Gehörorgans. Mschr. Ohrenheilk. **46**, 275 (1912). — *Frey, Hugo,* Ein Beitrag zur Anatomie des Schläfenbeines. Arch. Ohrenheilk. **68**, 44 (1906). — *Kanasugi, H. E.,* Beiträge zur topographisch-chirurgischen Anatomie der Pars mastoidea. Wien und Leipzig 1908. — *Körner, O.,* Die Grenzen zwischen den pneumatischen Zellsystemen des Antrum petrosum und des Antrum squamosum bei Erwachsenen. Z. Hals- usw. Heilk. **5**, 425 (1923) — Das Septum petro-squamosum und seine klinische Bedeutung. Z. Hals- usw. Heilk. **17**, 137 (1927). — *Laurens, Georges,* Chirurgie de l'oreille etc. Paris 1924. — *Mouret, J.,* La systématisation de la mostoïde. X. Congrès d'Otologie, Paris **1922 II**, 29 — Les divers temps de la mastoidectomie. Ann. Mal. Oreille **1926**, 241 — Systématisation de la Mastoïde Acta oto-laryng. (Stockh.) **12**, 139 (1928). — *Mouret, J.,* et *Georges Portmann,* La structure anatomique de l'oreille moyenne etc. I. Congr. internat. d'Oto-laryng. Copenhague **1928**, Rapports S. 179. — *Schwartze* u. *Eysell,* Über die künstliche Eröffnung des Warzenfortsatzes. Arch. Ohrenheilk. **7**, 157 (1873). — *Wolff, Herman Ivo,* Die klinische Bedeutung des Septum mastoideum. Acta oto-laryng. (Stockh.) **9**, 254 (1926). — *Wildermuth, H. A.,* Die lufthaltigen Nebenräume des Mittelohres beim Menschen. Z. Anat. **2**, 319 (1877). — *Yang, Ho-Ching,* Über den Einfluß des Muskelzuges auf Entstehung und Wachstum des Warzenfortsatzes. Z. Hals- usw. Heilk. **22**, 272 (1928).

Digitized by Google

(Aus der Univ.-Klinik für Hals-Nasen-Ohrenkranke in Jena. — Direktor: Prof. Dr. med. et phil. *W. Brünings*.)

Eine neue Theorie und Methode des Hörens.

(Zu dem Vortrag von *Jellinek* und *Scheiber*.)

(Vorläufige Mitteilung.)

Von

Privatdozent Dr. **R. Perwitzschky,**

Oberarzt der Klinik.

Mit 2 Textabbildungen.

(*Eingegangen am 29. Mai 1930.*)

In der Sitzung der Ärzte in Wien vom 26. III. 1930 trug *Jellinek* und *Scheiber* eine „neue Theorie und Methode des Hörens" vor, die in der Münch. med. Wschr. 1930, Nr 18, referiert ist.

Die in dem Vortrag gebrachte Methode, auf die ich weiter unten eingehen werde, beschäftigte mich bereits seit über 2 Jahren. Ich habe jedoch von Veröffentlichungen bisher abgesehen, da die Versuche und deren Deutung, so einfach sie zunächst erschienen, auf außerordentliche Schwierigkeiten, vor allen Dingen in der Auswahl des geeigneten Untersuchungsmaterials, stießen. Zur Wahrung des Prioritätsrechtes habe ich, sobald ich die Schwierigkeiten erkannte, eine beglaubigte Notiz am 12. IX. 1929 dem Archiv des Thüringischen Ministeriums für Volksbildung und Wohlfahrt übergeben. Der Vortrag von *Jellinek* und *Scheiber* zwingt mich nunmehr, die Methode und meine Untersuchungsergebnisse zu veröffentlichen, ohne dieselben zu dem beabsichtigten Abschluß gebracht zu haben.

In der Zeitschrift „Der Deutsche Rundfunk" wurden, wie ich erst vor kurzem erfuhr, bereits im Jahre 1925 (Heft 43) und 1926 (Heft 13) ähnliche Versuche angestellt. In der 1. Veröffentlichung handelt es sich um einen Berührungsempfang, dessen Versuche weiter ausgebaut wurden von *Maennersdörfer*, „Versuche über Rundfunkempfang durch Reibung ohne Lautsprecher oder Kopfhörer" (Dtsch. Rundfunk Heft 47, Jahrg. 6). In der 2. Arbeit handelt es sich um einen kapazitiven Empfang: „überdeckt man ein Gitter mit einem Teppich, so kann eine Person, welche diesen betritt, die Rundfunkdarbietungen hören, wenn sie einen Kopfhörer ansetzt und ein Schnurende anfaßt oder an ein metallisches Armband anschließt (Abb. 1).

Digitized by Google

Methodik.

Ich habe zunächst recht primitiv gearbeitet und einfach einen pulsierenden Gleichstrom durch Verstärkerröhren geführt. Statt des Lautsprechers habe ich 2 Personen in den Stromkreis eingeschaltet, derart, daß jede Person ein Schnurende anfaßt und die 1. Person Kopf oder die freibleibende Hand an das Ohr der 2. Person legte.

Es handelt sich bei der Verstärkervorrichtung um einen neutrodyngeschalteten Siemens-Apparat. Anfangs benutzte ich Rundfunkempfang, mußte ihn jedoch bald aufgeben, da dadurch dem Phänomen in exakter Weise nicht beizukommen war: die Atmosphärenstörungen — vor allen Dingen der Fading-Effekt — lieferten ungenaue Resultate.

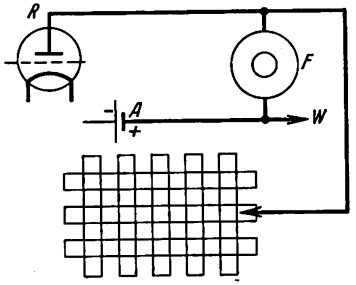

Abb. 1. A = Anodenbatterie. R = Anode der letzten Röhre. F = Kopfhörer ohne Membran oder Widerstand von 1000 bis 15000 Ohm. W = Zuführung zur Wasserleitung. G = Gitter aus 5—6 cm breiten Streifen dünner Zinnfolie. (Aus: „Der Deutsche Rundfunk: Die Technik".)

Ich ersetzte deshalb den Antennenempfang durch einen direkten Anschluß eines Mikrophons (unter Entfernung des Audions). Hierdurch war ich wohl in der Lage, beabsichtigte, und vor allen Dingen gleichmäßige, störungsfreie Musik oder Sprache zu produzieren. Messungen über Intensität usw. konnten auch hiermit nicht durchgeführt werden. Erst unter Zuhilfenahme des Otoaudions, welches eine genaue Regulierung der Tonintensität und eine konstante Tonhöhe gestattete, gelang es, die Versuche nach diesen Richtungen hin meßbar durchzuführen.

Versuche.

Vorversuche hatten ergeben, daß der Höreffekt, wie ich ihn kurz nennen will, nur dann eintritt, wenn 2 Personen in der oben beschriebenen Weise eingeschaltet werden. Eine Isolation der Personen gegen Erdleitung änderte nichts an dem Empfang. Es muß deshalb die dazwischen geschaltete 2. Person lediglich eine Kondensator- oder Widerstandswirkung haben. Ein 2. Versuch, bei dem die 2. Person durch ein zwischen das Ohr des Hörenden und den 2. Kontakt gelegtes Stück Fleisch ersetzt war, bewies die Richtigkeit der Annahme. Dabei stellte es sich heraus, daß einmal die Dicke des Fleisches keine Rolle spielte, zum anderen aber, daß die Stärke des Empfanges von der Feuchtigkeit der den Kopf berührenden Oberfläche wesentlich abhing, derart, daß bei maximaler Feuchtigkeit überhaupt kein Empfang vorhanden und ebenso bei absoluter Trockenheit der Empfang überaus schwach war. Selbstverständlich hatte ich die gleiche Wir-

Digitized by Google

kung, sobald die Kopfhaut oder die Hand der 2. Person feucht gemacht wurde.

Es stellte sich des weiteren heraus, daß die Lautstärke bis zu einem gewissen Grade abhängig ist von der Größe der Berührungsfläche am Kopf (ging man unter 1 cm Durchmesser, so war die Wirkung aufgehoben) und daß die Lautstärke bei konstanter Änderung der Applikationsart (durch langsames Streichen) und durch verschiedenen Druck begünstigt wird. Außerdem gibt es am Schädel bestimmte Stellen, an denen bei gleicher Intensität ausgesprochene Maxima vorhanden sind. (So an der Schläfe, auf dem Mastoid und am Hinterkopf.)

Der Verschluß des Gehörganges durch Watte oder dergleichen änderte die Tonintensität in keiner Weise, obgleich ich in analoger Weise die Wirkung wie bei der auf das Mastoid gesetzten Stimmgabel erwartet hatte.

Es wird meine nächste Aufgabe sein, die 1 Person, welche nach den Versuchen ja nur als Zuleiter dienen kann, durch physikalische Apparate, Widerstände usw. zu ersetzen.

Aus diesen rein technischen Versuchen geht also hervor, daß ich einen Höreffekt erreiche, sowie ich einen pulsierenden verstärkten Gleichstrom durch das Zwischenschalten eines Körpers durch den Kopf einer Versuchsperson leite. Der nächstliegende Gedanke, daß es sich hierbei um eine reine Kondensatorenwirkung handeln konnte, wobei die zwischen beiden Berührungsflächen befindliche Luft oder gar die Hautschicht selbst als Dielektrikum wirken (das ganze also der Wirkung eines elektrostatischen Lautsprechers entsprechen könnte) trifft wohl nicht zu. Durch geeignete Kondensatoren- resp. Spuleneinschaltung läßt sich die Frage, welche Stromart, Gleichstrom oder diesem überlagerter hochfrequenter Strom, überhaupt für den Höreffekt notwendig ist, entscheiden.

Die Frage nun, wie und in welcher Weise der Höreffekt hervorgerufen wird und wie die elektrischen Schwingungen des Stromkreises in mechanische Energie umgesetzt werden, ließ sich auf diese Weise nicht lösen.

Ich glaubte deshalb, dem Problem näher zu kommen, wenn ich die Wirkung des Höreffektes bei erkrankten Gehörorganen ausprobierte und ging dabei von folgenden Überlegungen aus:

1. Möglich, jedoch unwahrscheinlich erschien es mir, daß die elektrischen Schwingungen adäquate Reize für die Zellen des Gehörzentrums darstellen, da dieser Vorgang in der Physiologie nicht, in der Schwingungstechnik jedoch als Modulation hoch- bzw. niederfrequenter Schwingungen bekannt ist.

2. Wahrscheinlicher ist es, daß die elektrischen Schwingungen an irgendeiner Stelle des Gehörorganes in mechanische (thermo-dynamische?) Energie umgesetzt werden und so den Höreffekt hervorrufen.

Digitized by Google

Der Ort der Wirkungen konnte sein:

a) direkte Einwirkung auf den Hörnerven;

b) die Umsetzung erfolgt im Labyrinthwasser bzw. Cortiorgan selbst;

c) könnte durch irgendeinen uns nicht bekannten Umstand das Trommelfell (ähnlich einer Telephonmenbran) in Schwingung geraten und so diese in mechanische Energie umsetzen.

Leicht ist die letzte Frage zu beantworten. Patienten mit einem Totaleffekt des Trommelfelles standen mir genug zur Verfügung, auch habe ich selbstverständlich in dieser Gruppe Patienten mit radikaloperiertem Ohr untersucht. Ergebnis: Das Fehlen des Trommelfelles resp. Trommelfell + Gehörknöchelchen (Hammer und Amboß) spielen nur eine ganz untergeordnete Rolle: ihr Fehlen setzt die Intensität des Empfanges nur wenig herab.

Schwer dagegen ist die Unterscheidung der Fragen a und b, da man klinisch nur schwer den Sitz der Hörschädigung Labyrinth oder Nerv zu unterscheiden vermag. Es mußte deshalb nach Anamnese, Verlauf der Hörstörung mit außerordentlicher Vorsicht an die Diagnose herangegangen werden, wollte man nicht einem Irrtum anheimfallen.

Gut abzusondern sind die Fälle von Otosklerose, circumscripter Hörschädigung und Labyrinthschwerhörigkeit.

Hier gaben die Untersuchungen bei Otosklerosekranken wechselnde Resultate. In einigen Fällen war der Höreffekt kaum geändert, in einem anderen sehr stark herabgesetzt, wobei auffallenderweise tiefe und hohe Töne keinen Unterschied machten. (Ich vermeide es in diesen Fällen und den weiteren absichtlich, bereits zahlenmäßige Angaben der Intensitätsschwankungen anzugeben, und behalte sie der ausführlichen Arbeit vor.)

Auffallend war das Untersuchungsergebnis bei einem Patienten mit ätiologisch völlig unklarem Hörverlust der 3. bis 5. Oktave, bei gleichzeitig praktischer Taubheit auf dem anderen Ohre. Hierbei hatte der Patient deutliche Tonwahrnehmung in dem Bereich seines Hörausfalles. Eigentümlich war hierbei außerdem, daß es mehrerer Versuche bedurfte, bevor der Patient überhaupt etwas hörte — ein Verhalten, was ich sonst nie beobachten konnte. — Es war mir leider bisher nicht möglich, einen weiteren derartigen Fall untersuchen zu können.

Patient mit ausgesprochener Labyrinthschwerhörigkeit, Herabsetzung der oberen Tongrenze auf 8000 Schwingungen (Monocord auf den Warzenfortsatz gesetzt) hörte gleichfalls bis zu 2000—3000 Schwingungen höher, jedoch nie bis zu 17000 Schwingungen.

Interessant waren nun die Versuche an Patienten mit kompletter Taubheit. Auch hier habe ich bisher keine frische Taubheit zur Untersuchung bekommen, wobei ja immer zu bedenken ist, daß sich nur Fälle

Digitized by Google

mit doppelseitiger Taubheit eignen, wie sie eventuell bei doppelseitigem Pyramidenbruch und beiderseitiger Nerven- und Knochenzerstörung vorkommen.

Angeborene Taube hatten überhaupt keinen Höreffekt, sondern gaben nur an, das Prickeln des durchfließenden Stromes zu verspüren.

3 Patienten untersuchte ich, die im Anschluß an eine in der Kindheit durchgemachte Infektionskrankheit das Gehör völlig verloren hatten. 2 von diesen, bei denen der Hörverlust auf eine fieberhafte Erkrankung mit Sicherheit zurückzuführen war, hatten keine Gehörwahrnehmung. Ein Patient jedoch, der seit etwa 40 Jahren taub ist, gab deutlich an, Töne wahrzunehmen, unterschied dabei, ob der Ton höher oder tiefer war usw. Sprache konnte er nicht verstehen, jedoch gab er an, im Rhythmus des gesprochenen Wortes verschiedene kurze, lange, tiefe und hohe Höreindrücke zu unterscheiden. Die Untersuchung an diesem, jetzt für meine Arbeiten äußerst interessanten Tauben, sind noch nicht zum Abschluß gekommen. Daß er trotz seiner Taubheit irgendwelche Hörwahrnehmungen haben muß, glaube ich selbst bei äußerster Vorsicht annehmen zu müssen. Als Gegenprobe habe ich die Telephonmembran mit einer Nadel bewegt und so akustisch nicht wahrnehmbaren pulsierenden Gleichstrom in seinen Schädel gelangen lassen: Er unterscheidet dies sofort vom gesprochenen Worte oder vom Ton, obgleich der mechanische Reiz an der Hautoberfläche annähernd der gleiche ist.

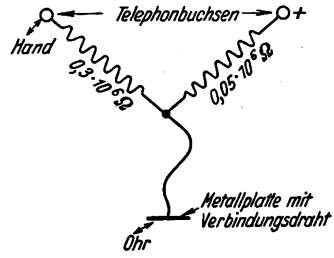

Abb. 2. Aus: „Der Deutsche Rundfunk: Die Technik".

Wenn er nun Töne hörte und auch Tonhöhe unterschied, so erhebt sich die Frage, warum er Sprache nicht versteht. Es ist wohl verfrüht, hierüber bereits Überlegungen anzustellen. Will man es tun, so liegt ein Vergleich mit einer ähnlichen Situation bei dem Sinnesorgan Auge nahe. Kinder mit angeborenem Star können nach der Operation zunächst nichts sehen, sie lernen erst allmählich unter Zuhilfenahme des Tastsinnes Gegenstände zu unterscheiden und zu erkennen. In unserem Fall hat der Taube seit Jahrzehnten nicht mehr ein Wort gehört. Das Klangbild kann ihm aus der Erinnerung geschwunden sein und erst durch Übungen wieder geläufig werden. In diesem Sinne bewegen sich durch Sprachübungen zunächst meine weiteren Versuche an den Patienten.

Aus diesen kurzen Darlegungen ergibt sich, daß die einzelnen Untersuchungen durch geeignete Auswahl der Fälle, bei denen nur mit größter Wahrscheinlichkeit auf diesen oder jenen Krankheitsprozeß geschlossen werden kann, außerordentlich schwierig sind. Hinzu kommt noch,

Digitized by Google

daß der Patient intelligent genug sein muß und die zunächst unangenehmen Sensationen des durchfließenden Stromes (110 Volt bei 7 bis 10 Milliampere) verträgt[1].

Es ist nicht von der Hand zu weisen, daß durch diese Methode Aufschluß über Hörtheorien, Verfeinerung der Diagnostik der Schwerhörigkeit, Verbesserung von Schwerhörigenapparaten usw. zu erwarten sein können. Vorläufig bin ich durch die Untersuchungsergebnisse, denen ein viel reichlicheres Material zugrunde liegen muß, noch nicht in der Lage, irgendwelche Rückschlüsse oder Folgerungen zu ziehen. Es hat mich, wie eingangs gesagt, nur der Vortrag von *Jellinek* und *Scheiber* zu diesen vorläufigen Mitteilungen veranlaßt.

Eins kann jedoch schon mit Sicherheit behauptet werden: Wir haben mit dieser Methode ein Mittel in der Hand, Knochenleitungsuntersuchung durchzuführen, bei der wir nicht die Abschwingdauer einer Stimmgabel bestimmen, sondern direkt quantitativ die Stromintensität zahlenmäßig feststellen. Genau so wie wir mit dem Otoaudion und ähnlichen Apparaten die Reizschwelle des Gehörorganes für Töne durch Luftleitung zahlenmäßig festlegen, vermögen wir dasselbe mit dieser Methode nunmehr auch für die Knochenleitung.

Während der Drucklegung dieser Arbeit erschienen noch folgende 2 Arbeiten bzw. Vorträge: *Jellinek* u. *Scheiber*, Eine neue Methode des Hörens, Wien. klin. Wschr. **1930**, S. 448, Nr. 14 — *Jellinek* u. *Scheiber*, Eine neue Methode des Hörens, ebenda S. 417.

Fachnachrichten.

Professor Dr. *Brünings* hat nach längeren Verhandlungen, die schließlich zur Annahme seiner Forderungen führten, den Ruf nach *München* angenommen. Als wesentliche Fortschritte wurden erreicht: Erweiterung des bisherigen otologischen Lehrstuhles auf Ohren-, Hals- und Nasenkrankheiten. Verlegung der Klinik und Poliklinik in die durch den Neubau der Hautklinik freigewordenen Räume des Reisingerianums. Anbau, Umbau und Neueinrichtung der alten Ohrenklinik für Forschungszwecke und als Privatklinik. Vermehrung der gesamten Bettenzahl auf etwa das $2^1/_2$fache mit entsprechender Neueinstellung von Assistenten und Personal. — Herr *Brünings* wird seine Stelle erst nach Durchführung der Bauarbeiten am 1. April 1931 antreten. Für das Wintersemester 1930/31 ist sein Oberarzt, Privatdozent Dr. *Perwitzschky* mit der Vertretung in München betraut worden.

Privatdozent Dr. *Helmut Loebell* in Marburg wurde zum außeretatsmäßigen außerordentlichen Professor ernannt. *O. Körner.*

[1] Eine Möglichkeit, diese unangenehme Beigabe zu vermeiden, hat *Maennersdörffer* angegeben, indem er nach beiliegender Skizze an die beiden Antennenbüchsen eine Strombahn anlegt und an diese im Abzweig anschließt (vgl. Abb. 2).

Digitized by Google

(Aus der Universitäts-Hals-Nasen-Ohrenklinik der Charité zu Berlin. — Direktor: Professor Dr. *C. v. Eicken.*)

Studien über die Anatomie, Entwicklungsgeschichte und normale Pneumatisation der menschlichen Schläfenbeinschuppe.

Von

Dr. Hermann Barth,

außerplanmäßiger Assistent.

Mit 15 Textabbildungen.

(*Eingegangen am 15. Juli 1930.*)

Die Squama temporalis stellt beim Neugeborenen eine dünne, nach der Innenseite leicht konkave Knochenplatte dar. Am vorderen unteren Teil ihrer Außenseite entspringt der zu dieser Zeit noch sehr schmächtige Processus zygomaticus, der an seiner Abgangsstelle deutlich eine vordere und hintere Wurzel erkennen läßt, zwischen denen die Fossa mandibularis liegt. Die hintere Wurzel geht in die schon beim Neugeborenen angedeutete Linea temporalis über, die sich bis zur Incisura parietalis erstreckt. In ihrer Höhe spaltet sich der untere Teil der Schuppe in eine innere und äußere, von *Mouret* und *Portmann* auch als endo- und extracraniell bezeichnete Lamelle, zwischen denen sich im späteren Leben vorwiegend die Pneumatisationsvorgänge abspielen.

Die innere Lamelle hat einen annähernd horizontalen Verlauf. Sie vereinigt sich mit einer entsprechenden Knochenplatte des Os petrosum in der Fissura petrosquamosa und bildet mit ihr zusammen das Tegmen tympani et antri. Die Fissur verläuft, wie *Körner* angibt, von der vorderen oberen Grenze der Paukenhöhle in gerader Richtung bis zur hinteren oberen Grenze des Antrums.

Die äußere Lamelle, die vorwiegend in sagittaler Richtung verläuft, zeigt an ihrem unteren vorderen Rand eine Ausbuchtung, die den oberen Teil des jetzt noch ringförmigen Gehörganges bildet. An diesen Ausschnitt lagert sich vorn und hinten der Anulus tympanicus an und vereinigt sich hier zunächst bindegewebig mit der Schuppe. Oberhalb und hinter dem Gehörgang bildet die extracranielle Lamelle die laterale Wand des Kuppelraumes, die als Planum epitympanicum bezeichnet wird und nach *Graf v. Spee* mitunter einen Abdruck des ihr anliegenden Hammers und Ambosses erkennen lassen soll.

Digitized by Google

Das Planum epitympanicum läuft weiter nach hinten in eine besonders dünne Knochenwand aus, dem Processus postauditorius squamae, der das Antrum lateral begrenzt. Letzteres besteht beim Neugeborenen aus einer verhältnismäßig großen Höhle, deren übrige Wände vom Os petrosum gebildet werden. Zwischen der Schuppe und dem Felsenbein liegt hier die Fissura squamoso-mastoidea. Der Processes postauditorius, der später der Sitz des sog. Antrum squamosum wird, läßt schon häufig am macerierten Schädel des Neugeborenen kleine knöcherne Zellanlagen erkennen (*Wildermuth*).

Bei späterem Wachstum bildet die Schuppe die ganze obere und etwa zur Hälfte auch die hintere Wand des äußeren Gehörganges, während der übrige Teil desselben vom Os tympanicum dargestellt wird, das hier in mehr oder weniger großer Ausdehnung mit der Schuppe knöchern verschmilzt. Wie beim Neugeborenen wird auch beim Erwachsenen der Kuppelraum lateral von der Schuppe begrenzt, die außerdem noch einen kleinen lateral gelegenen Teil seiner vorderen Wand und seines Daches ausmacht. Durch Ausdehnung des Processus postauditorius behält auch das Antrum im späteren Leben seine Beziehungen zur Schuppe, indem diese hier bei normalem Wachstum einen großen Abschnitt der äußeren Seite des Warzenfortsatzes innehat. In annähernd gleicher Ausdehnung wie am Tegmen tympani überdeckt die Schuppe auch das Dach des Antrums.

Später tritt in der Regel eine mehr oder weniger ausgedehnte Verknöcherung der einzelnen Teile des Schläfenbeines untereinander ein. Am Tegmen finden wir aber beim Erwachsenen nicht die embryonalen Verhältnisse wieder. Vielmehr schiebt sich jetzt das Os petrosum dachartig über das Os squamosum vor, so daß nach *Körner* die Spalte schräg durch das Dach verläuft. An der Hirnseite zieht somit die Fissura petrosquamosa lateral von der Paukenhöhle quer über den Gehörgang, während sie an der Paukenhöhlenseite noch im Tegmen tympani liegt. An macerierten Schläfenbeinen läßt sich gewöhnlich der Verlauf der Fissura petrosquamosa gut verfolgen. Bei einer Durchsicht von 250 makroskopischen Präparaten unserer Berliner Sammlung fehlte sie nur in 14 Fällen oder war hier sehr undeutlich gezeichnet. Bei den anderen Schläfenbeinen war sie bald als eine feine, strichförmige Linie zu sehen, bald trat sie aber auch stärker in Erscheinung und zeigte mitunter eine deutliche Furchenbildung. Dieser Befund deckt sich auch mit unseren histologischen Untersuchungen, bei denen die Fissur in der Regel nachgewiesen werden konnte.

Anders verhält es sich in dieser Hinsicht mit der Fissura squamosomastoidea, deren Verlauf häufig nicht zu erkennen ist und infolgedessen auch zu widersprechenden Beschreibungen Anlaß gegeben hat, worauf schon *Frey* hinwies.

Digitized by Google

Nach *Körner* geht die offene Fissura squamoso-mastoidea von der Incisura parietalis in nahezu gerader Richtung nach der Spitze des Warzenfortsatzes und wendet sich $^1/_2$ bis $^3/_4$ cm oberhalb derselben nach vorn bis zur Berührungsstelle mit dem Os tympanicum, um dann weiter an der hinteren Gehörgangswand nach innen und aufwärts zu ziehen.

Unter unsern makroskopischen Präparaten fanden wir die Fissura squamoso-mastoidea nur 7mal deutlich und 16mal unscharf von der Incisura parietalis bis etwa $^1/_2$ cm oberhalb der Warzenfortsatzspitze verlaufen, wo sie sich dann verlor. Bei den übrigen Schläfenbeinen war sie in ihrem oberen Abschnitt, d. h. etwa bis zur Mitte des Warzenfortsatzes 6mal scharf und 39mal andeutungsweise zu sehen, während sie nur einmal kurz oberhalb der Spitze des Warzenfortsatzes in geringer Ausdehnung nachgewiesen werden konnte. Bei den übrigbleibenden 181 Präparaten fehlte sie vollständig.

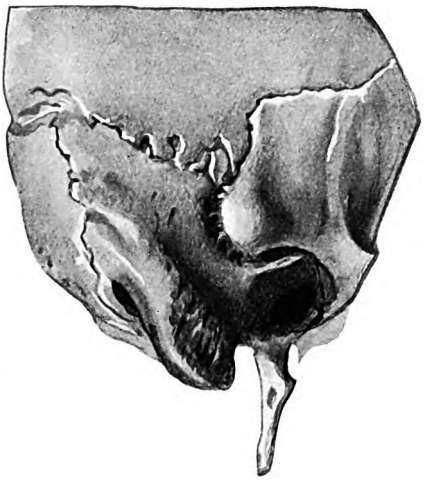

Abb. 1. Gehemmte Entwicklung des Processus postauditorius squamae. Die Squama hebt sich kurz hinter dem Gehörgang als dicker Wulst vom Warzenfortsatz ab (Zeichnung).

Es soll nur nebenbei erwähnt werden, daß es Fälle gibt, bei denen eine vorhandene Fissura squamoso-mastoidea nicht den beschriebenen Weg innehält. Wir besitzen z. B. ein Schläfenbein, bei dem sich aus unbekannten Gründen der Processus postauditorius nicht weiterentwickelt hat, so daß die Schuppe sich als ein dicker Wulst in Höhe der hinteren oberen Gehörgangswand von dem Warzenfortsatz abhebt (Abb. 1). Andererseits kommt es vor, wie wir uns überzeugen konnten, daß der Warzenfortsatz bei sehr mangelhafter Ausbildung fast vollständig von der Schuppe überlagert wird.

Bei der Durchsicht von 65 macerierten Schädeln war die Fissura squamoso-mastoidea 6mal gut und 9mal andeutungsweise auf beiden Seiten vorhanden, während sie bei 41 Schädeln beiderseits fehlte und bei den übrigbleibenden Fällen 5mal nur rechts und 4mal nur links nachgewiesen werden konnte. Hieraus geht hervor, daß eine teilweise Persistenz der Spalte auch einseitig vorkommen kann.

In unseren Fällen konnten wir die persistierende Spalte stets nur bis in die Nähe der Warzenfortsatzspitze verfolgen, während ihr weiterer Verlauf an der hinteren Gehörgangswand sich in keiner Weise kennzeichnete. Der von *Körner* angegebene vollständige Verlauf dieser Fissur wurde an einem Schläfenbein festgestellt, bei dem die knöcherne Vereinigung der Schuppe mit dem Felsenbein ausgeblieben war. Schläfenbeine mit vollständig persistierender Fissur sind selten. Analoge Be-

Digitized by Google

funde sind meines Wissens bisher nur noch von *Wildermuth*, *Frey*, *Brühl* und *I. Wolff* beschrieben worden. Den Mitteilungen ist gemeinsam, daß Schuppe und Felsenbein an ihren Berührungsflächen je eine dünne Knochenwand enthielten, auf deren Bestehen schon *Schwartze* und *Eysell* hingewiesen haben. Durch diese Wände wird eine Kommunikation der pneumatischen Zellen der Schuppe mit denen des Felsenbeines verhindert. Nur in der Höhe des Antrums gehen sie ineinander über. Bei Betrachtung der Schläfenbeine zeigte sich, daß jeder Knochenabschnitt sein eigenes Antrum besitzt, wobei aber das Antrum petrosum bedeutend größer als das Antrum squamosum ist (*Wildermuth*). Auf die knöcherne Scheidewand werden wir bei der Beschreibung unserer histologischen Ergebnisse noch näher einzugehen haben.

Die Ursache der ausbleibenden Verknöcherung ist nicht bekannt. *Wittmaack* nimmt an, daß die Persistenz der Fissuren Rückwirkung einer pathologischen Pneumatisation ist. Da aber in den angegebenen Fällen eine Zellbildung in beiden Knochenabschnitten gefunden wurde, so scheint dies gegen die Richtigkeit der Wittmaackschen Anschauung zu sprechen. Auch *Wolff* lehnt auf Grund seiner Beobachtung die angeführte Theorie ab.

Wenn wir uns im folgenden mit der normalen Pneumatisation der Squama temporalis beschäftigen wollen, so erscheint es zweckmäßig, hierbei auch ihre Entwicklungsgeschichte zu berücksichtigen, weil sie uns vielfach über die Ausdehnungsmöglichkeit von lufthaltigen Zellen in der Schuppe Rechenschaft abgeben kann. Unseren Untersuchungen liegen 44 Schläfenbeinserien zugrunde, die teils von Embryonen, teils von jugendlichen Individuen herrühren. Als frühestes Stadium wurde der Schädel eines 2—3 Monate alten Fetus mikroskopisch untersucht. Den Abschluß der für die vorliegende Arbeit angefertigten Reihe bildet das Schläfenbein eines 17jährigen Menschen.

Die Schläfenbeine wurden wie üblich in der Wittmaackschen Lösung fixiert, entkalkt und nach der Celloidineinbettung in horizontaler Richtung geschnitten. Wir bemühten uns dabei, möglichst das ganze Schläfenbein, d. h. mit Erhaltung des Proc. zygomaticus und mastoideus einerseits, der Pyramidenspitze andererseits, zu schneiden, um damit eine gute topographische Übersicht über das hier interessierende Zellsystem zu erzielen.

Die Schuppe gehört, wie auch das Os tympanicum, ihrer Entstehung nach zu den sogenannten Bindegewebsknochen. Sie bilden damit einen gewissen Gegensatz zum Os petrosum, das zu einem großen Teil ein knorplig vorgebildetes Stadium aufweist.

Es muß aber betont werden, daß es sich auch beim Felsenbein um keinen reinen enchondralen Knochen handelt, wie es im Lehrbuch der Anatomie von *Rauber* und *Kopsch* angegeben ist. Wir stimmen mit *Eckert-Möbius*, *Mouret* und *Portmann* und anderen Autoren darin

Digitized by Google

überein, daß die endostale wie auch periostale Schicht des Labyrinthknochens als membranöser Knochen aufzufassen ist, und daß somit auch das Tegmen tympani, nicht nur, soweit es zur Schuppe gehört, sondern auch vom Felsenbein gebildet wird, diese Art von Knochenentwicklung durchmacht.

Im allgemeinen pflegt die membranöse Knochenentwicklung früher als die enchondrale einzusetzen (*v. Spee*). Auch bezüglich der Entwicklung des Schläfenbeines sind derartige zeitliche Differenzen bekannt (*Corning*). Wir sahen die ersten Knochenherde in der Schuppe bei einem 2—3 Monate alten Fetus. Sie lagen — wie bekannt — in einer ziemlich derben Bindegewebsscheide und waren von einem mäßig dichten Osteoblastensaum umgeben. Unsere Befunde stehen somit in Einklang mit den Angaben von *Broman* und *Corning*.

Die beginnende Ossification des Os petrosum, die gleichzeitig in allen 3 Schichten des Labyrinthknochens einsetzt (*Eckert-Möbius*), bemerken wir bei einem 5 Monate alten Embryo. (*Eckert-Möbius* fand sie schon im 4. fetalen Monat.) Zu diesem Zeitpunkt ist die Verknöcherung der Schuppe schon verhältnismäßig weit vorgeschritten.

Wenn auch die Ossification der Schuppe relativ frühzeitig beginnt, so schreitet sie andererseits nicht gleichmäßig vorwärts. In bezug auf die spätere Pneumatisation erscheinen Betrachtungen über diese Vorgänge nicht von unwesentlicher Bedeutung zu sein.

Bei der eigentlichen Schuppe, d. h. bei dem Abschnitt, der oberhalb des Processus zygomaticus und der Linea temporalis liegt, sehen wir, wie schon erwähnt, im 2.—3. embryonalen Monat einzelne Knochenherde auftreten, die sich bald in sagittaler Richtung verlängern. Bereits im 3.—4. Monat sind sie teilweise zu längeren Knochenspangen miteinander verwachsen, von denen wiederum nach innen wie nach außen kleine knöcherne Fortsätze abgehen, die auch wie der ursprüngliche Knochen von einem Osteoblastensaum besetzt bleiben. Nachdem diese Knochenstücke eine gewisse Länge erreicht haben, entspringen von ihnen erneut Knochenleisten, die parallel zu den ersten Knochenspangen gerichtet sind. Auf diese Weise erfolgt das Dickenwachstum der Schuppe. Daneben kommt es aber, wie wir uns wiederholt überzeugten, durch Anlagerung von Knochengrundsubstanz an die Knochenspangen zu einer weiteren Verdickung der Schuppe, ohne daß dies identisch mit dem Entstehen einer äußeren und inneren Corticalis zu sein braucht.

Graf v. Spee gibt an, daß die cerebrale Seite der Belegknochen früher eine kompaktere Beschaffenheit zeigt als die äußere Fläche. Diese Annahme trifft in der Regel auch für die Schuppe zu. Während wir bei den Feten des 2.—8. Monats eine Entwicklung der äußeren und inneren Corticalis nicht sahen, zeigte sich letztere bereits am Ende des embryonalen Lebens gut entwickelt, während die äußere Corticalis sich erst im

Digitized by Google

Laufe des ersten Lebensjahres an der eigentlichen Schuppe ausprägte. Es ist selbstverständlich, daß die Ossification der Schuppe wie auch bei jedem anderen Knochen starken individuellen Einflüssen unterlegen bleibt. Dies erkennt man hier am besten an der verschiedenartigen Ausdehnung und Beschaffenheit der Marksubstanz.

Das gefäßhaltige Bindegewebe, das die ersten auftretenden Knochenspangen umgibt, wird durch weitere Leistenbildung des Knochens und Verwachsung derselben untereinander immer stärker abgeschnürt. Es entsteht somit das primäre Knochenmark, das vorwiegend aus verzweigten Bindegewebszellen und reichlich, dem Knochen aufliegenden Osteoblasten besteht. Seltener enthält es auch Osteoclasten. Durch die Tätigkeit, die die Osteoblasten in den primären Markräumen entfalten, kommt es infolge Knochenapposition zu einer weiteren Verengerung derselben. In späteren Entwicklungsstadien treten in den primären Markräumen in immer steigender Menge weiße Blutkörperchen auf und führen somit zur Bildung des sekundären Knochenmarkes (*Broman*).

Während, wie wir später erwähnen werden, die Genese des sekundären Knochenmarkes sich in der Gegend des Processus zygomaticus ziemlich deutlich verfolgen läßt, verläuft derselbe Vorgang in der eigentlichen Schuppe viel unregelmäßiger. Wohl sahen wir auch bei einem ausgetragenen Embryo die oben beschriebene Bildung des sekundären Markraumes wieder. Aber in der überwiegenden Mehrzahl unserer untersuchten Präparate setzte sie in diesem Bezirk der Schuppe nur teilweise oder gar nicht ein; vielmehr bildete sich unter zunehmender Knochenanlagerung bereits im 1. Lebensjahr ein kompakter Knochen aus, der kleine bindegewebige Markräume zwischen sich bestehen ließ. Nur in der Nähe des Tegmen stellten wir auch bei sonst kompaktem Knochenbau wiederholt sekundäre Markräume von wechselnder Ausdehnung fest.

Es darf natürlich nicht in Abrede gestellt werden, daß es auch in der eigentlichen Schuppe zu ausgedehnten zellhaltigen Markräumen kommen kann, die im späteren Leben erhalten bleiben. Wir sahen bei einem 17jährigen Menschen, der an einer Tuberkulose zugrunde gegangen war, im Bereich der eigentlichen Schuppe eine verhältnismäßig dünne innere und äußere Corticalis und dazwischen eine ausgedehnte sekundäre Markraumbildung mit nur relativ schwachem Knochengerüst. Auch in anderen Fällen konnten wir bald mehr zellreiche, bald mehr bindegewebige Markräume feststellen, doch war, wie betont, ein kompakter Knochenbau dieses Schuppenabschnittes bedeutend häufiger als ein spongiöser. Auch bei der Durchsicht einer größeren Anzahl von makroskopischen Präparaten kamen wir zu demselben Ergebnis.

Mit Abschluß des 1. Lebensjahres zeigt in der Regel die eigentliche Schuppe histologisch den Bau, den sie auch im späteren Leben beibehält. Da nach *Eckert-Möbius* eine Pneumatisation der Schuppe in der 3. Entwicklungsperiode, d. h. etwa nach dem 2.—3. Lebensjahr, einsetzt, wird sie bereits einen Charakter angenommen haben, der für den Grad

Digitized by Google

der Zellentwicklung von ausschlaggebender Bedeutung sein kann (s. weiter unten).

Während wir in der eigentlichen Schuppe einen vorwiegend kompakten Knochenbau finden, sieht das histologische Bild der Squama im Bereich des Proc. zygomaticus mit seiner vorderen und hinteren Wurzel und der dazwischengelagerten Gelenkpfanne für den Unterkiefer gewöhnlich etwas anders aus. Nach *Corning* bildet sich am Ende des 2. Fetalmonats in der Wurzel des Processus zygomaticus ein Knochenkern aus, von dem die Verknöcherung ausgehen soll. In unseren Serien zeigte sich bereits im 3.—4. Fetalmonat ein sehr starker Ossificationsprozeß, so daß das Relief des gesamten Proc. zygomaticus deutlich herauskam. Im Verlauf der weiteren Entwicklung trat die vorwiegend sagittale Richtung der Knochenbälkchen immer stärker zutage. Das zwischen den Knochen liegende, verhältnismäßig breite Bindegewebe wurde etwa im 4.—6. Monat relativ blutgefäßreich . Daneben sammelten sich bereits schon vereinzelte weiße Blutkörperchen an. Die sekundäre Markraumbildung setzt also hier schon relativ frühzeitig ein und ist dabei entschieden charakteristischer als in dem eigentlichen Schuppengebiet. Die zu diesem Zeitpunkt festgestellte Hyperämie des Gewebes ist natürlich unabhängig von einer durch den Pneumatisationsprozeß bedingten stärkeren Durchblutung des Gewebes, da ja, wie allgemein bekannt, im 5. fetalen Monat von einem derartigen Prozeß im Bereich des Proc. zygomaticus noch keine Rede sein kann. Auch das Auftreten einer sichtbaren Osteoclase, die Hand in Hand mit der Hyperämie geht und die, wie wir besonders im 6.—7 .Monat des embryonalen Lebens sahen, an einem außerordentlichen jugendlichen Knochen angreift, dürfte mit der Pneumatisation in keinerlei Zusammenhang zu bringen sein. Andererseits scheinen die Osteoclasten befähigt, hier eine etwa zu starke Knochenvermehrung einzudämmen. Zwar fanden wir auch im Bereich der eigentlichen Schuppe in diesem Entwicklungsstadium hin und wieder Osteoclasten, doch standen sie zahlengemäß dort in keinem proportionalen Verhältnis zu der Osteoclase in der Jochbogengegend.

Diese zellreichen Markräume, die nach Abklingen der Hyperämie bestehen bleiben, finden sich auch im späteren Leben in der Regel reichlich im Gebiet dieses Schuppenabschnittes, falls sie nicht durch eine Pneumatisation verdrängt werden, so daß hier also im Gegensatz zur eigentlichen Schuppe der Knochenbau vorwiegend spongiös ist. Daß sich später an Stelle des zellreichen Markes fetthaltiges entwickelt, dürfte für das vorliegende Thema von nebensächlicher Bedeutung sein.

Es versteht sich, daß natürlich auch im Jochbogengebiet individuelle Schwankungen in der Ausdehnung der Knochen- und Markraumstruktur vorkommen, und daß in keiner Weise ein bestimmtes proportionales Verhältnis zwischen ihnen nachzuweisen ist. Aber ein vollständig kompak-

Digitized by Google

ter Knochenbau des gesamten Jochbogengebietes dürfte bestimmt selten sein, und es wird sich entschieden eher ein spongiöser in der eigentlichen Schuppe zeigen als ein kompakter in diesem Abschnitt.

Hinsichtlich des Auftretens einer äußeren und inneren Corticalis unterscheidet sich das Gebiet des Jochbogenfortsatzes nicht von dem der eigentlichen Schuppe. Auch ist das Jochbogengebiet bereits schon entwickelt, wenn die Pneumatisation einsetzt, die ebenfalls in die 3. Entwicklungsperiode fällt. Daß hierbei der spongiöse Bau die Ausdehnung der Zellen begünstigen kann, werden wir weiter unten erwähnen.

Es bleibt ein sehr wichtiger Teil der Schuppenentwicklung zu besprechen übrig. Es ist das das Tegmen squamosum, ferner der Teil, der den Kuppelraum und das Antrum zusammen mit dem Felsenbein umgrenzt und schließlich auch die obere und hintere obere Gehörgangswand bildet. Dieser Abschnitt der Squama spielt wegen seiner innigen Beziehungen zu den Haupträumen des Mittelohres in der Pathologie der Entzündung eine große Rolle. Hinsichtlich seiner Entstehung und seiner Pneumatisation unterscheidet er sich in manchen Punkten wesentlich von der übrigen Schuppe. Denn im Gegensatz zu dieser setzt die Zellentwicklung hier sehr früh, d. h. bald nach der Geburt, ein, während zu diesem Zeitpunkt die ursprüngliche Form noch nicht vollkommen ausgeprägt ist. Wir wissen, daß der knöcherne Gehörgang erst nach der Geburt seine wirkliche Gestalt annimmt. Auch der Processus postauditorius, der zwar schon nach Abschluß des fetalen Lebens vorhanden ist, vergrößert und verdickt sich weiterhin mit der Ausbildung des Warzenfortsatzes, während gleichzeitig hier ein lebhafter Pneumatisationsprozeß sich abspielen kann. Außerdem ist schon durch die Untersuchungen von *Schwartze* und *Eysell* an makroskopischen Präparaten bekannt, daß die ersten pneumatischen Zellen ihren Sitz an der hinteren oberen Gehörgangswand haben.

Im 3.—4. Monat findet man beim Feten im Bereich des späteren Tegmen eine deutliche Verdickung der ursprünglich bindegewebigen Schuppe, in der vereinzelte noch nicht zusammenhängende Knochenstückchen liegen. Im 5. Monat, in welchem erst die Ossification des Os petrosum einsetzt, haben diese sich bedeutend verstärkt. An manchen Stellen sieht man schon richtige Knochenspangen, deren Verlaufsrichtung vorwiegend von lateral hinten nach medial vorn gerichtet ist (Abb. 2). Im 6. Monat tritt auch das Tegmen petrosum ebenfalls in Knochenspangen zutage, die eine parallele Richtung zu den Spangen der Schuppe einnehmen, von dieser aber durch die breite Fissura petrosquamosa getrennt bleiben, in der der Sinus petrosquamosus verläuft. Im weiteren Verlauf des embryonalen Lebens bleibt am Dach des Felsenbeines die Verlaufsrichtung der Knochenspangen stets nachweisbar, wenn auch hier der Knochenbau noch ziemlich locker ist. Dagegen ändert sich

Digitized by Google

das Bild am Tegmen squamosum. Die Konfiguration ist nicht mehr so geordnet. Vielmehr überwiegt das Bindegewebe die Knochensubstanz und zeigt im 6. Monat eine Hyperämie, die in der folgenden Zeit an Stärke zunimmt und gleichzeitig zu einer vermehrten Bildung von Osteoclasten führt, deren Einfluß am Knochen man wiederholt nachweisen kann (Abb. 3).

Wir erwähnten, daß die Hyperämie und die mit ihr verbundene Osteoclase im Jochbogengebiet ebenfalls etwa im 5.—6. embryonalen Monat einsetzt. Während diese aber mit zunehmender Ausbildung der

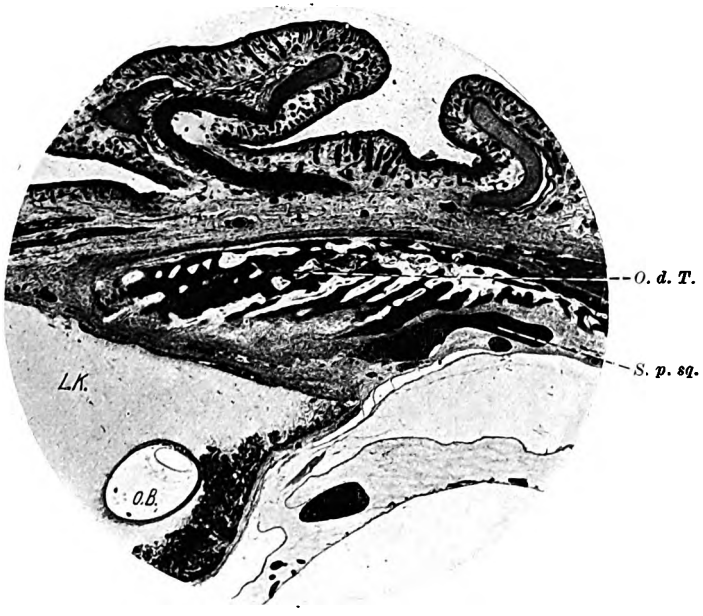

Abb. 2. 9fache Vergr. Embryo V. Monat. Ossification am Tegmen squamosum. Keine Verknöcherung am Tegmen petrosum. In der Fissur teilweise der Sinus petrosquamosus getroffen. *L. K.* = Labyrinthknorpel. *o. B.* = oberer Bogengang. *O. d. T.* = Ossification des Tegmen. *S. p. sq.* = Sinus petrosqamosus.

sekundären Markräume ungefähr mit Abschluß des fetalen Lebens wieder abklingt, bleibt das angeführte histologische Bild am Tegmen in der Regel bis zum Beginn der Pneumatisation, die bald nach der Geburt hier auftritt, bestehen.

Man könnte ja daran denken, daß der Ossificationsprozeß in der Schuppe von vornherein zugunsten der vom Kuppelraum aus einsetzenden Zellbildung aufgehalten wird. Doch wird man mit dem Aufstellen einer derartigen Theorie vorsichtig sein müssen, da auch am Tegmen petrosum relativ frühzeitig die Zellbildung beginnt, diese aber zur Zeit der Geburt einen geordneteren und knochenreicheren Bau als das Schuppendach aufzuweisen hat.

Digitized by Google

Die laterale Wand des Kuppelraumes läßt, besonders in ihrem unteren Abschnitt, in der ersten Hälfte des embryonalen Lebens eine deutliche sagittale Verlaufsrichtung ihrer Knochenstücke erkennen und entwickelt sich anfangs analog dem beschriebenen Ossificationsprozeß in der eigentlichen Schuppe. Schon im 3.—4. Monat treten in dem bindegewebigen Mutterboden einzelne Knochenherde auf, die bald zu längeren Knochenspangen ausreifen. Im Kuppelraum haben Hammer und Amboß in ihrer knorpligen Beschaffenheit einen sehr ausgedehnten Platz ein-

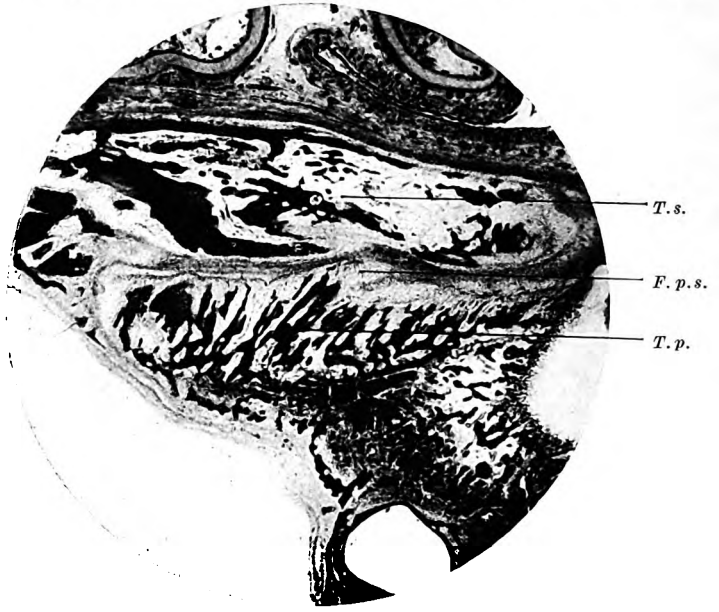

Abb. 3. 9fache Vergr. Embryo VII./VIII. Monat. Lockerer Bau des Tegmen squamosum. Hyperämie des Bindegewebes. Gute Verknöcherung am Tegmen petrosum. (*T. s.* = Tegmen squamosum. *F. p. s.* = Fissura petrosquamosa. *T. p.* = Tegmen petrosum.).

genommen. Ihr Periost oder genauer Perichondrium ist von dem Periost der lateralen Wand durch mesenchymales Gewebe getrennt. Nur an den Stellen, an denen sich später das Lig. incudis post. und Lig. mallei externum ausbilden, sind beide Periostschichten miteinander verschmolzen (Abb. 4).

In den späteren Monaten des embryonalen Lebens ist die sagittale Verlaufsrichtung der Knochenspangen an der lateralen Kuppelraumwand nicht mehr so deutlich ausgeprägt, vielmehr scheinen diese dann auch eine mehr schräge einnehmen zu können. Jedoch können wir bestimmte Regeln zur Zeit hierüber noch nicht aufstellen. Wenn hier auch das Knochengewebe bei weiterem Wachstum zunächst etwas lockerer wird, so bleibt es andererseits doch stets kompakter als im Tegmen.

Digitized by Google

Über die Ausbildung der sekundären Markräume ist nichts Neues weiter zu berichten. Sie entstehen, wie wir es bereits am Proc. zygomaticus geschildert haben, falls nicht vor ihrer endgültigen Ausprägung bereits der Pneumatisationsprozeß eingesetzt haben sollte. Gewöhnlich kommt es aber auch hier zur Zellbildung, die einmal vom Antrum squamosum, andererseits vom Tegmen aus herrührt.

Ein Punkt in der Entwicklung der lateralen Kuppelraumwand muß indes besonders hervorgerufen werden. Das ist die Ausbildung der

Abb. 4. 10fache Vergr. Embryo III./IV. Monat. Kuppelraum vorwiegend mit Hammer und Amboß ausgefüllt. Beginnende Ossification der lateralen Kuppelraumwand + Lig. incudis post. *O.d.Sq.* = Beginnende Ossification der Squama. *A* = Amboß. *H* = Hammer. *Schn.* = Schnecke.

inneren Corticalis, die nach unsern Präparaten ebenfalls ca. mit Abschluß des embryonalen Lebens einsetzt. Auch im späteren Leben bildet sie gewöhnlich eine ziemlich kompakte Wand zwischen dem Kuppelraum und den über der oberen Gehörgangswand gelegenen Zellen und setzt sich auch auf die vordere Kuppelraumwand bis zur Fissura petrosquamosa fort, greift aber niemals auf das angrenzende Felsenbein über. Nach oben reicht sie gewöhnlich nur etwa bis zum obersten Pol des Hammer und Ambosses, geht aber anscheinend nur sehr selten bis zum Dach hinauf, sondern wird hier frühzeitig durch die nach lateral ziehenden Zellen des Tegmens in mehr oder weniger großer Ausdehnung unterbrochen. Wir werden auf die Bedeutung dieser Corticalis noch zu sprechen kommen.

Digitized by Google

Der Processus postauditorius squamae besteht vorwiegend aus Knochenstückchen, die sich von lateral hinten nach medial vorn ausdehnen. Eine sagittale Verlaufsrichtung fehlt hier vollständig. Vom Os petrosum wird die Schuppe hier durch einen breiten bindegewebigen Spalt abgegrenzt, der bei der Entwicklung des Warzenfortsatzes zur eigentlichen Fissura squamosa-mastoidea wird. In diesen Spalt dringt in den letzten fötalen Monaten das mesenchymale Gewebe vor. Es bildet sich somit das Antrum aus, das aber bis zur Geburt noch mit embryonalem Gewebe angefüllt bleibt. *Mouret* und *Portmann* bezeichnen derartige vorgebildete Räume treffend als „präpneumatisch".

Des Interesses wegen sei hier erwähnt, daß man die Pneumatisationsvorgänge auch am makroskopischen Präparat sich leidlich gut darstellen kann, wenn man die embryonalen Felsenbeine nicht maceriert, sondern gerbt[1]. Wir haben dieses Verfahren in einer ganzen Reihe fetaler Schläfenbeine angewandt. Die gegerbten Präparate wurden durch die Laubsäge in mehrere Schnitte von beliebiger Richtung zerlegt. Die Betrachtung derselben erfolgte unter der Stereolupe. Das embryonale Gewebe markiert sich dabei deutlich durch sein watteähnliches Aussehen, während die Epithelschicht eine bedeutend festere Konsistenz annimmt und eine deutliche Grenze gegen den bereits gebildeten pneumatischen Raum darstellt. Am schönsten sieht man den Pneumatisationsprozeß in der Paukenhöhle, deren mediale Wand noch mit dichtem embryonalem Gewebe ausgefüllt ist, in dem der Stapes verborgen liegt, während ihr vorderer und lateraler Teil bereits pneumatisiert ist. Wenn natürlich dieses Gerbverfahren niemals die Feinheiten eines mikroskopischen Schnittes ersetzen kann, so ist es doch andererseits gut zur plastischen Darstellung geeignet und vor allem für Demonstrationszwecke verwertbar.

Bevor wir die entwicklungsgeschichtlichen Betrachtungen der Schuppe abschließen, müssen wir noch auf die Entstehung der *Schwartze-Eysell*schen Lamelle eingehen. Wir haben sie bereits bei der Besprechung der persistenten Fissuren erwähnt. Wie an der eigentlichen Schuppe, der Jochbogengegend und der lateralen Kuppelraumwand entsteht auch an den übrigen Teilen der Schuppe, die an das Felsenbein grenzen, etwa im 9. Monat eine innere Corticalis. Auch das Os petrosum läßt zur gleichen Zeit einen analogen Ossificationsprozeß erkennen. Somit bilden sich 2 Knochenflächen aus, die einander aufliegen und zwischen sich eine

[1] Die Gerbmethode, die unser Laborant *Klocke* anwendet, ist kurz folgende: Die Weichteile des Schädels werden unter Erhaltung des Periostes roh abpräpariert. Die Präparate werden etwa $^1/_2$ Stunde unter fließendes warmes Wasser gelegt, damit Blutgerinnsel usw. sich lösen können. Dann kommen sie für 2—4 Tage in eine Lösung von (10%) Formalin und (3%) Wasserstoff: 2:3. Fetthaltige Präparate werden in Äther für 1 Tag entfettet. Daraufhin werden die Präparate getrocknet und können durch Schnitte zerlegt werden.

Digitized by Google

Bindegewebsschicht zu liegen haben. Wir sahen diese Knochenlamellen in den 4 Schläfenbeinen, die von Kindern stammen, die bald nach der Geburt gestorben waren, gut ausgebildet. Nur im Bereich des Antrums, besonders im vorderen Abschnitt desselben fanden wir sie nicht. Hier war bereits schon ein deutlicher Pneumatisationsprozeß eingetreten, so daß wir die Frage offen lassen müssen, ob die Lamellen hier überhaupt bestanden haben und infolge der Zellbildung wieder zugrunde gegangen waren, oder ob eine Ausbildung derselben erst gar nicht infolge des pneumatischen Vorganges eingetreten war.

Die Pneumatisation der Schuppe erfolgt einmal vom Antrum, zweitens vom Kuppelraum aus.

Wittmaack gibt an, daß die Pneumatisation des Antrums in dem Augenblick einsetzt, wenn der Prozeß im Recessus bis hinter den Amboßkörper vorgedrungen ist. Das Epithel breitet sich dabei im Gegensatz zum Kuppelraum konzentrisch in der präpneumatischen Höhle aus. Nach Angaben des genannten Autors vollzieht sich der Vorgang bedeutend schneller, als man bisher angenommen hat, so daß bereits wenige Wochen nach der Geburt eine nur noch mäßig hohe Schleimhaut das Antrum auskleidet.

Während die Pneumatisation des Antrums vor sich geht, erkennen wir bereits, daß von der lateralen Wand einzelne Knochenstückchen sich zu regelrechten Spangen ausdehnen und in das Antrum hineinwachsen. Die Enstehung und Ausdehnung derselben erfolgt, wie auch *Wittmaack* angibt, durch Knochenappositionsvorgänge. Zwischen den Spangen bleibt je nach dem Grad der Schnelligkeit ihres Wachstumes eine mehr oder weniger breite mesenchymale Gewebsschicht liegen. Bei weiterem Vordringen des Epithels kann diese Schicht aber bald vollends schwinden, und wir sehen dann, daß der lufthaltige Hohlraum direkt an die laterale Wand herangrenzt und dem äußeren Periost desselben aufliegt, ohne zunächst durch eine Corticalis von ihr getrennt zu sein, die sich nach unsern Präparaten kaum vor Ablauf des 1. Lebensjahres ausbildet.

Wiederholt zeigt sich, daß die Spangen, die vorwiegend parallel zueinander verlaufen, sich durch knöcherne Querbalken verbinden, wodurch Räume entstehen, die bald noch mit mesenchymalem Gewebe angefüllt sind, bald aber auch ein Vordringen des Epithels erkennen lassen, so daß es an der lateralen Wand, besonders in der Nähe des äußeren Gehörganges — wie bekannt — zur ersten vom Antrum ausgehenden Zellbildung kommt. Wir sahen einen derartigen Vorgang bereits schon bei einem bald nach der Geburt verstorbenen Kind. Die Schleimhaut war naturgemäß noch sehr locker, hyperämisch und hoch, das Zellumen entsprechend klein (Abb. 5). Das übrige Antrum zeigte einen identischen Schleimhautbefund. Von einer Pneumatisation des Felsenbeines war — wie zu erwarten — zu dieser Zeit noch nichts zu sehen.

Wir müssen darauf hinweisen, daß die querverlaufenden Knochenstücke der lateralen Wand in den Schnitten deutlich vermehrt waren,

Digitized by Google

in denen, auch ohne erkennbare äußere Ursache, der Pneumatisationsprozeß nicht so stürmisch verlief. Sie erlangten dabei in der Mehrzahl keine absonderliche Länge, lagen aber dafür um so dichter zusammen und verschmolzen auch stellenweise untereinander. Hierdurch kam es zu einer ziemlich dicken lateralen Außenwand ohne eigentliche äußere Corticalis.

Die besprochenen, verschieden aussehenden Bilder der äußeren Wand fanden sich auch häufig in ein und derselben Serie.

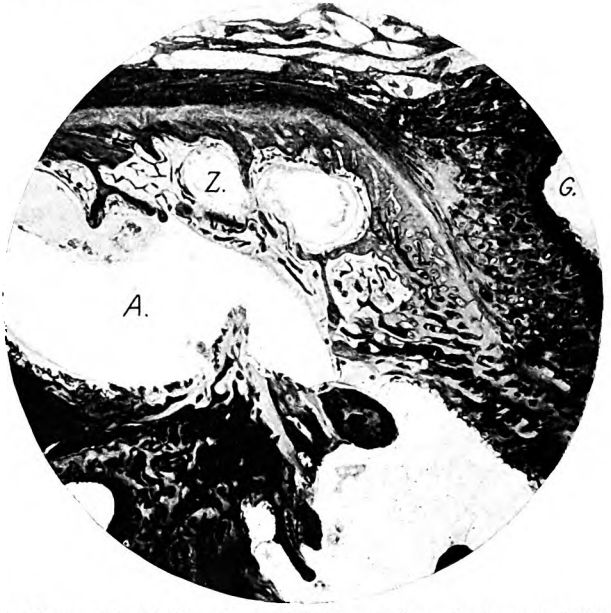

Abb. 5. 8fache Vergr. Kind, bald nach der Geburt gestorben. Beginnende Zellbildung an der hinteren-oberen Gehörgangswand. (*A* = Antrum. *G* = Gehörgang. *Z* = Beginnende Zellbildung).

Auch ein stärkeres Wachstum der erwähnten Knochenspangen scheint — wenigstens bis zu einem gewissen Grade — von dem Pneumatisationsprozeß unabhängig zu sein. Denn wir fanden sie auch leidlich gut ausgeprägt bei einem $4^1/_2$ Monate alten Kinde, bei dem es infolge einer Entzündung zum Stillstand der Pneumatisation gekommen war. Das Antrum blieb hier bis auf eine schmale Lumenbildung von mesenchymalem Gewebe ausgefüllt (Abb. 6).

Die Pneumatisation der lateralen Wand reicht bekanntlich nach vorn etwa bis zum Aditus ad antrum, wo sie ziemlich scharf absetzt. Nach hinten zeigt häufig die *Schwartze-Eysell*sche Lamelle die Grenze zwischen Schuppe und Felsenbein (Abb. 7). Auf ihr unregelmäßiges Bestehen im Bereich des Antrums haben wir schon hingewiesen. Vielfach kennzeichnet sich die Lamelle auch dadurch, daß ein zur Schuppe gehörender auffallend langer Knochenspan von der äußeren Fissur in das Antrum vordringt, während der sonst vorhandene Bindegewebsstreifen mitsamt der vom Os petrosum gebildeten Lamelle fehlt.

Digitized by Google

Abb. 6. 6fache Vergr. Kind $4^1/_2$ Monate. Knochenspangen an der lateralen Wand. Pneumatisationshemmung infolge Entzündung.

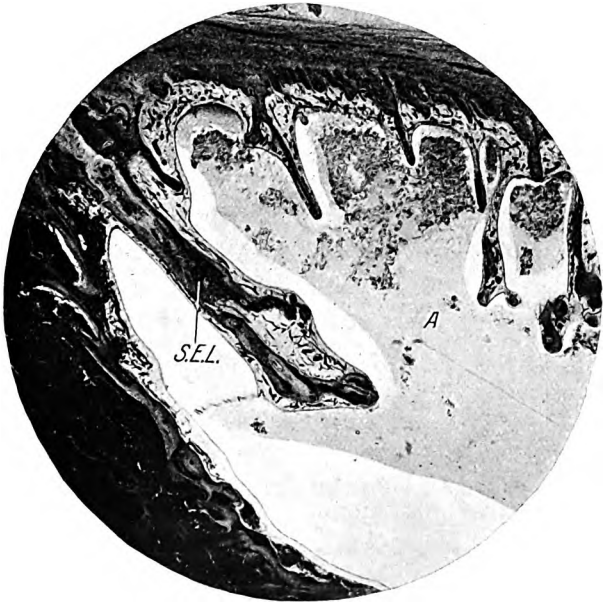

Abb. 7. 9fache Vergr. *Schwartze-Eysell*sche Lamelle (S. E. L.), zum Teil verknöchert. Vorspringende Knochenspangen an der lateralen Antrumwand.

Digitized by Google

Andererseits kann die Lamelle auch zeitlebens in mehr oder weniger großer Ausdehnung bestehen bleiben und ein richtiges „Septum mastoideum" zwischen den Schuppen- und Felsenbeinzellen darstellen, ohne daß eine Pneumatisationshemmung vorzuliegen braucht. Man findet die Scheidewand gelegentlich bei Aufmeißelungen des Warzenfortsatzes. Erst vor kurzem erhoben wir einen derartigen Befund bei einem 6jährigen Jungen.

Durch das Auftreten dieses Septums ist man zur Trennung des Zellsystems der Schuppe von dem des Felsenbeins um so mehr berechtigt, da ein eitriger Prozeß, der im Warzenfortsatz lokalisiert ist, sich vorwiegend nur in einem der beiden Zellabschnitte abzuspielen braucht. Man findet mitunter, wie *Körner* betont, bei Antrotomien zunächst nur Eiter im Antrum und in der Spitzenzelle, die zum Felsenbein gehört, während die oberflächlich gelegenen Schuppenzellen annähernd normal aussehen können. Der vom Antrum zur Spitze führende Fistelgang liegt in den Zellen des Felsenbeines und wird von den Schuppenzellen überlagert.

J. Wolff beschreibt sogar einen Fall, bei dem nach Abschluß einer Antrotomie eine vollständig glatte hintere Knochenschicht des Warzenfortsatzes vorlag. Einige Tage später mußte wegen erneuter Temperatursteigerung nachoperiert werden. Bei Freilegung des Sinus ergab sich, daß bei dem ersten Eingriff nur die Schuppenzellen ausgeräumt worden waren. Nach Abtragung des Septum mastoideum traten die eitergefüllten Felsenbeinzellen zusammen mit dem erkrankten Sinus zutage.

Über die weitere Beschaffenheit der lateralen Wand im späteren Leben ist nichts Wesentliches mitzuteilen. Die äußere Corticalis ist in ihrer Kompaktheit stark individuellen Schwankungen unterworfen, unabhängig davon, ob die Pneumatisation infolge entzündlicher Einflüsse gehemmt ist oder nicht. So finden wir gar nicht selten eine festere kompakte Außenwand bei jüngeren Kindern als bei älteren. Vielfach bleiben zwischen den Zellen und dem äußeren Periost Gefäßkommunikationen bestehen, die wir auch in den anderen Schuppengebieten sehen und die nicht ohne wesentliche Bedeutung für das Auftreten subperiostaler Schwellungen sind (Abb. 8).

Eigentümlich ist es, daß im späteren Leben Zelldehiszenzen an der lateralen Antrumwand selten zu sein scheinen, während wir sie in der ersten Zeit nach der Geburt unter dem Mikroskop viel sehen. Bei Durchsicht unserer makroskopischen Sammlung fanden wir nur einmal eine gut linsengroße Zelldehiszenz an dem den Warzenfortsatz bekleidenden Teil der Schuppe.

Bald nach der Pneumatisation des Antrums und vor allem des Kuppelraumes setzt nach unsern Präparaten die Zellbildung am Tegmen ein. Während wir den Beginn einer Pneumatisation schon bei Kindern, die bald nach der Geburt gestorben waren, nachweisen konnten, fanden wir bei einem 6 Wochen alten Kind hier eine leidlich gute Zellbildung, wobei freilich die Schleimhaut noch vorwiegend hoch und hyperämisch war. In dieser Serie war von einer, vom Antrum ausgehenden Pneu-

Digitized by Google

matisation der übrigen Wände des Felsenbeines noch nichts zu sehen. Auch bei den Serien, die von älteren Kindern angefertigt wurden, war die Zellbildung am Tegmen sichtlich zuerst aufgetreten. (Die von der Paukenhöhle ausgehende Pneumatisation ist hierbei nicht berücksichtigt).

Hinsichtlich unserer Angaben über den Zeitpunkt der tegmentalen Zellentwicklung stehen wir in einem gewissen Gegensatz zur *Wittmaack* und *Eckert-Möbius*. *Wittmaack* gibt in seinen Protokollen an, daß bei

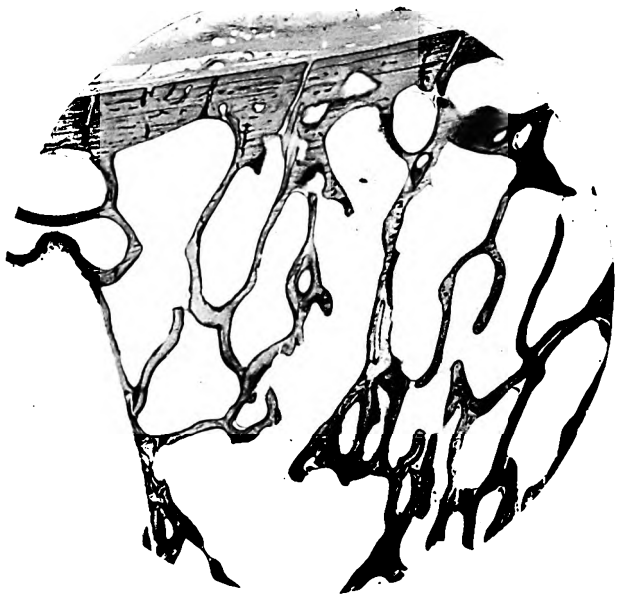

Abb. 8. 7—8fache Vergr. Kind, 5 Jahre, 11 Monate. Tegmen antri. Deutliche Gefäßkommunikation zwischen den pneumatischen Zellen und dem äußeren Periost.

einem 6 Monate alten Kind wenig pneumatische Zellen gefunden wurden, die vom Recessus aus entstanden waren. *Eckert-Möbius* schreibt, daß in der sog. 2. Entwicklungsperiode, die ins 2.—3. Lebensjahr fällt, mit beginnender Pneumatisation des Warzenfortsatzes auch die erste Anlage der vom Recessus und von der Pauke ausgehenden Zellsysteme erfolgt. Wir müssen jedoch an Hand unserer Untersuchungen daran festhalten, daß die vom Kuppelraum ausgehenden Zellen viel früher entstehen, und zwar zu einer Zeit, wo ein Warzenfortsatz noch nicht entwickelt ist.

Interessant ist es, das Verhalten der *Schwartze-Eysell*-Lamelle im Bereich des Tegmen zu studieren, wo sie viel konstanter — wenigstens bei jüngeren Individuen — nachweisbar ist als im Antrum selbst und damit

Digitized by Google

ihre Mitbeteiligung am Pneumatisationsprozeß deutlicher erkennen läßt. (Abb. 9 und Abb. 10). Im postembryonalen Leben trennt sie anfangs die

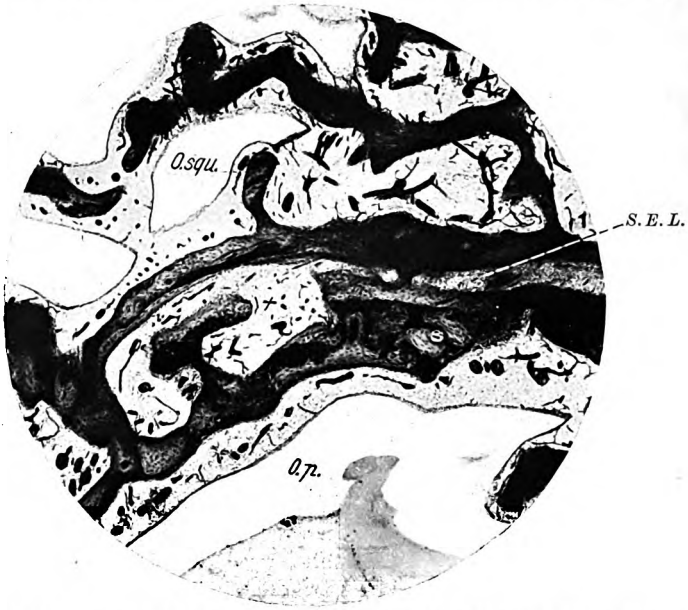

Abb. 9. 23fache Vergr. Kind, bald nach der Geburt gestorben. Vordringen der subepithelialen Schichten. Pneumatisation des Os petrosum (*O. p.*), Os squamosum (*O. squ.*), und *Schwartze-Eysell*sche Lamelle (*S. E. L.*).

beiden Zellsysteme; sie kann aber bald, wenigstens teilweise, durch die vordringende Pneumatisation zerstört werden. Dabei braucht die zwi-

Abb. 10. Horizontaler Sägeschnitt durch das Schläfenbein eines 8jährigen Kindes. Die Zellen der Schuppe werden hier deutlich von den Felsenbeinzellen durch eine Knochenlamelle getrennt, die an der einen Seite noch gedoppelt ist.

schen den Lamellen liegende Bindegewebsschicht nicht vorher zu verknöchern. Vielmehr sieht man öfters, daß die Zellschleimhaut direkt an sie herangrenzt.

Digitized by Google

Die beiden Knochenlamellen behalten keineswegs ihre glatte Struktur bei. Vielmehr sieht man, daß sich auch von ihnen bald nach der Geburt Knochenspangen aus entwickeln, die in das außen angrenzende Markgewebe resp. in das Lumen der pneumatischen Zellen hineinwachsen. Bei weiterer Ausdehnung können die Knochenspangen, wie wir bei einem fast 5 Monate alten Kinde sahen, mit den gleichen Knochengebilden, die von der Schuppe resp. dem Felsenbein ausgehen, zusammenstoßen und sich knöchern vereinigen. Auf diese Weise trägt die *Schwartze-Eysell*sche Lamelle zur späteren Irregularität des pneumatischen Zellsystems bei.

Wird die Lamelle durch den Pneumatisationsprozeß an einer Stelle unterbrochen, so kann das subepitheliale Gewebe in den zwischen den Knochenwänden liegenden Bindegewebestreifen vordringen, und es erfolgt dann unter verschieden starkem Knochenabbau, der von innen ausgeht, die Zellbildung (Abb. 9). Wir finden damit an der Lamelle bereits im frühen Lebensalter eine Art von „interstitieller Zellentwicklung", die von *Wittmaack* und *Eckert-Möbius* als charakteristisch für die Ausbreitung des pneumatischen Zellsystems im späteren Leben angesprochen wird. Sie unterscheidet sich von dieser nur dadurch, daß hier das Bindegewebe bereits von der Geburt an vorhanden ist, während bei der interstitiellen Zellentwicklung, die sich in dem knöchernen Zellgerüst abspielt, erst durch typische Knochenarrosion ein bindegewebiger Markraum gebildet werden muß, der sich dann in eine lufthaltige Zelle umwandelt.

Wird die *Schwartze-Eysell*sche Lamelle am Tegmen durchbrochen, was bei guter Pneumatisation wohl häufig der Fall sein dürfte, kommt es zur Kommunikation der beiden Zellsysteme untereinander, die für eine Ausbreitung der Eiterung nicht unwichtig zu sein scheint. Wir werden gleich besprechen, daß die Zellen am Tegmen squamosum sich auf die obere Gehörgangswand erstrecken und von hier zu einer weiteren Pneumatisation der Jochbogengegend Veranlassung geben können. Andererseits entwickeln sich aus den Zellen am Tegmen petrosum ein Teil der perilabyrinthären Zellen, die sich auch auf den retrolabyrinthären Teil des Felsenbeines, d. h. auf die Spitze der Pyramide ausdehnen können. Die peri- wie auch retrolabyrinthären pneumatischen Räume stehen aber mitunter nach *Mouret* und *Portmann* mit den peritubaren in Verbindung. Es ist also — zum mindesten theoretisch — denkbar, daß eine Tubeneiterung sich am Dach des Schläfenbeines direkt nach lateral in die zygomatische Region fortsetzt und hier zu bekannten Komplikationen führt, ohne daß eine wesentliche Beteiligung des Antrums und der perianträlen Zellen vorliegt. Wir werden hierauf noch bei Besprechung der Arbeit von *Luc* einzugehen haben.

Durch Ausbreitung der Zellen am Tegmen kommt es vielfach zu Zelldehiszenzen, die teils zur Schuppe, teils zum Felsenbein gehören und sich nach hinten bis in

Digitized by Google

die Tubengegend erstrecken können. *Mouret* bezeichnet diese Region des Schläfenbeines als Prädilektionsstelle für Zelldehiszenzen. Wir fanden unter 250 Schläfenbeinen folgende Verteilung derselben:

Tegmen squamosum allein	4mal
Tegmen petrosum allein	28 „
Tegmen squamosum und petrosum zusammen	12 „

Daneben zeigte sich mit diesen zusammen 3mal eine Dehiszenz des oberen Bogenganges.

Körner wies Zelldehiszenzen in diesem Abschnitt weniger oft wie wir nach, d. h. unter 209 Schädeln 18mal. Ihre Bedeutung für die Fortleitung einer Mittelohrentzündung auf die Dura ist früher vielfach überschätzt worden (*Siebenmann*, *Körner* u. a.).

Die Zellen an der oberen Gehörgangswand entwickeln sich teils vom Kuppelraum, teils vom Antrum squamosum, resp. den Zellen an der hinteren — oberen Gehörgangswand, deren frühzeitige Entstehung bekannt ist. Wir fanden bei einem 1 Jahre alten Kinde zum erstenmal eine gute Pneumatisation der oberen Gehörgangswand, die teils vom Antrum, teils vom Tegmen, resp. Kuppelraum ausgegangen war. Dabei war eine Kommunikation dieser beiden Zellabschnitte bereits vorhanden. Über die Art der Pneumatisierung ist nichts Besonderes zu sagen. Bei guter Pneumatisation treten hier reichlich Zellen auf, die ebenfalls zu Dehiszenzen Veranlassung geben können.

Mouret spricht auch hier von einer Prädilektionsstelle, doch kommen Dehiszenzen nach unseren Befunden hier nicht allzu häufig vor. Unter unseren makroskopischen Präparaten waren sie nur einmal an der oberen und einmal an der hinteren-oberen Gehörgangswand nachweisbar.

Bei weiterer Ausdehnung nach vorn erfolgt schließlich eine Zellbildung der vorderen-oberen Gehörgangswand, und von hier aus greifen die Zellen auch auf die tiefer gelegenen Abschnitte der Schuppe über; doch grenzen sie dann nicht mehr unmittelbar an die vordere Gehörgangswand heran, da diese hier vom Os tympanicum gebildet wird. das in der Regel an der Pneumatisation keinen Anteil hat.

Die Pneumatisation des Jochbogengebietes erfolgt einmal von der Gehörgangswand aus, ferner von den Zellen des Tegmen tympani und auch teilweise von der lateralen Wand des Kuppelraumes. Wir erwähnten bereits, daß sie in der Regel erst zu einer Zeit einsetzt, in welcher dieser Schuppenabschnitt seine Hauptentwicklungsperiode bereits durchgemacht hat und sprachen die Vermutung aus, daß infolge des markhaltigen Charakters des Knochen eine Zellentwicklung leichter vonstatten gehen kann als in der eigentlichen Schuppe. In der Tat sieht man auch häufiger diesen Abschnitt als die eigentliche Schuppe pneumatisiert.

Wir sahen in unseren Präparaten zum erstenmal eine stärkere Zellbildung in der Gegend des Jochbogenfortsatzes bei einem 5 Jahre, 11 Monate alten Kind, womit natürlich nicht gesagt sein soll, daß der Prozeß gelegentlich auch schon früher einsetzen kann.

Digitized by Google

Bei einer Pneumatisationshemmung infolge einer Otitis im Säuglingsalter (*Wittmaack*) wird das Jochbogengebiet wahrscheinlich nicht pneumatisiert sein. Andererseits sieht man aber, daß auch bei einem sonst vollständig normalen Ablauf der Zellentwicklung diese im Jochbogengebiet starken zeitlichen Schwankungen ausgesetzt ist, für die wir zur Zeit noch keine Erklärung haben. So fanden wir z. B. bei einem 12 Jahre alten Kind eine gute Pneumatisation des Warzenfortsatzes und des oberen Gehörganges nebst dem Tegmen, doch erstreckten sich die Zellen nicht wesentlich weiter nach vorn in die hintere Wurzel des Processus zygomaticus hinein. Hier bestand eine gute Markraumbildung.

Abb. 11. Große Zellen im Jochbogengebiet.

Das histologische Bild der Zellschleimhaut war ein normales. Andererseits stellten wir, wie angegeben, bei dem fast 6jährigen Kind in diesem Abschnitt eine gute Zellbildung fest. Diese Befunde, die sich leicht vermehren lassen, weisen meines Erachtens nach deutlich auf die individuelle Komponente des Pneumatisationsprozesses hin.

Eine stärkere Zellentwicklung des gesamten Jochbogengebietes gehört keineswegs zu den Seltenheiten. Sie bleibt nicht nur auf die hintere Wurzel des Processus zygomaticus beschränkt, sondern die lufthaltigen Räume erstrecken sich häufig auch auf die vordere Wurzel, sogar in den eigentlichen Jochfortsatz, ferner in die Gelenkpfanne hinein und können sich somit sehr weit medial bis in die Nähe der Tube ausbreiten. Die Zellen sind dabei mitunter von relativ großen Dimensionen, wie aus der Abbildung deutlich hervorgeht (Abb. 11).

Digitized by Google

Zelldehiszenzen sowohl an der äußeren wie auch an der cerebralen Seite sind hier nicht allzu häufig. Wir fanden nur einmal eine einwandfreie Zelldehiszenz, die in der Fossa mandibularis lag. Von der Richtigkeit dieses Befundes haben wir uns durch eine Röntgenaufnahme überzeugt.

Schwartze und *Eysell* bezeichnen die Linea temporalis als Grenze für die Ausdehnung der Schuppenzellen nach oben. *Siebenmann* gibt an, daß die direkt seitlich vom Antrum ausgehenden horizontal verlaufenden Zellen gewöhnlich sich unterhalb der Linea arcuata halten, daß sie dieselbe aber zuweilen um ein beträchtliches übersteigen können.

Wir glauben in der Annahme nicht fehl zu gehen, daß der häufige kompakte Bau der Schuppe, wie wir ihn beschreiben, des öfteren ein Grund für die mangelnde Zellbildung dieses Schuppenteiles bei sonst ungestört verlaufenden Pneumatisation ist. Denn es ist verständlich, daß ein kompakter Knochenbau einer sich ausdehnenden Pneumatisation stärkeren Widerstand entgegensetzen wird als ein spongiöser. Diese Ansicht hat *Wittmaack* vertreten. Sie wird weiterhin darin bestätigt, daß die Zellbildung erst nach Ablauf der Hauptentwicklungsperiode sich einzuleiten pflegt. Wir fanden unter mikroskopischen Präparaten keinmal eine wirklich ausgedehnte Zellbildung. Wo Zellen vorhanden waren, erstreckten sie sich nur unmittelbar auf den oberhalb des Tegmen tympani gelegenen Teil der Schuppe, der, wie betont, in der Regel an Markräumen verhältnismäßig reich ist. Vielfach sahen wir, daß diese neben den Zellen noch vorhanden waren. Dabei deutete ihr histologisches Aussehen, das Fetträume erkennen ließ, darauf hin, daß sie bereits seit Geburt bestanden und nicht erst unmittelbare Folge der Pneumatisation waren.

Wittmaack hat, wie auch *Eckert-Möbius* angibt, den Beweis geführt, daß sich auch im kompakten Knochen die Pneumatisation weiter verbreiten kann, wobei es infolge Knochenarrosion zunächst zur Bildung neuer Markräume kommt, in die sich später die Zellen hineinerstrecken. Ohne die Möglichkeit eines derartigen Pneumatisationsprozesses ablehnen zu wollen, müssen wir aber andererseits darauf hinweisen, daß wir ihn in der eigentlichen Schuppe unter unsern mikroskopischen Präparaten nicht beobachteten. Wir glauben uns deshalb zu dem Schluß berechtigt, daß dieser Prozeß, den *Wittmaack* hauptsächlich für die die Labyrinthkapsel umgreifenden Zellen anführt, in der eigentlichen Schuppe nicht häufig zu sein scheint.

Wie weit sich bis in das höchste Lebensalter noch pneumatische Vorgänge in der eigentlichen Schuppe, wie auch im Jochbogengebiet abspielen können, vermögen wir zur Zeit noch nicht anzugeben, da wir noch nicht über genügend histologische Präparate verfügen. Nach *Wittmaack* soll zeitlebens ein Pneumatisationsprozeß stattfinden können. Im Gegensatz dazu vertreten *Mouret* und *Portmann* die Ansicht, daß die normale Entwicklung der pneumatischen Räume in dem Augenblick Halt macht, wo der Knochen seine ganze Ausdehnung erreicht hat.

Digitized by Google

Wenn wir auch in unseren histologischen Präparaten keine ausgedehnte Pneumatisation der eigentlichen Schuppe sahen, fanden wir sie andererseits bei der Durchsicht unserer makroskopischen Sammlung, wobei die Zellen oft durch die dünne Corticalis hindurchschimmerten. In einem Fall zeigte sich eine Zelldehiszenz nach außen oberhalb des Processus zygomaticus.

Unter 100 Röntgenaufnahmen stellten wir 5mal eine ausgedehnte Pneumatisation der eigentlichen Schuppe fest, während unmittelbar über dem Tegmen 21mal Zellen von geringer Ausdehnung nachzuweisen waren. Dagegen wurden in 22 Fällen Zellen beobachtet, die bis in die Gegend der Fossa mandibularis heranreichten.

Wir bevorzugen jetzt an unserer Klinik die Röntgenstereoaufnahme des Schläfenbeines, die uns neben anderen Vorteilen auch eine bessere Übersicht über die Verteilung der Zellen im Schläfenbein gewährleistet als die bisher übliche einfache Aufnahme (Abb. 12).

Die Beschaffenheit der vorderen Wand des Kuppelraumes unter-

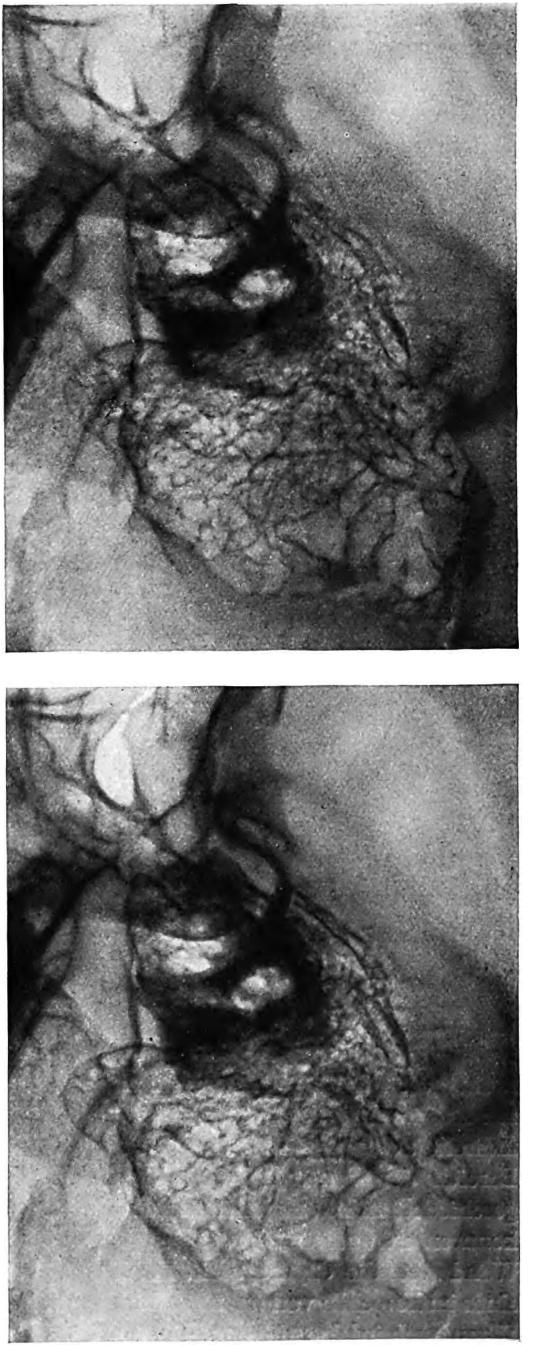

Abb. 12. Stereoröntgenaufnahme einer 25jährigen Patientin. Gute Pneumatisation im Bereich der Fossa mandibularis und auch der eigentlichen Schuppe.

Digitized by Google

liegt — auch bei sonst ungestörtem Pneumatisationsverlauf — starken individuellen Schwankungen. Wir fanden sie mitunter außerordentlich dünn und ohne jede Zellbildung; manchmal war sie auffallend dick und bestand entweder aus kompakten oder markhaltigen Knochen. Stellenweise war nur ihr Felsenbeinteil oder nur ihr Schuppenteil pneumatisiert, und schließlich zeigte sich auch eine ausgedehnte Zellbildung beider Knochenabschnitte.

Die zum Felsenbein gehörende vordere Wand wird vorwiegend direkt vom Kuppelraum aus, der entsprechende Schuppenteil dagegen vorwiegend vom Tegmen resp. der zygomatischen Region pneumatisiert.

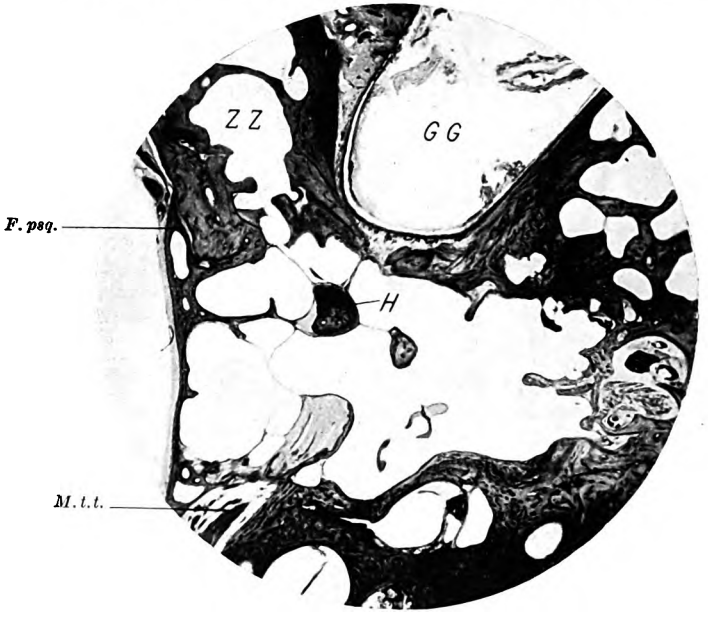

Abb. 13. 4fache Vergr. Verbindung der zygomatischen Zellen mit dem unteren Teil des Kuppelraumes. *G. G.* = Gehörgang. *Z. Z.* = Zygomatische Zellen. *F. psq.* = Fissura petrosquamosa. *M. t. t.* = M. Tensor tympani. *H* = Hammer.

Die Schuppenzellen sind hier analog den Gehörgangzellen vom Kuppelraum durch die beschriebene kompakte Wand angegrenzt, die sich bis zur Fissura petrosquamosa erstreckt. Während die beiden Zellabschnitte indirekt durch die Tegmenzellen in Verbindung stehen, bleiben sie im Bereich der vorderen Wand durch die genannte Fissur voneinander geschieden und kommunizieren hier nicht (*Mouret* und *Portmann*). Wir konnten in unseren Präparaten bei der Pneumatisation der vorderen Wand stets die Grenzlinie in Form einer kompakten Knochenlinie oder eines im Knochen verlaufenden Bindegewebsstreifens auffinden (Abb. 13). Wenn auch infolge guter Zellbildung die Grenze oft auffallend dünn war,

Digitized by Google

so kam es doch hierbei niemals zu einer Unterbrechung derselben. Am besten sahen wir die knöcherne Scheidewand bei dem oben wiedergegebenen makroskopischen Präparat (Abb. 11), wobei sich die großen zygomatischen Zellen medial bis in die Tubengegend erstreckten, ohne mit den entsprechenden Felsenbeinzellen auch nur an einer Stelle in Verbindung zu treten.

Wir müssen daraus schließen, daß eine tubare Entzündung sich nicht direkt an der vorderen Pyramidenfläche in das zygomatische Zellsystem fortsetzen kann, sondern über das Dach oder den Kuppelraum gehen muß, es sei denn, daß sich der Eiter infolge einer Knocheneinschmelzung in diesem Bezirk von selbst einen Weg bahnt.

Wir erwähnen den Befund auch deshalb, weil durch Korrosionspräparate, die wir selbst anfertigten, der Eindruck erweckt werden kann, daß hier die Zellen unmittelbar in Zusammenhang stehen. Denn durch das Abpräpatieren des entkalkten Knochens kommt auch die beschriebene Grenzwand zum Fortfall, wodurch die normale Trennung verwischt wird.

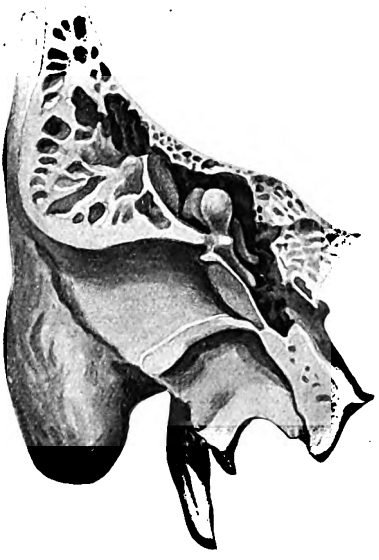

Abb. 14. Frontalschnitt durch den Kuppelraum. Innere Corticalis reicht nicht bis ans Tegmen. Hier Pneumatisation. Im unteren Teil kompakte Wand, die den Kuppelraum gegen die Gehörgangszellen abgrenzt.

Es bleibt zum Schluß eine wichtige Frage zu erörtern übrig: das Verhalten der lateralen Wand des Kuppelraumes zu den Zellen der oberen Gehörgangswand und des Jochbogengebietes. Wir erwähnten schon, daß sich an der zur Schuppe gehörenden Wand des Kuppelraumes eine innere Corticalis etwa am Ende des embryonalen Lebens ausbildet, die aber oberhalb von Hammer und Amboß in der Regel durch die Tegmenzellen, die nach lateral ziehen, unterbrochen wird. Man kann sich davon leicht am mikroskopischen wie am makroskopischen Präparat überzeugen (Abb. 14). Auch bei pneumatisationsgehemmten Schläfenbeinen findet man hier in der Regel noch Zellen oder dafür präformierte Markräume, was ebenfalls als ein Beweis der frühzeitigen Zellbildung in diesem Gebiet anzusprechen ist (s. oben).

Im unteren Abschnitt des Kuppelraumes ist die Kortikalis dagegen vielfach als eine kompakte Wand nachweisbar, die je nach dem Grad der Pneumatisation am oberen Gehörgang auf diesen in wechselnder Breite übergeht. Bei guter Zellbildung kann sie papierdünn sein, ohne daß es

Digitized by Google

dabei zu einer Unterbrechung kommt (Abb. 15). Jedenfalls gehen nur relativ selten Zellen von dem unteren Abschnitt des Kuppelraumes nach lateral und lateral-vorne ab. Wir fanden derartige Bilder unter unseren histologischen Serien nur 3mal.

Bei einem bald nach der Geburt gestorbenen Kinde zeigte sich auch in diesem Abschnitt ein beginnender Pneumatisationsprozeß. Deutlicher waren die Befunde, die wir an den Schläfenbeinen eines 6- und 10jährigen Kindes erhoben. Während bei dem letzteren sich eine kleine Zelle an der

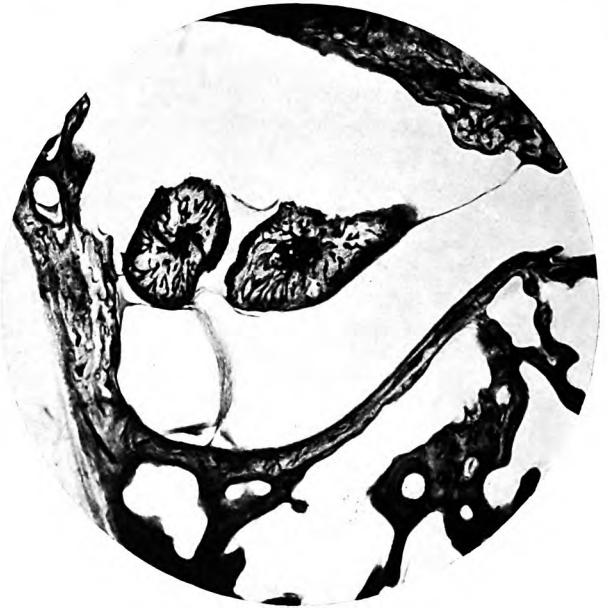

Abb. 15. 8—9fache Vergr. Horizontalschnitt durch den Kuppelraum eines 8jährigen Kindes. Innere Corticalis mäßig stark entwickelt.

unteren Wand fand, die nach vorn mit den Zellen des Jochbogengebietes kommunizierte, stellten wir bei dem 6jährigen Kinde fest, daß die laterale Wand in breiter Ausdehnung unterbrochen wurde. Diese reichte soweit nach unten, daß der Abgangspunkt von Zellen noch in Höhe des oberen Trommelfellrandes lag (Abb. 13). Es war also eine breite Verbindung der ganzen lateralen Wand mit den zygomatischen — wie Gehörgangszellen vorhanden.

Hieraus ergibt sich, daß bei einer Entzündung, die im Kuppelraum lokalisiert ist, nicht nur von den Tegmenzellen, sondern manchmal auch von den unteren Teilen des Kuppelraumes Eitererreger in das Jochbogengebiet gelangen und hier zu Einschmelzungsvorgängen Veranlassung geben können, zumal es gerade im Kuppelraum infolge seines Band-

Digitized by Google

apparates leicht zur Eiterrention kommen kann (*Truffert* und *Pagès*). Es steht weiterhin hiermit in Enklang, daß wir bei einer Antrotomie, die wegen eines subperiostalen Abscesses in der Regio temporalis vorgenommen wird, einen Fistelgang nicht zu finden brauchen, den wir vom Antrum aus entlang der oberen Gehörgangswand suchen. Vielmehr brauchen die Gehörgangszellen keinen krankhaften Befund aufzuweisen und sogar nicht besonders entwickelt zu sein.

Völger führt in seiner Arbeit einen Fall an, bei dem röntgenologisch im Bereich des Processus zygomaticus oberhalb der Fovea articularis einige größere Zellen sich zeigten, während bei der Operation vom Antrum aus sie nicht erreicht werden konnten, weil der dazwischen liegende Knochen sehr hart und nicht pneumatisiert war.

Auch das Antrum selbst kann bei einer Entzündung im Jochbogengebiet frei von krankhaften Erscheinungen sein (*Truffert* und *Pagès*). Allerdings müssen wir es dahingestellt sein lassen, ob dieser Befund häufig ist. Wir fanden bei unseren Fällen von Jochbogenabscessen in der Regel im Antrum Eiter und Granulationen.

Der normale Antrumbefund bei diesen Krankheitsbildern hat *Luc* verleitet, eine hämatogene Entstehung dieser Abscesse anzunehmen.

Luc glaubt, daß die Bakterien vom Schlund her auf dem Blutwege unter das Periost des Gehörganges gelangen und hier eine eitrige Periostitis bewirken, ohne daß durch sie gleichzeitig eine Mittelohrentzündung hervorgerufen würde (Lit. *Beyer*). Er zieht aus dieser Theorie den Schluß, sich bei einer Absceßbildung in der Regio temporalis nur nach Art des Wildeschen Schnittes auf eine Incision der Weichteile zu beschränken und von einer Aufmeißelung zunächst Abstand zu nehmen.

Die von *Luc* vertretene Ansicht hat nach *Truffert* und *Pagès* viele Anhänger gefunden. Andererseits ist sie aber nicht nur von den genannten, sondern auch von den anderen Autoren (u. a. *Lund*, *Beyer*) abgelehnt worden. *Lund* fand unter 40 Abscessen in der Regio temporalis keinen einzigen Fall, der mit der *Luc*schen Theorie in Einklang zu bringen gewesen wäre. Wir nehmen an, daß in den wenigen Fällen bei denen *Luc* das Antrum frei von Eiter und Granulationen gefunden hat, die Infektion entweder vom Tegmen oder direkt vom Kuppelraum aus erfolgt ist und daß wahrscheinlich hier ein anatomisches Bild des Recessus epitympanicus bestanden hat, wie wir es zuletzt erwähnt haben.

Literatur.

Beyer, H., Handbuch von Katz-Blumenfeld. III. Auflage. Leipzig: Kabitsch 1925. — *Broman, I.*, Grundriß der Entwicklungsgeschichte des Menschen. I. und II. Auflage. Wiesbaden: Bergmann 1921. — *Brühl*, Mschr. Ohrenheilk. **46** (1912). — *Corning*, Lehrbuch der Entwicklungsgeschichte des Menschen. II. Auflage. München: J. F. Bergmann 1925. — *Eckert-Möbius*, Handbuch der Pathologie von Lubarsch-Henke **12**. Berlin: Julius Springer 1926 — Denker-Kahler, Handbuch der Hals-, Nasen-, Ohrenheilkunde **6** (1926). Berlin: Julius Springer. — *Eysell*,

Digitized by Google

siehe *Schwartze*. — *Frey*, Arch. Ohrenheilk. **68** (1906). — *Körner*, Denker-Kahler, Handbuch der Hals-, Nasen- und Ohrenheilkunde **6** (1926). Berlin: Julius Springer — Z. Hals- usw. Heilk. **5** (1923). — *Luc*, Ann. Mal. Oreille **1900**, **1901**, **1908** — Internat. Zbl. Ohrenheilk. **7** (1909). — *Lund*, Z. Ohrenheilk. **76** (1917). — *Mouret*, Internat. Zbl. Ohrenheilk. **8** (1910). — *Mouret* u. *Portmann*, Internationaler Hals-, Nasen-, Ohrenkongreß in Kopenhagen **1929**. — *Rauber-Kopsch*, Lehrbuch der Anatomie des Menschen. X. Auflage. Leipzig: Thieme 1916. — *Schwartze* u. *Eysell*, Arch. Ohrenheilk. **1** (1873). — *Siebenmann*, Schwalbe-Siebenmann, Handbuch der Anatomie des Menschen von Bardeleben. Jena: Fischer 1897. — *Graf v. Spee*, Handbuch der Anatomie von Bardeleben. Jena: Fischer 1896. — *Truffert* u. *Pagès*, Ann. Mal. Oreille **43** (1924). — *Völger*, Z. Hals- usw. Heilk. **5** (1923). — *Wildermuth*, Z. Anat. **2** (1877). — *Wittmaack*, Über die normale und pathologische Pneumatisation des Schläfenbeines. Jena: Fischer 1918. — *Wolff, I.*, Internat. Zbl. Ohrenheilk. **25** (1926).

Digitized by Google

(Aus dem logopädischen Ambulatorium der Klinik für Ohren-, Nasen- und Kehlkopfkrankheiten in Wien. — Vorstand: Prof. Dr. *H. Neumann*).

Über einen durch Schallreiz ausgelösten Augenmuskelreflex bei hochgradig Schwerhörigen.

Von

Prof. Dr. **Emil Fröschels,**

Leiter des Ambulatoriums.

(*Eingegangen am 26. August 1930.*)

Unabhängig von einander haben *Tullio* und ich einen durch Schallreiz ausgelösten Reflex festgestellt, und zwar *Tullio* an Tieren und an hörenden Menschen im Dunkeln und ich an sog. Taubstummen. Der Reflex, den *Tullio* beschreibt, besteht darin, daß eine Taube (Columba dom.), der mittels eines Hörschlauches ein intensiver Schall direkt ins Ohr geführt wird, Drehung des Kopfes um die occipito-frontale Achse zeigt, indem meist der Scheitel nach der dem Schall entgegengesetzten Seite geneigt wird. Säugetiere zeigen neben diesen Kopfbewegungen analoge Augenbewegungen. Wenn einzelne Bogengänge des Tieres verletzt worden sind, so zeigen sich die Reflexbewegungen in der Ebene des verletzten Bogenganges, bzw. wenn mehrere verletzt wurden, in der resultierenden Ebene.

Ferner hat *Tullio* festgestellt, daß bei Menschen, die in absoluter Dunkelheit einen Lichtpunkt fixieren, Augenbewegungen auftreten (Wandern des Lichtpunktes), wenn eine schwingende Stimmgabel entweder auf ihren Scheitel aufgesetzt oder in die Nähe eines Ohres gehalten wird.

In seinem Buche „Das Ohr und die Entstehung der Sprache und Schrift“[1] hat *Tullio* seine mühevollen, aber von schönsten Erfolgen gekrönten Untersuchungen genau beschrieben.

Ich habe im Jahre 1923 eine neue Art der Hörprüfung für sog. Taubstumme (die ja vielfach nur hochgradig Schwerhörige sind) angegeben[2], die darin besteht, daß mittels eines Otoskops die Töne der *Urbantschitsch*schen Harmonika in den Gehörgang geleitet werden und die den Zweck hat, nach geringen Hörresten zu forschen. Während

[1] Deutsche Übersetzung von Dr. *A. Jellinek*. Berlin u. Wien 1928.

[2] Mschr. Ohrenheilk.

Digitized by Google

dieser Prüfungsart konnte ich feststellen[1], daß viele Patienten Körperschwankungen und ruckartige Augenbewegungen, und zwar beide zusammen oder nur eine von beiden, aufweisen. Ich will vorwegnehmen, daß diese Patienten nicht das sog. Fistelsymptom zeigten, daß also Einblasen von *nicht* tönender Luft in die Ohren keine Bewegungen der Augäpfel auslösten.

Was die Richtung der akustisch ausgelösten Augenzuckungen (A.Z.) anbelangt, so erfolgt die erste Bewegung, von 2 Fällen abgesehen, vom gereizten Ohre weg, worauf Rückbewegung erfolgte, die nicht über die Ausgangsstellung hinausging. Bei vielen Fällen war sie horizontal, bei anderen rotatorisch nach oben, bei einzelnen schräg nach oben, und zwar mehr oder weniger steil, und endlich waren sie hier und da vertikal. Bei einem Ton war nicht selten eine andere Richtung als bei einem zweiten wahrnehmbar. Bei den einzelnen beobachteten Patienten blieb die Richtung stets die gleiche. Einigemale versuchte ich, wenn beide Ohren verschiedene Hörschärfe aufwiesen, in Analogie mit der gleichzeitigen Spülung beider Ohren nach *Ruttin* beiderseits gleichzeitig einen akustischen Reiz zuzuführen, indem ich mittels eines T-Stückes 2 Schläuche von der Pfeife weg in beide Ohren leitete. Es stellte sich heraus, daß nunmehr der Ausschlag der Augäpfel von der Seite des besser hörenden nach der des schlechter hörenden Ohres erfolgte und daß die Ausschläge kleiner waren als bei einseitiger Prüfung. Ich zog daraus den Schluß, daß das bessere Ohr für die A.Z. erregbarer ist als das schlechtere.

Einer der oben erwähnten Ausnahmefälle betrifft einen 28jährigen seit Geburt tauben Mann. Er zeigt das Phänomen nach entgegengesetzter Seite. Die erste Komponente geht zu dem mit den Pfeifen gereizten Ohre. Er ist auch deshalb sehr interessant, weil die Reaktion auch auftritt, wenn die Pfeifentöne nicht mittels Otoskop zugeleitet werden, sondern wenn das Instrument bis zu einem Abstand von etwa 3—4 cm vom Ohre ertönt. Dieses Verhalten scheint dafür zu sprechen, daß der Reiz, der den Reflex auslöst, wenigstens *auch* im Cochlearis und nicht oder nicht nur an den Nerven, die das Vibrationsgefühl leiten, anfaßt. Mit Stimmgabeln war es in keinem Falle auslösbar, weder bei gewöhnlicher Prüfung auf Luft- und Knochenleitung, noch mit dem Otoskop.

Ein Fall stand mir oft genug zur Verfügung, so daß ich das Phänomen während des Bestehens von calorischen und Drehnystagmus — denn der Patient ist vestibulär erregbar — untersuchen konnte. Die mit der Pfeife ausgelöste Augenzuckung erfolgt ebenso, als ob der Nystagmus nicht ausgelöst worden wäre. Wenn der Nystagmus horizontal und kleinschlägiger ist als die Augenzuckung, so erfolgt diese im Moment des Ertönens der Pfeife in, soweit ich feststellen konnte, gleicher Stärke wie sonst, und nachher schlägt der Nystagmus weiter.

[1] Mschr. Ohrenheilk. **1926** u. **1927**.

Digitized by Google

Besteht rotatorischer Nystagmus, so setzt er aus und die Augenzuckung geht in gewöhnlicher Richtung und Stärke vor sich, worauf der Nystagmus wieder einsetzt. Schlägt er nach der der Augenzuckung entgegengesetzten Seite, so setzt er ebenfalls aus und die A.Z. läuft ungehindert ab.

Bei allen Fällen veränderten verschiedene Kopfstellungen die Richtung der A.Z. nicht. An dem eben erwähnten Fall aber war, nachdem der Kopf längere Zeit nach hinten geneigt war, wobei er sehr rot im Gesicht wurde, bei Aufrechthaltung des Kopfes das Phänomen außerordentlich stark.

An sämtlichen Patienten konnte ich mich davon überzeugen, daß die Größe der Exkursion der Augäpfel bei häufiger Prüfung abnahm, ja bei einigen wurde nach etwa 20maliger Prüfung überhaupt keine Augenzuckung mehr bemerkt. In meiner ersten Mitteilung habe ich schon darauf verwiesen, daß der beschriebene Reflex an den eines Patienten *Neumanns* erinnert, der durch akustische Reize ausgelöste ruckartige Augenbewegung zeigte. Im Falle *Neumanns* lag jedoch eine weitgehende Zerstörung im Mittelohr vor und ferner positives Fistelsymptom. Vielleicht können die von *V. Urbantschitsch* in seinem Lehrbuch erwähnten Fälle eigener Beobachtung und der ebendort zitierte Fall von *Bárány*, die Nystagmus auf akustische Reize zeigten, zu den meinigen in Beziehung gebracht werden.

Nunmehr seien einige Protokolle aus der zweiten Mitteilung wiedergegeben, da sie genaue Cochlear- und Vestibularprüfungen enthalten. In den letzten Jahren habe ich mich mit der Feststellung, ob A.Z. vorliegt, begnügt, so daß die späteren Krankengeschichten der Cochlear- und Vestibularbefunde entbehren.

Fall 1. Cz. Taub von Geburt. Vater an Gehirnlähmung gestorben. Rachitis. Trommelfell beiderseits eingezogen und trübe, links zentral kleine Narbe.

Hörprüfung mit *Urbantschitschs* Harmonika.

Links	Ton	Rechts
0	C	etwa 25 cm
mit Hörschlauch[1]	G	„ 25 „
ad concham	c^0	„ 25 „
mit Hörschlauch	a^0	„ 30 „
desgl.	e^1	„ 30 „
desgl.	h^1	„ 30 „
desgl.	f^2	„ 30 „
desgl.	c^3	„ 30 „
0	a^3	„ 30 „

Drehnystagmus stark positiv. Calorischer Nystagmus 1. Grades nach 20 Sek. beiderseits.

[1] Der Ton wird nur bei Zuführung mit dem Hörschlauch, dessen eines Ende unmittelbar über der Pfeifenöffnung liegt, gehört.

Digitized by Google

Augenmuskelreflex bei direkter Tonzufuhr.

Links	Ton	Rechts
+	a^0	+
+	e^1	+
+ mit Kopf[1]	c^2	+ mit Kopf
+	g^2	+
+	c^3	+
+	f^3	+
0	h^3	0
0	g^3	0
+	f^3	+

Alle diese Augenzuckungen erfolgen von der Schallquelle weg schräg nach oben und waren sehr ausgiebig.

Fall 2. P. Ertaubt im 4. Lebensmonat nach Gehirnhautentzündung. Schwere Krämpfe im 6. Lebensmonat.

Trommelfell beiderseits normal.

Hörprüfung mit *Urbantschitschs* Harmonika.

Links	Ton	Rechts
80 cm	E	75 cm
etwa 60 „	G	etwa 20 „
50 „	c^0	20 „
etwa 10 „	h^0	etwa 10 „
„ 10 „	c^1	„ 5 „
10 „	e^1	5 „
10 „	h^1	5 „
8 „	d^2	3 „
6 „	g^2	2 „

Unverläßliche Angaben:

ad concham	e^3	mit Hörschlauch
desgl.	a^2	ad concham
desgl.	c^3	mit Hörschlauch

Drehnystagmus beiderseitig positiv. Links nach 1 Minute Kaltspülung Nystagmus 3. Grades, rechts nach 30 Sekunden Nystagmus 3. Grades.

Augenmuskelreflex bei direkter Tonzufuhr.

Links	Ton	Rechts	Ton
a^3	—	c^3	+ (sehr lebhaft)
a^2	+	h^1	+
h^1	+ (Kopfbewegung, rechts, dann links)	a^2	+
		c^4	—

Fall 3. S., Frühgeburt (8 Monate), hat im Alter von 2 Jahren gesprochen (Mama, Papa); Diphtherie mit 3 Jahren, Keuchhusten mit 4 Jahren. Mittelohrentzündung mit 2 Jahren. Hat den Kopf immer steif gehalten, besonders bei windigem Wetter, bei starkem Sonnenschein; im Herbst Drüsenschwellungen.

Trommelfelle beiderseits trüb. Rechts Rötung im hinteren oberen Quadranten.

[1] Der Kopf bewegt sich in gleicher Richtung wie die Augäpfel.

Digitized by Google

Hörprüfung mit *Urbantschitschs* Harmonika.

Links	Ton	Rechts
mit Hörschlauch	F^1	mit Hörschlauch
desgl.	C^0	desgl.
ad concham	h^0	ad concham
desgl.	e^1	mit Hörschlauch
6 „	e^2	mit Hörschlauch
mit Hörschlauch	c^3	desgl.

Spontaner Nystagmus in der linken Endstellung. Rechts Nystagmus 2. Grades nach 40 Sekunden Kaltspülung, links Nystagmus 1. Grades nach 50 Sekunden Kaltspülung. Drehnystagmus beiderseits stark positiv.

Augenmuskelreflex bei direkter Tonzufuhr.

Links	Ton	Rechts
+	a^3	0
+ (Kopf)	c^3	+
+	e^1	+
+	e^2	+

Fall 4. K., Kostkind. Anamnese nicht erhebbar. Trommelfell: Rechts Kalkablagerung im unteren hinteren Quadranten, links leicht getrübt.

Hörprüfung mit *Urbantschitschs* Harmonika: Alle Töne beiderseits mehr als 4 m.

Rechts nach 1 Minute Kaltspülung Nystagmus 3. Grades, links nach 30 Sek. Nystagmus 3. Grades.

Augenmuskelreflex bei direkter Tonzufuhr.

Links	Ton	Rechts
+	d^0	+
+	g^1	+
+	e^2	+
+	a^2	+
+	a^3	+
+	f^3	+

Fall 5. R., ertaubt nach Fraisen im 2. Lebensjahr. Keine anderen Krankheiten.

Trommelfell beiderseits leicht getrübt, sonst normal.

Hörprüfung mit *Urbantschitschs* Harmonika.

Links	Ton	Rechts
ad concham	C	ad concham
desgl.	A	etwas weiter
desgl.	e^0	10 cm
mit Hörschlauch	h^0	ad concham
ad concham	e^1	desgl.
mit Hörschlauch	a^1	desgl.
ad concham	c^2	5 cm
mit Hörschlauch	g^2	mit Hörschlauch
desgl.	a^3	ad concham

Nach 2 Minuten Kaltspülung kein Nystagmus rechts, nach $1^1/_2$ Minuten Kaltspülung Nystagmus 1. Grades links. Nach Drehen nach links rechtsschlägiger horizontaler Nystagmus.

Digitized by Google

Augenmuskelreflex bei direkter Tonzufuhr.

Links	Ton	Rechts
+	e^2	+
+	g^2	+
+	a^3	+

Fall 6. A., taub von Geburt. Trommelfell beiderseits eingezogen, leicht verdünnt.

Hörprüfung mit *Urbantschitschs* Harmonika.

Links	Ton	Rechts
0	C	0
mit Hörschlauch	A	0
desgl.	e^0	mit Hörschlauch
desgl.	h^0	desgl.
ad concham	d^1	desgl.
mit Hörschlauch	g^1	0
desgl.	h^1	0
desgl.	e^2	mit Hörschlauch
0	a^2	0
0	c^3	0
0	a^3	0

Spontaner horizontaler Nystagmus nach links. Kein Drehnystagmus. Calorischer Nystagmus nur nach rechts nach 2 Minuten Kaltspülung minimal.

Augenmuskelreflex nach direkter Tonzufuhr.

Links	Ton	Rechts
0	f^0	0
0	f^1	0
+	c^2	0
minimal	a^2	0
+	c^3	0
0	h^3	0
0	a^2	0

Fall 7. P., ertaubt im 2. Lebensjahr nach Gehirnhautentzündung.

Trommelfell beiderseits retrahiert, rechts zentral gelegene Narbe.

Beiderseit annähernd korrektes Wortgehör auf mindestens 20 cm.

Links: Nach 2 Minuten Kaltspülung Nystagmus negativ; rechts gleicher Befund. Drehreaktion beiderseits stark positiv.

Augenmuskelreflex bei direkter Tonzufuhr.

1. Prüfung:

Links	Ton	Rechts
+	a^1	+
+	g^1	+

2. Prüfung:

—	f^3	—
—	h^2	—
—	g^1	—
—	a^1	—

Digitized by Google

Fall 8. L., taub seit Geburt. Keine Krankheiten. Trommelfell beiderseits eingezogen und trüb.

Hörprüfung mit *Urbantschitschs* Harmonika (unverläßliche Angaben).

Links	Ton	Rechts
etwa 10 cm	a^0	etwa 10 cm
„ 10 „	d^1	„ 10 „
„ 10 „	a^1	„ 10 „
„ 10 „	g^2	„ 10 „
„ 10 „	c^3	„ 10 „

Drehnystagmus stark positiv. Calorischer Nystagmus beiderseits prompt.

Augenmuskelreflex bei direkter Tonzufuhr.

Links	Ton	Rechts
0	f^1	0
0	g^1	0
0	a^1	0
positiv	g^2	schwach positiv
0	c^3	positiv

Fall 9. B., 3mal Fraisen in der 3. Lebenswoche, im 2. und 4. Lebensjahr. Masern im 4. Lebensjahr. Der Vater des Kindes war blind und irrsinnig.

Trommelfell beiderseits eingezogen, rechts getrübt, partiell verdickt.

Hörprüfung mit *Urbantschitschs* Harmonika.

Links	Ton	Rechts
3 m	C	mehr als 4 m
3 m	F	4 m
3 m	A	3 m
1 m	c^1	1 m
1 m	f^1	1 m
$^3/_4$ m	c^2	$^3/_4$ m
etwa 50 cm	f^2	etwa 50 cm
„ 50 „	c^3	„ 50 „
„ 50 „	a^3	„ 50 „
„ 50 „	d^4	„ 50 „

Spontaner horizontaler Nystagmus nach links, leichte Verstärkung durch Drehen nach rechts. Nach Linksdrehung kein Nystagmus. Calorischer Nystagmus 1. Grades nach $^1/_2$ Minute Kaltspülung beiderseits.

Augenmuskelreflex bei direkter Tonzufuhr.

Links	Ton	Rechts
+ mit Kopf vertikal	d^1	+ vertikal
+ vertikal	a^1	+ vertikal
0	e^2	0
0	a^2	0
+ vertikal	c^3	+ vertikal
0	e^3	0

Digitized by Google

Fall 10. P. Beide Trommelfelle retrahiert, links vor und hinter dem Hammer milchige Trübung. Beiderseits kein Lichtreflex.

Hörprüfung mit *Urbantschitschs* Harmonika.

Links	Ton	Rechts
3—4 cm	C^1	20 cm
3—4 „	E^1	20 „
3—4 „	G^1	20 „
3—4 „	E	20 „
3—4 „	H	20 „
ad concham	c^0	15 „
desgl.	e^0	15 „
desgl.	h^0	15 „
desgl.	c^1	15 „
desgl.	g^1	15 „
desgl.	c^2	15 „
desgl.	f^2	15 „
Hörschlauch	h^2	etwa 15 „
desgl.	g^3	„ 15 „

Augenmuskelreflex bei direkter Tonzufuhr: Von c—d^3 beiderseits positiv.

Nun seien noch einige Fälle angeführt, die in den ersten Mitteilungen nicht enthalten sind:

T., $2^1/_2$ Jahre alte Patientin. Beide Eltern taubstumm.

Links bei d^1 0.
„ e^1 0
„ d^2 vertikal aufwärts
„ f^3 „ „

E., 22 Jahre alt.

Normale Geburt, Brustnahrung, mit 1 Jahr Gehirnhautentzündung, nachher trat Taubheit auf; das Kind sprach dann nur wenige Worte, wie Papa, Mama, die es schon vor der Krankheit gesprochen hatte. Vom 6. bis 12. Lebensjahr ging es in die Taubstummenschule. Mit 20 Jahren Rotlauf.

Bei f^3: A.Z. sehr lebhaft, rechts vertikal, links horizontal *zur Schallquelle.* Bei g: Rechts schräg aufwärts *zur Schallquelle,* links 0.

M., 1 Jahr alt. Eitriges Ekzem mit 14 Tagen. Normale Geburt, 3 Monate Brust, mit 4 Monaten Beginn der Zahnung, damals Lungenentzündung.

Links		Rechts
d^1, g^1, a^1, d^2, f^2	A.Z. +	d^1 0
		e^1 Kopfschwanken
		f^1 0
		a^1 0
		d^2 0
		e^2 Kopfschwanken
		a^2 „
		c^3, f^3 starke A.Z.

K., $2^1/_2$ Jahre alt. Normale Geburt, mit 4 Monaten Zähne, Gehen mit 16 Monaten. 14 Tage vor der Geburt des Patienten Bruder an Scharlach gestorben. Pat. ist herzkrank. Starke Retraktion beider Trommelfelle. Mitralinsuffizienz.

Digitized by Google

Starkes Kopfschwanken von der Schallquelle weg beiderseits bei d^1, e^1, g^1, a^1, h^1, c^2, d^2, e^2, f^2, h^2, e^3, f^3.

Sch. Die Töne werden bis zur zwei-gestrichenen Oktave auf über 4 m gehört, von dort nimmt die Distanz schnell ab, so daß die drei-gestrichene Oktave nur mehr auf 10 cm gehört wird. Drehnystagmus beiderseits stark positiv.

Rechts	A.Z.	Links
stark	E^1	schwächer
sehr stark	A^1	mit Kopf
„	e^1	schwächer
„	g^1	0
wenig	g^2	mit Kopf
mit Kopf	g^3	„

Auch mit Condomgummi über der Olive war die Augenzuckung auslösbar.

R. Drehung nach links ergibt schnelleres Zucken als Drehung nach rechts. Dauer beiderseits etwa 20 Sekunden.

Rechtes Trommelfell hintere Falte und deutlich durchscheinender Amboß. Links ebenfalls der lange Amboßschenkel zu sehen, Lichtreflexe gespalten.

Kopfknochenleitung verkürzt, aber vorhanden. Rechts c_1 stark verkürzt, links 0. c_4 beiderseits 0.

Rechts	Ton	Links
—	G^1	—
schwache A.Z. nasalw.	F	rotat. Zuck. (sehr schwach) nach innen und oben
1 nystagmusartige horizontale Hin- und Herbewegung; kurzes Neigen des Oberkörpers; Kopfbewegung nach rückwärts	A	Nur Kopfbewegung.
desgl.	c	A.Z. horizontal nach innen; Kopfbewegung
2 nystagmusartige Schläge nach innen, Kopfbewegung	e	desgl.
desgl., nach innen und oben	a	desgl.
2 rotator. Schläge (nasalw., hinauf, starke Kopfbewegung nach links)	b	desgl., schwache Kopfbewegung
Mehrere rotator. Nystagmusschläge. Kopfbewegung nach links	c_1	desgl.
Mehrere horiz. (?) Nystagmusschl.	d_1	desgl.
Horizont. Nystagmus nach innen	e_1	desgl.
Horizontale Nystagmusschläge	f_1	Schwache rotatorische Schläge n. oben und innen
desgl.	g_1	? Pupillenerweiterung
rotat. Nystagmus; Kopfbewegung	a_1	ebenfalls Pupillenerweiterung
Lebhaft. horiz. Nystagm.; Kopfwendung um die vertik. Achse	c_2	desgl.
2. Prüfung Nystagmus horizontal nach *außen* (temporalw.); Pat. gibt Schwindel an	d_2	Nystagmus temporalw.; starke Kopfbeweg. nach rechts u. rückwärts
desgl., Kopfbewegung (?)	e_2	desgl.
desgl.	f_2	desgl.
Rotator. Nystagm. nach auß. unt.	a_2	dasselbe
Rotat. Nystagmus nach unten	h_2	Kopfneigung nach rechts (um die occipitofrontale Achse)

Digitized by Google

Einzig steht in unserer Erfahrung der folgende Fall da, der trotz nicht angeborener, sondern kürzlich erworbener Taubheit die A.Z. zeigte. In der ersten Mitteilung habe ich nämlich von dem negativen Ergebnis der Untersuchung auf A.Z. von nicht kongenital oder seit frühester Jugend Tauben berichtet.

U., 44 Jahre alt, Hilfsarbeiter.

Die Taubheit besteht seit Weihnachten 1928 nach einem Fall auf den Hinterkopf.

Links Augenzuckung von der Schallquelle weg bei g, a, h, c^1, d^1, e^1, f^1, g^1, h^1, a^1, c^2, d^2, e^2, h^2., minimal bei g^3, a^3, vielleicht vertikal, hingegen sehr lebhaft wieder bei d^4.

Patient gibt an, alle diese Töne *links* zu hören, rechts nicht. Die Augenzuckung war so ausgiebig wie in keinem meiner anderen Fälle.

Unter 118 seit Entdeckung des Symptomes untersuchten Taubstummen und hochgradig Schwerhörigen haben 50 positiv reagiert, und zwar 45 mit Augenzuckung mit oder ohne gleichsinnige Kopf- und Körperbewegung und 5 nur mit Kopf- und Körperschwanken.

Wie in der zweiten Mitteilung möchte ich auch hier mit der Vermutung schließen, daß vielleicht reflektorische Einstellungsbewegungen des Auges bzw. des Kopfes und Körpers auf Schallreize einmal dem Menschengeschlechte eigen waren und daß das Bestehen solcher Reflexe bei hochgradig Schwerhörigen zum Teil auf die Seltenheit der Perzeption akustischer Reize, zum Teil auf Atavismus zurückzuführen ist.

Digitized by Google

Histologische Studien über Cholesteatombildung.

Von
Priv.-Doz. Dr. W. Döderlein, Berlin.

Mit 14 Textabbildungen.

(*Eingegangen am 27. August 1930.*)

Nach der heute üblichen Theorie entstehen aus embryonal versprengten Epidermiskeimen Geschwülste, die einen geschlossenen Sack darstellen, dessen Wand aus Epidermiszellen besteht, die von einem bindegewebigen Stroma umhüllt sind. Der Sackinhalt ist eine breiige Masse aus abgestorbenen Epidermiszellen mit Cholestearin. Die Geschwulst wird deshalb als Cholesteatom bezeichnet. Genau die gleichen Geschwülste finden sich in den Mittelohrräumen und deren Umgebung, aber fast immer verbunden mit einer chronischen Mittelohreiterung. In zahlreichen histologischen Untersuchungen ist der Bau dieser Geschwulstbildungen eingehend studiert worden, um eventuell vorhandene Unterschiede herauszufinden. Der jetzt allgemein anerkannte Erfolg dieser Forschungen war, daß es weder morphologische noch histologische Verschiedenheiten der erst- und letztgenannten Geschwülste gibt. Da aber die letzteren als entzündliche Produkte im Verlauf einer chronischen eitrigen Otitis media entstehen, glaubte man sie von den anderen, angeblich auf nicht entzündlicher Basis entstandenen abtrennen zu müssen und nicht als echte Geschwülste ansehen zu dürfen. Sie werden als falsche oder entzündliche Cholesteatome bezeichnet. Ja man ist in der Otologie so weit gegangen, jetzt ganz allgemein jedes Vorkommen von Epidermis bei Mittelohreiterung im Mittelohr als Cholesteatom zu bezeichnen.

Zur Feststellung, ob diese Auffassung über die beiden Cholesteatomarten vom pathologisch-anatomischen Standpunkt aus berechtigt ist, habe ich an zahlreichen Felsenbeinpräparaten Untersuchungen angestellt. Die Felsenbeine entstammen zum Teil der Universitäts-Hals-Nasen-Ohren-Klinik Berlin, zum Teil sind es Präparate aus der früheren Straßburger Ohrenklinik.

Zunächst möchte ich kurz auf die Entstehungsweise der Mittelohrcholesteatome eingehen. Es besteht kein Zweifel, daß die ins Mittelohr gelangten Epidermisteile ausnahmslos von der Epidermis der Haut des Gehörganges oder Trommelfelles stammen, die auf verschiedenartige

Digitized by Google

Weise in die Mittelohrräume einwandert. Daß eine Epithelmetaplasie im Verlaufe einer chronischen Mittelohrentzündung stattfindet, ist bisher noch in keinem Falle einwandfrei nachgewiesen. Die Möglichkeit bleibt aber immerhin bestehen, analog der Epithelmetaplasie an anderen Körperstellen. Die einfachste und häufigste Art des Eindringens von Epidermis ist das Hineinwachsen durch eine Trommelfellperforation oder seltener durch eine Knochenfistel im Gehörgang. Am Trommelfell handelt es sich dabei meist um randständige Defekte, weil dadurch größere von Epithel entblößte Stellen entstehen, die von der anliegenden



Abb. 1.

Epidermis wieder bedeckt werden. Ein weiteres Eindringen der Epidermis muß aber zur Voraussetzung haben, daß angrenzende Teile des Mittelohrepithels fehlen, d. h. durch den entzündlichen Prozeß zerstört oder abgestoßen sein müssen. Ich habe unter den untersuchten Fällen niemals gefunden, daß die Epidermis das Mittelohrepithel überwuchert. Beide Epithelarten liegen bei ihrem Zusammentreffen stets so aneinander, daß die eine unmittelbar in die andere übergeht. Meist zeigt die Epidermisschicht an der Berührungsstelle eine deutliche kolbenartige Verdickung in das submuköse Bindegewebe hinein. In Abb. 1 erkennt man die Epidermisverdickung an der Berührungsstelle beider Epithelarten an der Innenseite des Trommelfells. Abb. 2 stellt den gleichen Fall bei schwacher Vergrößerung dar. Man sieht, daß die Epidermis hier bei

Digitized by Google

fast ausgeheilter Otitis durch eine zentrale Perforation auf die Innenseite des Trommelfells eingewandert ist. Die Epidermis zeigt lebhafte Abschilferung, die sich klinisch als Cholesteatommassen in der Perforation gezeigt hatten.

Die zweite Art von Eindringen der Epidermis in die Mittelohrräume kann durch Einstülpung des Trommelfells in der Gegend der Shrapnellschen Membran zustande kommen. Die starke Einziehung der Membran hat, wie *Wittmack* betont, meist einen Abschluß des anliegenden Raumes gegen die übrige Paukenhöhle zur Voraussetzung. Ich fand in

Abb. 2.

den einschlägigen Fällen stets eine Bindegewebsbrücke. Aus der zunächst handschuhartigen Einstülpung (Abb. 3) kann sich allmählich ein großer Sack bilden, der mit einem Brei aus abgestoßenen Epidermiszellen angefüllt ist. Durch den zunehmenden Druck der Epidermismassen in dem Sack kann es zunächst zu einer Maceration der Epidermisschicht der Sackwand kommen. Dadurch ist die Möglichkeit des Eindringens von Bakterien in das subepidermidale Bindegewebe gegeben, die dann entzündliche Vorgänge in diesem hervorrufen können. Es kann auch dabei zu einer Perforation der Sackwand kommen, die dann weiter durch Eindringen infektiösen Materiales zur Entstehung einer Mittelohrentzündung führen kann. Damit wäre die Möglichkeit zu weiterem Einwachsen von Epidermis gegeben, wenn es infolge der Entzündung

Digitized by Google

Digitized by Google

zu Epithelabstoßungen kommt. Die Ausdehnung der beschriebenen sackartigen Einstülpung kann, bevor es zur Perforation kommt, so groß werden, daß auch Trommelfellteile außerhalb der Shrapnellschen Membran mit einbezogen werden. In Abb. 4 ist ein solcher Fall dargestellt, bei dem infolge der Sackbildung ein großer Teil des Trommelfells nach innen umgeschlagen ist. Es ist wohl infolge der Perforation der Sackwand dann zu einer akuten Otitis media gekommen, durch die eine zweite kleine Perforation im Trommelfell entstanden ist.

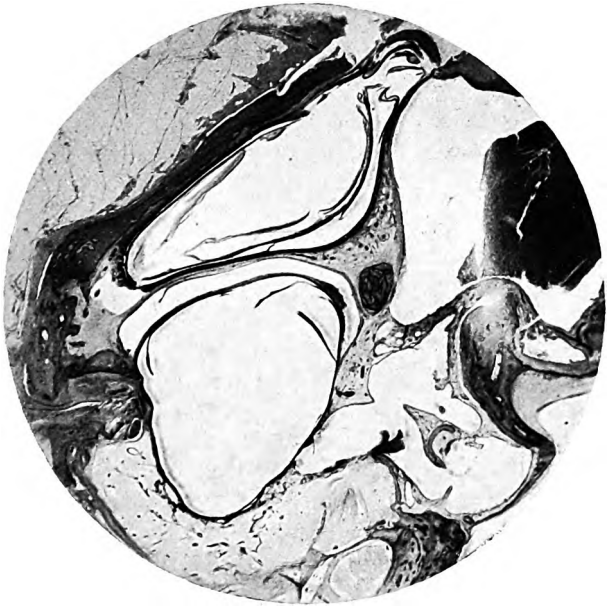

Abb. 5.

Eine weitere Möglichkeit bei der sackartigen Einstülpung ist die, daß sich die nach dem Gehörgang zu liegende Sacköffnung nach Art von Retentionscysten verschließt und dadurch eine Epidermiskugel im Mittelohr gebildet wird. Abb. 5 zeigt eine solche Epidermishohlkugel im Mittelohr, ohne daß an irgendeiner Stelle der ganzen Schnittserie eine Perforation oder Narbe zu finden ist.

Als dritte Art der Epidermiseinwanderung ist das Tiefenwachstum anzusehen. Im Verlauf einer chronischen Entzündung im Mittelohr kann es zu einer Einsenkung der das Trommelfell bedeckenden Epidermisschicht kommen, und zwar in der Weise, daß die Epidermis in papillenartigen Zapfen, die sich verästeln, in das subepitheliale Bindegewebe hineinwuchert, wenn bestimmte Voraussetzungen dafür gegeben sind.

Digitized by Google

Natürlich kann dabei auch außerdem ein Eindringen der Epidermis durch eine Perforation stattfinden. Abb. 6 zeigt einen solchen Fall.

Das Auftreten von Epidermis in den Mittelohrräumen ist also 1. auf einfache Überhäutung epithelentblößter Schleimhaut, 2. auf rein mechanische Vorgänge, nämlich Trommelfelleinstülpung infolge von Luftdruckverschiedenheit in Mittelohr und Gehörgang und 3. auf die Fähigkeit der Epidermiszellen, unter bestimmten Voraussetzungen in das subepitheliale Gewebe hineinzuwachsen, zurückzuführen.

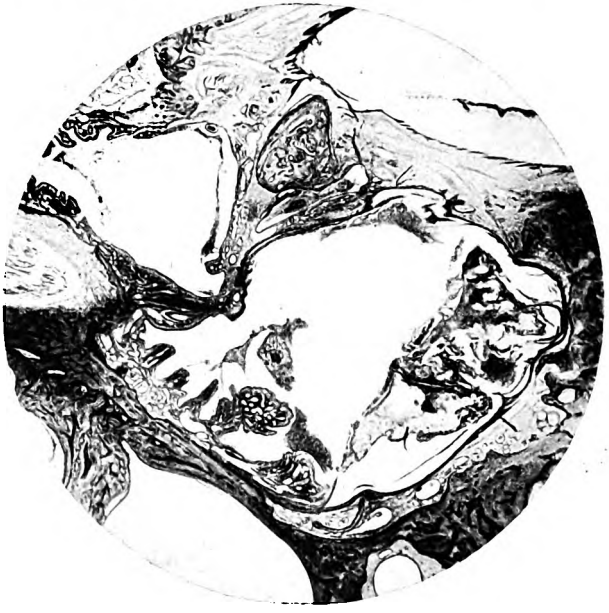

Abb. 6.

Betrachten wir nun die weiteren Schicksale der Epidermis innerhalb der Mittelohrräume, so können wir wieder 2 Arten der Verbreitung feststellen. Die einfachste ist die, daß epithellose Schleimhautteile von Epidermis überwuchert werden, so daß eine tapetenartige Auskleidung größerer oder kleinerer Teile des Mittelohres zustande kommt. Die Tendenz, als Deckzellen epithelfreies Gewebe zu bedecken, scheint der eingewanderten Epidermis in besonderem Maße eigen. Die Frage, die dabei aufgeworfen werden muß, warum diese Stellen nicht wieder von den restierenden Teilen des eigentlichen Mittelohrepithels bedeckt werden, kann man nach folgenden Erwägungen beantworten. An und für sich hat das Mittelohrepithel eine große Regenerationsfähigkeit und Ausbreitungsfähigkeit. Bei den Organisationsvorgängen werden im Verlaufe von Mittelohrentzündungen ja regelmäßig die organisierten Bindegewebs-

Digitized by Google

blöcke wieder von Epithel umkleidet. Man muß daher annehmen, daß in den Fällen, bei denen es zu einer Epidermiseinwanderung gekommen ist mit Epithelabstoßung, das übriggebliebene Mittelohrepithel in seiner Gesamtheit meist so geschädigt ist, daß es keine Regenerationsfähigkeit mehr besitzt. Die Deckung der Defekte verbleibt der eingewanderten Epidermis, die durch die gleiche Noxe, durch die das Epithel geschädigt ist, zur Einwanderung und Ausbreitung angereizt wurde. Daß auch der entgegengesetzte Vorgang beobachtet wird, zeigt Abb. 7. In diesem Falle

Abb. 7.

ist das Mittelohrepithel über einen Trommelfellrest auf die Außenseite des Trommelfelles, die von Epidermis entblößt war, hinübergewachsen. Die beiden Epithelarten sind an der Berührungsstelle scharf voneinander abgegrenzt. Epithelabstoßung der Mittelohrschleimhaut in größerem Ausmaße kommt bei der chronischen Eiterung verhältnismäßig selten vor. Man findet sie fast nur bei der nekrotisierenden Scharlachotitis und der Mittelohrtuberkulose. Bei beiden kommt es durch Nekrose zum Zugrundegehen größerer Teile der ganzen Schleimhaut. Nur gelegentlich sieht man Fälle, bei denen es ohne Schleimhautnekrose zu Epithelabstoßung größerer Schleimhautteile kommt.

Sind keine epithelentblößten Schleimhautstellen vorhanden, so kann sich die Epidermis dadurch weiter ausbreiten, daß sie in die Tiefe des subepithelialen Gewebes hineinwächst. Wie oben angegeben, kommt

Digitized by Google

dieses Tiefenwachstum als eine Art der Epidermiseinwanderung am Trommelfell vor. Viel häufiger findet es sich bei dem auf andere Art in das Mittelohr hineingekommenen Epidermisteilen in die Mittelohrschleimhaut selbst. Die Epidermiseinsenkung ist die Hauptquelle der Weiterverbreitung der Epidermis überhaupt. Die Fähigkeit des Tiefenwachstums der Epidermis ist aber an einen bestimmten pathologischen Zustand der Submucosa gebunden, der mir zur Frage der Cholesteatombildung von besonderer Bedeutung zu sein scheint. Abb. 8 zeigt ein starkes Tiefenwachstum der Epidermis an der Stelle des Perforations-

Abb. 8.

randes des Trommelfells, an der die über den Rand gewucherte Epidermis zur Berührung mit dem Mittelohrepithel gekommen ist. Solche Epidermiseinsenkung und Weiterwuchern in die Tiefe findet sich nur da, wo unter der Epitheldecke entweder starke kleinzellige entzündliche Infiltration des submucösen Bindegewebes entsteht oder an Stellen, an denen sich Granulationsgewebe gebildet hat. So wächst die Epidermis häufig in Schleimhautpolypen hinein. Abb. 9. Auch freier Eiter kann einen besonderen Anreiz zum Wachstum für die Epidermis bilden, wie Abb. 10 zeigt. Hier sind von der die Mittelohrschleimhaut bedeckenden Epidermis spitzige Zapfen in das anliegende eitrige Sekret hineingewuchert.

Die Epidermis dringt in zumächst meist spitzen Zapfen, die sich bald verästeln und nach allen Seiten ausbreiten können, in die Tiefe des

Digitized by Google

Abb. 9.

Abb. 10.

Digitized by Google

Gewebes ein. Es scheint, den immer wiederkehrenden Befunden nach, sicher zu sein, daß intensive entzündliche Infiltration oder Granulationsbildung einen direkten Wachstumsreiz auf die Epidermis ausüben, denn überall da, wo diese Gewebsbedingungen erfüllt sind, zeigen sich lebhafteste Erscheinungen von Tiefenwachstum der anliegenden Epidermis, aber nur bei chronischen Entzündungen. Da es bei der akuten eitrigen Otitis media kaum zu größeren Epitheldefekten an der Perforationsstelle kommt, ist bisher niemals eine Epidermiseinwanderung histologisch beobachtet worden. Es ist aber auch bisher niemals bei

Abb. 11.

akuter Entzündung eine Epidermiseinsenkung und Einwanderung durch das nichtperforierte Trommelfell gefunden worden. Zur Auslösung des Tiefenwachstums scheint demnach notwendig, sowohl ein länger dauernder entzündlicher Reiz auf die Epidermis, als auch gleichzeitig eine durch die chronische eitrige Entzündung hervorgerufene bedeutende Schädigung des submukösen Bindegewebes. Daß länger anhaltende mechanische oder entzündliche Reize die Epidermis zu Wucherungsvorgängen veranlassen, ist ja ganz allgemein in der pathologischen Anatomie bekannt.

In Abb. 11 sehen wir, daß die ins Mittelohr eingewucherte Epidermis sich in Zapfen und Verästelungen auf weite Strecken in das Granulationsgewebe oder das neugebildete lockere Bindegewebe eingesenkt und

Digitized by Google

zum Teil dicke Epidermisblöcke gebildet hat. An einer Stelle im oberen Teil des Präparates erkennt man einen Durchschnitt durch den Hammerknorpel, der mit einer derben Bindegewebsschicht umkleidet ist. Es ist hier ein langer dicker Epidermiszapfen fast halbkreisförmig um den Knorpel herumgewachsen. Nirgends aber hat sich die Epidermis im geringsten in das normale Bindegewebe eingesenkt. Sie ist an ihm entlang gewuchert und hat dadurch den halbkreisförmigen Zapfen gebildet. Es scheint hier das Bindegewebe ein unüberwindliches Hindernis für die Ausbreitung der Epidermiszellen zu bilden. Trotzdem die Epidermis in dem abgebildeten Falle offenbar eine äußerst lebhafte Tendenz zur Tiefenausbreitung überhaupt hat, macht sie halt, sobald sie an den Rand des normalen Bindegewebes anstößt. Dieses wechselseitige Verhalten der beiden Gewebsarten findet sich aber nicht nur an Stellen, wo normales Bindegewebe mit der gewucherten Epidermis in Berührung kommt, sondern auch überall da, wo sich infolge des chronischen Entzündungsprozesses neues Bindegewebe gebildet hat. Das neugebildete Bindegewebe muß dabei nur ein bestimmtes Stadium seiner Ausbildung erreicht haben. Während, wie oben ausgeführt, Granulationsgewebe und junges Bindegewebe geradezu einen Wachstumsreiz auf die Epidermis ausüben, hindert das Bindegewebe um so mehr das Epidermiswachstum, je älter und derber es wird. Betrachtet man die Wachstumsenden der eingesenkten Epidermiszapfen an Stellen, an denen sie in Granulationsgewebe eingebettet sind, und im Gegensatz dazu an Stellen, an denen sie von derbem Bindegewebe umgeben sind, so lassen sich vielfach schon an ihrer Gestalt Unterschiede feststellen. An ersteren Stellen sind die Zapfenenden der Epidermis vielfach spitz zulaufend, während sie im Bindegewebe meist kolbenförmige Verdickungen zeigen. Abb. 12. Betrachtet man diese Stellen mit starken Vergrößerungen, so findet man in den im Granulationsgewebe gelegenen Epidermiszellen viel reichlichere Kernteilungsfiguren als bei den im Bindegewebe gelegenen. Es besteht also in ersterem offenbar eine Wachstumsneigung, in letzterem eine Wachstumshemmung. Mit zunehmender Bindegewebsbildung im Verlauf der chronischen Entzündung tritt eine immer stärkere Hemmung des Epidermistiefenwachstums ein. Doch finden sich nicht nur Zeichen von Wachstumshemmung, sondern auch Zeichen regressiver Vorgänge in der Epidermis in Gestalt von absterbenden Zellen. Es gehen Teile der eingewucherten Zapfen und Stränge zugrunde. Sicher spielt dabei eine aktive Tätigkeit des Bindegewebes eine Rolle. Die Epidermiszellen werden in gleicher Weise wie die Epithelzellen bei den Organisationsvorgängen im Mittelohr durch das um sie herumwachsende Bindegewebe vernichtet. Auf diese Weise können einzelne, aus irgendwelchen Gründen widerstandsfähigere Epidermiszellenhaufen isoliert werden und bleiben inselförmig in dem Bindegewebe liegen. Abb. 13.

Digitized by Google

Betrachten wir nun den geschilderten Prozeß zusammenfassend, so erkennt man, daß es sich bei all diesen Vorgängen um rein entzündliche Veränderungen handelt. Es kommt infolge entzündlicher eitriger Infiltration des submukösen Bindegewebes oder infolge von Granulationsbildung zu einer Gewebsverschiebung zwischen Deck- und Bindegewebe insofern, als die Epidermis so weit in das erkrankte submuköse Gewebe eindringt, bis ihr durch neugebildetes Bindegewebe Halt geboten wird. Natürlich bildet auch jedes andere normale Gewebe, z. B. Knochen, Knorpel, gegen ein Weiterwachsen der Epidermis Schutz. Ist nun der

Abb. 12.

chronische Entzündungsprozeß an irgendeiner Stelle zum Stillstand gekommen, insofern als die entzündliche Infiltration bzw. die Granulationsbildung zurückgegangen und an ihre Stelle Bindegewebe getreten ist, so hört damit an den betreffenden Stellen stets das weitere Tiefenwachstum der Epidermis auf. Es beginnt eine Resorption der in die Tiefe gewucherten Epidermisteile. Die eingewachsenen Zapfen und Äste werden in einzelne Stücke zerteilt, die inselförmig ohne Verbindung mit der Epidermis an der Schleimhautoberfläche im Bindegewebe liegen. Diese abgesprengten Epidermisinseln können sich nun, zum Teil wenigstens, der weiteren Resorption gegenüber widerstandsfähig zeigen. Im Zentrum dieser Epidermiszellenhaufen gehen allerdings die Zellen zugrunde und bilden eine schmierige, breiige Masse mit reichlichem Cholesterin-

Digitized by Google

gehalt. An den peripher liegenden Zellen jedoch kann es wieder zu Zellvermehrungsvorgängen kommen, die an den reichlicheren Kernteilungsfiguren zu erkennen sind. Das den Zellhaufen umgebende Bindegewebe macht gewisse Veränderungen durch, die es von dem übrigen Bindegewebe mikroskopisch unterscheiden lassen. Auf den Schnitten erkennt man einen bindegewebigen Ring um die Epidermis, der aus lockerer gelagerten, weniger derben Bindegewebszügen besteht und sich durch seine größere Helligkeit von den ihn umgebenden Bindegewebsmassen abhebt. Es finden sich in diesem Bindegewebsmantel elastische Fasern, die sonst in dem Bindegewebe der Mittelohrschleimhaut nicht zu finden waren. Man muß annehmen, daß diese beschriebenen, dem Epidermisklumpen direkt anliegenden Bindegewebsteile sich diesem gewissermaßen assimiliert haben. Diese Assimilation des Bindegewebes an den Epidermiszellenhaufen scheint mir entscheidend für den ganzen Vorgang zu sein insofern, als es sich nunmehr um ein einheitliches neues Gebilde handelt, das aus 2 zueinander gehörenden Gewebsarten besteht, die sich von dem umgebenden Gewebe unterscheiden. Wir müssen dieses Gebilde in diesem Stadium als eine echte Neubildung auffassen, d. h. als einen Tumor, der aus Epidermis und einem diese umgebenden bindegewebigen Stroma besteht. Diese Neubildung hat mit den Entzündungsvorgängen, durch die die Epidermiszellen in die Tiefe des Gewebes gelangt sind, nichts mehr zutun. Sie kann sich durch die ihr innewohnende Wachstumsenergie vergrößern. Sie darf nicht als eine entzündliche Neubildung, wie es z. B. ein Schleimhautpolyp ist, aufgefaßt werden. Letztere ist in ihrem Wachstum von einer weiterbestehenden Entzündung abhängig. Erstere dagegen nicht, sie bildet sich vielmehr erst nach Ablauf der zuerst bestehenden Entzündungsvorgänge. Morphologisch und histologisch unterscheidet sich dieser neugebildete Tumor in keiner Weise von den Tumoren an anderen Körperstellen, die eingangs als echte Cholesteatome beschrieben wurden.

Wichtig für die Beurteilung der Vorgänge, die man bisher im weitesten Sinne als Cholesteatombildung im Mittelohr im Verlaufe einer chronischen Mittelohrentzündung bezeichnet, scheint mir die Feststellung, daß es sich dabei um 2 histo-pathologisch vollkommen verschiedene Vorgänge handelt. Einmal um entzündliche Gewebsverschiebungen, die sich darin zeigen, daß Deckgewebe, in diesem Falle Epidermis, in die entzündlich veränderte Submucosa sich einsenkt. Das andere Mal, indem nach Aufhören der Entzündungsvorgänge und nach Resorption eines Teiles der eingewucherten Epidermis, sich aus übriggebliebenen Epidermisinseln echte Geschwülste bilden können. Wir finden diese echte Cholesteatombildung nur in einem Teil der Fälle, bei denen es im Verlaufe einer chronischen Mittelohreiterung zum Einwachsen von Gehörgangsepidermis in die Mittelohrräume hinein ge-

Digitized by Google

kommen ist. In Abb. 13 und 14 sind echte Cholesteatome abgebildet, die sich in Abb. 13 nach einer Radikaloperation entwickelt haben, in Abb. 14 bei einer noch bestehenden chronischen Mittelohreiterung. Diese Entwicklung von echtem Tumor aus entzündlichen Vorgängen heraus ist zu vergleichen z. B. der Entstehung von Hautcarcinomen nach Röntgenbestrahlungen. Bei Beginn des Prozesses handelt es sich dabei doch ebenfalls um entzündliche Vorgänge im weiteren Sinne des Wortes, bei denen es zunächst zu entzündlichen Epidermiseinsenkungen kommt, aus denen dann, wie in unserem Falle, der carcinomatöse Tumor

Abb. 13.

entsteht. Daß auch im Mittelohr aus den entzündlichen Epidermiswucherungen Carcinome entstehen können, wird wohl, trotzdem bisher Übergänge histologisch nicht beobachtet wurden, nicht mehr bestritten, da sämtliche bisher histologisch beschriebenen primären Mittelohrkrebse Plattenepithelcarcinome waren. Die Bildung eines Mittelohrcarcinoms ist aber keineswegs abhängig von der beschriebenen Cholesteatombildung. Es soll damit nicht gesagt werden, daß die Carcinome aus Cholesteatomen entstehen, sondern beide Tumoren haben als Matrix die eingewucherte Epidermis, die einmal zu einer gutartigen, das andere Mal zu einer bösartigen Neubildung Veranlassung geben kann.

Es wird wohl niemandem einfallen, den Röntgenkrebs oder den Mittelohrkrebs nicht als echte Tumoren anzusprechen, weil sie ihre

Digitized by Google

Entstehung unter anderen, uns nicht bekannten, auch entzündlichen Vorgängen zu verdanken haben, besonders da bekanntlich bei beginnenden Krebsen stets Entzündungserscheinungen in Form von kleinzelliger Infiltration in ihrer Umgebung histologisch gefunden werden.

Nach diesen Ausführungen müssen wir pathologisch-anatomisch die beschriebenen Cholesteatome mit den an anderen Körperstellen auftretenden Cholesteatomen identifizieren. Weiß man doch nicht einmal Sicheres über die Entstehung der letzteren, bisher allein als echte Ge-Geschwülste bezeichneten Cholesteatome. Daß sie nach *Cohnheim* aus



Abb. 14.

embryonal versprengten Epidermiskeimen entstehen sollen, ist doch nur eine Theorie, die bisher nicht bewiesen ist. Es ist bis jetzt noch nicht an Embryonen eine auf diese Weise entstehende Cholesteatomentwicklung beobachtet worden. Diese Theorie hat wohl für einen Teil der Cholesteatome eine gewisse Wahrscheinlichkeit oder wenigstens Möglichkeit, für einen anderen Teil aber nicht. Mit gleicher Wahrscheinlichkeit können infolge von Traumen, z. B. auch Geburtstraumen am Schädel und folgenden entzündlichen Veränderungen, Epidermisteile versprengt werden und sich zu Cholesteatomen entwickeln.

Zusammenfassend sollte man pathologisch-histologisch bei der chronischen Mittelohreiterung, bei der es auf irgendeine der oben beschriebenen Arten zu Epidermiseinwanderung in die Mittelohrräume gekom-

Digitized by Google

men ist, 2 Vorgänge unterscheiden, 1. entzündliches Tiefenwachstum von Epidermiszellen und Ausbreitung in dem entzündlichen veränderten Gewebe und 2. nach Ablauf der Entzündung aus übriggebliebenen nicht resorbierten Epidermiszellenhaufen Bildung echter Geschwülste (Cholesteatome). Klinisch können natürlich beide Vorgänge nicht voneinander abgegrenzt werden.

Literatur.

Marx, Hermann, Die Geschwülste des Ohres. Handbuch der speziellen pathologischen Anatomie und Histologie von Henke und Lubarsch. **1926**. — *Wittmaack, Karl*, Die entzündlichen Erkrankungsprozesse des Gehörorgans. Ebenda. — *Lange, W.*, Über die Entstehung der Mittelohrcholesteatome. Z. Hals- usw. Heilk. **11** (1925). — *Berberich, J.*, Das Mittelohrcholesteatom. Passow-Schäfers Beitr. **26** (1928) (ausführliche Literaturangabe). — *Oppikofer*, Mikroskopische Befunde bei Mittelohrcholesteatomen. Z. Hals- usw. Heilk. **24** (1929). — *Steurer*, Zur Pathologie der Mittelohrcholesteatome. Ebenda.

Digitized by Google

(Aus der Klinik für Ohren-, Nasen- und Halskrankheiten der Moskauer II. Staatsuniversität [Direktor: Prof. *L. I. Swerschewsky*] und aus dem Röntgeninstitut derselben Universität [Direktor: Doz. *J. G. Dillon*].)

Über Pneumatisation des Schläfenbeins bei Otosklerose nach Ergebnissen der Röntgenographie.

Von

Doz. Dr. med. **J. G. Dillon** u. Priv.-Doz. Dr. med. **B. S. Preobraschensky.**

(*Eingegangen am 24. Juni 1930.*)

Während der letzten Jahre ist das Interesse der Otologen zur Frage der Entwicklung des Schläfenbeins und im speziellen seiner Pneumatisation bedeutend gestiegen; dieses Interesse wird dadurch bedingt, daß ein bestimmter Zusammenhang zwischen der Entstehung und dem Verlauf einiger pathologischer Prozesse im Ohre mit der Struktur des Schläfenbeins nun festgestellt ist, wodurch die Bearbeitung dieser Frage nicht nur in theoretischer, sondern auch in praktischer Hinsicht unentbehrlich wird. Selbstverständlich befaßten sich die Erforschungen zunächst mit der Frage, welche Faktoren die Ausbildung des Os temporale beeinflussen.

Die anfangs laut gewordene Meinung, daß die Sklerose der Knochensubstanz des Fortsatzes das Resultat einer Entzündung des Proc. mastoideus oder des Mittelohres (dieselbe wird auch jetzt noch von *Scheibe, Krainz* und *Brock* vertreten) oder auch die Folge von allgemeinen Infektionskrankheiten sei (*Jürgens*), wurde durch *Wittmaack* einer Prüfung unterzogen, da er auf die Hauptrolle in der strukturellen Prädestination des Warzenfortsatzes — auf den Zustand der Schleimhaut des Mittelohres im Moment der Entwicklung des Proc. mastoideus beim Kinde — hingewiesen hat. Bekanntlich hat *Wittmaack* der bei Säuglingen sehr häufig (bis 90° der Fälle) vorkommenden, lang dauernden und verborgen verlaufenden Otitis media eine wesentliche Bedeutung zugeschrieben, durch die der normale Prozeß der Rückentwicklung des primären myxomatösen subepithelialen Gewebes gehemmt wird. Dies wirkt ungünstig auf die Formation der Mittelohrschleimhaut, welche unter gewissen Verhältnissen Veränderungen entweder seitens des Epithels, oder seitens der subepithelialen Schichten, oder auch seitens beider zusammen aufzuweisen beginnt. In vollständiger Abhängigkeit von dem Zustand der Mittelohrschleimhaut befindet sich die Formation des Warzen-

Digitized by Google

fortsatzes, die bekanntlich erst Ende des ersten Lebensjahres beginnt. Der Umstand, daß die Entwicklung der lufthaltigen Räume des Fortsatzes vom Mittelohr ausgeht und die die Zellen des Mastoideus auskleidende Schleimhaut durch das Einwachsen des Epithels von bestimmten Schleimhautabschnitten des Mittelohrs gebildet wird, läßt die Abhängigkeit der Entwicklung des Warzenfortsatzes, im speziellen seiner Pneumatisation von dem Zustand der Paukenhöhlenschleimhaut vollkommen begreiflich erscheinen. So gestaltet sich bei normaler Mittelohrschleimhaut ein rein pneumatischer Fortsatz; ist sie verändert, so ist entweder die Pneumatisation des Mastoids verhalten, oder er ist sklerosiert (eburnisiert).

Diese Lehre wurde im ferneren einigen Veränderungen und Ergänzungen unterworfen. *G. Alexander* hat unter Berücksichtigung des Umstandes, daß die Entwicklung des pneumatischen Netzes des Fortsatzes im wachsenden Kindesorganismus sich auf eine ganze Reihe von Jahren erstreckt, dem Zustand der Ohrtrompete und der Nasenatmung im allgemeinen, welche eine genügende Ventilation des Mittelohres sichert, eine große Bedeutung zugeschrieben.

Derselbe Autor und auch einige andere (*Albrecht*) heben ein anderes Moment noch deutlicher hervor; es betrifft die angeborenen konstitutionellen Eigentümlichkeiten des Individuums, die nach der Meinung dieser Verfasser eine so wichtige Rolle in der Entwicklung der Pneumatisation des Schläfenbeines spielen. Bei der Untersuchung von 22 Zwillingspaaren fand *Albrecht* in den meisten Fällen (16 Paare) eine bei den Individuen ein und desselben Paars ähnliche Pneumatisation; in der geringeren Anzahl der Fälle (6 Paare) wies er teils einseitigen, teils beiderseitigen Pneumatisationsunterschied nach; letzteres läßt sich schon durch phänotypische Ursachen erklären — bei diesen Zwillingen bestanden pathologische Prozesse im Nasenrachenraum oder im Rachen.

Der konstitutionellen Prädisposition schreibt auch *Leicher* eine große Bedeutung zu, welcher ebenfalls Zwillinge untersuchte.

Voss, dem es nicht entgangen war, daß die Zahl der Fälle mit einer unregelrechten Pneumatisation viel geringer ist, als die der Fälle mit verborgener Otitis des Säuglingsalters, nimmt an, daß die Rolle der letzteren in bezug auf die Beschränkung der Pneumatisation keine allzu große sein könne. *Knick* und *Witte*, die bei 25 Kindern, welche im Säuglingsalter eine Otitis überstanden hatten, später die Schläfenbeine röntgenographisch untersuchten, haben nur in wenigen (8) Fällen eine Pneumatisationsstörung vorgefunden. Sie nahmen gleichfalls den Standpunkt ein, daß eine Pneumatisationsstörung eher mit individuellen konstitutionellen Eigentümlichkeiten des Organismus — speziell mit der Entwicklung des Schädels und des ganzen Knochensystems — in Zusammenhang gebracht werden muß.

Digitized by Google

Diesen Zusammenhang suchte auch *Wagener* herauszufinden, indem er 50 Schädel (100 Schläfenbeine) nachwog und untersuchte; er stellte fest, daß die leichten Schädel stärker pneumatisiert sind und daß der strukturelle Typus des Knochengewebes von dem angeborenen Geschlechts- und Rassenbau abhängig sein muß.

Letzteres scheint durch die Untersuchungen von *Turner* und *Porter* bestätigt zu sein; dieselben untersuchten 1000 Schädel verschiedener Rassen und wiesen nach, daß die gemischten Rassen der Europäer 80% und die reineren Rassen von Menschen anderer Kontinente bis zu 88% pneumatische Fortsätze ergeben.

Eine Reihe der in der Literatur vorhandenen interessanten Arbeiten, welche sich auf die Frage über den Zusammenhang zwischen Pneumatisation des Schläfenbeins und der Nebenhöhlen der Nase beziehen (*Weidenreich*, *Turner* und *Porter*, *Talpiss* und *Liebermann*, *I. Beck*, *Theißing*), haben keine bestimmten Resultate in der uns interessierenden Frage erbracht.

Aus dieser kurzen Übersicht ist zu ersehen, daß in der Frage über Pneumatisation des Schläfenbeins einige von den Verfassern die wesentlichste Bedeutung den im außerembryonalen Leben wirkenden Faktoren, andere wieder den kongenitalen konstitutionellen Eigentümlichkeiten des Individuums zuschreiben; letztere üben entweder selbständig ihren Einfluß auf die Entwicklung des Organismus aus, oder schaffen eine Prädisposition für das Auftreten der zur ersten Gruppe gehörenden Faktoren.

Indem wir zu dem uns interessierenden Thema, zur Frage über Pneumatisation des Schläfenbeins bei Otosklerose übergehen, müssen wir zunächst bemerken, daß das pathologisch-anatomische Wesen dieses Prozesses, trotz eines Vorhandenseins von zahlreichen, diese Frage erörternden Arbeiten, noch bis jetzt unaufgeklärt bleibt: die Ansichten der hervorragendsten Forscher auf diesem Gebiet gehen weit auseinander. Hier stoßen wir auf die Ansicht eines der größten Otologen und zugleich pathologischen Anatomen *Manasse*, welcher den Prozeß für einen entzündlichen erklärt (eine analoge Ansicht hegt auch *Brühl*), auf die Meinung von *O. Mayer*, der im otosklerotischen Prozeß eine Neubildung (Hamartom) erblickt, auf die Erklärungen von *Wittmaack*, der die histologischen otosklerotischen Charakterveränderungen dem Einfluß der Blutstauung in den kleinen Knochenvenen zuschreiben will, auf die Schlüsse *Brunners*, der den Prozeß für eine partielle Erscheinung der allgemeinen Dystrophie hält, und auf eine Reihe anderer Ansichten.

Histologisch ist es genau festgestellt, daß der Prozeß der eigentümlichen Knochenspongiosierung, welcher bei der Otosklerose stattfindet, fast immer an bestimmten (Prädilektionsstellen) und gewöhnlich in eng

Digitized by Google

beschränkten Bezirken der Labyrinthkapsel (am häufigsten im ventralen Anteil des Rahmens des ovalen Fensters, seltener in anderen Gebieten des Promontoriums und in den tief gelegenen Abschnitten des inneren Gehörganges) angetroffen wird; hier lassen sich beim Menschen gewöhnlich Reste des noch nicht ossifizierten Knorpels, der augenscheinlich als Quelle des pathologischen otosklerotischen Prozesses dient, nachweisen.

Fast alle vorhandenen Theorien, welche die Ätiologie und das Wesen der Otosklerose betreffen, gestatten es die Möglichkeit einer fehlerhaften Formation des Schläfenbeins bei dieser Erkrankung anzunehmen. Diese Frage wird auch in der Theorie von *Manasse* gestreift, der das Vorgehen im Knochen als ein entzündliches betrachtet (welches eine Sklerosierung des Knochens herbeiführen müßte); sie wird auch von *Wittmaack* berührt, der die Ursache der venösen Stauung, wenn auch nur in einer Gruppe von Fällen, durch die Kompression der venösen Gefäße mittelst pneumatischer Zellen erklärt; auch *O. Mayer* steht dieser Frage nahe, da er den otosklerotischen Herd für eine Neubildung hält, welche von einer fehlerhaften embryonalen Entwicklung abhängig sein kann.

Die neuesten, die Ätiologie der Otosklerose betreffenden Theorien, die sich auf die Veränderungen des Chemismus des Blutes und verschiedener Exkrete der Otosklerotiker (Veränderung des Calcium-, Cholesterin-, Harnsäure-, Zuckergehalts usw.), in letzter Zeit auch auf den phytopharmakologischen Eigenschaften (*Leicher*) der letzteren basieren, sowohl auch auf klinische Beobachtungen, welche auf eine Verschlimmerung des otosklerotischen Prozesses während der Schwangerschaft hinweisen, bringen diese Erkrankung mit einer Affektion des endokrinen Systems (hauptsächlich der Geschlechtsdrüsen und zum Teil auch der Thyroidea) in Zusammenhang; letzteres kann seinerseits auch auf die Struktur des Knochenskeletts seinen Einfluß ausüben.

Das oben Gesagte erweckte unser Interesse für die Frage, ob die Pneumatisation des Schläfenbeins bei der Otosklerose nicht irgendwelche für die Erkrankung eigentümlichen Charaktersymptome aufweise.

Da wir nicht beabsichtigen, das Vorhandensein der otosklerotischen Herde röntgenographisch festzustellen, wie das seinerzeit *Beck* und *Stenvers* getan haben, weil dieses wegen der Kompaktheit des Knochengewebes der Labyrinthkapsel und der stetigen Beschränktheit des Knochenprozesses keinesfalls zuverlässig sein kann, begannen wir die Struktur des Schläfenbeins der Otosklerotiker systematisch zu erforschen.

Zu diesem Zweck sonderten wir im Laufe der letzten 2 Jahre aus dem Material der Klinik für Ohren-, Nasen- und Halskrankheiten der Moskauer 2. Staatsuniversität reine Otosklerosefomen aus mit normalem oder nur leicht eingezogenem Trommelfell, mit normalen Nachbargebieten und charakteristischen funktionellen Befunden.

Digitized by Google

Unter den drei Klassifikationsformen von *Denker* (I. mit einer Affektion nur des schalleitenden Apparats, II. mit einer Affektion des Labyrinths und III. einer Kombination aus I und II) wählten wir nur 1 und 3, da die 2. Klassifikationsform, welche als Otitis interna verläuft, eine größere Anzahl von diagnostischen Fehlern ergibt, da sie eine Verwechslung dieses Otosklerosentypus mit Erkrankungen des inneren Ohres anderer Ätiologie zuläßt.

Die im Alter von 16 bis 54 Jahren stehenden Kranken wurden nach entsprechender klinischer Untersuchung in dem unter Leitung von Dozent Dr. *J. G. Dillon* stehenden Röntgeninstitut röntgenographiert.

Alle Röntgenphotographien wurden nach der Methode von *Sonnenkalb* ausgeführt.

Es sind im ganzen 50 Fälle (100 Schläfenbeine) von Otosklerose untersucht worden.

Die Untersuchungsresultate sind in den unten angeführten kurz gefaßten Tabellen (1, 2, 3) dargestellt; hier sind die wichtigsten Befunde vermerkt. Dazu gehören — im klinischen Teil — das Alter des Kranken, der Beruf, die vermutliche (nach den anamnestischen Angaben) Krankheitsdauer, die Krankheitsform nach der oben angeführten Klassifikation von *Denker* und der Grad der funktionellen Gehörstörung für das rechte und linke Ohr separat; letztere ist der Deutlichkeit halber grob-schematisch dargestellt: zur Gruppe l (levis) gehören Fälle von geringer Gehörstörung — Flüstersprache in tiefen Tönen > 2 m, unbedeutendes Heraufrücken der unteren Grenze, bei gut erhaltener Perzeption für die c-Stimmgabel auf dem Luftwege; zur Gruppe m (media) — Fälle mit stärkerer Gehörstörung — Flüstersprache von < 2 m bis ad conch., bei Ausschluß der Preception oder stark verkürzter Luftleitung von c und zur Gruppe g (gravis) gehören Fälle mit starker Schwerhörigkeit.

In dem die Röntgenbefunde betreffenden Anteil sind gleichfalls separat für jedes Schläfenbein folgende Angaben verzeichnet: der Zustand des Antrums, der periantralen Zellen, ferner der Zellen des supero-dorsalen Anteils des Warzenfortsatzes, seines infra-ventralen Abschnittes, der Spitze des Proc. mastoideus, der Schuppe, des Jochbeingebiets und der Pyramide (k. z. — kleinzellige, m. z. — mittelgroßzellige und g. z. — großzellige Struktur, skl. — sklerosiert, py. — pyramid. Zellen, t. z. — tempor. — zygomat. Z.).

Außerdem führten wir noch eine Rubrik „allgemeiner Pneumatisationstypus" ein, welcher auf den Gesamteindruck vom röntgenologischen Bilde hinweist, da letzteres zuweilen noch nicht genügend durch die Anmerkungen über den Charakter einzelner Teile des Warzenfortsatzes beleuchtet wird.

Nach den erhaltenen röntgenologischen Befunden lassen sich alle unsere Fälle in 3 Gruppen einteilen.

Digitized by Google

Tabelle 1. *I. Gruppe. Fälle mit deutlich*

ARN	GRN	Familienname	Geschlecht	Alter	Beruf	Verm. Kr-dauer	Rechtes Ohr		Linkes Ohr		Rechtes				
							Klassific. n. *Denker*	Gehör	Klassific. n. *Denker*	Gehör	Antrum u. periantrale Zellen	Superodorsal. Anteil	Infraventral. Anteil	Mastoideusspitze	Allg. Typus
1	1	P-a	Frau	34	Hausfrau	2	III	m	III	g	m. z.	g. z.	g. z	g. z.	pn.
2	2	K-a	„	26	Studentin	4	III	m	I	l	g. z.	k. z.	g. z.	m. z.	pn.
3	3	S-a	„	20	Schülerin	12	III	g	III	g	m. z.	g. z.	m. z.	m. z.	pn.
4	4	L-aja	„	28	Arbeitslos	2	I	m	I	m	m. z.	g. z.	m. z.	skl.	pn.
5	5	P-a	„	50	Hausfrau	5	III	m	I	l	k. z.	k. z.	m. z.	skl.	pn.
6	6	T-a	„	54	Hausfrau	10	III	g	III	g	k. z.	skl.	g. z.	m. z.	pn.
7	7	K-a	„	23	Straßenfeg.	3	I	m	III	m	k. z.	g. z.	m. t.	m. z.	pn.
8	8	M-a A.	„	32	Hausfrau	3	III	m	I	l	k. z.	g. z.	k. z.	skl.	pn.
9	9	R-aja	„	36	Ärztin	4	I	l	I	l	m. z.	g. z.	g. z.	g. z.	pn.
10	10	Sch-a	„	24	Kondukteur	2	I	m	I	l	k. z.	k. z.	m. z.	skl.	pn.
11	11	B-ck	„	27	Inspektor	5	I	m	I	m	k. z.	m. z.	m. z.	m. z.	pn.
12	12	S-aja	„	49	Hausfrau	14	III	m	III	m	k. z.	m. z.	g. z.	g. z.	pn.
13	13	B-aja	„	30	Hausfrau	8	I	m	I	m	k. z.	k. z.	k. z.	k. z.	pn.
14	14	P-ta	„	39	Ärztin	4	I	l	I	l	k. z.	skl.	m. z.	m. z.	pn.
15	15	K-ow	Mann	19	Arbeiter	2	III	m	III	m	m. z.	skl.	m. z.	m. z.	pn.
											m. z.	m. z.	m. z.	m. z.	pn.
16	16	S-ow	„	34	Lehrer	3	III	m	III	m	m. z.	skl.	k. z.	k. z.	pn.
17	17	T-ow	„	22	Weber	1	I	l	N	N	m. z.	skl.	m. z.	m. z.	pn.
18	18	M-n	„	28	Student	3	III	m	III	m	k. z.	m. z.	m. z.	m. z.	pn.
19	19	S-w	„	34	Erdarbeiter	4	I	m	I	m	k. z.	m. z.	g. z.	m. z.	pn.
20	20	E-w	„	23	Arbeiter	2	N	N	I	l	k. z.	m. z.	g. z.	m. z.	pn.

Tabelle 2. *II. Gruppe. Fälle*

ARN	GRN	Familienname	Geschlecht	Alter	Beruf	Verm. Kr-dauer	Rechtes Ohr		Linkes Ohr		Rechtes			
							Klassific. n. *Denker*	Gehör	Klassific. n. *Denker*	Gehör	Antrum u. periantrale Zellen	Superodorsal. Anteil	Infraventrul. Anteil	Mastoideusspitze
											A. Eine Seite sklerotisch, die andere			
21	1	R-na	Frau	23	Buchhalterin	2	I	m	I	m	k. z.	skl.	skl.	skl.
22	2	P-aja	„	37	Arbeitslos	7	I	m	I	l	k. z.	skl.	skl.	skl.
23	3	M-a A.	„	20	Hausfrau	1	III	g	III	g	k. z.	skl.	skl.	skl.
24	4	B-wa	„	16	Schülerin	$1^1/_2$	I	m	I	l	skl.	skl.	1 Zelle	skl.

Anmerkung: ARN = Allgemeine Reihennummer; GRN = Gruppen-Reihennummer;

Digitized by Google

ausgesprochener ausgedehnter Pneumatisation beiderseits.

Schläfenbein		Linkes Schläfenbein						
Schuppe und Jochbeingebiet	Pyramidenspitze	Antrum u. periantrale Zellen	Superodorsal. Anteil	Infraventral. Anteil	Mastoideusspitze	Allg. Typus	Schuppe und Jochbeingebiet	Pyramidenspitze
große Schuppenzellen	—	m. z.	g. z.	g. z.	g. z.	pn.	einzelne Zellen	—
vereinz. tz-Zellen	—	k. z.	g. z.	k. z.	k. z.	pn.	große tz-Zellen	Zellen
große tz-Zellen	Perilabyrinthzell. längs d. Py-Spitze	m. z.	m. z.	m. z.	k. z.	pn.	tz-Zellen	Zellen d. Pyramide entlang
große tz-Zellen	über d. ganze Pyramide verstr. Z.	m. z.	g. z.	m. z.	skl.	pn.	kleine tz-Zellen	über d. ganze Py. verstr. Z.
einz. kl. tz-Zellen	—	k. z.	k. z.	m. z.	skl.	pn.	kleine tz-Zellen	aber. Py.-Zell.
kleine tz-Zellen	—	m. z.	g. z.	m. z.	k. z.	pn.	—	—
tz-Zellen	—	m. z.	g. z.	g. z.	g. z.	pn.	tz-Zellen	—
—	—	k. z.	g. z.	g. z.	k. z.	pn.	kleine tz-Zellen	—
tz-Zellen	—	m. z.	g. z.	g. z.	g. z.	pn.	tz-Zellen	—
—	—	k. z.	k. z.	m. z.	skl.	pn.	—	—
—	—	k. z.	m. z.	m. z.	m. z.	pn.	—	—
—	—	k. z.	k.z .	g. z.	g. z.	pn.	—	—
—	—	k. z.	k. z.	k. z.	k. z.	pn.	—	—
Zellen d. Wurzel d. Proc. zyg.	—	k .z.	k. z.	m. z.	k. z.	pn.	Zygomatic.-Wurzelzellen	—
große tz-Zellen	ü.d.g.P.verstr.Z.	m. z.	skl.	m. z.	m. z.	pn.	große tz-Zellen	ü.d.g.Py.v.Z.
große tz-Zellen	—	m. z.	m. z.	m. z.	m. z.	pn.	viel tz-Zellen	—
mittelgr. tz-Zell.	Pyramidenzellen	m. z.	skl.	g. z.	g. z.	pn.	tz-Zellen	Py.-Zellen
tz-Zellen	Pyramidenzellen	m. z.	g. z.	m. z.	m. z.	pn.	tz-Zellen	Py.-Zellen
—	—	k. z.	m. z.	m. z.	m. z.	pn.	—	—
—	—	k. z.	m. z.	g. z.	m. z.	pn.	—	—
—	—	k. z.	m. z.	m. z.	m. z.	pn.	—	—

mit herabgesetzter Pneumatisation.

Schläfenbein			Linkes Schläfenbein						
Allg. Typus	Schuppe und Jochbeingebiet	Pyramidenspitze	Antrum u. periantrale Zellen	Superodorsal. Anteil	Infraventral. Anteil	Mastoideusspitze	Allg. Typus	Schuppe und Jochbeingebiet	Pyramidenspitze
gemischt (sklerotisch-pneumatisch).									
skl.	Zellen	—	k. z.	skl.	m. z.	skl.	skl. pn.	Zygomatic.-Wurzelzellen	—
skl.	kl. Zygomatic.-Zellen	—	k. z.	skl.	m. z.	skl.	skl. pn.	Zygomatic.-Zellen	—
skl.	einzelne Zellen	—	g. z.	skl.	m. z.	skl.	skl. pn.	kl. tz-Zellen	Zellen in d. Spitze
skl.	—	—	k. z.	skl.	v. Z.	v. Z.	skl. pn.	—	—

Verm. Kr-dauer = Vermutliche Krankheitsdauer; Gehör = Grad der Störung; N = Normal.

Digitized by Google

Tabelle 2

ARN	GRN	Familienname	Geschlecht	Alter	Beruf	Verm. Kr-dauer	Rechtes Ohr		Linkes Ohr		Rechtes			
							Klassific. n. *Denker*	Gehör	Klassific. n. *Denker*	Gehör	Antrum u. periantrale Zellen	Superodorsal. Anteil	Infraventral. Anteil	Mastoideusspitze
											B. Eine Seite pneumatisch, die andere			
25	1	M-wa	Frau	25	Arbeiterin	2	III	m	III	m	skl.	m. z.	skl.	skl.
26	2	K-n	„	33	Buchhalterin	$2^1/_2$	I	l	III	g	skl.	skl.	m. z.	skl.
27	3	St-wa	„	25	Hausfrau	2	III	m	III	m	k. z.	skl.	1 pn.Z.	skl.
28	4	L-wa	„	46	Hausfrau	15	I	m	I	m	k. z.	g. z.	m. z.	m. z.
29	5	A-wa	„	47	Hausfrau	2 M	III	m	I	l	k. z.	skl.	g. z.	skl.
30	6	K-wa	„	33	Arbeiterin	9	I	l	I	l	vereinzelt verstreute			
31	7	B-k	„	29	Hausfrau	8	I	m	I	m	k. z.	skl.	m. z.	skl.
32	8	N-aja	„	28	Arbeitslos	5	I	m	I	m	k. z.	skl.	g. z.	m. z.
33	9	K-aja	„	31	Barmh. Schw.	12	III	m	III	m	k. z.	skl.	m. z.	skl.
34	10	D-w	Mann	23	Student	5	III	m	I	l	k. z.	g. z.	g. z.	g. z.
35	11	Sh-w	„	27	Student	$^1/_2$	I	l	I	l	k. z.	g. z.	m. z.	m. z.
											C. Beide Seiten gemischt			
36	1	L-g	Frau	23	Arbeitslos	2	I	m	I	m	m. z.	—	skl.	g. z.
37	2	S-wa	„	25	Arbeiterin	?	III	g	III	g	k. z.	skl.	g. z.	skl.
38	3	P-na	„	28	Hausfrau	2	III	m	I	l	k. z.	skl.	m. z.	skl.
39	4	B-k	„	28	Arbeitslos	3	III	g	I	m	skl.	vereinzelte Zellen um den Sinus herum		

Tabelle 3. *III. Gruppe. Fälle mit deutlich*

ARN	GRN	Familienname	Geschlecht	Alter	Beruf	Verm. Kr-dauer	Rechtes Ohr		Linkes Ohr		Rechtes			
							Klassific. n. *Denker*	Gehör	Klassific. n. *Denker*	Gehör	Antrum u. periantrale Zellen	Superodorsal. Anteil	Infraventral. Anteil	Mastoideusspitze
40	1	Ku-n	Frau	20	Arbeitslos	2	I	m	III	m	skl.	skl.	skl.	skl.
41	2	Tsch-wa	„	43	Invalide	3	I	m	I	m	k. z.	skl.	skl.	skl.
42	3	T-wa	„	25	Hausfrau	2	I	m	I	m	k. z.	skl.	skl.	skl.
43	4	Dr-wa	„	35	Hausfrau	22	III	g	III	g	k. z.	skl.	skl.	skl. (mit einzelnen den Sinus ent-
44	5	M-na	„	52	Hebamme	2	III	g	III	g	k. z.	skl.	skl.	k. z.
45	6	Ch-wa	„	45	Bäuerin	5	III	m	III	g	k. z.	skl.	skl.	skl.
46	7	B-aja	„	25	Typistin	19	I	m	I	m	k. z.	skl.	skl.	1Endz.
47	8	L-wa	„	30	Hausfrau	1	I	l	I	l	k. z.	skl.	skl.	skl.
48	9	Ch-n	Mann	47	Agent	17	I	m	I	m	m. z.	skl.	skl.	skl.
49	10	S-k	„	35	Kursist	8	III	g	III	m	skl.	skl.	skl.	skl.
50	11	B-w	„	54	Schlosser	2	III	g	III	m	k. z.	skl.	skl.	skl.

Digitized by Google

(*Fortsetzung*).

Schläfenbein			Linkes Schläfenbein						
Allg. Typus	Schuppe und Jochbeingebiet	Pyramidenspitze	Antrum u. periantrale Zellen	Superodorsal. Anteil	Infraventral. Anteil	Mastoideusspitze	Allg. Typus	Schuppe und Jochbeingebiet	Pyramidenspitze
gemischt (sklerotisch-pneumatisch).									
skl. pn.	einzelne tz-Zell.	—	k. z.	g. z.	m. z.	g. z.	pn.	aberrante tz-Z.	—
skl. pn.	—	—	k. z.	g. z.	k. z.	skl.	pn.	—	—
skl. pn.	tz-Zellen	—	m. z.	m. z.	g. z.	k. z.	pn.	aberrante tz-Z.	—
pn.	kl. Zygomatic.-Z.	—	k. z.	skl.	g. z.	skl.	skl. pn.	kl. Zygomat.-Z.	—
skl. pn.	kleine tz-Zellen	—	m. z.	g. z.	m. z.	m. z.	pn.	—	—
Zellen		—	k. z.	v. Z.	g. z.	skl.	pn.	kl. tz-Zellen	—
skl. pn.	tz-Zellen	—	m. z.	g. z.	m. z.	m. z.	pn.	aberrante tz-Z.	—
skl. pn.	tz-Zellen	—	k. z.	m. z.	m. z.	m. z.	pn.	aberrante tz-Z.	—
skl. pn.	—	—	k. z.	m. z.	k. z.	skl.	pn.	—	—
pn.	—	—	m. z.	skl.	k. z.	Endz.	pn. skl.	—	—
pn.	—	—	k. z.	skl.	m. z.	skl.	pn. skl.	—	—
(sklerotisch-pneumatisch).									
skl. pn.	—	—	m. z.	skl.	g. z.	skl.	skl. pn.	—	—
skl. pn.	einzelne tz-Zell.	—	k. z.	skl.	g. z.	skl.	skl. pn.	—	—
skl. pn.	—	—	k. z.	skl.	m. z.	skl.	skl. pn.	große tz-Zellen	—
skl. pn.	kleine tz-Zellen	—	k. z.	skl.	g. z.	m. z.	skl. pn.	kleine tz-Zellen	—

ausgesprochener Sklerosierung beiderseits.

Schläfenbein			Linkes Schläfenbein						
Allg. Typus	Schuppe und Jochbeingebiet	Pyramidenspitze	Antrum u. periantrale Zellen	Superodorsal. Anteil	Infraventral. Anteil	Mastoideusspitze	Allg. Typus	Schuppe und Jochbeingebiet	Pyramidenspitze
skl.	—	—	skl.	skl.	skl.	skl.	skl.	—	—
skl.	—	—	k. z.	skl.	skl.	skl.	skl.	—	—
skl.	—	—	k. z.	skl.	skl.	skl.	skl.	—	—
skl.	—	—	k. z.	skl.	skl.	skl.	skl.	—	—
Zellen lang)									
skl.	—	—	m. z.	skl.	skl.	skl.	skl.	—	—
skl.	—	—	skl.	skl.	skl.	skl.	skl.	—	—
skl.	tz-Zellen	—	k. z.	skl.	skl.	1Endz.	skl.	einzelne Zellen d. L-naht entlang	—
skl.	—	—	k. z.	skl.	skl.	skl.	skl.	—	—
skl.	Zell.i.d.Schuppe	Zellen	m. z.	skl.	skl.	skl.	skl.	Zell.i.d.Schuppe	—
skl.	—	—	skl.	skl.	skl.	skl.	skl.	—	—
skl.	—	—	k. z.	skl.	skl.	slk.	skl.	einzelne Zellen in d. Schuppe	—

Digitized by Google

I. Gruppe. Fälle mit deutlich ausgesprochener Pneumatisation. Solcher waren 20. In allen bestand eine weitgehende Pneumatisation des Warzenfortsatzes. In 13 Fällen erstreckte sie sich auch auf die Schuppe und auf die Wurzel des Jochbeinfortsatzes und in 6 Fällen auf die Pyramide (Tab. 1).

II. Gruppe. Hierzu gehören Fälle, wo: A. an einer Seite der pneumatische, und an der anderen — der gemischte Typus wahrzunehmen ist (4 Fälle); B. an einer Seite der sklerotische und an der anderen — der gemischte Typus festgestellt wird (11 Fälle); C. an beiden Seiten der gemischte Typus — der sklerotisch-pneumatische besteht (4 Fälle) (Tab. 2).

III. Gruppe. Fälle mit deutlich ausgesprochener Sklerosierung — im ganzen 11 Fälle. Hier sind bei vollständiger Knochensklerose in einer Reihe von Fällen kleine Zellen nur in der Nähe des Antrums angetroffen worden; außerdem sind in einem Falle (43) rechtsseits Zellen aufgedeckt, die um den Sinus sigmoideus angeordnet sind, in 3 Fällen (46, 48, 50) fanden sich Zellen in der Schuppe und in der Wurzel des Jochbeinfortsatzes, in einem Falle (46) ließ sich beiderseits je eine Endzelle in der Mastoideusspitze wahrnehmen; hier (46) waren linksseits vereinzelte Zellen der Lambdanaht entlang zu sehen (Tab. 3).

Aus unseren Untersuchungen (Tab. 4) können Schlüsse in zwei Richtungen hin gezogen werden:

Tabelle 4. *Pneumatisation d. Schläfenbeine bei Otosklerose nach unseren Befunden.*

Anzahl d. Fälle mit deutlich ausgesprochener Pneumatisation				Anzahl d. Fälle mit herabgesetzter Pneumatisation				Anzahl der Fälle mit Sklerosierung			
	Männer	Frauen	Im Ganzen		Männer	Frauen	Im Ganzen		Männer	Frauen	Im Ganzen
Beiderseits	6	14	20	Beiderseits	—	4	4	Beiderseits	3	8	11
Einseitig	2	9	11	Einseitig	2	13	15	Einseitig	—	4	4
Im Ganzen	8	23	31	Im Ganzen	2	17	19	Im Ganzen	3	12	15

1. In welchem Verhältnis befindet sich die Menge der von uns beobachteten Fälle normaler und unnormaler Pneumatisation bei Otosklerose zu der Zahl der von anderen Autoren untersuchten Schläfenbeine bei diversen Ohrenkrankheiten, sowie am Leichenmaterial? Leider ist dieses Material seiner Auswahl nach bei weitem nicht gleichartig und es ist nur deshalb verwertbar, weil es recht große Zahlen bietet. Es sei hier erwähnt, daß auch die Gruppierung der Fälle bei verschiedenen Verfassern keine gleiche ist; daher erlauben wir uns ihre Befunde schematisch und summarisch darzustellen (Tab. 5).

Es sei hier auch bemerkt, daß man zuweilen solche röntgenologische Bilder antrifft, die sich an der Grenze zweier Nachbargruppen befinden,

Digitized by Google

und daß beim Einreihen derselben in eine bestimmte Kategorie die Subjektivität der Forscher mitspielen kann.

Beim Vergleichen der von uns erhaltenen Ziffern, die die Anzahl der Schläfenbeine aus der oder jener Gruppe ermitteln, mit den Zahlen anderer Autoren können wir zunächst bemerken, daß zwischen denselben kein scharfer Unterschied besteht. Fälle mit starker Pneumatisation, welche bei anderen Autoren 35—69% ergeben, machten bei uns 51% aus; die herabgesetzt-pneumatischen, die bei anderen Forschern mit den Ziffern von 18,5—43,2% verzeichnet sind, haben wir bei Oto-

Tabelle 5. *Pneumatisation des Schläfenbeins nach den Befunden verschiedener Verfasser.*

Verfasser	Jahreszahl	Gesamtz. der Schläfenbeine	Prozent der deutl. Pneumat.	Prozent der herabges. Pneumatisation	Prozent der skler. Fortsätze	Material	Anmerkungen
Zuckerkandl . .	1873	250	36,8	43,2	20,0	Menschenleichen	Sektionsbefunde
Steurer	1925	1474	46,3	25,4	28,3	Lebende Mensch.	Röntgenbefunde
I. Beck	1927	unbk.	35,0	65,0		Versch. Ohrenkr.	id.
Wulfson-Dillon .	1927	180	58,0	20,5 / 11,5 } 32	10,0	Lebende Mensch. mit eitrig. Otitis u. Mastoidit.	Röntgenol. u. chirurg. Befunde.
Talpis-Lieber-mann	1927	200	69,0	18,5	12,5	Menschenschädel	Röntgen- u. Sektionsbefunde
Theissing . . .	1929	300	47,3	28,3	24,3	id.	id.
			I.—III. Gr.	IV. Gr.	V. Gr.		
Preobraschensky-Dillon	1930	100	51,0	23,0	26,0	Lebende Mensch. mit Otosklerose	Röntgenbefunde

sklerotikern in 23% bestimmt und bei deutlich sklerotischen Schläfenbeinen lösten wir 26% aus, in der Literatur finden sich dementsprechend 10—28,3%. Im allgemeinen stehen unsere Resultate den von *Theissing* im laufenden Jahre veröffentlichten sehr nahe; letzteren liegt eine Untersuchung von ausgelaugten Menschenschädeln zugrunde.

2. Der zweite Schluß, den wir aus unseren Untersuchungen ziehen können, betrifft die Frage, ob zwischen dem Grad der Gehörstörung und dem Grad der Pneumatisation des Schläfenbeins bei den Otosklerotikern eine Kongruenz besteht oder nicht? Die Durchsicht unserer Tabellen ergibt, daß schwere Gehörstörungen (g) sich in allen 3 Gruppen unserer Fälle finden; in Fällen mit verschiedenartiger Struktur der Warzenfortsätze und verschiedengradiger Gehörstörung an jeder Seite fand sich eine stärkere Gehörstörung sowohl auf der stärker sklerosierten, als auch auf der weniger sklerosierten Seite. Eine bestimmte Kongruenz kann also aus unserem Material nicht festgestellt werden.

Digitized by Google

Beim Zusammenfassen unserer Gesamtarbeit kommen wir zu dem Schlusse, daß 1. bei Otosklerotikern die Pneumatisation des Schläfenbeins ebenso verschieden sein kann, wie auch bei anderen Menschen. 2. Die Struktur des Schläfenbeins übt auf den Verlauf des otosklerotischen Prozesses keinen wesentlichen Einfluß aus und 3. der beschränkte, gewöhnlich sich auf einen sehr kleinen Bezirk der Labyrinthenkapsel erstreckende Prozeß, der sich hier abspielt, übt auch im weiteren keinen merklichen Einfluß auf die Knochenstruktur aus. Wir können letzteres dadurch erklären, daß die Entwicklung der Pneumatisation des Schläfenbeins wenigstens in seinem Hauptanteil schon beendet ist, noch bevor der otosklerotische Prozeß auftritt und zum Vorschein kommt. Die Funktionsstörung der endokrinen Drüsen tritt erstens später auf (bei Otosklerotikern gewöhnlich in der Periode der Mannbarkeit) und zweitens besitzt sie keine genügende Intensität, um im ganzen Schläfenbein mehr oder weniger bedeutende Veränderungen hervorzurufen.

Literatur.

[1] *Zuckerkandl*, Mschr. Ohrenheilk. **1873**. — [2] *Mayer, E.*, Fortschr. Röntgenstr. **32**. — [3] *Altschul*, Z. Hals- usw. Heilk. **1926**. — [4] *Scheibe*, Z. Hals- usw. Heilk. **14**, H. 4. — [5] *Krainz*, Z. Hals- usw. Heilk. **13**, H. 3. — [6] *Alexander*, Handbuch Denker-Kahler **6**. — [7] *Mouret*, Ann. Mal. Oreille **1913**. — [8] *Steurer*, Z. Hals- usw. Heilk. **1926**. — [9] *Steurer*, Z. Hals- usw. Heilk. **12 II**. — [10] *Brock*, Z. Hals- usw. Heilk. **15**. — [11] *Knick* u. *Witte*, Arch. Ohrenheilk. **119**. — [12] *Beck*, Z. Hals- usw. Heilk. **18**. — [13] *Heinemann*, Passows Beitr. **19**. — [14] *Wittmaack*, Über die normale und pathologische Pneumatisation. 1918. — [15] *Wittmaack*, Otosklerose. 1919. — [16] *Beck*, Zbl. Ohrenheilk. **13**. — [17] *Brühl*, Handbuch Denker-Kahler T. II. — [18] *Denker*, Otosklerose. — [19] *Albrecht*, Verh. Ges. dtsch. Hals- usw. Ärzte **1929**. — [20] *Talpis* u. *Liebermann*, Rev. de Laryng. etc. **48** (1927). — [21] *Jürgens*, Entstehungsweise und Bedeutung des sklerosierenden Prozesses im Warzenfortsatz. Mschr. Ohrenheilk. (russ.) **1908**. — [22] *Wagener*, Verh. Ges. dtsch. Hals- usw. Ärzte **1921**. — [23] *Wulfson*, Klinische Bedeutung der Röntgenographie des Schläfenbeins. Russ. Z. Ohrenkrankh. **1928**, Nr 1—4. — [24] *Dillon*, Röntgenographie des Schläfenbeins (russ.). Ibidem. — [25] *Turner* u. *Porter*, J. Laryng. a. Otol.; zit. nach Zbl. Hals- usw. Heilk. **2**. — [26] *Deutsch* u. *Magnus*, Mschr. Ohrenheilk. **1923**. — [27] *Leidler* u. *Schüller*, Arch. Ohrenheilk. **82**, H. 3/4. — [28] *Leicher*, Z. Ohrenheilk. **4** (1923). — [29] *Leicher*, Innere Sekretion und Krankheiten des Ohres. 1928. — [30] *Manasse*, Ostitis chronica metaplastica. 1912. — [31] *Manasse*, Z. Ohrenheilk. **82**. — [32] *Mayer, O.*, Otosklerose. 1917. — [33] *Mayer, O.*, Verh. Ges. dtsch. Hals- usw. Ärzte **1923**. — [34] *Mayer, O.*, Z. Ohrenheilk. **9**. — [35] *Brunner*, Verh. Ges. dtsch. Hals- usw. Ärzte **1923**. — [36] *Schüller*, Handbuch Alexander-Marburg T. I. — [37] *Theissing*, Z. Hals- usw. Heilk. **25**, H. 2 (1929).

Digitized by Google

(Aus der Universitäts-Hals-Nasen-Ohrenklinik in Graz. — Vorst.: Prof. Dr. *Zange*.)

Comedonensteine der Ohrmuschel.

Von

Dr. med. **Herbert Schmidt**,

Assistent der Klinik.

Mit 1 Textabbildung.

(*Eingegangen am 14. August 1930.*)

Obgleich manche Veränderungen, welche uns auf den ersten Blick als etwas Besonderes erscheinen, nach Stellung der Diagnose an theoretischer und praktischer Bedeutung verlieren, so ist ihre Wichtigkeit, solange sie noch unerkannt sind, sowohl für den Arzt, als auch besonders für den Patienten doch so einleuchtend, daß sie wenigstens eine kurze Beachtung verdienen.

Deshalb sei im folgenden auf eine Erscheinung hingewiesen, für die zunächst weder eine richtige Beurteilung, noch in der mir zugänglichen Literatur ein Anhaltspunkt zu finden war.

Es handelte sich um eine symmetrisch auf beiden Seiten in der Tiefe der Cavitas conchae angeordnete, ovale, scharfrandig abgesetzte, muldenförmige Vertiefung in der Epidermis mit leicht überhängendem Rande, wie sie aus der beigegebenen Abbildung ersichtlich ist. Beide Mulden hatten einen Längsdurchmesser von nicht ganz 1 cm, eine Breite von etwa $^1/_2$ cm, zeigten in ihrer Umgebung keinerlei krankhafte Veränderungen, aber auch auf ihrem Grunde eine völlig normale und reizlose Haut. Außerdem fand sich eine gleiche, kleinere Ausstanzung im Bereich der Cymba conchae des rechten Ohres, welche auf der Gegenseite fehlte. Im übrigen war der Befund des Ohres in organischer und funktioneller Hinsicht, wie auch der des Körpers völlig normal, die Anamnese ohne Belang, die WaR. im Blut negativ.

Unser erster Gedanke galt wegen der symmetrischen Anordnung der Annahme einer seltenen Mißbildung oder deren Überbleibsel. Er wurde jedoch sogleich wieder fallen gelassen, und zwar auf Grund der Überlegung, daß wohl fistelartige Einziehungen oder tiefe Gänge bei der Entwicklung der Ohrmuschel zurückbleiben können, niemals aber derartige flache Einsenkungen. Auch liegen bekanntlich diese Fisteln meist vor dem Tragus, sehr selten in der Ohrmuschel selbst.

Digitized by Google

An Tophi, deren gelegentlicher Durchbruch nach außen beschrieben ist, mußte man als Restzustand nach Stoffwechselstörung denken. Als an einen gleichen nach örtlich umschriebener Entzündung an das Ecthyma gangraenosum. Jedoch kamen Tophi wegen ihres Prädilektionssitzes in der Fossa helicis und mangels entsprechender Vorgeschichte und Befundes bei unserer Kranken nicht in Frage. Auch Reste eines Ecthyma gangraenosum nicht, das nach Abheilung niemals derartige Bilder, sondern vielmehr Narben hinterläßt. Ebenso nicht Überbleibsel von anderen Hauterkrankungen, wie etwa Herpes zoster, welcher meist einseitig und gleichfalls unter narbiger Ausheilung verläuft.

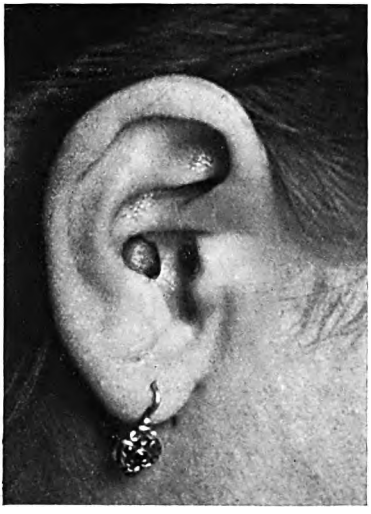

So mußten wir uns nach anderen Möglichkeiten umsehen und baten daher die Dermatologische Klinik um Rat. *Schreiner* (Oberarzt der Klinik) sprach die Erscheinung als Gehäusemulden von ausgefallenen Comedonensteinen an. Die Comedonen können unter Vergrößerung, Eintrocknung ihres Inhaltes, welcher in der Hauptsache aus Talg mit Beimengung von Epithelien und Hornlamellen besteht, und unter Verdrängung der Haut bekanntlich zu einem steinharten Gebilde werden, welches eine beträchtliche Größe erreicht (bis 2 cm Durchmesser!) und gelegentlich unter Hinterlassung einer scharf ausgestanzten Vertiefung in der Epidermis, wie wir es auch in unserem Falle beobachteten, ausfällt, ohne dabei ein echtes Geschwür zu bilden oder zu hinterlassen.

Eine nun nochmals vorgenommene Untersuchung unseres Falles ergab dann auch einzelne kleinere Mitesser in der Cimba conchae beiderseits, außerdem aber waren solche auch noch an anderen Gegenden des sehr ungepflegten Körpers festzustellen.

Diese Befunde, auch in ausgedehnterer Weise, als in unserem Falle, sind an anderen Stellen des Körpers bekanntlich gar nicht so selten, an der Ohrmuschel jedoch in dieser Form weder von uns beobachtet, noch bisher meines Wissens in der Literatur beschrieben worden. Aus diesem Grunde dürfte, ebenso wie uns, auch anderen Fachkollegen die Erscheinung etwas Ungewohntes und schwer zu Deutendes sein.

Deshalb erscheint es angebracht, die Sache hier zur Sprache gebracht zu haben.

Digitized by Google

(Aus der Chirurgischen Abteilung des städtischen Krankenhauses zu St. Georg, Leipzig. — Leitender Arzt: Prof. Dr. *E. Heller*.)

Entfernung einer Münze aus dem rechten Bronchus 24 Jahre nach der Aspiration.

Von

Dr. Günther Jockisch.

Mit 1 Textabbildung.

(*Eingegangen am 14. August 1930.*)

In der nahezu unübersehbaren Zahl der Veröffentlichungen, die sich mit den Fremdkörpern der Luftwege befassen, liegen den Betrachtungen zumeist recht interessante Krankengeschichten zugrunde. Vieldeutig sind häufig die klinischen Erscheinungen und schwierig ist das Auffinden von Wegen, die zu einer sicheren Diagnose führen. Der Reihe dieser Fälle möchte ich einen weiteren anfügen, der eindrucksvoll veranschaulicht, daß diagnostische Zweifel und Fehldiagnosen selbst dort möglich sind, wo der Fremdkörper im Röntgenbild sichtbar war. Es ist weiter bemerkenswert an unserer Beobachtung, daß das anfangs alltägliche Krankheitsbild einer chronischen Bronchitis durch seine überraschende ätiologische Klärung zu etwas Besonderem wurde: Im rechten Hauptbronchus fand sich eine Münze liegend, die der Kranke während 24 Jahren dort beherbergt hatte. Erst danach konnte das Leiden einer wirksamen Therapie zugeführt werden.

Der 40jährige Patient wird nach jahrelanger erfolgloser Behandlung wegen hartnäckigem Bronchialkatarrhs auf der Inneren Station aufgenommen. Er klagt seit 7 Jahren über Schmerzen in der rechten Brustseite und unter dem Sternum. Seit weit über 10 Jahren quält ihn ein „bellender", an Stärke stetig zunehmender Husten, der vor allem des Nachts auftritt. Weitere wesentliche Angaben macht er zunächst nicht.

Die Lungenuntersuchung ergibt tiefstehende untere Grenzen; neben dem normalen Klopfschall rauhes Atemgeräusch und zahlreiches lautes Giemen und Brummen vor allem auf der rechten Seite. Es wird zunächst die Diagnose „Chronische Bronchitis" gestellt. Beim Röntgen sieht man dann dicht unterhalb des Pulmonalisknopfes einen intensiven kreisrunden Schatten, offenbar von einer Münze herrührend, in das rechte, hellere Lungenfeld hineinragen (Abb.).

Nun erst berichtet der Kranke auf eingehendes Befragen hin, daß er im Alter von 16 Jahren ein „Markstück" *verschluckt* habe, das seiner Meinung nach aber mit dem Stuhl wieder abgegangen sei. Die weiteren Nachforschungen ergeben, daß er sehr lange in den verschiedensten Krankenhäusern gelegen hatte und oft

Digitized by Google

disziplinarisch entlassen werden mußte. Gelegentlich einer Röntgenaufnahme war im Alter von etwa 30 Jahren das Vorhandensein einer Münze im Thorax entdeckt worden, nie jedoch wurde ein Versuch zu ihrer Entfernung eingeleitet. Charakteristisch für die Indolenz des Patienten ist es, daß er in keinem Krankenhause selbst Angaben darüber machte, so daß der Fremdkörper hier gleichsam neu entdeckt werden mußte.

Gestützt auf die anamnestische Angabe des Verschluckens, wird jetzt die Oesophagoskopie vorgenommen, die aber einen negativen Befund angibt. Unter der Annahme, daß die Münze in einem Oesophagusdivertikel läge, erfolgte nun die Verlegung auf die Chirurgische Abteilung.

Die vorwiegend einseitige Bronchitis und das Röntgenbild ließen den Fremdkörper jetzt mit Bestimmtheit im Bronchus vermuten. Bei der vorgenommenen Bronchoskopie stellte sich auch tatsächlich eine Münze von der Schmalseite her

sichtbar im rechten Hauptbronchus ein. Auffallend ist das völlige Fehlen produktiver Entzündungszustände in ihrer Umgebung. Sie ist nicht umwachsen, so daß die eingeführte Krallenzange mit geöffneten Branchen mühelos bis zu ihrem unteren Pole gelangt. Während eines Hustenstoßes, bei dem sich der Fremdkörper hebt, werden die Krallen, die sich dabei oralwärts zurückziehen müssen, geschlossen. Sie liegen nun etwas unter dem Oberrande des Fremdkörpers fest an. Zum Passieren des Glottisspaltes muß die gefaßte Münze, ein Pfennigstück, um 90° gedreht werden. Die Extraktion gelang, sie machte unter den beschriebenen Kautelen keine Schwierigkeiten.

In der langen Nachbehandlung war die Bronchitis bei dem Kranken, der unmäßig viel rauchte, nie ganz abgeklungen. Die Einseitigkeit des Prozesses und die Schmerzen jedoch blieben dauernd beseitigt.

Zur kritischen Würdigung dieses Falles möchte ich im Interesse der gebotenen Kürze einen kleinen Teil nur des ausgedehnten Schrifttums auf dem Gebiete der Fremdkörper in den Bronchien zur Verdeutlichung heranziehen.

Digitized by Google

Das außergewöhnlich lange Verweilen des Corpus alienum in den Luftwegen bei Fehlen jeglichen alarmierenden Symptoms, reiht ihn — nach der Nomenklatur von *Frenzel* — ohne weiteres unter die „chronischen Fremdkörper" ein, die dank ihrer Form und Größe, des Materials, aus dem sie bestehen, und ihres Sitzes lange latent bleiben können, und die erst durch vorwiegend chronisch-entzündliche Vorgänge an der Stelle ihres Aufenthaltes in Erscheinung treten. Unser Fall dürfte darin ein Kuriosum darstellen, da selbst 24 Jahre nach der Aspiration keinerlei hyperplastischen Zustände vorlagen, die die Extraktion hätten erschweren können; lediglich die einseitig lokalisierte Bronchitis, die nach der Entfernung des Reizes auch bald abklang, war auf sein Verweilen in den Luftwegen zu beziehen.

Jackson hält die metallenen Corpora aliena prognostisch für die günstigsten, er schreibt ihnen eine geradezu keimtötende Wirkung zu. An seinem großen Material sah er bei Fremdkörpern aus Metall die längsten Verweilzeiten von 20, 30, ja 40 Jahren im Körper der Kranken. Mangelnde Infektiosität, ja vielleicht auch eine bactericide Wirkung der Kupfermasse hätten demnach unseren Patienten vor den häufig beschriebenen Komplikationen durch Lungenabsceß oder Pleuraempyem bewahrt, wie sie bei den bösartigen „akuten Fremdkörpern" pflanzlichen Ursprungs vor allem vorkommen.

Recht günstig ist natürlich auch der Umstand zu bewerten, daß durch die Lage der Münze hochkant im Bronchus weder eine Stenose noch ein totaler oder Ventilverschluß des Luftröhrenastes eingetreten war. Damit entfiel die Möglichkeit zur Ausbildung eines stärkeren Emphysems oder aber zur Ausschaltung der ganzen rechten Lunge durch eine Atelektase, die sehr schnell eintreten kann. *Heller* und *Lichtheim* sahen im Tierexperiment am Kaninchen wie am Hund 2 Stunden nach Verschluß des Bronchus — gelegentlich noch früher — einen totalen Lungenkollaps eintreten. In therapeutischer Hinsicht noch wichtiger ist die Feststellung von *Heller*, daß sich die Atelektase nach Entfernung der Obturation nicht sofort mit den ersten Atemzügen löst. Je nach ihrer Dauer vordem, ist die völlige Wiederentfaltung des Lungengewebes frühestens nach einigen Minuten, oft aber erst nach vielen Stunden beendet. Ein solcher Zustand birgt also eine große Gefahrenquelle bei der Extraktion in sich, wenn nämlich der einmal gefaßte Fremdkörper in der Trachea, etwa durch Streifen der Glottis, abgleitet. Die an ihrem Zugang eben freigewordene Lunge arbeitet noch nicht wieder; der nächstfolgende tiefe Inspirationszug führt die Luft dementsprechend zur gesunden Seite hin, er reißt den losen Fremdkörper mit sich und kann durch Verlegung das bisher noch tätige respiratorische Gewebe völlig ausschalten. Die Folge davon ist naturgemäß der baldige Tod. Fälle dieser Art sind leider oft genug beschrieben (*Hinsberg*).

Digitized by Google

Das Fehlen von Zacken und Haken an dem glatten, runden Geldstück trug ein weiteres dazu bei, auch die Spätkomplikationen zu verhindern, die den Trägern von Fremdkörpern drohen: Bedenkliche Blutungen oder Absceßbildung infolge von Durchspießen der Luftröhre, was insbesondere bei wandernden Corpora aliena mit scharfer Umgrenzung vorkommt, wie *Niessen* und *Middeldorpf* uns mitteilen.

Alle diese besprochenen Merkmale, die dem Fremdkörper sein chronisches Verhalten sicherten, und denen der Kranke die erstaunlich geringen Beschwerden verdankte, trugen andererseits so erheblich dazu bei, die ärztliche Diagnose in gleichem Maße zu erschweren, wie sie die Symptome verschleierten. Wenn in einer Statistik von *Jackson* unter 1485 beobachteten Fremdkörpern 200 anfangs übersehen wurden, dann ist das nun verständlich. Es sind regelmäßig wiederkehrende Fehldiagnosen, die gestellt werden: Asthma, Bronchiektasen, Pneumonie, Phthise ohne positiven Bacillenbefund, Lungenabsceß, Empyem u. ä. Sie werden als Leiden sui generis aufgefaßt und sind doch gleichsam nur Symptome, sind Folgen des primären, nicht vermuteten Fremdkörperleidens. Besonders schwierig wird das Erkennen des Zusammenhanges dort werden, wo es sich um strahlendurchlässige Körper handelt, die der direkten Röntgenkontrolle entgehen müssen. Wenn dann auch die sekundären Veränderungen (*Frenzel, Manges*) nicht feststellbar sind, muß öfter einmal die diagnostische Bronchoskopie zur Klärung herangezogen werden. Auch in unserem Falle hat das Verfahren seinen Wert bewiesen, es konnte die falsche Auffassung über den Sitz des Fremdkörpers mit einem Schlage richtigstellen.

Verwunderlich ist es, daß oft, wie auch in unserer Beobachtung, die Anamnese im Stich läßt. Das Aspirieren wird nicht bemerkt (Narkose, Erregung) oder vom Patienten als Verschlucken gedeutet. Oder aber: Der der Aspiration folgende initiale Krampfhusten ist vorüber, und im Verlauf des sich anschließenden symptomlosen Intervalles wird das Ereignis oft genug bald vergessen. Unser Kranker erinnerte sich schließlich an das „Verschlucken" einer Münze. Die Unklarkeit über deren Art erläutert weiter die Unzuverlässigkeit der Selbstbeobachtungen unserer Patienten. Solche Schwierigkeiten sind typisch und nicht selten. 2 Fälle aus der Literatur mögen es deutlich machen.

Simon berichtete über einen Strafgefangenen, der ein abgebrochenes Tischmesser verschlucken wollte, und der diesem, als es nicht tief genug hinunter ging, zwei Löffelstiele folgen ließ; das Messer wurde durch die untere Bronchoskopie entfernt, die Löffelstiele 10 Tage später erst durch Duodenotomie. *Kindler* publizierte den Fall eines Jungen, bei dem 24 Stunden nach einem ersten Krampfhustenanfall mit dem Stuhl eine 20 cm lange Schnur abging, an der ein Holzspan befestigt war. Gleichwohl folgten noch einige leichtere Hustenanfälle nach. Das

Digitized by Google

Kind starb bald nachdem aus ruhigem Schlaf heraus an akuter Erstickung infolge von Verlegung der Bronchien durch eine Bohne (Sektionsbefund). Hier wieder dieses Nebeneinander von Aspiration und Verschlucken, das auch uns — nur nicht so verhängnisvoll — irrige Wege geführt hat. Gleichzeitig erinnert es uns daran, nach Entfernung eines Fremdkörpers bei fortbestehenden Erscheinungen an einen weiteren, zurückgebliebenen zu denken.

Der beschriebene Fall, der mir den Anlaß zu vorstehenden Betrachtungen im Rahmen des verfügbaren Schrifttums gab, hat uns gelehrt, daß chronische Leiden der Luftwege, mögen sie noch so einfach und klar erscheinen, gelegentlich auf unbemerkt gebliebenen Fremdkörpern beruhen können. Die Röntgenuntersuchung als wichtigstes diagnostisches Hilfsmittel bei Lungenaffektionen, wird die schattengebenden Fälle entschleiern. Strahlendurchlässige Fremdkörper sind am ehesten bei einseitig lokalisierten Lungenprozessen zu vermuten und nur durch die Bronchoskopie nachzuweisen.

Literatur.

Frenzel, Kirschner-Nordmann, Die Chirurgie, Bd. 4, 2. Teil, S. 344ff. (1928). — *Heller*, Z. exper. Med. **2**, 453ff. (1914). — *Hinsberg*, Z. Ohrenheilk. **68**, 499ff. (1913). — *Jackson* u. *McCrae*, Brit. med. J. **1925**, Nr 3381, 686ff. — *Jackson*, Surg. etc. **42**, 305ff. (1926). — *Kindler*, Z. Hals- usw. Heilk. **17**, 209ff. (1927). — *Lichtheim*, Arch. f. exper. Path. **10**, 54 (1879). — *Manges*, Brit. J. Radiol. (Arch. of Radiol.) **31**, 119ff. (1926). — *Niessen* u. *Middeldorpf*, Dtsch. Z. Chir. **212**, 52ff. (1918). — *Simon*, Breslauer Chir. Ges. vom 3. XII. 1928; (Bericht: Zbl. Chir. **1929**, 669f.).

Digitized by Google

Eine Meningocele postoperativa nach der Entleerung eines otogenen Schläfenlappenabscesses.

Von

O. Körner.

(*Eingegangen am 18. September 1930.*)

Die folgende Beobachtung scheint ein Unikum zu sein; wenigstens habe ich in der Literatur keine ähnliche gefunden.

16. V. 1928. Herbert C., 9 Jahre alt, hatte vor 5 Jahren Masern und seitdem Ohreiterung rechts. Heute früh Schmerzen im rechten Ohre. Temperatur abends 39,1°.

17. V. Aufnahme in die Klinik. Schmerz und Schwellung hinter dem rechten Ohre. Im rechten Gehörgang Eiter und Granulome. Mittelohrschwerhörigkeit, keine statische Störung, keine Hirnsymptome, Temperatur früh 39,0°. Linkes Ohr gesund.

Sogleich *Radikaloperation* nach *Zaufal* mit *Körner*scher Plastik, Wundschluß mittels Klammernaht, Tamponade.

Operationsbefund: In Antrum und Pauke stinkender Eiter und Granulome, zwischen denen Hammer, Amboß und ein erbsengroßes Pseudocholesteatom. Die Dura der mittleren Schädelgrube und der Sinus sigmoideus werden je in Fingernagelgröße aufgedeckt und sehen gesund aus. Keine Labyrinthfistel.

18. V. Temperaturabfall auf 37,5°.

19. V. Wegen Temperaturanstieg auf 40,1° Klammernaht entfernt. Lockere Tamponade von der Wunde hinter dem Ohre aus.

28. V. Seit dem 21. V. Temperatur stets unter 38,0°. Keine Beschwerden, nur heute Erbrechen nach dem Essen.

1. VI. Wieder Erbrechen, Blässe, Stirnkopfschmerz. Keine Hirnsymptome, nur Puls etwas langsam, 66.

2. VI. Sensorium getrübt. Parese des linken Armes. *Ptosis und Mydriasis rechts.* Puls 84, Temperatur 36,8°.

Operation in Äthernarkose. Die Lücke im Tegmen antri wird allseitig mit der Zange erweitert und der Schläfenlappen mit der Pravaz-Spritze punktiert. In $^1/_2$ cm Tiefe stinkender Eiter. Breite Spaltung der Dura und des Abscesses mit dem Sichelmesser. In sitzender Haltung nach *Muck* entleert sich viel dicker Eiter. Absceßhöhle schätzungsweise hühnereigroß; bei der Entleerung verkleinert sie sich schnell unter starkem Pulsieren ihrer Wandung. Spülung der Höhle mit H_2O_2, Einlegen einer *Körner*schen starren Kanüle. Keine Tamponade. Deckverband.

Nach 1 Stunde ist der Kranke völlig klar. Nachmittags sind die Parese des linken Armes und die *Ptosis rechts verschwunden, die rechte Pupille ist noch leicht vergrößert, reagiert aber wieder auf Licht.*

Abends Temperatur 37,2°, Puls 68. Kanülenwechsel und Ausspülung der Absceßhöhle beim sitzenden Kranken. *Pupillen wieder völlig gleich.*

Digitized by Google

4. VI. Gestern 2mal Kanülenwechsel und Spülung der Höhle. Die Kanüle wird heute weggelassen und nur die Knochenhöhle gespült, weil die vorsichtig eingeführte dicke Knopfsonde kaum mehr ins Hirn eindringt. Befinden in jeder Hinsicht gut.

21. VI. Seit dem 5. dieses Monats täglich nur einmal Spülung des Gehörganges. Die Operationsöffnung hinter dem Ohre ist geschlossen. *In die Operationshöhle hinein wölbt sich von der Tegmengegend her eine graurötliche Schwellung mit glatter Oberfläche in der Größe einer Kaffeebohne.*

14. VII. In den letzten 3 Wochen ungestörtes Wohlbefinden bei normalen Temperaturen. Nur noch spärliche Eiterung aus der Tubenecke, die mit dem Paukenhöhlenröhrchen ausgespült wird. Die in die Operationshöhle vordringende *Schwellung ist etwas kleiner geworden.*

1. VIII. *Schwellung stark zurückgegangen.*

15. VIII. *Schwellung allmählich wieder größer geworden, etwa kirschkerngroß. Sie ist grauweiß, matt glänzend.* Die stets geringe Absonderung aus der Tubenecke fehlt manchmal 1—2 Tage ganz; wenn sie vorhanden ist und die Spalte zwischen der Schwellung und der vorderen Gehörgangswand füllt, zeigt sie einen pulsierenden Lichtreflex. An der Schwellung selbst ist bei Kompression beider Jugulares weder Pulsation noch Größenzunahme erkennbar.

19. IX. Entfernung der mäßig vergrößerten Rachenmandel, weil vielleicht die Absonderung in der Tubenecke durch Infektion vom Rachen aus unterhalten wird. *Die blasenartige Schwellung ist größer geworden und pulsiert deutlich.* Seit der Entleerung des Hirnabscesses stetige beträchtliche Gewichtszunahme.

13. XI. *Die pulsierende Blase füllt die Operationshöhle im Knochen so, daß man sie bei der Spülung der Tubenecke mit dem Paukenhöhlenröhrchen zurückdrängen muß, wobei man immer befürchtet, ihre offenbar sehr dünne Wand zu zerreißen. Nach Bestreichen mit Jodtinktur werden ihr heute mittels Pravaz-Spritze 2 ccm klarer Flüssigkeit entnommen, die sich als normaler Liquor cerebrospinalis erweist.*

16. XI. *Da die Blase am Tage nach der Punktion schon wieder prall gefüllt war, wurde sie heute nochmals punktiert, worauf sie sich innerhalb $^1/_4$ Stunde unter deutlichem Pulsieren wieder füllte und die ganze innere Hälfte der Radikalhöhle einnahm.*

24. XII. Seit dem 16. XI. Zustand bei steter Gewichtszunahme und normalen Temperaturen unverändert. Spülung der Tubenecke noch täglich. Nach der Spülung jedesmal Luftdurchblasung nach *Politzer*, um keine Flüssigkeit in der Tiefe zu belassen.

6. III. 1929. Da die Absonderung aus der Tubenecke äußerst spärlich geworden war, wurde seit Anfang Januar 1929 nur je nach Bedarf in mehrtägigen Zwischenräumen gespült, oft auch nur mit einem feinen Tupfer *getupft, wobei die Blase mit dem Tupfer ebenso wie vorher mit dem Paukenhöhlenröhrchen von der vorderen unteren Paukenhöhlenwand abgedrängt werden mußte.*

6. VIII. 1930. Seit 1. IV. 1929 ist die Behandlung bzw. Beobachtung des Kranken auf meinen Amtsnachfolger Prof. *Steurer* übergegangen, der mir heute Gelegenheit gab, mich von dem jetzigen Zustand zu überzeugen. Die Behandlung war in der früheren Weise fortgeführt worden, doch erwies sich die Absonderung bald als so gering, daß das Ohr nur noch mit längeren Zwischenräumen gereinigt oder auch nur nachgesehen zu werden brauchte. Zum letzten Male war das vor 4 Wochen geschehen. Lokale Störungen waren nicht aufgetreten und das Allgemeinbefinden war stets gut gewesen. Bei der Untersuchung fand ich nun das *Ohr trocken und die Blase kleiner und ganz flach geworden, so daß sie den Einblick in die Paukenhöhlengegend nicht mehr behinderte. Auch war keine Pulsation mehr an ihr wahrnehmbar.*

Digitized by Google

Bei einem 9jährigen Knaben hatte sich also 19 Tage nach der Entleerung eines otogenen Schläfenlappenabscesses von den eröffneten Mittelohrräumen aus eine Vorwölbung des Schädelinhaltes durch die Knochenlücke gebildet, die sich von vornherein von einem gewöhnlichen Hirnprolapse dadurch unterschied, daß sie gleichmäßig gewölbt, völlig glatt und nicht hochrot, sondern grau mit rötlichem Schimmer war. Gleich uns hatten Chirurgen und Anatomen, die den Fall ansahen, den Eindruck, daß die Vorwölbung von kaum veränderter, höchstens etwas verdickter Arachnoidea überzogen war. Nach anfänglichen Schwankungen in der Größe war die zuerst flache Vorwölbung $2^1/_2$ Monate nach der Operation blasenartig und kirschkerngroß geworden, füllte die Paukenhöhlengegend bis zur Berührung mit deren vorderer und unterer Wand aus und pulsierte deutlich. $5^1/_2$ Monate nach der Operation ergaben 2 Punktionen, daß die Blase mit normaler Cerebrospinalflüssigkeit gefüllt war. Es konnte sich also nur um eine Meningocele postoperativa handeln, und da die Blase nach der Entleerung sich nur langsam wieder füllte, war anzunehmen, daß sie mit dem Arachnoidealraum nur durch eine sehr enge Spalte in Verbindung stand. Das Zurückgehen der Blase bis auf eine flache, nicht mehr pulsierende Vorwölbung nach 2 Jahren war offenbar die Folge einer allmählichen Verengerung, vielleicht auch einer völligen Obliteration der sie mit dem Arachnoidealraume verbindenden Öffnung.

Solange noch eine, wenn auch geringe Absonderung aus der sog. Tubenecke bestand, drohte natürlich die Gefahr einer Reinfektion des Schädelinhaltes. Es galt also vor allem, die Eiterung zu beseitigen, was, um ein Platzen der Blase durch die therapeutischen Eingriffe zu vermeiden, nur mit großer Behutsamkeit zulässig war und durch Spülungen der Tubenecke mit folgenden Politzerschen Luftdurchblasungen sowie Entfernung der Rachenmandel in langer Mühe gelungen ist. Jetzt, nach mehr als 2 Jahren, ist die Heilung des Hirnabscesses als dauernd zu betrachten und nach dem Erlöschen der Tubeneckeneiterung wohl auch von der stark zurückgetretenen Meningocele bei vorsichtigem Verhalten des Geheilten nichts mehr zu befürchten.

Der Fall bietet auch noch in anderer Hinsicht einiges Bemerkenswerte.

Zunächst ist er ein gutes klinisches Paradigma für die diagnostisch wichtige *typisch-partielle Stammlähmung des gleichseitigen Oculomotorius bei Schläfenlappenabscessen*, wie sie von *Macewen* zuerst erkannt und von *mir* eingehend beschrieben worden ist.

Ferner gehört der Fall in die ununterbrochene Reihe der Hirnabscesse, die *von mir ohne Tamponade der Absceßhöhle, allein durch Drainage mit starren Röhren und durch Ausspülungen nachbehandelt* worden sind (s. diese Zeitschrift 17, 293).

Digitized by Google

(Aus der Universitäts-Hals-, Nasen- und Ohrenklinik Leipzig. — Direktor: Prof. Dr. *W. Lange.*)

Gibt es Dauerschädigungen im Hals nach Kampfgasvergiftung?

Von

Stabsarzt Dr. **Plewka,**

kommandiert zur Klinik.

(*Eingegangen am 10. September 1930.*)

Veranlassung zu dieser Fragestellung gab der anschließend aufgeführte Begutachtungsfall. Ein Mann — damals gegen 20 Jahre alt — erlitt am 26. X. 1918 eine Gasvergiftung im Felde, wurde am gleichen Tage einer Sanitätskompagnie überwiesen und kam über Sammelstellen am 1. XI. 1918 in einem Heimatslazarett zur Aufnahme. Aus diesem wurde er am 8. XI. 1918 wieder zur Truppe entlassen. Der damalige im Krankenblatt niedergelegte Untersuchungsbefund stellt eine beschleunigte Herzaktion, regelrechten Lungenbefund fest und bemerkt: „Übrige Organe o. B." Im Krankenblatt des Lazaretts sind als damalige Klagen bzw. Beschwerden des Patienten Kopfschmerzen und Beklemmungsgefühl auf der Brust niedergelegt, Halsschmerzen, Heiserkeit oder Schluckbeschwerden nicht vermerkt. Nach Angaben des Patienten sollen nun seit Herbst 1919 bei Eintreten schlechter Witterung jährlich Halsentzündungen aufgetreten sein, die im Sommer jedesmal zurückgingen. Weiter gab er an deshalb mehrfach in ärztlicher Behandlung gewesen zu sein. Im Februar 1929 wurden von einem Facharzt die Gaumenmandeln entfernt. Danach geringe Besserung der Beschwerden. In letzter Zeit erneute Verschlimmerung, Schmerzen beim Schlucken, nach den Ohren ausstrahlendes Spannungsgefühl im Halse, zeitweise belegte Stimme.

Bei der jetzigen Untersuchung im Januar 1930 wurde der nachstehende Befund erhoben:

Kräftiger Mann in gutem Ernährungszustand.

Ohren: Trommelfelle mattglänzend, keine frischentzündlichen oder narbigen Veränderungen.

Nase: Beiderseits gut durchgängig, kleine Leistenbildung an der Nasenscheidewand; Muscheln schlank, Nasengänge sekretfrei, keine Beläge oder Borkenbildung.

Digitized by Google

Mundrachen: Vom Übergang des harten zum weichen Gaumen abwärts über die narbigen und verwachsenen Gaumenbögen bis in die Valleculae herab, ebenso an der Rachenhinterwand vom Rachendach bis in Kehlkopfnähe war die Schleimhaut fleckig gerötet, aufgelockert und teilweise mit dicken, speckigen, abziehbaren Belägen, teilweise mit mehr bläulichweißen, milchigen, durchscheinenden Belägen bedeckt. Die Seitenstränge sind gerötet, verdickt und zeigten weiße Stippchen. Der Zungengrund wies ebenfalls eine bläulichweißliche Verfärbung auf, die bis in die Valleculae hinabreichte.

Kehlkopf: Stimmbänder walzenförmig verdickt, wenig injiziert, frei beweglich. Stimme tageweise etwas belegt. Schleimhäute des Kehlkopfes gut durchblutet, ohne irgendwelche Beläge.

Äußere Weichteile des Halses ohne Besonderheiten.

Die bestehenden Beschwerden wurden vom Patienten auf die anfänglich angeführte Gasvergiftung ursächlich zurückgeführt.

Wir haben den Fall wie folgt beurteilt: Nach den vorliegenden Untersuchungen besteht bei dem Patienten eine chronische Entzündung der Schleimhaut des Rachens bis herab zum Kehlkopf. Diese entzündlichen Veränderungen beginnen am Rachendach, nehmen den ganzen Rachenring und weichen Gaumen ein, gehen bis zum Kehlkopfeingang hin, lassen den Kehlkopf aber selbst frei; ebenso ist die Nasenschleimhaut von der Entzündung nicht betroffen.

Die klinische Beobachtung vom 23. X. bis 6. XI. 1929 und 22. I. bis 25. I. 1930 hat gezeigt, daß dieser Lokalbefund im Laufe eines Tages und auch wochenweise wechselte und dabei die verschiedensten Formen und Erscheinungen aufwies. Einmal waren die Beläge fast völlig verschwunden, die aufgelockerte, gerötete Schleimhaut lag zutage. Nach wenigen Stunden wieder, während denen weder therapeutische Mittel gegeben wurden noch Nahrungsaufnahme erfolgte, waren dicke Beläge vorhanden, die an Ätzschorfe erinnerten. An anderen Tagen fand sich ein dünnerer, durchschimmernder, weißlicher, stippchenartiger Belag, der fein verteilt war und fest saß. Auf Grund dieser Erscheinungen und der klinischen Beobachtungen läßt sich sagen, daß der bei dem Patienten bestehende chronische Rachenkatarrh durch ein die Schleimhaut schädigendes Mittel — mechanischer oder chemischer Art — immer wieder erneut unterhalten werden muß.

Ein Eingeständnis des Untersuchten, daß er selbst die Veränderungen hervorbrachte, oder eine Überführung während der Beobachtung konnte nicht erbracht werden.

Zur Frage des Zusammenhanges des Leidens mit der angegebenen Gasvergiftung wird bemerkt: Der Patient muß damals (26. X. 1918) transportfähig, eine Behandlung in den ersten Tagen nicht erforderlich gewesen sein.

Digitized by Google

Er wurde über Sanitätskompanie, Krankensammelstelle direkt in ein Heimatlazarett gebracht, wird sich also, mit Ausnahme der technischen Ruhepausen, dauernd auf Transport befunden haben. Dieser Umstand spricht dafür, daß eine schwerere Schädigung nicht vorgelegen hat.

Im Lazarett wurde bei der Aufnahme — 6 Tage nach der Gasschädigung — und in der Zeit seines Lazarettaufenthaltes — bis zum 14. Tage nach der Gasvergiftung — außer gering beschleunigter Herztätigkeit an den Lungen und übrigen Organen ein krankhafter Befund nicht erhoben.

Als damalige Klagen des Patienten sind allgemeine Beschwerden — Kopfschmerzen und Beklemmungsgefühl auf der Brust — niedergelegt. Es muß angenommen werden, daß dem Kranken augenfälligere und lästigere Beschwerden, wie Reizzustände von Auge und Nase, Schluckstörungen, Heiserkeit, Husten seinerzeit nicht geäußert und deshalb nicht aufgeführt sind. Bei ihrer schon dem Laien erhöhten Augenfälligkeit ist nicht anzunehmen, daß sie — wenn vorhanden — dem ärztlichen Untersucher seinerzeit entgangen wären.

Die schädigende Gasart selbst ist aus den Unterlagen nicht ersichtlich. Die im Lazarett angeführten Beschwerden können sowohl durch Spreng- wie durch Kampfgase bedingt sein.

Eines steht für beide Gasarten jedoch fest. Nach dem damaligen Befund und den Beschwerden kann es sich höchstens um Einwirkung ausreichend verdünnter und wenig reizender Gase gehandelt haben. Nur bei bestimmten Kampfgasen — Phosgen- und Dichloräthylsulfidgruppen — und bei höchster Konzentration kommt es zu akuten Schleimhautverätzungen bei gleichzeitig schwerer Schädigung anderer Organe (Lungen, Augen, Haut).

Im vorliegenden Falle sind bis zum 14. Tage nach der Schädigung objektive krankhafte Veränderungen nicht festgestellt worden. Ein vorliegendes Kampfgastrauma kann daher nur von so geringem Umfange gewesen sein, daß es damals zu irgendwelchen Ätzwirkungen der Schleimhäute nicht ausreichte. Wenn es schon damals dazu nicht in der Lage war, so ist es noch mehr als unwahrscheinlich anzusehen, daß die einmalige vorübergehende Einwirkung nach Jahren chronisch entzündliche Schleimhautveränderungen mit immer erneuten akuten Schüben und nur an dieser Stelle auslöst. Der ursächliche Zusammenhang der bestehenden Schleimhautveränderungen mit der 1918 in den Akten angeführten Gasvergiftung wird deshalb als unwahrscheinlich erachtet. Die Erwerbsminderung wird auf 15% geschätzt. Das der Begutachtung unterliegende Leiden allein bedingt zur Zeit keine Arbeitsunfähigkeit.

Die bei der Begutachtung dieses Falles hinsichtlich der Beurteilung auftretenden Schwierigkeiten waren Veranlassung zu einer Literatur-

Digitized by Google

durchsicht daraufhin, wie sich akute Kampfgaseinflüsse zeigen und welche Dauerschädigungen aus ihnen entspringen.

Als zur Beurteilung notwendigen Ausgangspunkt will ich zunächst auf Kasuistik und Experiment der akuten Erkrankung eingehen und Beobachtungen über spätere Folgezustände anschließend zusammenfassen.

Die Zahl der im letzten Kriege verwandten Gase ist eine beträchtliche. *Flury*[1] führt in seiner Zusammenstellung gegen 30 verschiedene auf. Dabei sind diese in ihrem Verhalten und ihrer Wirkungsweise zum Teil außerordentlich verschieden, so daß es zu weit führen würde, im einzelnen darauf einzugehen. In der Hauptsache ist jedoch mit 2 großen Gruppen von Kampfgasen zu rechnen. Das sind die nach Art des Phosgens und des Gelbkreuzes wirkenden Gase. Dem Chlorkohlenoxyd ($COCl_2$) stehen in der Wirkung nahe die chlorierten und perchlorierten Chlorameisensäuremethylester, Palit, Surpalit, Disphosgen, das Chlor-Jod-Bromaceton, Benzyl-Xylylenbromid, Jod-Brom-Essigsäuremethylester, Chlorpikrin, Methyl-Äthylschwefelsäurechlorid, Diphenylarsinchlorid, Chlorsulfonsäure.

Der Hauptvertreter der 2. Gruppe ist das Dichloräthylsulfid = Thiodiglykolchlorid S $CH_2ClCH_2)_2$ = Gelbkreuz = Yperit. Beide an sich stark giftigen Kampfgase, sowohl das Phosgen wie Gelbkreuz, zerfallen bei Berührung mit Wasser in verhältnismäßig wenig giftige Bestandteile — Kohlendioxyd und Thiodiglykol — unter Salzsäureabspaltung.

Über die Wirkungsweise einzelner Kampfgasarten, insonderheit des Phosgens und Gelbkreuzes, liegen zahlreiche experimentelle Arbeiten an Tieren vor, ebenso ein beträchtliches Sektionsmaterial am Menschen, bei dem mit Sicherheit der Tod auf Einwirkung eines dieser Gase zurückzuführen ist.

Formalpathologisch treten einander ähnliche Befunde auf bei Phosgeneinwirkung wie bei Schädigungen durch konz. Säuren, Alkalien, Sublimat einerseits, andererseits zeigen sich bei Grippe und Diphtherie Schädigungen, wie sie durch Gelbkreuz verursacht werden können.

Im Vordergrund stehen bei der Phosgenwirkung die Lungenveränderungen. Mundhöhle, Rachen, Kehlkopf, Augen, Nasenschleimhaut unterliegen viel weniger Schädigungen. Bei entsprechender Verdünnung bemerkt man nahezu keine krankhaften Veränderungen an diesen Organen überhaupt, bei mittleren Konzentrationen kommt es zu Rötungen und Schwellungen im Gebiet des weichen Gaumens und der Uvula, hinterer Rachenwand und Kehlkopf, in besonders schwer verlaufenden Fällen finden sich an diesen Stellen Verätzungen, die als grauweise Beläge in Erscheinung treten und zu Geschwürsbildung führen können. Unter dem in der aufgeführten Literatur niedergelegtem Sektionsmaterial nach akuter Kampfgasvergiftung Gestorbener fanden

Digitized by Google

sich nur sehr geringe Veränderungen an diesen Organen. Bei 105 Sektionsfällen *Grolls* zeigte sich im allgemeinen nur dunkelrote Verfärbung des Rachens und Kehlkopfes, zuweilen Ödem des weichen Gaumens und Kehlkopfeinganges. Nur in 2 Fällen erschienen Zäpfchen und weicher Gaumen mit gelblichem Schorf bedeckt.

Bei den innerhalb 24 Stunden Verstorbenen findet sich in 12 Fällen ein „hauchartiger, zarter, leicht abwischbarer Belag" auf Schleimhaut von Rachen und Kehlkopf. Unter 46 Sektionsfällen *Rickers* (Exitus 2 Stunden bis 20 Tage nach der Vergiftung) wird in einem Fall Rötung der oberen Luftwege in 18 Fällen (Exitus nach 6—14 Stunden) stärkere venöse Füllung der Schleimhäute angeführt. Die *Adelheim*schen Fälle weisen ähnliche Veränderungen auf. Histologisch zeigten sich nach Angaben dieses Autors außer Capillarerweiterungen und Blutaustritten keinerlei Veränderungen.

Andererseits wurden in ganz akuten Todesfällen infolge von Gasvergiftung keinerlei Verätzungen des Mundrachens beobachtet (*Sternberg*).

Auch experimentell zeigt sich bei nicht zu starker Konzentration eine sehr geringe, gegebenenfalls überhaupt fehlende Beeinflussung der Mundrachenschleimhaut.

Klinisch sind Schluckbeschwerden, Heiserkeit und Trockenheitsgefühl der Ausdruck der pathologisch-anatomischen Veränderungen. Veränderungen an der Haut sind selten, Reizerscheinungen an den Augenbindehäuten, die jedoch sehr schnell abzuklingen pflegen, schon häufiger beobachtet. Offen bleiben wird wohl in den meisten Fällen die Frage, ob bei den tatsächlich oder angeblich Erkrankten bereits vorher katarrhalische Veränderungen des Mund-, Nasenrachens bestanden und ob der erhobene klinische Befund davon oder von der Gasschädigung herrührt. Das Auftreten von Mundatmung in gesteigertem Umfange, dauernder Hustenreiz mit Auswurf und sekundärer Infektion von unten dürften bei schweren Lungenveränderungen daneben das ihrige zur Auslösung katarrhalischer Veränderungen der Schleimhaut des Halses, wie sie beobachtet sind, beitragen, ohne daß reine Gasschädigungen primär dort vorhanden zu sein brauchen. Die Lungenerkrankung ist bei der akuten Phosgenvergiftung das Vorherrschende. Voraussetzung zu ihrem Auftreten ist ein hoher Grad der Einwirkung, wobei es zu den gleichen Erscheinungen kommt bei kurzer Dauer der Einwirkung und hoher Konzentration wie bei niederer und langer Einwirkungsdauer, solange die Produkte beider Faktoren sich gleichbleiben (*Heubner*[2]). Fehlende Lungenerkrankung spricht für geringe Beeinflussung durch Gas. In solchen Fällen sind neben der körperlichen Konstitution die ganze seelische Einstellung des Patienten zum Erlebnis und dessen Verarbeitung besonders eingehend zu bewerten, um

Digitized by Google

zur richtigen Beurteilung der angeblichen oder tatsächlichen Erscheinungen zu gelangen.

Nach Abschluß der Beobachtungs- bzw. Behandlungszeit werden sicher manche Fälle die Krankheitsbezeichnung Kampfgasvergiftung, die den Träger durch sein Leben begleitet, nicht verdienen.

Dem Wesen nach anders verläuft der Vorgang bei Gelbkreuzvergiftungen. Der Tröpfchenwirkung entsprechend sieht man krankhafte Veränderungen der Reihenfolge nach an äußerer Bedeckung, Augen, Mundhöhle, Rachen, Kehlkopf, Schleimhaut der oberen Luftwege und ausnahmsweise tiefen Luftwege und Lungen. Die Veränderungen unterhalb des Kehlkopfes möchte ich in folgendem außeracht lassen.

Pathologisch-anatomisch findet man Capillarektasie mit allen Zeichen der Entzündung, Epithelquellung-Trübung-Nekrose, Pseudomembranbildung neben ausgedehnten Schleimhautdefekten, submuköse Blutungen, zum Teil tiefe Geschwüre. Das Tierexperiment brachte gleichartige Schädigungen. Bei hoher Konzentration sind die Veränderungen entsprechend schwer. Haut und Augen werden in erster Linie betroffen. Leichte und mittlere Schädigungen heilen durchschnittlich in verhältnismäßig kurzer Zeit narbig ohne wesentliche Nachteile zu hinterlassen. Bei sehr schweren Fällen sind langwierige dermatitische Veränderungen beobachtet, die Röntgenfolgen ähneln. Conjunctivitis in verschiedener Stärke bei geringen und mittleren Gaseinwirkungen fehlte selten, Keratitis mit irreparabler Sehstörung war die Folge starker Schädigung. Die Schleimhaut von Lippen, Mundhöhle, Zunge, weichem Gaumen und Rachen zeigten alle Grade der Entzündung. Bei schweren Schädigungen sah man am weichen Gaumen und Rachen neben wechselnden Epitheldefekten der Diphtherie ähnliche Membranbildungen. Soweit die Nekrosen tiefer gingen, zeigten sie blassen Grund bei geröteter Umgebung (*Blumenfeld*). Die Veränderungen waren regellos über das ganze Gebiet verstreut. Die lymphoiden Organe des Rachenringes erwiesen sich an dem entzündlichen Vorgang stark beteiligt (*Blumenfeld*).

Die lokalen, durch die Schleimhautveränderungen verursachten Beschwerden waren beträchtlich. Diese und allgemeine Schluckbeschwerden wurden regelmäßig angegeben.

An Epiglottis, Taschen-, Stimmbändern, im Sinus piriformis und subglottischen Raum fanden sich die Zeichen einfacher Schwellung bis starker Nekrose und diphtheroiden Membranen. Symmetrie war hier deutlich. Heiserkeit fehlte auch bei leichten Schädigungen nie. Von *Blumenfeld* sind aus einem Material von 500 hundert durchschnittlich leichte Fälle tabellarisch zusammengestellt, bei denen aber — wie ausdrücklich bemerkt wird — „unverkennbare Erscheinungen von erheblicher Entzündung der Bindehäute und Verbrennung der äußeren

Digitized by Google

Haut" vorhanden waren. Rachen, Nasenrachen und Kehlkopf waren nach ihm in 34% der Fälle beteiligt, und zwar nicht immer gleichzeitig und gleichmäßig, sondern regellos. *Ryland* gibt gleichartige Beobachtungen bekannt und betont daneben das Auftreten von Epithelnekrosen im mittleren Stimmbanddrittel. Von *Leduc* wird bei 139 der Gaswirkung ausgesetzt Gewesenen 4mal Ödem der Uvula erwähnt. Die von ihm beobachteten Fälle waren in der Mehrzahl leichterer Art, bis auf 10% mittelschwere.

Wenn man diese akuten Gasschädigungen an den Halsorganen betrachtet und sich die Frage vorlegt, wie sind die Ausgänge dieser Erkrankung, wenn der Geschädigte am Leben bleibt, so bieten sich theoretisch die Möglichkeiten:

1. Die Erscheinungen heilen ab, ohne irgendwelche Veränderungen zu hinterlassen.

2. Defekte führen zu Narbenbildungen, Verwachsungen.

3. Es kommt zu Schleimhautveränderungen im Sinne der Atrophie oder Hypertrophie.

Die Literatur des In- und Auslandes hat sich mit dieser Frage vorwiegend dahingehend beschäftigt, inwieweit ein Zusammenhang zwischen Gasschädigungen und Lungen-Tbc. bzw. Gasschädigungen und unspezifischer Lungen- und Luftröhrenerkrankung sich nachweisen läßt. Über pathologische Veränderungen an Mundhöhle und Halsorganen findet sich nur geringe Kasuistik. Experimentelle Erfahrungen sind mir nicht zu Gesicht gekommen.

Die besondere Art des Gases ist in sehr vielen Fällen nicht bekannt, in ebenso zahlreichen ist bei fehlenden aktenmäßigen Unterlagen der Untersucher auf Angabe des Patienten angewiesen. Die Schwierigkeiten erhöhen sich weiter durch den Umstand, daß akute, akute rezidivierende, chronische Katarrhe des Mundes, Rachens, Kehlkopfes, der oberen Luftwege Erkrankungsformen sind, die dem Untersucher von jeher auf Schritt und Tritt begegnen und die verschiedensten Ursachen haben können. Folgeerscheinungen von Grippe, Diphtherie können — wenn diese Erkrankungen bekannt sind — die Entscheidung erschweren oder zu Fehlschlüssen führen, wenn die durchgemachte Erkrankung vom Kranken nicht angegeben wird. Spezifische Veränderungen (Lues, Tbc.), mechanische sowie chemische Schädigungen können allein oder daneben vorliegen. Schädigende Einflüsse, die durch Berufsarbeit bedingt sind, Lebensgewohnheiten vom intensiven Genußmittelmißbrauch bis zur mitunter eigenartigen individuellen Mundpflege sind Punkte, in denen der Arzt meist auf die Angaben des Patienten angewiesen ist. Offenbleiben wird in sehr vielen Fällen auch die Frage müssen, ob und welche Veränderungen vor der angeblichen oder tatsächlichen Schädigung am Mund, Rachen und sonstigen Halsorganen bereits bestanden haben.

Digitized by Google

Ein schädigender Einfluß auf tuberkulöse Lungen- bzw. Kehlkopfprozesse wird in der Masse der Literatur nicht mehr angenommen. Die Nachuntersuchung von 2000 amerikanischen gaserkrankt gewesenen Soldaten durch ärztliche Kommissionen daraufhin zeigte kein Aufflackern abgeheilter oder ruhender tuberkulöser Lungenprozesse, auch keinerlei Neigung zu solchen (*Gilchrist*). Der Umstand, daß bei einem Material von 100 lungentuberkulösen Soldaten mehr Kehlkopfkomplikationen auftraten als bei der gleichen Zahl außerdem noch gaserkrankt gewesener lungentuberkulöser läßt *Francine* im übertragenen Sinne sich dahin äußern, daß die Gasschädigung in diesen Fällen als günstiges — favorable factor — ausbreitungshinderndes Moment anzusprechen ist.

Buttersack hat im Jahre 1924 8 Studenten nachuntersucht, von denen nachweislich 2 eigener, 5 gegnerischer Phosgen-, einer Gelbkreuzwirkung ausgesetzt gewesen sind. Ich führe die Fälle auszugsweise in Form einer Tabelle auf:

Alter in Jahren	Dauer der Einwirkung	Damalige Erscheinungen	Damalige Behandlungsdauer	Jetziger Befund
		Phosgen:		
19	3 Stunden	Erbrechen, Schwindel, Müdigkeit	3 Wochen	—
20	3 Minuten dicke Schwaden	Brustbeklemmung, Erstickungsgefühl	14 Tage	—
19	Nicht genannt. Starke Konzentration	Übelkeit, Kratzen im Hals, Hustenreiz, Blut, Schleim ausgehustet	14 Tage	—
19	$^3/_4$ Stunde	Atemnot, Husten (6 Mon.), Übelkeit, Heiserkeit (6 Wochen)	Unvollkomm. in Gefangenschaft	—
20	Nicht genannt. Starke Konzentration	Erbrechen, Mattigkeit, Kopfschmerz	3 Monate	—
18	Nicht genannt, im Schlaf	Erbrechen, Heiserkeit	6 Wochen	—
20	10 Minuten	Übelkeit, Durchfälle, Husten	4,5 Monate	Schwellungskatarrh d. Muscheln, fachärztlicherseits Zusammenhang mit Gasvergiftung abgelehnt
		Gelbkreuz:		
—	Nicht bekannt	Augentränen, Erbrechen, Benommenheit, Schwindel, rote Flecken am Rumpf	4 Wochen	—

Digitized by Google

Flury[2] steht auf dem Standpunkt, daß bei der Masse der Reizgasvergifteten insbesondere derjenigen Fälle, die innerhalb kürzerer Zeit ohne besonders schwere Krankheitsformen aufzuweisen als geheilt entlassen werden konnten, nach einem Jahr nachteilige Folgen nicht mehr nachzuweisen waren.

Brelet, der 150 nachweislich Kampfgasgeschädigte nachuntersucht hat, kommt zu gleichen Ergebnissen und spricht sich dahingehend aus, daß selbst schwere Fälle mit starken bronchialen Erscheinungen restlos ausheilen können. Bei 50 von ihnen war keinerlei krankhafter Befund mehr zu erheben. Bei 441 nachuntersuchten ehemaligen Gaskranken *Clerks*[1] waren 279 frei von Folgen, der Rest zeigte wechselnde Lungenveränderungen. Bei beiden Autoren, ebenso bei *Winternitz* finden sich keine Bemerkungen über Vorkommen von Schädigungen im Mund, Nasenrachen, Kehlkopf. Andererseits betont *Flury*[2] doch das Auftreten von chronischen Katarrhen im Nasenrachenraum und Kehlkopf als Folge von Gelbkreutzvergiftungen.

Besondere lokale Veränderungen finden sich bei ihm nicht angeführt. Von *Sandall* wurden 4 Jahre nach Kriegsschluß 83 ehemalige Soldaten im Laufe ihres Rentenverfahrens der Nachuntersuchung unterzogen; Gasvergiftung war bei ihnen nachgewiesen.

4	stammten	aus	dem	Jahre	1915
3	„	„	„	„	1916
29	„	„	„	„	1917
47	„	„	„	„	1918

Die von den Einzelnen geäußerten Beschwerden waren: Kurzatmigkeit in 70 Fällen, Husten und Auswurf in 54%, Brustbeschwerden in 25%, Beklemmungen in 14%, morgendliches Übelsein und Appetitlosigkeit in 12%, Kopfschmerzen in 9%, sonstige neurasthenische Klagen in 7%, Tränen oder Trockenheit der Augen in 5%. Heiserkeit und Schluckbeschwerden sind in keinem Falle angeführt. Es fehlen also hier subjektive Symptome von seiten des Mundes, Nasenrachens und Kehlkopfes vollständig. Dabei wiesen objektiv 7% von ihnen eine Pharyngitis auf. Im übrigen zeigte sich als Befund: 53% normale Lungenverhältnisse. Der Rest ließ in 26% emphysematöse, in 20% bronchitische Veränderungen erkennen, die aber alle, bis auf einen Fall, leichter Art waren. Conjunctivitiden traten in 5% auf.

Kein Fall ließ entzündliche Hautveränderungen oder besondere Anfälligkeit der Haut erkennen. Jeder seiner Untersuchten — gleichgültig ob mit oder ohne Befund — klagt über Beschwerden. Keiner gab an, wiederhergestellt zu sein.

Ein starker Gelbkreuzwirkung ausgesetzt gewesener Soldat mit Augen-, Haut- und Kehlkopfschädigungen, die klinisch nach 4 Wochen abgeheilt waren, starb 6 Wochen später an Grippe. Bei der Sektion

Digitized by Google

fand sich lediglich eine Rötung des Rachenringes (*Heitzmann*), 2 weitere ähnliche Fälle zeigten im Halse keinerlei Schädigungen.

Während bei den bisher erwähnten Autoren über wesentliche, auf Kampfgaseinfluß beruhende Dauerschädigungen im Bereich des Halses nur spärlich bzw. gar nicht berichtet wird, finden sich anderweitig schwere Folgeerscheinungen niedergelegt. So berichtet *Sergent* von chronischem Schnupfen mit und ohne Geruchsverminderung, oberflächlichen Geschwüren im Rachen, chronischen Larynxveränderungen, *Krause* auf Grund von mehrjähriger Beobachtung von 5 Kranken — 2 durch eigenes, 3 durch gegnerisches Kampfgas geschädigt —, bei denen noch heute Blepharoconjunctivitis, chronische Rhinitis, Tracheitis bestehen, Erscheinungen, die von ihm auf Gaseinwirkung zurückgeführt werden. Auf dem französischen Otologenkongreß 1919 berichten *Lannois* und *Sargnon* über einen mehrere Monate nach schwerer Gelbkreuzvergiftung Tracheotomierten und Bronchoskopierten, bei dem sie vielfache Stenosen der Trachea feststellten. Von *Rendu* hingegen wurden selbst nach schweren akuten Veränderungen narbige Folgeerscheinungen am Kehlkopf nicht gesehen.

Welche diagnostischen Irrtümer unterlaufen können, kennzeichnet ein Fall *Sternbergs*. Sein Patient erlitt kurz vor Kriegsende eine Gasvergiftung, die subjektiv mit Schluckbeschwerden einherging. Im Dezember 1918 nahmen diese zu. Die Behinderung peroraler Nahrungsaufnahme führte zur Anlegung einer Magenfistel. Exitus des Kranken im September 1920. Die Sektion zeigte den Oesophagus nahezu gänzlich obliteriert und in ein glattes Band umgewandelt. Die Kasuistik der Gasschädigungen wäre um einen Fall vermehrt worden, wenn sich nicht herausgestellt hätte, daß der Patient im Anfang November 1918 durch irrtümliches Genuß von Laugenessenz die Ursache zu dieser Erkrankung selbst gegeben hatte.

Spamer beschreibt ein Carcinom und Randgeschwür der Epiglottis, für die er einen ursächlichen Zusammenhang mit einer 5 Wochen vorher erfolgten Kampfgasschädigung nicht ablehnen zu können glaubt. Die Sektion (Tod an Bronchopneumonie 5 Wochen nach der Schädigung) zeigte sonst eine blasse Schleimhaut von Gaumen und Schlund ohne Veränderung, keine Haut- und Augenschädigungen. *Hühnermann* berichtet über den nachfolgenden Fall und nimmt einen ursächlichen Zusammenhang zwischen Gasvergiftung und Kehlkopfkrebs an. Ein damals 27jähriger Mann macht im Juli 1918 Grippe, im Oktober 1918 Kampfgasvergiftung durch (nach Angabe des Patienten Gelbkreuz). Schluckbeschwerden, Heiserkeit, Augen- und Hautsymptome sind aber im Bericht als Klagen und Befund nicht aufgeführt, lediglich Lungenstiche, Kurzatmigkeit, Hustenreiz. Baldige Lazarettentlassung. Frühjahr 1919 wurden bei ihm chronischer Rachenkatarrh und linksseitige

Digitized by Google

Stimmbandlähmung festgestellt, 1920 war das linke Stimmband durch das verdickte gleichseitige Taschenband fast ganz überlagert, 1926/1927 wurde ein linksseitiges Larynxcarcinom festgestellt und entfernt.

Ohne Kenntnis der zu diesen Fällen gehörenden Unterlagen ist es nur möglich, über sie zu berichten, ohne im einzelnen Stellung nehmen zu können. Wenn aber kurzdauernde und einmalige Gasschädigungen solche Veränderungen auslösen, müßte andererseits bei der sehr umfangreichen Anzahl gaserkrankt gewesener eine beträchtliche Zunahme dieser Erkrankungsform in der Nachkriegszeit zu erwarten sein. Ob und in welchem Umfang dies der Fall ist, ist mir nicht bekannt.

Viel Positives über Dauerschädigungen hat die Literaturdurchsicht nicht gebracht. Bei der Schwierigkeit exakter ursächlicher Feststellung ist dieser Umstand auch nicht verwunderlich. Bei der vielfachen Ätiologie der beschriebenen Veränderungen an den Halsorganen wird deshalb mit Wahrscheinlichkeit Gaseinwirkung als Ursache nur dann anzunehmen sein, wenn

1. nachweislich Kampfgaseinwirkung stattgefunden hat;
2. im Anschluß an sie das Vorliegen akuter subjektiver Symptome und objektiver Veränderungen an den Halsorganen nachgewiesen ist;
3. laufende Brückenerscheinungen vom akuten zum chronischen Stadium bestehen;
4. anderweitige Einflüsse auszuschalten sind.

Literatur.

Achard, Desbrouis, Leblanc et *Binet*, Intoxication par les gaz de combat. Arch. Méd. exper. **28** (1919). — *Adelheim*, Beitrag zur pathologischen Anatomie und Pathogenese der Kampfgasvergiftung. Virchows Arch. **236** (1922). — *Armengand*, Les laryngites des gazés et la cure de Cauterets. Presse méd. **1919**, Nr 32. — *Birkholz*, Beitrag zur Entstehung bösartiger Kehlkopfgeschwülste. Arch. Hals- usw. Heilk. **111** (1924). — *Blumenfeld*, Erfahrungen über das Verhalten der Luftwege bei Kampfgasvergiftung. Z. Laryng. usw. **9**. — *Blumenfeld* u. *Jaffe*, Pathologie der oberen Luft- und Speisewege. **1929**. — *Brelet*, Les séquelles broncho-pulmonaires de l'intoxication par les gaz de combat. Gaz. Hôp. **1928**, Nr 41. — *Buttersack*, Nachuntersuchungen von ehemaligen Kampfgasvergifteten. Ärztl. Mschr. **1924**, 269/273. — *Clerc, Ramond* et *Guilhaume*, 1. Etude clinique des séquelles pulmonaires chez les ypérités. Presse méd. **1919**, Nr 48 — 2. Les abcès pulmonaires chez les ypérités. Progrès méd. **1919**, 222/223. — *Clerc, Ramond* et *Rousselot*, Séquelles génitales chez les ypérités. Progrès méd. **1919**, Nr 36. — *Dupont*, Séquelles des voies respiratoires supérieures. Communication au congrès de la société d'otorhinlaryng. **1923**. — *Ferreri*, Lesioni traumatiche di guerra della laringe in rapporto alle alterazioni funzionali fonetiche e respiratorie. Atti Clin. oto- ecc. di Roma **16** (1919). — *Fischer* u. *Goldschmid*, Über Veränderungen der Luftwege bei Kampfgasvergiftung und bei Verbrennung. Frankf. Z. Path. **23** (1920). — *Flury*, 1. Über Reizgase. Z. exper. Med. **13** — 2. Zur Beurteilung von Gasvergiftungen. Z. gerichtl. Med. **1926**, H. 2/3. — *Flury* u. *Wieland*, Die pharmakologische Wirkung des Dichloräthylsulfids. Z. exper. Med. **13**. — *Flusser*, Einiges über Kampfgasschädigung. Wien. klin. Wschr. **1918**, Nr 15. — *Francine*, Warfare and

Digitized by Google

Tuberculosis. Mil. Surgeon **54**. — *Gilchrist*, Bemerkungen zu Warefare and Tuberculosis (Francine). Mil. Surgeon **54**. — *Gildemeister* u. *Heubner*, Die Chlorpikrinvergiftung. Z. exper. Med. **12**. — *Groll*, Anatomische Befunde bei Vergiftung durch Phosgen. Virchows Arch. **231** (1921). — *Heitzmann*, Ergänzende Befunde zur pathologischen Anatomie der Phosgenvergiftung. Die pathologisch-anatomischen Veränderungen nach Vergiftung mit Dichloräthylsulfid unter Berücksichtigung der Tierversuche. Z. exper. Med. **13**. — *Heubner*, 1. Über die experimentelle Pathologie der Reizgasvergiftung. Dtsch. med. Wschr. **1919**, Nr 19 — 2. Die Erkrankungen durch Kampfgase. Naturwiss. **8** (1920). — *Hühnermann*, Kehlkopfkrebs nach Gelbkreuzvergiftung. Z. Laryng. usw. **17**. — *Jaffé* u. *Sternberg*, Kriegspathologische Erfahrungen. Virchows Arch. **231**. — *Knack*, Kampfgasvergiftungen. Dtsch. med. Wschr. **1917**, Nr 39. — *Koontz*, 1. Wargases and Tuberculosis. Arch. int. Med. **39** (1927) — 2. Mustardgas and Tuberculosis. Arch. int. Med. **43** — 3. Pathology of Phosgen and Mustard Poisonning. Mil. Surgeon **1924**, Nr 6. — *Krause*, Spätkrankheiten nach Kampfgasvergiftungen. Niederrheinische Gesellschaft für Natur und Heilkunde vom 13. VI. 1921. Dtsch. med. Wschr. **1921**, Nr 38. — *Lannois* et *Sargnon*, Sténose laryngo-trachéale consécutive à l'ypérite. Presse méd. **1919**, Nr 32. — *Laqueur* u. *Magnus*, Experimentelle Pathologie der Phosgenvergiftung. Z. exper. Med. **13**. — *Leduc*, Laryngites catarrhales aigues par gaz toxiques — sulfure d'éthyle dichloré et chlorure de diphenylarsine. Rev. de Laryng. etc. **1919**, Nr 4. — *Martin*, Case for diagnosis. J. Laryng. a. Otol. **41**, Nr 10 (1926). — *Marschik*, Verletzungen des Kehlkopfes, der Luftröhre und der Bronchien. Handbuch der Hals-, Nasen- und Ohrenheilkunde von Denker u. Kahler. **3** (1928). — *Minkowski*, Die Erkrankungen durch Einwirkung giftiger Gase. Handbuch der ärztlichen Erfahrungen im Weltkriege 1914—1918. **1921**. — *Pick*, Über Erkrankungen durch Kampfgase. Zbl. inn. Med. **1918**, Nr 20. — *Pilsbury*, X-Ray findings in the chronic gas cases. Amer. J. Roentgenol. **1921**, H. 4. — *Rendu*, Lésion des voies respiratoires supérieures dues au nouveau gas vésicants allemand. Lyon méd. **1918**. — *Ricker*, Beiträge zur Kenntnis der toxischen Wirkung des Chlorkohlenoxydgases. Volkmanns Slg klin. Vortr. 763/767. — *Rouche* et *Poirson*, Contribution a l'étude des accidents laryngés chez les intoxiqués par gaz. J. Méd. Paris **1919**, Nr 11. — *Ryland*, The laryngeal changes induced by Mustard gaz. J. Laryng. a. Otol. **1919**. — *Schütze*, Beobachtungen über Kampfgaserkrankung. Dtsch. med. Wschr. **1916**, Nr 46. — *Sergent*, Les séquelles respiratoires des intoxikations par les gaz de combat. Presse méd. **1925**, 201. — *Sandall*, The later effects of gaz poisonning. Lancet **2**, 857 (1922). — *Spamer*, Ein Fall von Primärcarcinom der Epiglottis durch französisches Kampfgas. Z. Laryng. usw. **10** (1912). — *Staehelin*, Die Spätfolgen der Vergiftungen durch Kampfgas für die Respirationsorgane. Jkurse ärztl. Fortbildg **1920**, H. 2. — *Sternberg*, Über angebliche Verätzung des Oesophagus durch Kampfgas. Wien. klin. Wschr. **1921**, Nr 22. — *Steinmeyer*, Beitr. Klin. Tbk. **62**, H. 1/2 (1926). — *Stumpf*, Beiträge zur Kampfgasvergiftung. Münch. med. Wschr. **1916**, 1308. — *Uljaki*, Beobachtungen bei Gasvergifteten. Münch. med. Wschr. **1917**, 37. — *Wätjen*, Zur Pathologie der trachealen Schleimdrüsen. Beitr. path. Anat. **68**. — *Winternitz*, J. amer. med. Assoc. **73**, 689 (1919) — Med. Departm. United States World War **4** (1926).

Digitized by Google

(Aus dem Pathologisch-anatomischen Institut des Stadtkrankenhauses Dresden-Johannstadt. — Direktor: Obermedizinalrat Prof. Dr. *Geipel*.)

Zur Kenntnis der Chondrome des Kehlkopfes.

Von

Dr. Rudolf Kurzhals,

z. Zt. Volontärarzt an der 1. Chirurgischen Universitätsklinik Berlin.

Mit 4 Textabbildungen.

(*Eingegangen am 10. September 1930.*)

Die ersten Berichte über Knorpelgeschwülste — oder doch wenigstens über ähnliche Veränderungen im Kehlkopf — finden wir schon im Anfang vorigen Jahrhunderts. Wir finden die Namen *Francis*, *Travers* (1816), *Gintrac* (1830) und *Macilvain*. Die ersten deutschen Autoren, die über ähnliche Fälle berichten, sind *Froriep* (1834) und *Albers* (1836). Die erste zusammenfassende und überhaupt grundlegende Arbeit ist die von *Alexander*, erschienen 1900 im Arch. f. Laryng. Außer *Alexander* haben zusammenfassend über dies Gebiet berichtet *Don Mansfeld* (1909), *Jrwin Moore* (1925) und *Engelhardt* (1926).

Beim Studium der Literatur fällt auf, daß die Nomenklatur dieser Geschwülste nicht einheitlich gehandhabt wird. Wir wollen uns im folgenden auf *Alexanders* Ausführungen stützen. Er teilt die Knorpelgeschwülste des Kehlkopfs ein in: Ekchondrosen, Chondrome und Mischgeschwülste. Eine 4. Art, geschwulstartige Knorpelhypertrophien im Kehlkopf, werden von den jüngeren Autoren als nicht hierher gehörig vernachlässigt.

Wir finden in der Literatur die Bezeichnungen Ekchondrome und Enchondrome. Ekchondrosen — nicht Ekchondrome — sind keine Geschwülste im eigentlichen Sinne des Wortes, wie die Endung om besagen würde, sondern, analog den Exostosen, Auswüchse aus der normalen Knorpelsubstanz. Enchondrome im Kehlkopf kann es nicht geben. Ein Enchondrom würde, nach *Virchow*, eine Knorpelgeschwulst sein, die nicht von physiologischerweise präexistierendem Knorpel ausgeht. Dies aber ist im Kehlkopf nicht möglich.

Engelhardt schneidet in seiner Arbeit die Frage an: Ist eine Differenzierung der Knorpelgeschwülste in Ekchondrosen und Chondrome (vor allem meint er die Ekchondrosen mit breiter Basis).

1. Vom pathologisch-anatomischen,

2. vom klinischen Standpunkt aus möglich oder berechtigt. Er hält eine derartige Differenzierung für äußerst schwierig und daher für die Praxis nicht für notwendig.

Noch ein Wort zur 3. *Alexander*schen Gruppe, den Mischgeschwülsten. Also solchen Geschwülsten, die aus Knorpel als Grundsubstanz und irgendwelchen anderen in die Interstitien hineinwuchernden Zellen zusammengesetzt sind. So z. B. als Chondrofibrom, Chondromyxom usw. bezeichnet werden könnten. In praxi dürfte ein nicht unbeträchtlicher Teil, der als reine Chondrome angegebenen Fälle, Beimengungen, als da sind Bindegewebs-, Schleim- oder Knochenzellen enthalten, ganz abgesehen von den recht häufig vorkommenden Kalkeinlagerungen.

Digitized by Google

Ekchondrosen bestehen nach *Alexander* nur aus hyalinem Knorpel in kleinen Inseln, durchwachsen von feinen Bindegewebsfäden. Diese Ekchondrosen können verknöchern, und so können Exostosen aus Knorpelgewebe entstehen. Gleichsam einschränkend sagt er: „In der Regel pflegen Ekchondrosen aus einer Knorpelart zu bestehen." Er gibt damit die Möglichkeit zu, daß es auch anders sein könnte, also wie bei den Chondromen, in denen man hyalinen, Netz- und Faserknorpel nebeneinander finden kann. Über die Chondrome äußert er sich weiter: „Die Knorpelzellen der Chondrome scheinen labiler zu sein als die der Ekchondrosen." Diese Labilität findet ihren Ausdruck zuerst histologisch in den in den Zellen auftretenden Degenerationserscheinungen (*Virchow*). Später können solche degenerativen Prozesse zu Höhlenbildungen im Inneren führen. Beim aktiven oder passiven Durchbruch können sich fistulöse Geschwüre bilden."

Die 3. Gruppe der Mischgeschwülste vernachlässigt er in der Beschreibung. Mit Recht. Denn diese finden ihre Benennungen ganz zwangsläufig nach der Art ihrer Beimengungen. Wir können sie am besten als Untergruppe der Chondrome betrachten. Sie haben gemeinsam mit den Chondromen deren relative Malignität, und außerdem kommen in Chondromen Beimengungen derartig häufig vor, daß es immer eine sehr subjektive Angelegenheit sein wird, zu entscheiden, wo die echte Mischgeschwulst beginnt und wo das Chondrom aufhört.

Es ergibt sich jetzt die Frage: Ist eine Einteilung in Ekchondrose und Chondrom möglich oder berechtigt? Die sog. Mischgeschwülste wollen wir dabei zu den Chondromen rechnen. Man mag sie nach dem Beispiel von *Mansfeld* bzw. von *Virchow* als Chondroma myxo- oder fibromatodes bezeichnen.

Die Bezeichnung der beiden Arten beruht nach *Alexander* darauf, daß die Ekchondrosen nur aus hyalinem Knorpel zu bestehen pflegen, die Chondrome dagegen aus den 3 erwähnten Knorpelarten. Außerdem soll sich der Knorpel der Chondrome in einem Zustand erhöhter Wachstumsenergie befinden, was in der Regelmäßigkeit bzw. Unregelmäßigkeit in der Anordnung und Entwicklung der einzelnen Gewebselemente seinen Ausdruck findet. Es handelt sich für uns nicht darum, eine kleine, vielleicht reiskorngroße Ekchondrose von einem ausgewachsenen Chondrom zu unterscheiden. Diese wirklichen Ekchondrosen — oft sind sie Zufallsbefunde und machen nur bei sehr ungünstigem Sitz Beschwerden — sind keine Knorpelgeschwülste, sondern Knorpelhypertrophien analog den Exostosen am Knochen. Eine Einordnung in die Kategorie der Knorpelgeschwülste erübrigt sich für sie.

Wir müssen vielmehr unser Augenmerk auf die breitbasigen Ekchondrosen lenken. Diese, schon durch ihre Größe auffallend, können wir aber zwanglos den Chondromen zurechnen. Sie können zwar einen noch regelmäßigen Bau zeigen, haben aber durch ihre einmal erlangte Größe und ihren breitbasigen Ansatz eine Wachstumstendenz gezeigt und somit eine gewisse Malignität bewiesen, die einer Ekchondrose niemals eigentümlich sein kann. Wir finden also, daß

1. Ekchondrosen keine Geschwülste sind,
2. Ekchondrosen mit breiter Basis den Chondromen zuzurechnen sind, und
3. die Mischgeschwülste nur als Untergruppe der Chondrome zu betrachten sind.

Nicht in Erwägung gezogen wurde bisher die Abgrenzung des Chondroms gegen das Chondrosarkom des Kehlkopfs. Man sollte meinen, daß sich histologisch die Unterscheidung leicht treffen lasse. Daß dem nicht so ist, beweisen verschiedene Fälle. *Hajek* beschreibt eine derartige Geschwulst. Vor damals 11 Jahren wurde die Diagnose Chondrosarkom dafür gestellt. In dem Bericht, den *Hajek* über die 2. Rezidivoperation gibt, bezeichnet er die Geschwulst als Chondrom. Man wird annehmen müssen, daß die Revidierung der Diagnose nicht ohne Grund vorgenommen wurde. Noch eklatanter wird die Schwierigkeit der Differenzierung in

Digitized by Google

einem Falle *Bertran y Castillos*. Ist doch dieser Fall von 2 Untersuchern mikroskopisch bearbeitet worden. Sie kommen zu verschiedenen Ergebnissen. Der Verfasser läßt die Frage offen. „Chondrom oder chondrosarkomatöse Entartung" heißt der Untertitel der Arbeit. *Mönckeberg* berichtet von einem Falle. Malignes Chondrom nennt er ihn. Diese Bezeichnung ist sehr vorsichtig gewählt. Für die Praxis allerdings hat eine solche Differenzierung nur theoretischen Wert. Besteht doch in der Frage der Therapie nur ein gradueller Unterschied. Und auch hinsichtlich der Malignität von Chondrom und Chondrosarkom liegt der Unterschied nur in der Intensität. Wir nannten die Chondrome relativ maligne, während man analog dazu die Chondrosarkome als absolut maligne bezeichnen muß.

Was wissen wir nun über die Ätiologie dieser Knorpelgeschwülste? Im Laufe der Jahre sind eine Reihe Theorien aufgestellt worden. *Schrötter, Biermer, Gerhardt* u. a. waren Anhänger der sog. Entzündungstheorie. Nach ihnen soll durch chronische Entzündungen eine hypertrophische Knorpelwucherung bedingt werden. Nicht ganz ersichtlich ist, warum dann eine Tumorbildung statthaben soll.

Nach *Bertoyes* Hypothese ist die Entstehung der Knorpelgeschwülste des Kehlkopfes der Ausdruck eines gesteigerten oder von seinem normalen Typus abgewichenen physiologischen Vorganges. Er bringt die Geschwulstbildung in Zusammenhang mit der normalen (ungefähr im 5. Jahrzehnt einsetzenden) Verknöcherung des Kehlkopfes. Kommt es zu einer Steigerung dieses Vorganges, entsteht eine Exostose, weicht die Steigerung vom normalen Typ ab, entsteht eine Ekchondrose. Daß dies, abgesehen von dem sehr gegen diese Theorie sprechenden recht häufigen Auftreten von solchen Geschwülsten bei jugendlichen Individuen, m. E. ein Trugschluß ist, liegt auf der Hand. Eine Steigerung des Verknöcherungsvorganges würde eine beschleunigte Verknöcherung des Kehlkopfes ergeben, aber keine Exostose und noch weniger eine Ekchondrose.

Alexander zieht in Erwägung, ob nicht alle im Bereich der Kehlkopfknorpel zur Beobachtung kommenden Erscheinungen (z. B. die Mutation, siehe das bedeutend häufigere Auftreten dieser Geschwülste bei Männern) als ätiologisch wirksames Moment in Frage kommen. Diese Vorgänge sollen den Anlaß zur Bildung von Geschwulstkeimen geben, die dann später aus einer Gelegenheitsursache zur Entwicklung kommen. Wir können uns allerdings nicht erklären, wieso aus mehr oder weniger mechanischen Reizen die Bildung eines Geschwulstkeimes resultieren sollte.

I. Moore steht wie *Ziegler* (Chondroma der Tonsillen) auf dem Standpunkt, daß für das Zustandekommen derartiger Geschwülste 2 Faktoren ausschlaggebend sind. Einmal ein versprengter fetaler Rest und andererseits eine chondroplastische Prädisposition von seiten bestimmter bindegewebiger Zellen — branchiogenen Ursprungs — als Reaktion auf eine chronische Entzündung nach einem Intervall von mehreren Jahren.

Man kann bei den Chondromen des Kehlkopfes daran denken, daß sie ihren Ursprung von Resten des Kiemenganges nehmen. Steht doch der Kehlkopf in engerem entwicklungsgeschichtlichem Zusammenhang mit der Entwicklung der Kiemengänge. Ich habe 2 Fälle von Knorpelgeschwülsten des Halses (*Richter* und *Montanari*) in der Literatur angegeben gefunden, für deren Genese branchiogene Reste angenommen worden sind. Man könnte somit die Chondrome des Kehlkopfes, mit gewisser Vorsicht, unter die Kategorie der Chondroendotheliome der Drüsen (Parotis, Speicheldrüsen) einrechnen. Allerdings nur insoweit, als es sich um den Knorpel handelt. Die eigentliche Ursache für die Geschwulstbildung kennen wir eben nicht. Selbst wenn wir die im Gewebe freiliegenden Reste eines embryonalen Ganges vor uns haben sollten, so muß doch zur Geschwulstbildung noch ein weiterer völlig unbekannter Faktor hinzutreten. Und im Gegensatz zu

Digitized by Google

den Parotisgeschwülsten oder den oben angegebenen Geschwülsten des Halses, die im wahren Sinne des Wortes auf Verlagerung oder Versprengung von Keimen zurückzuführen sind, haben wir es bei den Geschwülsten des Kehlkopfes mit solchen zu tun, die gleichsam in dem völlig normal angelegten Organ entstanden sind. Daß etwa bei der Anlage dieser Organe, in diesem Falle des Kehlkopfes, Fehlbildungen (Vitium primae formationis) vorkommen, ist durchaus möglich. Diese Anschauung würde mit jener von *Albrecht* übereinstimmen. Notwendig für diesen Nachweis wäre der Befund von Entwicklungsstörungen in dem scheinbar normal angelegten Knorpel. In dieser Richtung wird sich die Geschwulstlehre zu betätigen haben. Bis jetzt fehlen hierfür jedwede Belege.

In unserem Falle handelte es sich um einen 81jährigen Juristen, dessen Anamnese sich 30 Jahre zurückverfolgen läßt. Vor dieser Zeit gab der Patient an, immer gesund gewesen zu sein. Seit etwa 30 Jahren ist er immer heiser gewesen. Er hatte seit dieser Zeit angeblich eine Stimmritzenlähmung. Durch vieles berufliches Sprechen soll sich diese Heiserkeit verschlimmert haben. Der Hausarzt gibt dazu noch an, daß eine mäßige Atemnot schon einige Monate bestehen, und ebenso, daß eine linksseitige Recurrenzlähmung schon lange Zeit vorhanden gewesen sein soll.

Zwei Tage vor Einlieferung des Patienten ins Krankenhaus, am 29. XII. 1926, hatte der Patient einen plötzlich auftretenden bedrohlichen Anfall von Atemnot. In der darauffolgenden Nacht wiederholte sich der Anfall in stärkerem Maße. Der jetzt hinzugezogene Facharzt ordnete Überführung ins Krankenhaus an. Hier wurde die Tracheotomie ausgeführt, und es trat eine Besserung ein.

Vom Untersuchungsbefund habe ich nur einige kurze Angaben noch ermitteln können. Die Herzaktion war sehr frequent, klein. Lippen und Wangen waren cyanotisch. Es bestand mäßiger Stridor. Laryngoskopisch ist folgender Befund erhoben worden: Die Epiglottis ist stark nach rechts gedrängt. Die aryepiglottische Tasche, Taschenband, Recessus piriformis und der Hypopharynx sind von einem prallen Tumor ausgefüllt. Die Glottis ist nicht sichtbar. Keine Ulceration, kein Foetor ex ore. Der Patient starb 5 Tage nach Vornahme der Tracheotomie.

Sektionsbefund: 1,56 m lange männliche Leiche in schlechtem Ernährungszustand. Zwischen Fossa jugularis und Kehlkopf ist die 7 cm lange Tracheotomiewunde zu sehen. Der Zugang zur Trachea wird durch ein etwa fünfpfennigstückgroßes Loch dargestellt. Das die Wunde umgebende Gewebe ist schmutzig-grünlich verfärbt. Über dem Kreuzbein findet sich ein fünfmarkstückgroßes Decubitalgeschwür.

Lungen: Über dem Mittellappen finden sich flockige Auflagerungen, im Mittellappen kleine Herde einer Aspirationspneumonie. In den oberen Abschnitten sind die Lungen emphysematös.

Herz: Das Foramen ovale ist offen. Der rechte Ventrikel ist wenig hypertrophisch. Im linken, ebenfalls hypertrophischen Ventrikel sind einige kleine alte Schwielen in der Muskulatur. Der Arcus aortae ist frei, in der Aorta thoracalis sowie abdominalis mäßige Kalkeinlagerungen.

Digitized by Google

Milz: Geringe Zuckergußperisplenitis.
Leber: Verfettung, mäßiger Ikterus.
5. und 6. Halswirbel sind osteosklerotisch. Beide Wirbelkörper sind an der Vorderfläche abgeplattet, ihre Zwischenwirbelscheibe ist atrophisch.

Befund an den Halsorganen: Nach Herausnahme der Halsorgane zeigt sich, daß der Schlund hochgradig verengt ist durch eine etwa apfelgroße Geschwulst. Dieselbe reicht von der Wurzel der Epiglottis bis in den Eingang des Oesophagus, welcher sich in Höhe der unteren Nische der Sinus piriformes noch vorfindet. Hinten ist der Tumor gegen die hintere Wand des Schlundes gepreßt. An der Berührungsstelle beiderseits findet sich ein etwa markstückgroßes Decubitalgeschwür. Seitlich wächst der Tumor in beide Sinus piriformes. Den linken füllt er nahezu vollständig aus, rechterseits bleibt nur ein schmaler Spalt übrig, der den Rest des Oesophagus darstellt. Nach unten reicht die Geschwulst bis zur Höhe des 2. Trachealknorpels.

Stark eingeengt durch den Tumor wird der Kehlkopfeingang. Die linke Wand des Kehlkopfes wird so stark gegen die rechte gepreßt, daß auch diese in ihrer Lage verändert wird. Die Geschwulst wächst von links unten unter das linke Ligamentum ary-epiglotticum bis zur rechten Trachealwand. Beide Ligamenta ary-epiglottica werden stark ausgezerrt und der Kehlkopfeingang in einem spitzen Winkel nach rechts unten abgedrängt. Das rechte Cornu superius der Cartilago thyreoidea teilt den Luftröhreneingang in 2 Teile, einen medial gelegenen und einen rechten unteren. Das obere Horn, welches normalerweise nach hinten vorspringt, bewirkt diese Teilung, da der Tumor von unten gegen es anwächst und daselbst eine Verengerung bewirkt. Der Kehlkopfeingang ist demnach dermaßen angelegt, daß er von der Mittellinie scharf nach rechts unten zieht. Die linke aryepiglottische Falte läuft als First über den Tumor nach rechts unten und bildet die hintere Eingrenzung des Zuganges zum Kehlkopf. Die Aryknorpel sind beide sehr stark nach rechts unten geschoben und liegen unterhalb des rechten Cornu superius der Cartilago thyreoidea (Abb. 1).

Bei Betrachtung des Tumors von hinten zeigt sich, daß er links in den linken Sinus piriformis einwächst. Am linken oberen Umfang zeigt die Geschwulst eine Vorbuckelung von Haselnußgröße, höckeriger Beschaffenheit und weißlicher Farbe, während der übrige Geschwulstteil eine mehr glatte Oberfläche zeigt. Die höckerige Beschaffenheit ist zum Teil dadurch bedingt, daß die Geschwulst dem linken Cornu superius der Cartilago thyreoidea entgegenwächst und gleichsam von ihm eingeschnürt wird. Man hat außerdem den Eindruck, als ob dieser linke Geschwulstteil gefaltet wäre durch die Einengung, die er von oben her erleidet. Die übrige Fläche der Hinterwand ist, bis auf den durch Druck ulcerierten Teil der Schleimhaut, glatt. Der untere Umfang der

Digitized by Google

Geschwulst verläuft annähernd quer und steht in Höhe des 2. Trachealringes.

Der linke Sinus piriformis ist hochgradig eingeengt durch die einwachsende Geschwulst. Oberhalb der Vorwölbung ist ein Rest des Sinus übriggeblieben, welcher etwa noch einen Hohlraum darstellt vom Umfange der Hälfte der Endphalanx des kleinen Fingers. Der rechte Sinus piriformis ist stark deformiert durch die von links ein-

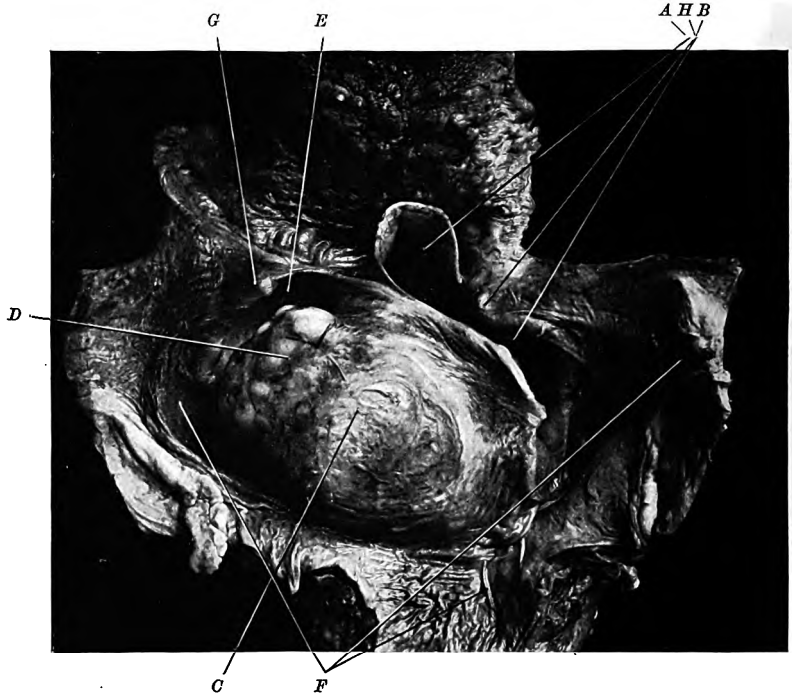

Abb. 1. *A* = Epiglottis; *B* = Spalt zwischen beiden Ligam. ary-epiglott.; *C* = Haupttumor; *D* = höckeriger Tumor; *E* = Recessus piriform. sin.; *F* = Oesophagusrest; *G* = Cornu post. sin. cartilag. thyreoid.; *H* = Cornu post. dext. cartilag. thyreoid.

wachsende Geschwulst. Es bleibt von ihm nur ein außerordentlich schmaler Spalt über. Dieser stellt den Eingang zum Oesophagus dar. Derselbe verläuft also in der seitlichen Nische des rechten Sinus piriformis.

Betrachtet man den Kehlkopfeingang von oben und hinten, so bemerkt man, daß die Geschwulst unter der linken ary-epiglottischen Falte nach vorn und gleichzeitig nach rechts nach der rechten Kehlkopfwand hin wächst. Die Geschwulst ist oberflächlich gewölbt. Diese Wölbung liegt der rechten Wand des Kehlkopfeinganges an, so daß ein schmaler Spalt von links oben, etwa in der Mittellinie beginnend,

Digitized by Google

nach rechts unten verläuft. Die Höhendifferenz dieser Spalte beträgt 0,5 cm (Abb. 2).

Ein Querschnitt durch das Präparat ist in mittlerer Höhe der Cartilago thyreoidea gelegt. Die gesamte linke Hälfte des Querschnittes und ein kleiner anstoßender Teil der rechten wird durch die Geschwulst eingenommen. Neben dem Tumor befindet sich der rechtsseitige Spalt für die Stimmbänder. Nach vorn stößt die Geschwulst an die linke Hälfte der Cartilago thyreoidea, nach rechts an die Stimmbandritze und nach hinten an die hintere Wand des Oesophagus. Die Stimmband-

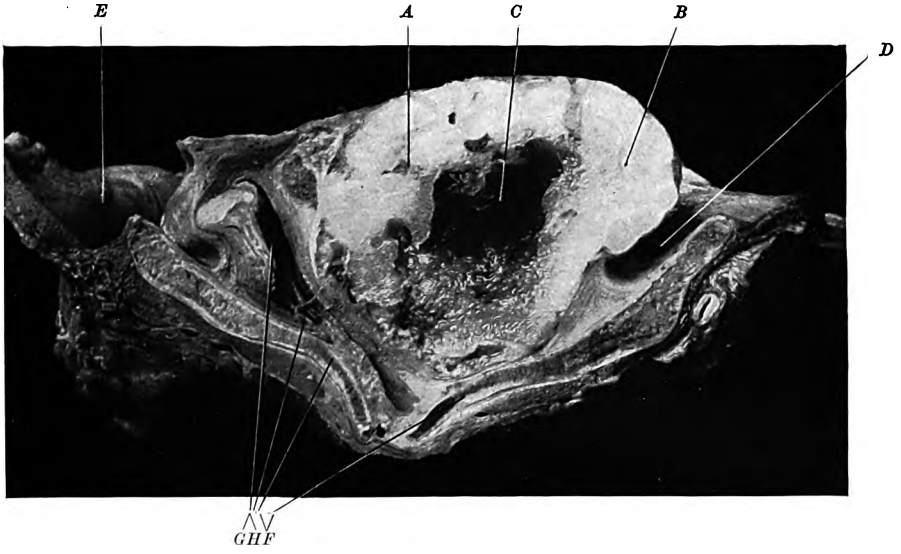

Abb. 2. Oberer Teil des Präparates im Durchschnitt. Der Schnitt verläuft horizontal etwas unterhalb der Stimmbänder. *A* = Hauptteil des Tumors; *B* = höckeriger Teil des Tumors; *C* = zentrale Zerfallshöhle; *D* = Recessus piriform. sin.; *E* = Recessus piriform. dext.; *F* = Schildknorpel; *G* = Lumen des Kehlkopfes; *H* = Stimmband.

ritze ist zu einem schmalen Spalt maximal verengt und ausgezogen. Die beiden Taschenbänder sind eng aneinander gelegt. Das linke wahre Stimmband ist aufgegangen in der Begrenzung der Geschwulst von rechts her. Auch das rechte Stimmband ist stark ausgezogen. Die Stimmritze verläuft entsprechend dem Kehlkopfeingang von der Mittellinie vorn nach rechts hinten und unten.

Auf der Schnittfläche der Geschwulst findet ich eine derbe, knorpelig weiße Masse, welche zentral eine zerklüftete, unregelmäßig gestaltete Höhle bildet. Die Wandungen der Höhle sind mit einem gelblichgrünen, schmierigen Gewebe ausgekleidet. Die Höhle nimmt ungefähr die Hälfte des Gesamtumfanges der Geschwulst ein. Umgeben ist sie von einem Geschwulstmantel bis zu 15 mm Dicke. Nur in der Gegend

Digitized by Google

des Stimmbandes reicht die Höhle bis an die Schleimhaut und steht durch eine Öffnung in dieser mit dem Kehlkopfinneren in Verbindung. Er ist zurückzuführen auf einen Decubitus, der entstanden ist durch Anpressen der linken Kehlkopfwand gegen die rechte. Es ist die Frage, ob sich die zentrale Erweichung an den Decubitus angeschlossen hat, die Öffnung nach der Höhle zu primär entstanden ist, oder ob die zentrale Erweichung das Primäre war und infolge des Decubitus in das Kehlkopfinnere durchgebrochen ist. Für die erstere Annahme spricht die Konsistenz des Knorpels und die Oberfläche der Höhlenwand nach dem Kehlkopf zu. An dieser Stelle ist der Knorpel von fast schwammiger Beschaffenheit und die Oberfläche der Höhle ist dort stärker zerklüftet, so daß man den Eindruck hat als ob der Zerfall von der Perforationsstelle nach der Hinterfläche des Tumors sich fortbewegt. Trotzdem hat die andere Annahme einen höheren Grad der Wahrscheinlichkeit. Zerfallshöhlen im Zentrum der Knorpelgeschwülste sind schon von früheren Autoren (*Virchow*, *Alexander*) beschrieben worden, ohne daß dabei eine Öffnung nach dem Kehlkopflumen vorhanden gewesen wäre. Sie geben die Möglichkeit einer aktiven oder passiven Perforation nach außen zu. Danach wäre mit aller Wahrscheinlichkeit die Höhle in der Geschwulst primär entstanden und sekundär nach dem Kehlkopflumen perforiert. Die Beschaffenheit des Knorpels an dieser Stelle ließe sich dann zwanglos als sekundäre, durch die vom Decubitus übergreifende Entzündung verursachte Zerstörung erklären.

Auf dem Längsschnitt durch die Geschwulst sieht man, daß dieselbe nach vorn an den hochgradig verdünnten Schildknorpel anstößt. An ihrem unteren Umfange finden sich die Reste des Ringknorpels teilweise verknöchert. Im übrigen ist dieser fast völlig bis auf seinen untersten Teil in der Geschwulst aufgegangen. Der unterste Umfang des Ringknorpels ist frei von Geschwulstgewebe und stößt direkt an die Schilddrüse.

Die Trachea verläuft nach oben zu trichterförmig und ist dort fast vollständig verschlossen. Unterhalb der größten Verengerung mündet die Tracheotomiewunde ein. Diese ist auch im Inneren der Trachea eitrig belegt.

Histologischer Befund.

Präparat I aus der Mitte der Geschwulst (dazu Abb. 3).

Die Geschwulst ist durchweg unregelmäßig gebaut hinsichtlich der hyalinen Grundsubstanz und der gewucherten Knorpelzellen. Allenthalben finden sich Inseln wuchernder Knorpelzellen von wechselnder Größe eingesprengt in hyalines Grundgewebe. Diese kleinen Gruppen sind von einer mehr oder weniger gemeinsamen Hülle verkalkter Knorpelgrundsubstanz eingefaßt. Mehrere Kerne liegen in einer gemeinsamen

Digitized by Google

Knorpelkapsel. In diesen Knorpelwucherungen findet sich eine ausgedehnte schleimige Degeneration mit Zugrundegehen der Knorpelzellen. Der Vorgang ist ein derartiger, daß die Knorpelkapseln usuriert oder angenagt werden, die angrenzende Knorpelgrundsubstanz einschmilzt und dann ein mehr oder minder aufgelockertes Gewebe übrigbleibt. (Als Folgeerscheinung läßt sich hieraus die makroskopisch sichtbare Höhlenbildung erklären.) An den Gewebslücken kann man noch die Anlage der ursprünglichen Knorpelkapsel erkennen. In dem schlei-

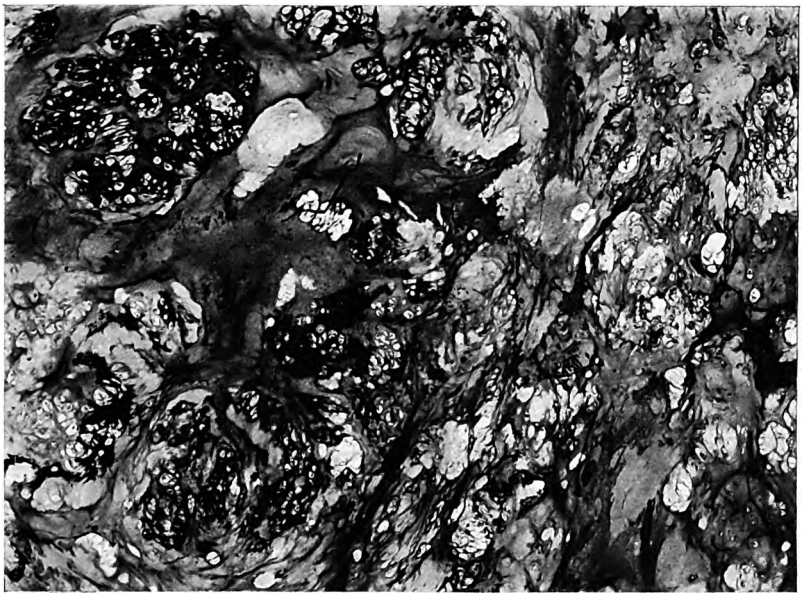

Abb. 3.

mig degenerierten Gewebe liegen verstreut einige ursprüngliche Knorpelzellen ohne Kapsel vollkommen frei. Dieser Vorgang hat ein Analogon bei den degenerativen Vorgängen in einem Gallertkrebs, wo selbst in völlig schleimig umgewandeltem Gewebe einzelne verstreute Zellen liegen. Schließlich gibt es noch unregelmäßig umrandete Höhlen, von einem feinfaserigen, schleimigen Gewebe durchzogen. Infolge dieser degenerativen Vorgänge ist das Geschwulstgewebe von außerordentlich ungleicher Beschaffenheit. Von festem Gewebe mit gut entwickelten Knorpelkapseln gibt es alle Übergänge bis zum völligen Schwund des Knorpels und einer Cystenbildung. Hinsichtlich der Verkalkung ist zu bemerken, daß dieselbe sich einmal im Bereich der Knorpelkapsel findet, welche sich durch ihre dunklere Verfärbung gegen die blassere Nachbarschaft absetzt. Zum anderen verkalken Knorpelzellen im ganzen,

Digitized by Google

dann lagert sich der Kalk in Form feinster Körnchen in der Umgebung der Knorpelkapsel flockig ab. Es findet demnach in der Geschwulst ein ununterbrochener An- und Abbau des Kalkes statt.

Präparat II (dazu Abb. 4).

Übergang des Ringknorpels in die Geschwulst.

Der Ringknorpel zeigt starke Verkalkung und Verknöcherung. Es findet sich eine vorwiegend perichondrale Ossifikation und eine ausgedehnte Markbildung. Der größte Teil der Markräume liegt inmitten

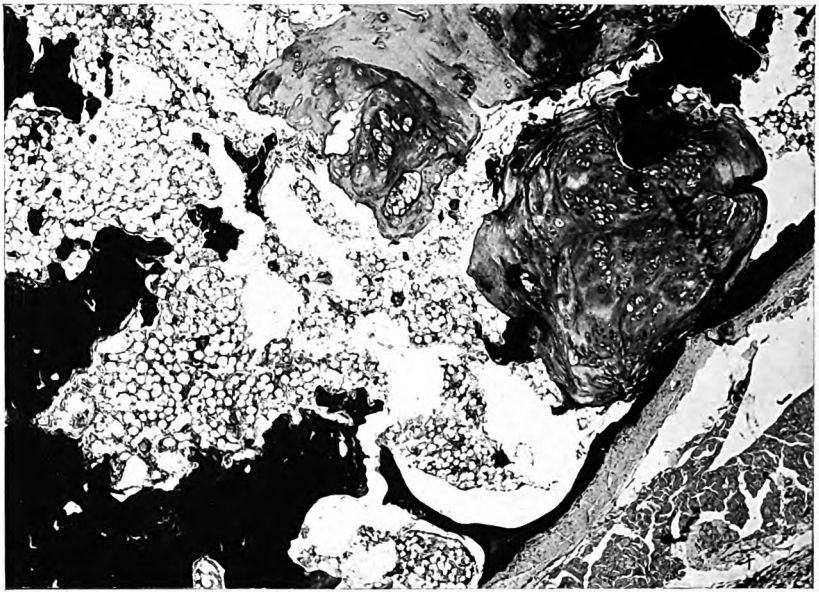

Abb. 4.

der Knorpelsubstanz. Vereinzelt ist eine Knochenbildung in der anstoßenden Knorpelsubstanz vorhanden. Nicht überall gibt die Knorpelgeschwulst direkt in den Ringknorpel über, sondern sie ist durch Markräume von ihm geschieden. An einzelnen Stellen finden sich direkte Übergänge der Geschwulst in den Ringknorpel. Dort setzt sich kontinuierlich von dem ruhenden Knorpel aus die Knorpelwucherung in die Geschwulstbildung fort.

Zusammenfassung.

Es handelt sich um ein Chondrom des Kehlkopfes, ausgehend vom Ringknorpel. Nur in seinem kleinsten Teil wächst es nach dem Kehlkopflumen zu. Dort aber macht die Geschwulst schon sehr frühzeitig, wenn auch nur leichte Beschwerden. Aus der Anamnese ist eine bereits

Digitized by Google

schon 30 Jahre bestehende Stimmbandlähmung zu entnehmen. Der größte Teil des Tumors wächst in den Pharynx und verlegt hochgradig den Eingang zum Oesophagus. Auch hierdurch müßten eigentlich sehr starke und schon lange zurückliegende Schluckbeschwerden verursacht worden sein. Bemerkenswert an diesem Falle ist:

1. die Größe der Geschwulst;
2. die wahrscheinlich spontane Perforation der Zerfallshöhle nach dem Kehlkopfinneren;
3. das äußerst langsame Wachstum der Geschwulst und das späte Auftreten ernster Beschwerden.

Literatur.

[1] *Alexander*, Knorpelgeschwülste des Kehlkopfs. Arch. f. Laryng. **10** (1900). — [2] *Bertran y Castillo*, Chondroma di cartilag. cricoid. chondrosarkom. degeneracione. Rev. espan. y amer. Laring. etc. **1927**, 19/27. — [3] *Borst*, Die Lehre von den Geschwülsten. **1902**. — [4] *Dreyfuss*, Normale und krankhafte Verknöcherung im Kehlkopf und Trachea. Bruns' Beitr. **102**, H. 2. — [5] *Engelhardt*, Zur Anatomie und Behandlung der Knorpelgeschwülste des Kehlkopfes. Z. Hals- usw. Heilk. **16**. — [6] *Hajek*, Chondrom des vorderen Ringknorpelbogens. Rezidiv. Radikaloperation. Heilung. Mschr. Ohrenheilk. **1922**, 868. — [7] *Mansfeld*, Über Knorpelgeschwülste des Kehlkopfs nebst Mitteilung eines Falles von Chondroma myxomatodes. Arch. f. Laryng. **1909**, 508. — [8] *Mönkeberg*, Malignes Chondrom des Kehlkopfes. Dtsch. med. Wschr. **1917**, 832. — [9] *Montanari*, Encondroma congenita della regione laringea. Valsalva **1925**, 121/126. — [10] *Moore*, Enchondroma of the larynx. Proc. roy. Soc. Lond. **1923**, 24 — Cartilaginous tumours of the larynx. J. Laryng. a. Otol. **1925**, 84 u. 145f. — [11] *Richter*, Angeborenes branchiogenes Chondrom des Halses. Arch. Nasen-, Ohren- u. Kehlkopfkrankh. **1928**, 67/78. — [12] *Virchow*, Die krankhaften Geschwülste. Berlin 1863.

Digitized by Google

Die Deutung und praktische Bedeutung des Muckschen Adrenalin-Sonden-Versuchs bei Kindern.

Von

Dr. **E. Büch**, Essen.

Ohrenarzt.

(*Eingegangen am 20. September 1930.*)

Auf der Versammlung Westdeutscher Hals-, Nasen- und Ohrenärzte im November 1929 in Köln, auf der dem Muckschen Adrenalin-Sonden-Versuch (A.S.V.) ein eingehendes Referat* gewidmet war, wurde von einem der Diskussionsredner darauf hingewiesen, daß auch an seiner Klinik die Erfahrungen mit dem A.S.V. bestätigt werden konnten, daß allerdings bei scheinbar gesunden Kindern bisweilen ein positiver Ausfall des A.S.V. beobachtet worden sei, für den eine Erklärung nicht hätte gefunden werden können.

Ich hatte mich schon vorher mit dem A.S.V. bei Kindern beschäftigt und anfangs dieselben Beobachtungen gemacht. Weitere Studien brachten dann aber mancherlei wertvolle Aufklärung. Darüber und über die Bedeutung, die dem A.S.V. bei Kindern zukommen kann, sollen die folgenden Ausführungen handeln.

Die Technik des A.S.V. beim Erwachsenen ist in der Literatur so oft dargestellt worden, daß man sie mittlerweile als genügend bekannt voraussetzen darf. Ich verweise nur auf die entsprechenden Arbeiten von *Muck* selbst. Auf die Schwierigkeiten, die sich unter Umständen beim Anstellen des A.S.V. beim Erwachsenen ergeben können, ist ebenfalls verschiedentlich aufmerksam gemacht worden[1, 2]. Beim Kinde kann die Ausführung des A.S.V. besonders großen Schwierigkeiten begegnen. Das ergibt sich schon aus den räumlich engen Verhältnissen der kindlichen Nase und der natürlicherweise oft vorhandenen Abwehr und Unruhe des Kindes. Eine gewisse Altersgrenze ist daher für Ausführung und Beurteilung des A.S.V. beim Kinde conditio sine qua non. *Muck* selbst weist bereits auf diese Schwierigkeiten hin[3]. „Es muß aber

* *Theissing* (Bonn): „Unsere Erfahrung mit dem Muckschen Adrenalin-Sonden-Versuch unter besonderer Berücksichtigung seiner Bedeutung bei Schädeltraumen und organischer Hirnschädigung." Veröffentlicht in Z. Laryng. usw. **19**, H. 3 (1930).

Digitized by Google

hier besonders betont werden, daß in diesen Fällen nur der Rhinologe Berater sein kann, der die Untersuchungen anzustellen gelernt hat. Denn so einfach sie an und für sich bei Erwachsenen sind, stellen sich bei Kindern Schwierigkeiten ein, besonders, wenn sie nicht still halten. Hochgradige Verkrümmung der unteren Muschel mit Krustenbildung sind von vornherein unbrauchbar für diese Probe, ebenso Kinder mit übermäßig starker Nasenschleimabsonderung. Der mit der einfachen Rhinoskopie Vertraute wird schließlich auch mit sehr unruhigen Kindern fertig, wenn er ihr Vertrauen zu gewinnen imstande ist. Die Betrachtung und Beurteilung des rhinoskopischen Bildes in seinen einzelnen Phasen ist naturgemäß bei Kindern schwieriger als bei Erwachsenen wegen der geringen Größe des rhinoskopischen Bildes." Meine weiter unten angeführten Fälle betreffen Kinder vom 7. bis 12. Lebensjahr. Bei ihnen war die Deutung einwandfrei.

Der A.S.V. zeigte bei diesen Kindern die weiße Strichzeichnung auf einer Seite. Da in der Anamnese u. a. auch über Kopfschmerzen geklagt wurde und ein ersichtlicher Grund nicht zu finden war, untersuchte ich, von bestimmten Erwägungen ausgehend, auch die Mütter der Kinder. Auch bei ihnen fand sich eine deutliche weiße Strichzeichnung, und die nähere Untersuchung ergab nun, daß es sich jedesmal in den angeführten Fällen um eine typische Migräne der Mutter handelte. Ich führe beispielsweise und der Raumersparnis wegen nur 3 Fälle an:

Fall 1. Hilde K., 7 Jahre alt, wird eingewiesen mit Verdacht auf Hämoptoe. Die interne und Röntgenuntersuchung läßt keinen Anhalt für ein organisches Leiden gewinnen. Bei Untersuchung der Nase zeigt sich eine Venektasie am linken Locus K. Der A.S.V. ergibt links nichts Besonderes, dagegen rechts deutliche weiße Strichzeichnung.

Die Untersuchung der Mutter ergibt links nichts Besonderes, dagegen rechts deutliche weiße Strichzeichnung.

Fall 2. Käte M., 8 Jahre alt, wird wegen rechtsseitigen perisinuösen Abscesses operiert. Der A.S.V. ist rechts ohne Besonderheit. Dagegen tritt links deutliche weiße Strichzeichnung auf.

A.S.V. bei der Mutter ergibt rechts nichts Besonderes, dagegen links deutliche weiße Strichzeichnung.

Fall 3. Lotte H., 9 Jahre alt, leidet zur Zeit an Bronchitis, sonst kein organischer Befund. Der A.S.V. zeigt rechts Normalreaktion, links deutliche weiße Strichzeichnung.

A.S.V. bei der Mutter ergibt rechts Normalreaktion, links deutliche weiße Strichzeichnung.

Der Grund, weshalb der A.S.V. in den vorliegenden Fällen bei den Kindern positiv ausfiel, war an Hand der Anamnese und der Untersuchung keineswegs ersichtlich. Erst die Untersuchung der Mutter wies in eine bestimmte Richtung und bot so die Möglichkeit der Deutung bei den Kindern. Bekanntlich kommt ja die echte Migräne auch bei Kindern vor. *Th. Gött* schreibt darüber[4]: „Die echte Migräne beginnt

Digitized by Google

in einer nicht unbeträchtlichen Zahl von Fällen schon vor der Pubertät. Allerdings sind hier die Anfälle mit ihren einleitenden Augensymptomen (Gesichtsfeldeinschränkungen, Skotomen, Zackenbändern), dem zunächst halbseitigen, dann ausgebreiteten Stirnkopfschmerz, dem abschließenden Erbrechen nicht gerade häufig, wahrscheinlich oft uncharakteristisch und verwaschen, von dem einfach nervösen Kopfweh nicht sicher zu trennen; immerhin müssen periodisch auftretende, schwere, von Erbrechen gefolgte Kopfschmerzanfälle, auch wenn sie nicht halbseitig sind, an beginnende Migräne denken lassen."

Hier waren in der Anamnese nur Angaben über Kopfschmerzen zu ermitteln, bei sonst für den positiven Ausfall des A.S.V. negativem organischen Befund. Die Deutung des positiven Ausfalls bei den Kindern mußte demnach in den vorliegenden Fällen dahin gehen, daß bei ihnen zwar noch keine typische Migräne, wohl aber die Anlage dazu vorhanden war. Der Erbgang der echten Migräne kann in den meisten Fällen durch Generationen verfolgt werden[5]. *Muck* verfügt nach mündlicher Mitteilung über mehrere Stammbäume von Migränikerfamilien mit weißer Strichzeichnung.

Über die Deutung des A.S.V. hinaus geht seine Bedeutung. Bekanntlich stellt der positive Ausfall oder die weiße Strichzeichnung den sichtbaren Ausdruck einer Tonussteigerung im Kopf- oder Halsteil des Sympathicus dar. Wo man den weißen Strich findet, liegt ein Zustand dieser Art zugrunde. Neben anderen, zum Teil verwandten Krankheitsbildern, findet man die weiße Strichzeichnung regelmäßig bei der echten Migräne des Erwachsenen. Nun ist zwar die Migräne, wie oben erwähnt, in ihrer ausgeprägten Form bei Kindern nicht allzuhäufig anzutreffen. Dagegen spielt der Kopfschmerz im Leben des Kindes vor der Pubertät eine oft nicht unbedeutende Rolle. Bei *Th. Gött* (l. c.) liest man: „... hierher gehört das häufige Kopfweh nervöser Kinder. Manchmal so geringfügig, daß es bei jeder Ablenkung vergessen wird und daß man zweifelt, ob das Kopfweh des Kindes nicht einfach eine Nachahmung des Kopfwehs der Mutter ist, ist es in anderen Fällen recht stark und den Kindern auch anzusehen. Unfähig zu jedem Tun, blaß, haloniert, liegen sie, solange die Schmerzen, die gewöhnlich in der Stirn lokalisiert und als dumpf oder bohrend angegeben werden, dauern. Gern treten die Schmerzen vormittags in der Schule auf und scheinen überhaupt mit dem ganzen Schulleben zusammenzuhängen." — Diese so geschilderten Beschwerden, das oftmals „Unklare und Verwaschene" ihrer Erscheinung lassen die diagnostischen Schwierigkeiten zur Genüge erkennen, denen der Arzt oft genug gegenüberstehen kann. Um so mehr verdient jedes diagnostische Hilfsmittel herangezogen zu werden, das geeignet ist, bei relativ einfacher Anwendungsweise richtungweisend und klärend zu wirken.

Digitized by Google

Es könnten Bedenken bestehen gegen die Anwendungsmöglichkeit des A.S.V. bei Kindern. Daß er vor einem gewissen Lebensalter schwer anzustellen und zu verwerten ist, darauf habe ich anfangs schon hingewiesen. Daß die weiße Strichzeichnung beim gesunden Kinde, ebenso wie beim gesunden Erwachsenen niemals beobachtet wird, habe ich an einer ganzen Reihe von Fällen nachgeprüft und bestätigt gefunden. *Muck* ist vor mir zu denselben Feststellungen gekommen. In der erwähnten Arbeit über „die Diagnostik der Lues congenita durch den sog. Adrenalinsondenversuch" heißt es: „Im Vergleich zur Normalreaktion im Adrenal-Sonden-Versuch, die bei Reihenuntersuchungen an frischen, scheinbar gesunden Kindern (nach mündlicher Mitteilung *Mucks* 30—40 Kindern) so ausfiel, daß auf der adrenalisierten Schleimhaut meist reflektorisch eine mehr oder weniger starke Injektion, also eine Gefäßdilatation sich zeigte, sehen wir bei der kongenitalen Lues regelmäßig die weiße Strichzeichnung, die so häufig bei der erworbenen Lues als Stigma feststellbar ist." Es darf in diesem Zusammenhang nicht unerwähnt bleiben, daß der positive Ausfall des A.S.V. beim Kinde u. a. auch bei der eben erwähnten Lues congenita und möglicherweise, worüber zur Zeit noch keine Untersuchungen beim Kinde vorliegen, auch anderen Krankheitserscheinungen zu finden ist, die mit einer Tonussteigerung im Kopf- oder Halsteil des Sympathicus in Verbindung stehen.

Man könnte ferner einwenden, die weiße Strichzeichnung beim Kinde berechtige noch nicht zu der Schlußfolgerung, daß die Ursache derselben die gleiche sei, wie die der weißen Strichzeichnung bei der Mutter. Das ist auch generell nicht behauptet worden. Wenn aber der A.S.V. beim Kinde positiv ausfällt, eine andere Erkrankung ausgeschlossen werden kann, die geeignet ist, den A.S.V. positiv ausfallen zu lassen und keine Möglichkeit besteht, das Auftreten der weißen Strichzeichnung anders zu erklären, dann darf meines Erachtens die weiße Strichzeichnung in dem betreffenden Falle den berechtigten Anspruch erheben, als Hinweis auf die gemeinsame Ursache beim Kinde wie bei der Mutter bewertet zu werden, selbst wenn beim Kinde objektiv nachweisbare Symptome in ausgeprägter Form noch nicht vorhanden sind. — Zur Erläuterung des Vorstehenden möchte ich — mutatis mutandis — auf einen Satz *v. Bergmanns* in dem Abschnitt „Die vegetativ Stigmatisierten" verweisen[6]: „Ich sehe in diesen konstitutionellen Eigentümlichkeiten durchaus noch keine Krankheiten, aber es soll nicht geleugnet werden, daß von diesen durchaus im Bereich des Normalen liegenden Stigmatisierten fließende Übergänge bestehen bis zu solchen Individuen, bei denen die vorhandenen Eigenschaften Beschwerden hervorrufen und damit die Grenze konstitutioneller und dispositioneller Eigenschaften überschritten ist und die Krankheit beginnt."

Digitized by Google

Worauf ich hinweisen wollte, ist einmal die Schwierigkeit, die sich der Deutung des A.S.V. beim Kinde entgegenstellen kann, zum anderen die Bedeutung, die der A.S.V. gewinnen kann, wenn man sich die Mühe macht, der Spur, auf die er weist, nachzugehen. Wie erwähnt, ist gerade beim Kopfschmerz des Kindes eine exakte Diagnose oft besonders schwer. Hier vermag der A.S.V. wertvolle Dienste zu leisten.

Literatur.

[1] *Büch*, Über den Muckschen Adrenalin-Sonden-Versuch. Z. Hals- usw. Heilk. **14**, H. 3. — [2] *Hesse*, Klinische Untersuchungen mit der Muckschen Adrenalin-Sonden-Probe. Z. Hals- usw. Heilk. **17**, H. 4. — [3] *Muck*, Die Diagnostik der Lues congenita durch den sog. Adrenalin-Sonden-Versuch. Z. Neur. **112**, 3 u. 4. — [4] *Gött, Th.*, In Pfaundler-Schlossmann, Handbuch der Kinderheilkunde. **4**, 530 (1924). — [5] *Baur, Fischer, Lenz*, Menschliche Erblichkeitslehre. **2**, 298 (1927). — [6] *v. Bergmann*, Erkrankungen des Nervensystems. **1926**, 1112.

Digitized by Google

Bemerkungen zu O. Mayers Arbeit.

„Über die Entstehung der Spontanfrakturen der Labyrinthkapsel und ihre Bedeutung für die Otosklerose."

(Diese Zeitschrift Bd. 26, Heft 3, 1930.)

Von

Gustav Brühl, Berlin.

(*Eingegangen am 25. September 1930.*)

Mayer faßt seine neueste Anschauung über die Otosklerose in folgenden Satz zusammen (S. 279): „Die Knochenneubildungen bei der Otosklerose sind als Loosensche *Umbauformen*[1] aufzufassen, die den Zweck haben, an den Stellen *besonderer mechanischer Beanspruchungen*[1] den lamellären Knochen durch einen geflechtartigen zu ersetzen, welcher den *mechanischen Anforderungen* besser gewachsen ist. Die *geschwulstartigen Hyperplasien*[1] sind Callusbildungen . . ." S. 275 findet sich ferner der allerdings schwer verständliche Satz: „Die Otoskleroseherde liegen an denjenigen Stellen, an welchen die Spotanfrakturen sich befinden; diese Frakturen beweisen aber, daß diese Stellen *mechanischen Beanspruchungen*[1] ausgesetzt sind, denen sie nicht gewachsen sind und daher einbrechen. Es ist kaum anzunehmen, daß solche Beanspruchungen stets zu Brüchen führen, wahrscheinlich ist vielmehr, daß Brüche nur unter besonderen Umständen eintreten. Wichtig ist für uns nur die Tatsache, daß *Otoskleroseherde an Stellen liegen, die mechanischen Beanspruchungen ausgesetzt sind, und zwar offenbar physiologischerweise*[1], weil diese Brüche sehr häufig zu finden sind."

Auf S. 263 steht: „Auf Grund des Vorhandenseins dieser Spalten kann man sagen, daß die menschliche Labyrinthkapsel immer oder zeitweise unter *dem Einfluß von mechanischen Beanspruchungen* steht," und S. 275: „Nun ist . . . bekannt, daß durch *mechanische Irritationen* des Knochens die betreffende Zone *umgebaut* wird . . .", ferner S. 276: „Nun ist ja schon lange bekannt, daß sich an *Sehnenansätzen von Muskeln geflechtartiger Knochen bildet*, weil dieser infolge seiner Struktur den *Zugspannungen* besser gewachsen ist", ferner: „so daß entweder *durch die mechanische Irritation der Umbau und die Wucherung des Knochens* direkt angeregt wird".

[1] Im Original nicht gesperrt gedruckt.

Digitized by Google

Die Auseinandersetzungen *Mayers* gelten naturgemäß auch für das tote Schläfenbein. Gewalteinwirkungen, besonders bei der Herausnahme, dem Verkleinern, Entkalken und Schneiden der *alles weniger als zarten* Felsenbeine könnten auch postmortal Fissuren hervorrufen. Wenn wir in unseren Schnitten Spalten gesehen haben, faßten wir sie jedenfalls als Präparationsfehler auf, besonders wenn der Inhalt der Spalten unbestimmbar oder zu fehlen scheint wie in Abb. 3 der Arbeit *Mayers*. Es wäre doch auch auffällig, wenn immer nur frische und ungeheilte „Spontanfrakturen" der Labyrinthkapsel mikrosokpisch zur Beobachtung kämen, ebenso wenn solche Spalten bei Otosklerotikern mit überschüssiger Callusbildung in der Nachbarschaft selbst noch gar nicht verheilter Fissuren sichtbar wären (Abb. 3), während man doch annehmen müßte, daß die Stellen der Spontanfrakturen selbst *zuerst* verheilen müßten, ehe in ihrer *Umgebung* überflüssiges Callusgewebe gebildet würde. Hinzu kommt, daß doch gerade eine überschüssige Callusbildung bei Schädelbrüchen sehr selten, im Gegenteil eine nur spärliche die Regel ist. Daß „Spontanfrakturen" der Labyrinthkapsel immer klinisch symptomlos verlaufen sollten, ist auch nicht recht wahrscheinlich. Anatomisch — auf Grund von Rissen und Spalten in mikroskopischen Präparaten — scheint die Auffassung der durch geringe, sich „täglich ereignende Traumen" oder durch allmählich einwirkende mechanische Beanspruchungen entstehende Spontanfrakturen der Labyrinthkapsel nicht genügend geklärt zu sein.

Sehr wichtig erscheinen mir dagegen die von *Mayer* zur Erklärung der Otoskleroseherde überhaupt herangezogenen mechanischen Betrachtungen. Wenn *Mayer* den von *uns* in dieser Beziehung bereits gemachten Ausführungen folgt und dazu noch die Idee der Auffassung des Felsenbeins als „Konsolträger" hinzufügt, — übrigens spielen die Pyramidenpfeiler, das Ausweichen, Federn und Abreißen der Pyramidenspitze in der Lehre der Schädelbrüche schon längst eine wichtige Rolle (*Felizet, Passow*)[1] — so finde ich darin nur eine Annäherung an *unsere Ansichten*. In *Passows* Beiträgen finden sich zum erstenmal 1910 wörtlich folgende diesbezüglichen Ausführungen:

„In der Voraussetzung, daß sich auch Knochen unter pathologischen Verhältnissen nicht *planlos*[2] umbaut, kam ich auf die Idee, ob nicht etwa in der Gegend vor dem Vorhofsfenster Momente vorhanden sind, die einer *Transformation* des Knochens günstig wären. Um in diesen Dingen größere Klarheit zu bekommen, legte ich meine Präparate Herrn Prof. *Gebhardt* in Halle vor, der so freundlich war, dieselben durchzusehen. Derselbe war nach der Demonstration eines typischen Präparates von Stapesankylose der Ansicht, daß die Knochenverän-

[1] Verletzungen des Gehörorganes **1905**, bes. S. 135.
[2] Im Original nicht gesperrt gedruckt.

Digitized by Google

derungen bei der typischen Stapesankylose als Wirkung von *Zug- und Druckkräften* aufzufassen sein müßten. Die Nachbarschaft der Steigbügelplatten fanden wir dagegen bei weiterer Überlegung im höchsten Grade geeignet für das Auftreten *formativer Reize zur Knochenum- und Neubildung*. Die überknorpelte Platte des Steigbügels wird durch sehnenähnliche Bindegewebsbündel am Knorpelrand des Vorhofsfensters fixiert, und unmittelbar am Vorderumfange des Steigbügels liegt der M. tensor tympani, dessen Sehne über den Proc. cochleariformis fort zum Hammer zieht. Das Ringband des Steigbügels ist außerdem vorn breiter als hinten, infolgedessen auch die Bewegung des Ringbandes vorne ausgiebiger wie hinten; wenn auch dieselbe eine nur begrenzte ist, so muß man doch in Erwägung ziehen, daß die kontinuierliche Schwingung der Steigbügelbasis beim Hören, auf die *Panse* (1887) auch schon als bedeutungsvoll hinwies, und die fortwährende Kontraktion des M. tens. tymp. eine andauernde Unruhe im Periost und dem zwischen der Sehne des Muskels und dem Ringband des Steigbügels gelegenen Knochen hervorruft. Durch seinen Knorpelüberzug und seine Knorpelreste ist derselbe außerdem in seiner *Widerstandsfähigkeit gegen Zugwirkungen geschwächt und zur Umbildung leichter zu veranlassen*[1].

Die kontinuierlichen Zerrungen am Knochen sind, wenn es sich auch nur um geringe Kräfte handelt, doch durch ihre häufige Wiederholung wohl geeignet, formative Reizwirkungen im Periost und Knochen auszulösen. *Gerade unterhalb von Sehnenansätzen ist der Knochen fortwährend heftigen mechanischen Beunruhigungen und damit bisweilen ununterbrochenem Umbau unterworfen*[1]. *Der hier betrachtete kleine Knochenbezirk wird, bei fortwährendem Wechsel relativ starker Beanspruchung in allen Richtungen, starken funktionellen Reizen ausgesetzt sein; es bestehen hier ähnliche Verhältnisse wie am unteren Ende der Patella, dem Calcaneus (Achillessehnenansatz) und den Wirbelkörperrändern*[2]. Vielleicht, daß an Schliffen durch das Felsenbein bei Otosklerose typische Anordnung des neugebildeten Knochens zu beobachten ist. Daß nun bei *oberflächlicher Hyperostosenbildung* auch in ihrer Nachbarschaft und gleichzeitig in der Tiefe *Knochenum-* und Neubildungen vorkommen, ist nach Angabe des Herrn Prof. *Pick* im

[1] Im Original nicht gesperrt gedruckt.

[2] Vgl. über Störungen in diesen Bezirken die Arbeiten *Gebhardts* im Arch. Entw.mechan. **1901**, **1903**. Die Wirbelkörperränder mit hyperostotischen Auflagerungen, die zur knöchernen Vereinigung benachbarter Körper führen können, bilden insofern eine gute Analogie zu dem hier betrachteten Falle, als auch an ihnen der Zug der schräggekreuzten, sehnigen Fasern der Verbindungsbänder (bei pathologisch vermehrter gestaltlicher Reizbarkeit) die oft „blumenkohlähnlichen" Randhyperostosen anregt, wie mir *Gebhardt* an Photogrammen demonstrierte.

Digitized by Google

Knochensystem nichts Ungewöhnliches. Es würde also auch die Bildung multipler Herde im Felsenbein bei der Stapesankylose ihren Wachstumsanstoß von der ältesten Hyperostosenbildung am Vorhofsfenster selber erhalten können.

Daß nicht bei allen Menschen *hyperostotische Umbildungen* im Vorhofsfenster auftreten, ist mit der auch sonst bei Osteombildung bekannten „ererbten Disposition" des Periostes und Knochenmarkes zu *übermäßiger Knochenproduktion* (Zieglers Lehrbuch 1892) und der gerade bei der Stapesankylose so charakteristisch vorhandenen Heredität (*Hammerschlag*) zu erklären. Die Rouxschen beiden Faktoren der *„vererbten Anlage" und der „funktionellen Anpassung"* spielen ihre Rolle auch als Ursachen der typischen Stapesankylose oder Otosklerose."

Mayer fertigt diesen Gedankengang mit dem Satz ab: „Der Gedanke, daß mechanische Beanspruchungen die Otoskleroseherde verursachen könnten, ist schon wiederholt ausgesprochen worden; so meinte *Brühl*[1], *daß die mechanische Reizung durch den Zug des Tensor tympani die Herde am ovalen Fenster, Leiri,* daß die Schwingungen der Membrana basilaris die Herde in der Umgebung des Schneckenfensters verursachen. Beide Ansichten kranken daran, daß dadurch nur ein Teil der Herde seine Erklärung finden könnte, und daß die angenommenen mechanischen Einflüsse viel zu gering sind, um einen derartig ausgedehnten Umbau der Labyrinthkapsel veranlassen zu können."

Durch Vergleichung *Mayers* und unserer oben wiedergegebenen Ausführungen ersieht man, daß *Mayer* über die *von uns* gegebene mechanische Erklärung der Otosklerose mit einem verstümmelnden Zitat hinweggeht. Wenn *Mayer* eine „alltägliche physiologische Schädigung" wie die doch nur einige Mikra betragende Verschiebung der Pyramidenspitze für ausreichend hält, sogar „Spontanfrakturen" der Labyrinthkapsel hervorzurufen und eine Fissur wie bei *c* in seiner Abb. 3 sekundär rediäre Spalten veranlassen soll, so ist es nicht zu verstehen, warum *Mayer* diese Kräfte für ausreichend hält, um otosklerotische Herde auszulösen, während er die *von uns* dargestellten, allerdings bisher nicht statisch berechneten Verhältnisse als „viel zu gering" erachtet.

Eine Vergleichung der Ringbandbreite des Steigbügels beim Embryo und Erwachsenen zeigt die allmähliche Verbreiterung des Ringbandes am vorderen Pol des Vorhofsfensters mit Eintreten der Funktion und beweist, daß selbst so minimale Kräfte wie die Steigbügelbewegungen allein schon imstande sind, regelmäßig funktionelle Einflüsse auszulösen. Der an sich schon recht befremdlichen Vorstellung von der Möglichkeit des Zustandekommens von „Spontanfrakturen" durch minimale Reize bedarf es, wie oben bereits ausgeführt, gar nicht, um die Otosklerose-

[1] Im Original nicht gesperrt gedruckt.

Digitized by Google

herde zu erklären. Daß die Otosklerose aber gröberen traumatischen Ursprungs sein könnte (Granatexplosion!), erscheint schon nach dem allgemeinen klinischen Verlauf so gut wie ausgeschlossen. Daß durch äußere starke Gewalteinwirkungen klinisch nicht erkennbare Felsenbeinfissuren auftreten könnten, welche die sog. „Labyrintherschütterungen", Schwerhörigkeit oder Taubheit zur Folge haben, führten wir nach unseren Erfahrungen im Kriege ebenfalls in Passows Beiträgen 11, 1919, aus; so äußerten wir die Ansicht, daß die *Area cribrosa des inneren Gehörganges* ganz ähnlich wie die Lamina cribrosa des Siebbeins (*Hansemann*) sich besonders bei indirekter Gewalteinwirkung zur Fissurbildung und isolierten Schneckenschädigung eignen dürfe. Die grobtraumatische Genese einer Otosklerose dürfte jedenfalls zu den Ausnahmen gehören.

Die Otosklerose ist unseres Erachtens ein konstitutionell bedingtes, degeneratives Leiden. Zur Erklärung der herdförmigen Entwicklung der Knochenalterationen besonders in der Vorhofsfensternische wurden *von uns die mechanischen Verhältnisse im Felsenbein zuerst grundsätzlich verwertet;* daran würde sich auch nichts ändern, selbst wenn die „Spontanfrakturen" der Labyrinthkapsel intravital entstanden sein sollten.

Fachnachrichten[1].

Hofrat Professor Dr. *Wanner* in München feierte am 23. Juli seinen 60. Geburtstag.

Professor *W. Lange* in Leipzig bekleidet vom 1. XI. d. J. das Amt des Dekanes der medizinischen Fakultät.

Körner.

[1] Ich bitte die Herren Fachgenossen, mir alle sie selbst oder ihr Institut betreffenden Personal- und Fachangelegenheiten mitzuteilen, damit die Vollständigkeit der Fachnachrichten unserer Zeitschrift erreicht wird.

Körner.

Digitized by Google

Autorenverzeichnis.

Adler, Herbert. Ein Beitrag zu neurogenen Geschwülsten der Nase. S. 305.

Barth, Hermann. Studien über die Anatomie, Entwicklungsgeschichte und normale Pneumatisation der menschlichen Schläfenbeinschuppe. S. 483.

Bárány, R. Ein Fall von monokulärer Lähmung aller seitlichen willkürlichen Blickbewegungen, bei Intaktheit der vertikalen Blickbewegungen, mit horizontalem Konvergenz- und Divergenznystagmus im Bereich des für die Willkürbewegungen gelähmten Abducens. S. 237.

Belosor, I. Der operative Zutritt zur Resektion des N. laryngeus superior. S. 391.

Bernovits, M. Modifizierter Attikspülapparat nach Prof. *Rejtö.* S. 42.

Boente, J. Erkennung perisinuöser Abscesse im Röntgenbild. S. 418.

Brandes, Martha. Lassen sich aus den Mandelkeimen bei Polyarthritis rheumatica gelenk-spezifische Toxine gewinnen? S. 318.

Brühl, Gustav. Bemerkungen zu *O. Mayers* Arbeit. „Über die Entstehung der Spontanfrakturen der Labyrinthkapsel und ihre Bedeutung für die Otosklerose". (Diese Zeitschrift Bd. 26, Heft 3, 1930.) S. 587.

Büch, E. Die Deutung und praktische Bedeutung des Muckschen Adrenalin-Sonden-Versuchs bei Kindern. S. 582.

Claus, Georg. Experimentelle Studien über den Verschluß der Tuba Eustachii beim Hunde. S. 143.

Cohn, Erich. Bemerkungen zu dem Aufsatz von *Unterberger* über Ozaenabehandlung usw. S. 127.

Daschewskaja, B. s. *Dobromylski, F.* S. 15.

Dillon, J. G., und *B. S. Preobraschensky.* Über Pneumatisation des Schläfenbeins bei Otosklerose nach Ergebnissen der Röntgenographie. S. 537.

Dobromylski, F., und *B. Daschewskaja.* Zur Klinik der akutverlaufenden Formen der Tuberkulose der äußeren Larynx. S. 15.

Döderlein, W. Histologische Studien über Cholesteatombildung. S. 521.

Érczy, Nikolaus. Verschmälerung des hyperkonvexen Nasenspitzenknorpels durch Reimplantation. S. 194.

Fetissow, A. G. Über den Raumanalysator bei Taubstummen. S. 351.

Fröschels, Emil. Über einen durch Schallreiz ausgelösten Augenmuskelreflex bei hochgradig Schwerhörigen. S. 511.

Halle. Über cerebrale und septische Komplikationen bei Nebenhöhleneiterung. S. 251.

Halász, Géza. Behandlung chronischer Pharyngitiden durch Tonsillenextrakt. S. 461.

Heermann, H. Zur Frage der Plastik bei Gehörgangsradikaloperationen. S. 35.

Hesse. Experimentelle Untersuchungen zur Frage des Lokalisationsvermögens von Bakterien, besonders im Hinblick auf tonsillogene sekundäre Erkrankungen. S. 198.

Huber, Karl. Über den Wert des Muckschen Adrenalin-Sonderversuchs für die Untersuchung der Taubstummen. S. 44.

Jockisch, Günther. Entfernung einer Münze aus dem rechten Bronchus 24 Jahre nach der Aspiration. S. 551.

Katz, F. G., und *G. v. Salis.* Quantitative Hörprüfung mit Sprache. S. 106.

Kelemen, Georg. Thrombose und embolischer Lungeninfarkt nach submuköser Septumresektion. S. 139.

Digitized by Google

Körner, O. Die Darstellung der Schallannäherung und der Schallentfernung in malenden Versen bei Homer und Vergil. S. 1.
— Zur Kenntnis des Niesreflexes. S. 350.
— Eine Meningocele postoperativa nach der Entleerung eines otogenen Schläfenlappenabscesses. S. 556.
Kretschmann. Nachruf *Richard Rohden.* S. 131.
Kurzhals, Rudolf. Zur Kenntnis der Chondrome des Kehlkopfes. S. 571.
Langenbeck, Bernhard. Eine einfache Methode zur Herstellung stereoskopischer Röntgenbilder. S. 399.
— Ein Fall von Labyrinthitis mit beiderseitiger Sinusthrombose und seltenen anatomischen Verhältnissen. S. 280.
Lifschitz, B. M. Über den Einfluß der allgemeinen Narkose und der lokalen Anästhesie auf den Blutdruck bei operativen oto-laryngologischen Eingriffen. S. 245.
Löllke, Hans. Gichtablagerungen in der Rachenschleimhaut. S. 359.
Marx, H. Carcinom und Cholesteatom des Ohres. S. 133.
Mayer, Otto. Über die Entstehung der Spontanfrakturen der Labyrinthkapsel und ihre Bedeutung für die Otosklerose. S. 261.
Meyer, Max. Über Osteogenesis imperfecta congenita der Labyrinthkapsel. S. 297.
Möller, Jörgen. Das Körnersche Septum im Warzenfortsatz. S. 464.
Perwitzschky, R. Eine neue Theorie und Methode des Hörens. S. 477.
Peter, K. Zur Schnittführung bei Kieferhöhlenoperationen. S. 340.
Plewka. Gibt es Dauerschädigungen im Hals nach Kampfgasvergiftung? S. 559.
Preobraschensky, B. S. s. *Dillon, J. G.* S. 537.
Réthi, Aurel. Die desensibilierende Behandlung der Rhinitis vasomotorica. S. 175.
Richter, Helmut. Beitrag zur Röntgenographie der Kieferhöhlen. S. 181.
Riecke, Heinz-Gerhard. „Zur Fremdkörper-Tuberkulose" der Kieferhöhle. S. 337.
Salis, v. G. s. *Katz, F. G.* S. 106.
Schmidt, Herbert. Comedonensteine der Ohrmuschel. S. 549.
Schröder, K. Hämatogene, umschriebene Labyrinthentzündung. S. 8.
Stamberger, Emmerich. Komplikation nach Tonsillektomie auf Grund von Zirkulationsstörung. S. 442.
Steinmetz, Helmut. Zur Kenntnis der Fehlbildungen des Kehlkopfes. S. 21.
Theissing, G. Knochenneubildung in den Labyrinthhohlräumen nach Labyrinthdestruktion mit Spätmeningitis. S. 451.
Vermeulen, B. S. Solitäres Neurofibrom unter dem Nasenflügel. S. 57.
Waldapfel, Richard. Ein weiterer Beitrag zur Pathogenese der postanginösen Pyämie. S. 429.
Weber, Moritz. Zur Theorie der experimentellen Otosklerose. S. 62.
Werner, Cl. F. Das Labyrinth als hydrostatisches Organ und die Funktion des offenen Ductus endolymphaticus bei Fischen. S. 444.
Yoshitake, S. Rheumatismus infectiosus specificus der oberen Speisewege und des Kehlkopfes. S. 366.

Digitized by Google

Grad.
Lib Fund

Digitized by Google

Digitized by Google

Digitized by Google

APR 23 '45

Digitized by Google

The Ohio State University
3 2435 020720165
ZEITSCHRIFT FUR HALS
RF1Z483
001
V26
THE OHIO STATE UNIVERSITY BOOK DEPOSITORY
D AISLE SECT SHLF SIDE POS ITEM C
8 02 17 18 8 13 002 8